

Derrame pleural parapneumônico: aspectos clínico-cirúrgicos e revisão da literatura

Parapneumonic pleural effusion: the clinical-surgical aspects and literature review

Rodrigo Romualdo Pereira¹, Luciana Resende Boaventura², Marina Fernandes Dias², Cássio da Cunha Ibiapina³, Cristina Gonçalves Alvim³

DOI: 10.5935/2238-3182.20140036

RESUMO

O derrame pleural parapneumônico representa um desafio para o pediatra no tratamento das pneumonias bacterianas. O objetivo do presente estudo é fazer uma revisão da literatura dos aspectos clínico-cirúrgicos na abordagem do derrame pleural em Pediatria. Trabalhos recentes têm proporcionado melhor compreensão da sua evolução e orientado a melhor abordagem, incluindo a utilização da ultrassonografia de tórax. A videotoracoscopia é um procedimento cirúrgico seguro e eficiente, devendo ser realizado por profissional capacitado em centros de referência. Os fibrinolíticos surgem como opção interessante e de bom custo-benefício em serviços sem cirurgião-pediatra. O tratamento adequado dirigido à fase evolutiva do derrame pleural tem evitado a internação prolongada e as complicações tardias, como o encarceramento pulmonar, proporcionando melhor qualidade da assistência e redução do sofrimento físico e emocional das crianças e suas famílias.

Palavras-chave: Derrame Pleural; Derrame Pleural/terapia Pneumonia Bacteriana; Fibrinolíticos.

ABSTRACT

The parapneumonic pleural effusion represents a challenge to the pediatrician in the treatment of bacterial pneumonia. The aim of this study is to review the literature about the clinical-surgical aspects in the approach of the pleural effusion in Pediatrics. Recent studies have provided a better understanding of its evolution and improved approach, including the use of chest ultrasound. The video-assisted thoracic surgery is a safe and efficient procedure, and should be carried out by skilled professionals in reference centers. The fibrinolytics appear as an interesting option associated to cost-effective services without the need of a pediatric surgeon. The proper treatment for the evolutionary stage of pleural effusion has prevented prolonged hospitalizations and late complications, such as pulmonary incarceration, provided better quality of care, and reduced physical and emotional suffering in children and their families.

Key words: Pleural Effusion; Pleural Effusion/therapy; Pneumonia, Bacterial; Fibrinolytic Agents.

INTRODUÇÃO

O derrame pleural representa um desafio no tratamento das crianças com pneumonia. Estima-se que aproximadamente 40% das crianças hospitalizadas com pneumonia bacteriana desenvolvam derrame pleural parapneumônico.¹ Segundo os dados do Ministério da Saúde do Brasil de 2007, 16,3% dos falecimentos de crianças

¹ Médico Cirurgião-pediatra. Hospital Infantil São Camilo, Hospital dos Servidores do Estado de Minas Gerais e da Santa Casa de Misericórdia de Belo Horizonte. Mestrando do Programa de Pós-graduação da Faculdade de Medicina da Universidade Federal de Minas Gerais – UFMG. Belo Horizonte, MG – Brasil.

² Acadêmica do Curso de Medicina da Faculdade de Medicina da UFMG. Belo Horizonte, MG – Brasil.

³ Médico Pediatra. Professor Adjunto do Departamento de Pediatria da Faculdade de Medicina da UFMG. Belo Horizonte, MG – Brasil.

Instituição:
Faculdade de Medicina da UFMG
Belo Horizonte, MG – Brasil

Autor Correspondente:
Cristina Gonçalves Alvim
E-mail: cristinagalvim@gmail.com

entre um e quatro anos foram causados por doenças do aparelho respiratório (sendo 2/3 caracterizados por pneumonia), constituindo a segunda causa de morte nessa faixa etária. O DATASUS mostrou que cerca de 3.000 crianças e adolescentes faleceram por causa de pneumonia naquele mesmo ano.²

O conhecimento da evolução e da fisiopatologia do derrame pleural parapneumônico propicia o estabelecimento de critérios clínicos, laboratoriais e radiológicos que determinam os meios terapêuticos mais adequados e quando utilizá-los.

Mais recentemente, uma série de estudos científicos prospectivos e metanálises tem possibilitado melhor compreensão da evolução do derrame pleural e a comparação dos resultados das diversas opções de tratamento.

Em nossa realidade ainda se observa a condução inadequada do tratamento do derrame pleural, sem a observação adequada da sua fase evolutiva, com demora e dificuldades no encaminhamento dessas crianças para serviços de referência, além da ausência do cirurgião-pediatra em muitos hospitais, principalmente no interior do estado de Minas Gerais. Nessa situação os fibrinolíticos surgem como opção terapêutica importante, respaldada na literatura científica e com boa relação custo-benefício.

Fisiopatologia e fases do derrame pleural parapneumônico

Derrame ou efusão pleural é caracterizado pelo desequilíbrio entre a formação e a remoção do fluido pleural, com acúmulo de líquido no espaço pleural. O derrame pleural pode ocorrer em decorrência de processos locais pleuropulmonares (infecciosos, autoimunes ou neoplásicos) ou de doenças sistêmicas (cardíacas, renais, hepáticas ou pancreáticas).

Derrame ou efusão parapneumônica é o acúmulo de fluido pleural exsudativo, associado à pneumonia e ocorre quando a produção do líquido pleural excede a capacidade de drenagem linfática da pleura parietal. Esse aumento da produção se deve ao dano endotelial dos vasos do parênquima e da pleura. Há saída do líquido do espaço intravascular para o extravascular, aumentando a pressão do interstício pulmonar e direcionando o fluido para a cavidade pleural.³⁻⁵ É referido como não complicado quando o fluido é estéril; e complicado, quando há invasão pelo agente infeccioso. O empiema é o derrame pa-

rapneumônico complicado, com secreção purulenta espessa.⁵⁻⁷ À medida que o derrame pleural evolui, é ativada uma cascata de coagulação que leva à diminuição da fibrinólise e deposição de fibrina, causando as loculações e espessamento pleural.^{4,6}

A Sociedade Americana de Cirurgia Torácica definiu, em 1962, a evolução do derrame pleural parapneumônico em três fases distintas. A primeira fase é a exsudativa, com duração de 24 a 72 horas.⁸ É o derrame não complicado, isto é, sem invasão bacteriana. A antibioticoterapia poderá ser eficaz e evitar a evolução para a fase seguinte. Na segunda fase, denominada de fibrinopurulenta, com duração de sete a 10 dias, ocorre a invasão bacteriana que caracteriza o derrame complicado. Por esse motivo, o pH e a glicose diminuem (atividade metabólica das bactérias) e a LDH eleva (necrose celular de bactérias e neutrófilos). Gram e cultura podem mostrar bactérias. Verifica-se intenso processo inflamatório, com formação de fibrinas e tendência a loculações. Antibioticoterapia apenas não é suficiente, é necessária também a drenagem ou a toracoscopia ou o debridamento químico com fibrinolíticos. A última fase é a de organização, com início após duas a quatro semanas. Há migração de fibroblastos com formação de fibrose e encarceramento pulmonar. É o que se pretende evitar com a abordagem adequada nas fases anteriores. Se o derrame encontra-se nesta fase e o processo infeccioso não está controlado, provavelmente nem a drenagem nem o debridamento serão eficazes, necessitando-se de intervenção mais agressiva, como toracotomia e decorticação pulmonar.³

Diagnóstico clínico, laboratorial e radiológico

O diagnóstico de derrame pleural deve ser suspeitado ao exame físico: submacicez à percussão, redução do frêmito toracovocal à palpação e redução do murmúrio vesicular à ausculta. Como não existe um achado clínico patognomônico de derrame pleural, a sua presença deve ser considerada em todo paciente com pneumonia e, principalmente, se houver falha de resposta ao tratamento adequado dentro de 48 a 72 horas, com persistência da febre, taquipneia ou instabilidade clínica.^{9,10}

A confirmação deve ser feita por método de imagem. Muitas vezes, apenas a radiografia de tórax é suficiente. Deve ser realizada em ortostatismo, nas incidências posteroanterior e perfil e em decúbito lateral do lado afeta-

do. O velamento do seio costofrênico é um dos achados mais frequentes. A radiografia em decúbito lateral do lado afetado permite estimar o volume para indicar toracocentese (detecta aproximadamente 50 mL) e em decúbito do lado não afetado permite observar a mobilidade do líquido e visibilizar o parênquima.

A ultrassonografia de tórax é extremamente útil, pois além de estimar o volume do líquido, evidencia se há ou não sinais de organização. Detecta a partir de 5 a 50mL de fluido, com sensibilidade igual a 100% para derrames acima de 100mL. São indicações de ultrassonografia: confirmar o derrame (especialmente se hemitórax opaco), guiar a toracocentese, diagnosticar derrames loculados e fornecer informações sobre características do líquido: debris e septos.¹¹

A tomografia computadorizada de tórax (TCT) deve ser indicada em casos selecionados, visto que a dose de radiação ionizante recebida durante o exame é acumulativa e pode favorecer o aparecimento de neoplasias, principalmente da tireoide, em adultos jovens.¹² As principais indicações de TCT consistem em: diferenciar derrame e espessamento pleural, identificar massa na pleura ou alterações no parênquima (abscesso, pneumonia necrosante) e diferenciar piopneumotórax e abscesso.

A toracocentese é um método propedêutico, podendo ser também terapêutico, e deve ser realizada quando o volume do derrame permitir, exceto em derrame pleural causado por insuficiência cardíaca congestiva (ICC) ou hipoalbuminemia sem repercussão no padrão respiratório. Em pacientes com ICC está indicada apenas quando não é bilateral ou há febre ou dor pleurítica. Utilizam-se como critério radiológico para indicar a toracocentese: derrame maior que 10mm; a radiografia em decúbito lateral do lado acometido; ou, mais comumente, evidência de derrame livre punçionável à ultrassonografia de tórax.³ Nos derrames pequenos, preferencialmente, a punção deve ser guiada por ultrassom. Deve-se evitar a drenagem rápida de grandes volumes, pelo risco do edema pulmonar de reexpansão, limitando-se o volume aspirado a 10 a 20 mL/kg.¹³⁻²²

Realizada a toracocentese, devem ser solicitados os seguintes exames de rotina no líquido pleural: dosagem de proteínas, LDH, pH, glicose, citologia, citometria, Gram, cultura e pesquisa de antígenos bacterianos. A partir desses exames pode-se caracterizar o tipo do derrame em exsudato ou transudato. Nessa diferenciação são utilizados os critérios de Light: proteína pleural/sérica > 0,5; LDH pleural/sérica > 0,6; LDH pleural > 200 U/l (> 2/3 limite superior do

LDH sérico). A presença de um ou mais critérios caracteriza exsudato.^{9,17-19}

Abordagem terapêutica do derrame pleural parapneumônico

O tratamento do derrame pleural parapneumônico tem como objetivo esterilizar e esvaziar o espaço pleural e expandir o pulmão. Engloba os seguintes procedimentos: antibioticoterapia; drenagem pleural; toracoscopia com debridamento cirúrgico ou debridamento químico e decorticação.

A antibioticoterapia deve seguir os princípios do tratamento da pneumonia adquirida na comunidade, considerando-se o agente etiológico em cada faixa etária. O pneumococo é o agente etiológico mais frequente na pneumonia bacteriana e, logo, no derrame pleural também. A proporção de casos de *Staphylococcus aureus* aumenta no empiema. A etiologia depende, principalmente, da idade do paciente e de condições predisponentes, como hospitalização, aspiração, imunodeficiência e fibrose cística. A duração da antibioticoterapia deve ser de duas a quatro semanas e ser mantida por via endovenosa até a criança se tornar afebril por cinco dias.

A drenagem pleural é indicada em aproximadamente 10% dos derrames em crianças. As indicações de **drenagem simples** são: derrames pleurais com secreção purulenta espessa (empiema); bactérias ao Gram ou à cultura (o que é dificultado, pois, no momento da toracocentese, a maioria dos pacientes já está em uso de antibioticoterapia); alterações bioquímicas que mostrem invasão bacteriana (pH < 7,1, glicose < 40mg/dL e LDH > 1.000U - critérios de Light).

O dreno deve ser mantido até ser observada melhora clínica e radiológica, caracterizada por melhora da curva térmica, padrão respiratório e ausência de toxemia. O volume de referência para retirada do dreno situa-se em torno de menos de 15mL em 24 horas. Observar também aspecto do líquido: claro, sem pus. A melhora clínica após drenagem é esperada em 48-72 horas. Se isso não acontece, deve-se pensar em organização do derrame. Organização significa formação de septos ou loculações que impedem o escoamento do líquido pleural através do dreno. O melhor exame para caracterizar a organização é a ultrassonografia de tórax, que além das características do derrame fornece informações sobre o volume e a mobilidade deste. Alterações ultrassonográficas de

organização sugerem que a drenagem será ineficaz e indicam a necessidade de debridamento.⁹

Abordagem cirúrgica do derrame pleural parapneumônico

Debridamento cirúrgico deve ser considerado quando não se obtém melhora após o início do tratamento adequado (antibioticoterapia e drenagem), caracterizado por persistência de febre, dificuldade respiratória, leucocitose ou toxemia. Tanto os fibrinolíticos quanto a videotoracoscopia (VATS) devem ser realizados antes da fase de organização e fibrose e deve-se também avaliar a situação clínica da criança quando indicado o debridamento cirúrgico.

A transferência do paciente para centros de referência onde haja especialistas como o pneumologista-pediatra, o cirurgião-pediatra e o anestesista-pediatra deve ser considerada precocemente no cuidado à criança com derrame pleural complicado.⁹

A VATS é um procedimento pouco invasivo, que permite a lavagem e remoção da fibrina da cavidade pleural, bem como a colocação de um dreno torácico bem posicionado sob visão direta e, quando utilizada precocemente, reduz a necessidade de outros procedimentos cirúrgicos. Deve ser o procedimento inicial de escolha se a ultrassonografia de tórax evidenciar septações ou loculações. Apesar da VATS possibilitar melhor visibilização da cavidade pleural, a pleuroscopia com pequeno mediastinoscópio também possibilita adequada limpeza da cavidade pleural, possibilitando a expansão do pulmão acometido. Após o procedimento, é deixado um dreno de tórax que é retirado observando-se os mesmos critérios da drenagem simples descritos anteriormente. Geralmente, esse dreno é necessário por três a cinco dias.

O debridamento cirúrgico por VATS era inicialmente indicado após período de aproximadamente cinco dias de drenagem simples do derrame pleural, sem melhora clínica e com evidência de organização ao ultrassom. A presença de loculações/septações é um fator importante na decisão pela VATS. Trabalhos mais recentes^{18,19} têm indicado a realização da VATS precocemente antes da drenagem simples e nos cinco primeiros dias da internação, quando a ultrassonografia mostra sinais de organização do derrame pleural.²¹

O objetivo principal da indicação da VATS precoce é a facilidade do procedimento, possibilitando

melhor drenagem do derrame pleural organizado, menos sangramento peroperatório, menos tempo de permanência do dreno torácico e mais probabilidade de conseguir a expansão total do pulmão acometido, evitando-se a necessidade de toracotomia para decorticação pulmonar.^{19,21} A VATS precoce determina também a redução do tempo de internação, a redução da duração da febre, a diminuição do risco de complicações com a drenagem prolongada (dor, fístula broncopleural, encarceramento, infecção hospitalar) e do sofrimento físico e psíquico da criança.^{22,25}

O procedimento é realizado sob anestesia geral, em decúbito lateral sobre o lado do pulmão melhor, realizado geralmente com dois portais por onde são passados os instrumentos e onde se insere o dreno torácico. Deve-se avaliar sempre a necessidade de reserva de vaga em CTI e de concentrado de hemácias em pacientes com anemia. Alguns pacientes têm necessidade de oxigenioterapia complementar.

O procedimento de decorticação pulmonar consiste na retirada da pleura parietal fibrosada por meio de toracotomia. É indicada quando o derrame encontra-se na fase de organização com encarceramento pulmonar e não se consegue controlar o processo infeccioso (persistência de febre, dispneia, etc.). Trata-se de procedimento agressivo, com elevado risco de sangramento, com morbidade elevada, devendo ser evitado com debridamento adequado na fase fibrinopurulenta (fase2).

A literatura apresenta estudos retrospectivos¹⁹⁻²¹, metanálises^{22,24} e revisões sistemáticas^{23,25} que concluíram pela superioridade da toracoscopia (VATS) precoce em relação à drenagem simples no tratamento do empiema pleural loculado. Os resultados da metanálise de Avansino *et al.* são mostrados na Tabela 1.²²

Abordagem química do derrame pleural parapneumônico (fibrinolíticos)

A reação inflamatória no espaço pleural com empiema aumenta o depósito de fibrina, diminui a atividade fibrinolítica, resultando num ambiente pré-coagulante, ocasionando o desenvolvimento de material sólido (fibrina) na forma de septos e loculações.²⁶ Os fibrinolíticos (estreptoquinase, uroquinase e o fator ativador de plasminogênio - TPA) determinam a lise da fibrina, principal componente dessa matrix extracelular que compõe esses septos.

Tabela 1 - Comparação entre os procedimentos de abordagem do derrame pleural parapneumônico

Desfechos	Antibióticos e dreno simples (N = 3183)	Fibrinolítico (N = 64)	VATS (N = 176)	Toracotomia (N = 175)
Mortalidade	3,3% (0 a 35 %)	–	–	–
Falha	23,6% (0 a 67 %)	9,4% (6,7 a 14,2%)	2,8%	3,1%
Duração internação	20 ± 8,3 dias	10,7 ± 5,1 dias	11,2 dias	10,6 dias
Duração do dreno	10,6 ± 3,4 dias	4 dias	4 dias	6,2 dias
Duração da antibioticoterapia	21,3 ± 7,9 dias	–	13,2 dias	–
Complicações*	5,6% (0 a 45%)	12,5% (0 a 16,6%)	5,4%	5,2%

*Pneumotórax, fístula broncopleurais, empiema persistente ou recorrente, sangramento e infecção.

Fonte: adaptado de Avansino e *et al.*²²

A estreptoquinase, além de risco de alergia, sensibilização e sangramentos, não mostrou vantagem em comparação com a drenagem simples. A uroquinase, muito utilizada no Reino Unido, não foi aprovada pela FDA americana, por ser produzida a partir de urina humana. Persistiam dúvidas em relação à comparação da VATS com os novos fibrinolíticos (uroquinase e alteplase-TPA).

Dois trabalhos prospectivos^{27,28} utilizaram, respectivamente, a uroquinase e a alteplase, em comparação à VATS, e obtiveram resultados semelhantes, com baixo custo e reduzido risco, por não necessitar de anestesia geral com intubação orotraqueal, a favor dos fibrinolíticos. O comitê de estudos científicos da Associação Americana de Cirurgia Pediátrica definiu, então, o nível de evidência A a favor dos fibrinolíticos como primeira opção no tratamento dos derrames pleurais loculados, embora haja taxa de falha de 16%, quando deverá ser realizada a VATS.²⁹

Os fibrinolíticos são administrados através da drenagem torácica, requerendo sedação, mas sem necessidade de intubação orotraqueal como na anestesia geral. São realizadas três doses pelo dreno diluídas em soro fisiológico com intervalos de 24h, podendo ser realizadas no próprio leito do paciente. Representam opção interessante em locais sem equipe de cirurgia pediátrica para a realização da VATS.²⁹ A posologia dos principais fibrinolíticos é apresentada na Tabela 2.

CONCLUSÃO

O derrame pleural deve ser investigado em toda criança internada com pneumonia com febre por mais de 48 horas após a admissão hospitalar. A ultrassonografia é exame complementar cada vez mais utilizado, que auxilia na avaliação do derrame e orienta a escolha do melhor tratamento. A tomografia de tórax, pela exposição à radiação, deve ser reserva-

da para casos selecionados. As crianças devem ser acompanhadas ambulatorialmente até apresentarem radiografia normal.

Tabela 2 - Posologia dos fibrinolíticos

Fibrinolítico	Dose
Urokinase	Crianças > 1 ano: 40.000 U em 40 mL NaCl 0,9% Crianças < 1 ano: 10.000 U em 10 mL NaCl 0,9% Tempo permanência = 4 horas de intervalo Duas vezes/dia por 3 dias
Alteplase	4 mg em 40 mL NaCl 0,9%, intrapleurais. 1a dose: no momento de inserção do tubo - 1 hora permanência Repete a cada 24h por 3 dias (total 3 doses) Ou 0,1 mg/kg (max: 3 mg) em 10-30 mL NaCl 0,9%, intrapleurais. 1a dose: no momento de inserção do tubo - 1 hora permanência Repete a cada 8h por 3 dias (total 9 doses) Frasco-ampola 50 mg de alteplase, em 50 mL de diluente. Solução reconstituída: até 24 horas

Fonte: Janahi e Fakhoury.³⁰

O fator crítico no prognóstico de derrames pleurais parapneumônicos é o intervalo entre o início dos sintomas e a instituição do tratamento adequado. Está claro que qualquer que seja a terapia escolhida, ela deve ser instituída precocemente e ser específica para a fase evolutiva do derrame. A VATS é um procedimento cirúrgico seguro e eficiente, devendo ser realizada precocemente na fase fibrinopurulenta do derrame pleural, evitando-se o encarceramento pulmonar e as complicações como fístulas broncopleurais. Os fibrinolíticos, em especial a alteplase, encontram apoio com nível de evidência A na literatura²⁹ e parecem ser uma alternativa extremamente útil em locais sem cirurgião-pediátrico. O fluxograma apresentado na Figura 1 sumariza os resultados desta revisão sobre a abordagem do derrame pleural parapneumônico em crianças, considerando alternativas que contemplem diferentes contextos e os recursos disponíveis.

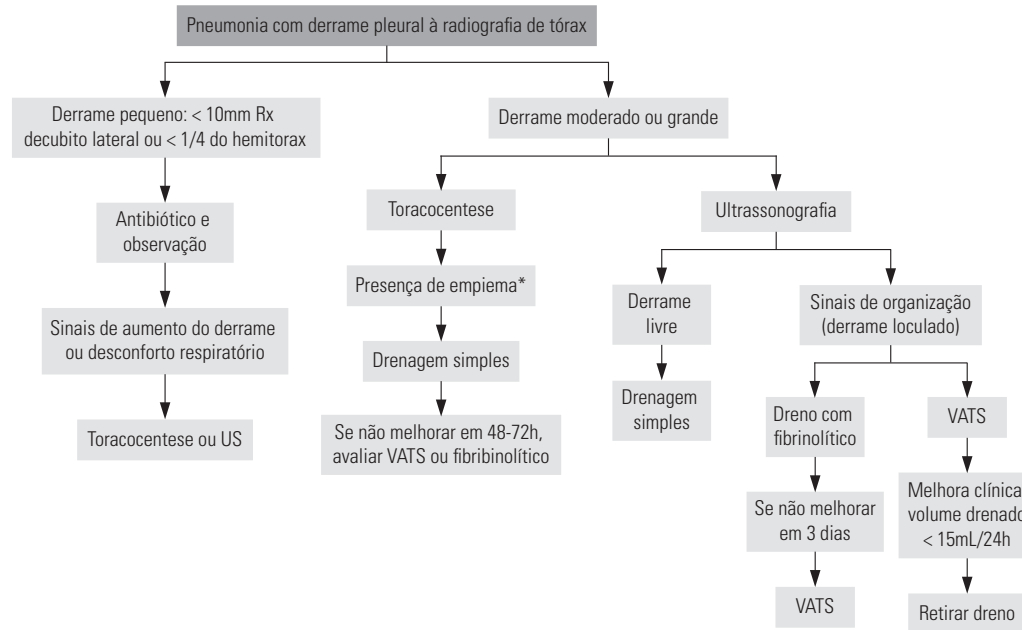


Figura 1 - Fluxograma da abordagem do derrame pleural parapneumônico.
*Ver indicações de drenagem simples no texto.

REFERÊNCIAS

- Silen ML, Weber TR. Thoracoscopic debridement of loculated empyema thoracics in children. *Ann Thorac Surg.* 1995; 59:1166-8.
- Alvim CG, Furtado IP, Camargos PAM. Pneumonia Adquirida na Comunidade em crianças e adolescentes. In: Leão E, Corrêa EJ, Mota JAC, Viana MB. *Pediatria ambulatorial.* Belo Horizonte: Co-pmed; 2013. p. 643-56.
- Andrade CR, Camargos PAM. Toracoscopia na abordagem dos derrames parapneumônicos e empiemas em pediatria. *Rev Med Minas Gerais.* 2002; 12:30-5.
- Cremonesini D, Thomson AH. How should we manage empyema: antibiotics alone, fibrinolytics, or primary video-assisted thoracoscopic surgery (VATS)? *Semin Respir Crit Care Med.* 2007 Jun; 28(3):322-32.
- Kang DW, Campos JR, Andrade Filho LO, Engel FC, Xavier AM, Macedo M, Meyer K. Thoracoscopy in the treatment of pleural empyema in pediatric patients. *J Bras Pneumol.* 2008 Apr; 34(4):205-11.
- Jaffe A, Balfour-Lynn IM. State of the art management of empyema in children. *Pediatr Pulmonol.* 2005; 40:148-56.
- Suchar AM, Zureikat AH, Glynn L, Statter MB, Lee J, Liu DC. Ready for the frontline: is early thoracoscopic decortication the new standard of care for advanced pneumonia with empyema? *Am Surg.* 2006 Aug; 72(8):688-92.
- The American Thoracic Society. Management of nontuberculous empyema. *Am Rev Resp Dis.* 1962; 85: 935-6.
- Balfour-Lynn IM, Abrahamson E, Cohen G, Hartley J, King S, Parikh D, et al. BTS guidelines for the management of pleural infection in children. *Thorax.* 2005; 60(1):i1-21.
- Sociedade Brasileira de Pneumologia e Tisiologia. Diretrizes brasileiras em pneumonia adquirida na comunidade em pediatria – 2007. *J Bras Pneumol.* 2007; 33(1):S31-50.
- Pinotti KF, Ribeiro SM, Cataneo AJ. Thorax ultrasound in the management of pediatric pneumonias complicated with empyema. *Pediatr Surg Int.* 2006 Oct; 22(10):775-8.
- Brenner DJ, Hall EJ. Computed tomography—an increasing source of radiation exposure. *N Engl J Med.* 2007; 357(1):2277-84.
- Fraga JC, Lima A, Schopf LF, Antunes CRH. Pleuroscopia com mediastinoscópico em crianças com derrame parapneumônico complicado. *J Pediatr (Rio J).* 1999; 75(6):470-6.
- Gagliardini R. The management of pleural empyema in children: where do we stand? *Ital J Pediatr.* 2004; 30:210-7.
- Light RW. *Pleural Diseases.* Nashville: Lippincott Williams and Wilkins; 2007. p.179-209.
- Fraga JC, Kim P. Abordagem cirúrgica da efusão pleural parapneumônica e suas complicações. *J Pediatr (Rio J).* 2002; 78(2):S161-9.
- Rodgers BM. The role of thoracoscopy in pediatric surgical practice. *Semin Pediatr Surg.* 2003 Feb; 12(1):62-70.
- Kalfa N, Allal H, Lopez M, Saguintaah M, Guibal MP, Sabatier-Laval E, et al. Thoracoscopy in pediatric pleural empyema: a prospective study of prognostic factors. *J Pediatr Surg.* 2006 Oct; 41(10):1732-7.
- Kurt BA, Winterhalter KM, Connors RH, Betz BW, Winters JW. Therapy of parapneumonic effusions in children: video-assisted thoracoscopic surgery versus conventional thoracostomy drainage. *Pediatrics.* 2006; 118(3):e547-53.

20. Kalfa N, Allal H, Montes-Tapia F, Lopez M, Forgues D, Guibal M, Cou-nil F, Galifer RB. Ideal timing of thoracoscopic decortication and drainage for empyema in children. *Surg Endosc.* 2004; 18(3):472-7.
21. Velaiutham S, Pathmanathan S, Whitehead B, Kumar R. Video-assisted thoracoscopic surgery of childhood empyema: early referral improves outcome. *Pediatr Surg Int.* 2010; 26(10):1031-5.
22. Avansino JR, Goldman B, Sawin RS, Flum DR. Primary operative versus nonoperative therapy for pediatric empyema: a meta-analysis. *Pediatrics.* 2005; 115(6):1652-9.
23. Gates RL, Caniano DA, Hayes JR, Arca MJ. Does VATS provide optimal treatment of empyema in children? A systematic review. *J Pediatr Surg.* 2004; 39(3):381-6.
24. Tokuda Y, Matsushima D, Stein GH, Miyagi S. Intrapleural fibrinolytic agents for empyema and complicated parapneumonic effusions: a meta-analysis. *Chest.* 2006; 129(3):783-90.
25. Cameron R, Davies HR. Intra-pleural fibrinolytic therapy versus conservative management in the treatment of adult parapneumonic effusions and empyema. *Cochrane Database Syst Rev.* 2008; 1(2):CD002312.
26. Idell S, Girard W, Koenig KB, McLarty J, Fair DS. Abnormalities of pathways of fibrin turnover in the human pleural space. *Am Rev Respir Dis.* 1991; 144:187-94.
27. Sonnappa S, Cohen G, Owens CM, van Doorn C, Cairns J, Stanojevic S, Elliott MJ, Jaffé A. Comparison of urokinase and video-assisted thoracoscopic surgery for treatment of childhood empyema. *Am J Respir Crit Care Med.* 2006 Jul 15; 174(2):221-7.
28. St Peter SD, Tsao K, Spilde TL, Keckler SJ, Harrison C, Jackson MA. Thoracoscopic decortication vs tube thoracostomy with fibrinolysis for empyema in children: a prospective, randomized trial. *J Pediatr Surg.* 2009 Jan; 44(1):106-11.
29. Islam S, Calkins CM, Goldin AB, Chen C, Downard CD, Huang EY, et al. The diagnosis and management of empyema in children: a comprehensive review from the APSA Outcomes and Clinical Trials Committee. *J Pediatr Surg.* 2012 Nov; 47(11):2101-10.
30. Ibrahim AJ, Khoulood F. Management and prognosis of parapneumonic effusion and empyema in children. *Uptodate;* 2013.