35/S7

VOLUME 35 - SUPLEMENTO 7
OUTUBRO DE 2025
E-ISSN: 2238-3182
ISSN: 0103-880X

RMMG

REVISTA MÉDICA DE MINAS GERAIS

CONGRESSO CIRURGIA ANO 2025

Evidências Cirúrgicas: Passado, Presente e Futuro

Divinópolis - MG 1, 2 e 3 de Maio

Suplemento da FUPEC - Fundação de Pesquisa e Ensino em Cirurgia

Revista Médica de Minas Gerais

EDITOR CHEFE
Agnaldo Soares Lima
Faculdade de Medicina da Universidade Federal de Minas Gerais
Belo Horizonte - MG, Brasil
Diretor de Comunicação da Associação Médica de Minas Gerais.
Belo Horizonte - MG, Brasil

COORDENADOR
Alan Junio Brito Guimarães
Associação Médica de Minas Gerais
Belo Horizonte - MG, Brasil

EDITORES ASSOCIADOS

ANESTESIA
Yerkes Pereira e Silva
Orizonti - Instituto Oncomed de Saúde e Longevidade
Belo Horizonte - MG, Brasil

CIRURGIA
Claudemiro Quireze Jr.
Hospital das Clínicas da Universidade Federal de Goiás
Goiânia – GO, Brasil

CLÍNICA MÉDICA
Enio Roberto Pietra Pedroso
Faculdade de Medicina da Universidade Federal de Minas Gerais
Belo Horizonte - MG, Brasil

Mário Benedito Costa Magalhães
Faculdade de Ciências da Saúde da Universidade do Vale do Sapucaí
Pouso Alegre - MG, Brasil

Nestor Barbosa de Andrade
Faculdade de Medicina da Universidade Federal de Uberlândia
Uberlândia - MG, Brasil

EDUCAÇÃO MÉDICA
José Maria Peixoto
Faculdade de Medicina da UNIFENAS
Belo Horizonte - MG, Brasil

GINECOLOGIA E OBSTETRÍCIA
Henrique Vitor Leite
Faculdade de Medicina da Universidade Federal de Minas Gerais
Belo Horizonte – MG, Brasil

INFECTOLOGIA
Alexandre Moura
Santa Casa de Misericórdia de Belo Horizonte
Belo Horizonte – MG, Brasil

OFTALMOLOGIA
Fernanda Belga Ottoni Porto
INRET Clínica e Centro de Pesquisa
Belo Horizonte – MG, Brasil

ONCOLOGIA
Geraldo Felício da Cunha Júnior
Cetus Oncologia - Unidade Belo Horizonte, CETUS, Brasil
Belo Horizonte – MG, Brasil

ORTOPEDIA
Marco Antônio Percope Andrade
Faculdade de Medicina da Universidade Federal de Minas Gerais
Belo Horizonte - MG, Brasil

PEDIATRIA
Cássio da Cunha Ibiapina
Faculdade de Medicina da Universidade Federal de Minas Gerais
Belo Horizonte - MG, Brasil

Maria do Carmo Barros de Melo
Faculdade de Medicina da Universidade Federal de Minas Gerais
Belo Horizonte - MG, Brasil

Gabriela Araujo Costa
Faculdade de Medicina da Pontifícia Universidade Católica de Minas Gerais
Belo Horizonte - MG, Brasil

Priscila Menezes Ferri Liu
Faculdade de Medicina da Universidade Federal de Minas Gerais
Belo Horizonte - MG, Brasil

PSIQUIATRIA
Frederico Duarte Garcia
Faculdade de Medicina da Universidade Federal de Minas Gerais
Belo Horizonte - MG, Brasil

EDITORES ANTERIORES
Angélica Nogueira Rodrigues (x – 2023)
Faculdade de Medicina da Universidade Federal de Minas Gerais
Belo Horizonte – MG, Brasil

Ana Paula Pinheiro Chagas Fernandes (x - 2021)
Faculdade de Ciências Médica de Minas Gerais
Belo Horizonte - MG, Brasil

Marcia Rocha Parizzi (2022)
Secretaria Municipal de Saúde.
Belo Horizonte - MG, Brasil

Lucio Honorio de Carvalho Junior (x - 2019)
Faculdade de Medicina da Universidade Federal de Minas Gerais
Belo Horizonte - MG, Brasil

Luciana Costa Silva (x - 2020)
Faculdade de Medicina da Universidade Federal de Minas Gerais
Belo Horizonte - MG, Brasil

Rodrigo de Oliveira Peixoto (x - 2020)
Faculdade de Medicina da Universidade Federal de Juiz de Fora
Juiz de Fora - MG, Brasil

Luiz Fernando Veloso (x - 2021)
Faculdade de Medicina da Universidade Estadual de Montes Claros
Montes Claros - MG, Brasil

Agnaldo Lopes Silva Filho (x - 2019)
Faculdade de Medicina da Universidade Federal de Minas Gerais
Belo Horizonte - MG, Brasil

CONSELHO EDITORIAL FUNDADOR

Ahmed Helmy Salem
Assiut University Hospitals & Faculty of Medicine Tropical Medicine & Gastroenterology Department
Assiut EGYPT

Aldo da Cunha Medeiros
Centro Ciências da Saúde da UFRN
Natal - RN, Brasil

Almir Ribeiro Tavares Júnio
Faculdade de Medicina da UFMG
Belo Horizonte - MG, Brasil

Antônio Luiz Pinho Ribeiro
Faculdade de Medicina da UFMG
Belo Horizonte - MG, Brasil

Aroldo Fernando Camargos
Faculdade de Medicina da UFMG
Belo Horizonte - MG, Brasil

Bruno Caramelli
Faculdade de Medicina da USP
São Paulo - SP, Brasil

Bruno Zilberstein
Faculdade de Medicina da USP
São Paulo - SP, Brasil

Carlos Teixeira Brandt
Centro de Ciências da Saúde da UFPE
Recife - PE, Brasil

Cor Jesus Fernandes Fontes
Faculdade de Medicina da UFMT
Cuiabá - MT, Brasil

Dulciene Maria Magalhães Queiroz
Faculdade de Medicina da UFMG
Belo Horizonte - MG, Brasil

Edmundo Anderi Júnior
Faculdade de Medicina do ABC
São Paulo, SP - Brasil

Enio Cardillo Vieira
Instituto de Ciências Biológicas da UFMG
Belo Horizonte - MG, Brasil

Fábio Leite Gastal
Hospital Mãe de Deus
Porto Alegre - RS, Brasil

Fabio Zicker
Organizaçao Mundial da Saúde
Genebra, SUIÇA

Federico Lombardi
Universtá degli Studi di Milano
Milano, ITALY

Francisco José Dutra Souto
Universidade Federal do Mato Grosso
Cuiabá - MT, Brasil

Genival Veloso de França
Centro de Ciências da Saúde da UFPB
João Pessoa - PB, Brasil

Georg Petroianu
Department of Cellular Biology & Pharmacology Herbert Wertheim College of Medicine
Florida International University
Miami, FL - USA

Gerald Minuk
University of Manitoba, Department of Internal Medicine
Manitoba, CANADA

Geraldo Magela Gomes da Cruz
Faculdade de Ciências Médicas de MG
Belo Horizonte - MG, Brasil

Giselia Alves Pontes da Silva
Centro de Ciências da Saúde da UFPE
Recife - PE, Brasil

Henrique Leonardo Guerra
PUC Minas
Belo Horizonte - MG, Brasil

Henrique Neves da Silva Bittencourt
Centre Hospitalier Universitaire Sainte-Justine - Universite de Montreal
Montreal - QC, CANADÁ

Jacques Nicoli
Instituto de Ciências Biológicas da UFMG
Belo Horizonte - MG, Brasil

Jair de Jesus Mari
Faculdade de Medicina da UNIFESP
São Paulo - SP, Brasil

João Carlos Pinto Dias
Centro de Pesquisas René Rachou-FIOCRUZ
Belo Horizonte - MG, Brasil

João Carlos Simões
Curso de Medicina da Faculdade Evangélica do Paraná (FEPAR)
Curitiba, PR - Brasil

João Galizzi Filho
Faculdade de Medicina da UFMG
Belo Horizonte - MG, Brasil

José Carlos Nunes Mota
Departamento de Medicina da UFS
Aracaju, SE - Brasil

José da Rocha Carvalheiro
Faculdade de Medicina de Ribeirão Preto/USP
São Paulo, SP - Brasil

Leonor Bezerra Guerra
Instituto de Ciências Biológicas da UFMG
Belo Horizonte - MG, Brasil

Luiz Armando Cunha de Marco
Faculdade de Medicina da UFMG
Belo Horizonte - MG, Brasil

Luiz Henrique Perocco Braga
McMaster University, Department of Surgery/Urology
Hamilton, Ontário, Canadá

Manoel Roberto Maciel Trindade
Departamento de Cirurgia da UFRGS
Porto Alegre, RS - Brasil

Marco Antonio de Avila Vitoria
Organização Mundial da Saude - OMS
Genebra, SUIÇA

Marco Antonio Rodrigues
Faculdade de Medicina da UFMG
Belo Horizonte - MG, Brasil

Maria Inês Boechat
Dept. of Radiological Sciences

David Geffen School of Medicine at UCLA
University of Califórnia
Los Angeles - CA, USA

Mauro Martins Teixeira
Instituto de Ciências Biológicas da UFMG
Belo Horizonte - MG, Brasil

Mircea Beuran
Clinical Emergency Hospital Bucharest
Bucharest, ROMENIA

Naftale Katz
Fundação Oswaldo Cruz,
Centro de Pesquisas René Rachou
Belo Horizonte - MG, Brasil

Nagy Habib
Imperial College London. Department of Surgery
London, UK

Nicolau Fernandes Kruel
Universidade Federal de Santa Catarina - UFSC e UNISUL
Florianópolis. SC - Brasil

Nilson do Rosário Costa
Escola Nacional de Saúde Pública/Fiocruz
Rio de Janeiro, RJ - Brasil

Orlando da Silva
Department of Paediatrics, UWO

Neonatal Intensive Care Unit
London, Ontario, Canadá

Paulo Roberto Corsi
Faculdade de Ciências Médicas da Santa Casa de SP
São Paulo, SP - Brasil

Pedro Albajar Viñas
Organização Mundial da Saúde
Genebra, Suiça

Pietro Accetta
UFF / Faculdade de Medicina
Niterói - RJ - Brasil

Protásio Lemos da Luz
Universidade de São Paulo - Incor
São Paulo - SP, Brasil

Renato Manuel Natal Jorge
Universidade do Porto
Porto - Portugal

Roberto Marini Ladeira
Secretaria Municipal de Saúde de Belo Horizonte
Belo Horionte - MG, Brasil

Rodrigo Correa de Oliveira
Fundação Oswaldo Cruz, Centro de Pesquisas
René Rachou, Laboratório de Imunologia
Belo Horizonte - MG, Brasil

Ruy Garcia Marques
Universidade do Estado do Rio de Janeiro
Rio de Janeiro - RJ, Brasil

Sandhi Maria Barreto
Faculdade de Medicina da UFMG
Belo Horizonte - MG, Brasil

Sérgio Danilo Pena
Instituto de Ciências Biológicas - UFMG
Núcleo de Genética Médica - GENE
Belo Horizonte - MG, Brasil

William Hiatt
Colorado Prevention Center
Denver, Colorado, USA

Agnaldo Soares Lima
Faculdade de Medicina da Universidade Federal de Minas Gerais
Belo Horizonte - MG, Brasil

RMMG
Revista Médica de Minas Gerais
35/S7

EXPEDIENTE

EDITOR GERAL:
Agnaldo Soares Lima (FM/UFMG)

EDITOR ADMINISTRATIVO:
Alan Junio Brito Guimarães (Associação Médica de Minas Gerais)

INSTITUIÇÕES MANTENEDORAS:
Associação Médica de Minas Gerais - AMMG UNIMED - BH

INDEXADA EM:
LILACS - Literatura Latino-Americana e do Caribe em Ciências da Saúde;
LATINDEX - Sistema Regional de Información em Línea para revistas Científicas da América latina, El Caribe y Portugal.

ISSN:
Versão Impressa: 0103-880X
Versão eletrônica: e-ISSN: 2238-3182

Arquivada em:
Internet Archive
Biblioteca Nacional

Disponível em:
Site: www.rmmg.org
E nos sites da:
Associação Médica de Minas Gerais
Faculdade de Medicina da UFMG
Portal de Periódicos CAPES

Início da Publicação:
v.1, n.1, jul./set. 1991

Periodicidade: Contínua

Normas para publicação, instruções aos autores e submissão de manuscritos estão disponíveis em:
Submissão de Manuscritos (Orientações aos Autores)
Sobre a RMMG (Políticas e Normas de Publicação)

Submissão de artigos:
Sistema de Gestão de Periódicos "Scholar One":
https://mc04.manuscriptcentral.com/rmmg

Correspondências:
Revista Médica de Minas Gerais
Associação Médica de Minas Gerais
Av. João Pinheiro, 161
30130-183 - Belo Horizonte- MG - Brasil
Telefone: 55 - (31) 3247-1612 /
55 - (31) 3247-1680

Diagramação:
Museale - Consultoria Cultural e Diagramação
www.museale.com.br

RMMG
Revista Médica de Minas Gerais
35/S7

CARTA AO EDITOR

Divinópolis, 14 de maio de 2025

Ao Editor-Chefe da Revista Médica de Minas Gerais
Assunto: Declaração de Responsabilidade Técnica - Congresso Cirurgião 2025

Prezado Editor,
Na qualidade de Presidente da Comissão Científica do Congresso Cirurgião 2025, promovido pela Fundação de Ensino e Pesquisa em Cirurgia - FUPEC, venho, por meio desta, apresentar as informações solicitadas quanto aos trabalhos submetidos para eventual publicação.

Breve currículo:
Sou médico coloproctologista, com atuação em cirurgia colorretal minimamente invasiva, professor do curso de Medicina da Universidade Federal de São João del-Rei (UFSJ - Campus Centro-Oeste Dona Lindu), mestre e doutor em Cirurgia pela Universidade Federal de Minas Gerais (UFMG), e atual presidente da Comissão Científica do Congresso Cirurgião 2025. Tenho experiência consolidada em atividades acadêmicas, produção científica e coordenação de eventos científicos regionais e nacionais.

Escopo dos trabalhos submetidos:
Os resumos contemplam temáticas relevantes da prática cirúrgica, incluindo cirurgia geral, coloproctologia, cirurgia videolaparoscópica, urgências cirúrgicas, cuidados perioperatórios, inovação tecnológica em cirurgia, além de relatos de caso e revisões integrativas. O Congresso também se abriu à submissão de trabalhos nas áreas de cirurgia do trauma, cirurgia vascular, urologia, otorrinolaringologia, cirurgia de hérnias e miscelânea.
A seleção abrangeu pesquisas originais, relatos clínicos e revisões, submetidos por estudantes, residentes e profissionais atuantes.

Declaração de conformidade:
Atesto que os trabalhos aprovados passaram por processo de avaliação técnico-científica por avaliadores independentes, que observaram critérios como originalidade, relevância, consistência metodológica e qualidade da redação científica. A Comissão Científica adotou medidas para garantir o cumprimento do método científico, bem como a prevenção de plágio e outras práticas antiéticas. Os autores também foram orientados a seguir as normas de submissão da RMMG.

Coloco-me à disposição para eventuais esclarecimentos e envio esta carta para fins de registro e publicação, conforme solicitado.

Cordialmente,

Dr. Fábio Henrique de Oliveira
Presidente da Comissão Científica - Congresso Cirurgião 2025
Professor de Cirurgia - UFSJ / FUPEC
Mestre e Doutor em Cirurgia - UFMG

Sobre o evento

trata-se do Congresso Cirurgia Ano 2025, promovido pela FUPEC – Fundação de Pesquisa e Ensino em Cirurgia. O congresso aconteceu nos dias 1, 2 e 3 de maio de 2025, na Faculdade Anhanguera, localizada em Divinópolis – MG.
O tema central será: "Evidências Cirúrgicas – Passado, Presente e Futuro", reunindo especialistas, médicos e entusiastas da área para debates e troca de experiências. A organização do evento está a cargo da Comemore eventos.

Os trabalhos submetidos foram avaliados por uma banca composta por profissionais renomados da área:

Fábio Henrique de Oliveira
email: fabioho84@gmail.com
Membro Titular do Colégio Brasileiro de Cirurgiões e da Sociedade Brasileira de Coloproctologia Professor adjunto da Fac. Medicina da UFSJ. Mestre e Doutor em Cirurgia pela Fac. Medicina da UFMG Coordenador do serviço de coloproctologia do Complexo de Saúde São João de Deus.

Denny Fabrício Magalhães Veloso
email: denny@ufsj.edu.br
Médico cirurgião urologista Titular pela Sociedade Brasileira de Urologia Mestre e Doutor em Cirurgia Professor Associado da Universidade Federal de São João Del Rey MBA administração Hospitalar Especialização em Cirurgia Robótica.

Denise Sena Veloso
email: denisesv@ufsj.edu.br
Mestre em Ciências da Saúde pela Universidade Federal de São João del-Rei (2024). Graduação em Medicina pela Universidade Federal de Minas Gerais (2002). Residências médicas pelo MEC em Cirurgia Vascular pelo Hospital Governador Israel Pinheiro - IPSEMG/BH (2008) e em Cirurgia Geral pelo Hospital SEMPER (2006). Atualmente é Professora Efetiva do Magistério Superior no curso de Graduação em Medicina da Universidade Federal de São João del-Rei - Campus Centro-Oeste Dona Lindu - Divinópolis/MG desde março de 2018. Membro do corpo clínico do Hospital São Judas Tadeu e da Clínica Duo. Médica experiente atuante nas áreas de Angiologia e Cirurgia Vascular.

Flavio Rody da Silva Vianna
email: flaviorody@gmail.com
Cirurgião do Aparelho Digestivo pelo Hospital das Clínicas da UFMG. Professor Titular de Cirurgia da Universidade de Itaúna. Membro do Colégio Brasileiro de Cirurgia Hepato-Pancreato-Biliar.

Bernardo Guimarães Aguiar
emaill: baguiar40@gmail.com
Cirurgião Geral. Cirurgião Bariátrico titular da SBCBM Membro da IFSO Endiscopista Professor de cirurgia da UFSJ CCO.

Fernanda Elias Rabelo
email: fe_elias@icloud.com
Titular da Sociedade Brasileira de Coloproctologia e do Colégio Brasileiro de Cirurgiões. Certificação em cirurgia robótica pela FCMMG e Mestre em Cirurgia pela UFMG

Para mais detalhes, acesse o site oficial do congresso: https://fupec.org.br/cirurgia-ano-2025/

Congresso Cirurgia Ano 2025

A produção do Congresso é destinada às cirurgias eletivas por meio do projeto **FUPEConecta.**

O Congresso Cirurgia Ano 2025, promovido pela FUPEC – Fundação de Pesquisa e Ensino em Cirurgia, - 31a edição aconteceu nos dias 1, 2 e 3 de maio em Divinópolis-MG. Reuniu médicos, profissionais da saúde, pesquisadores e acadêmicos de todo o Brasil. O evento foi um marco na troca de experiências, network, reflexões e na construção de conhecimento científico de ponta, definindo o futuro da cirurgia. Contou com a publicação e apresentação de diversos trabalhos científicos, que contribuíram diretamente para o avanço da cirurgia e da medicina.

Além da programação científica, o Congresso destacou o papel transformador do projeto FUPEConecta, uma iniciativa que atua em parceria com prefeituras para organizar e reduzir as filas de cirurgias eletivas, otimizar as Santas Casas de Misericórdia e Hospitais municipais obsoletos, oferecendo acesso integral, qualificado e humanizado aos pacientes. Esta é a causa central da FUPEC: promover a saúde e contribuir para a melhoria do sistema público por meio da união de esforços entre médicos, instituições e sociedade.

Agradecemos a presença dos fiéis colegas Cirurgiões, dos Acadêmicos, dos Profissionais da saúde, dos Apoiadores e Patrocinadores, cujo ilustre presença e compromisso tornou possível a realização deste importante evento. Obrigada por nos prestigiarem. Obrigada por apoiarem o projeto FUPEConecta - sustentado pelo Congresso Cirurgia Ano 2025! Fica o convite para o Congresso Cirurgia Ano 2026. **SOMOS FUPEC!**

REALIZAÇÃO

FUPEC 1990

PATROCINADOR OURO

Complexo de Saúde São João de Deus

PATROCINADOR BRONZE

Hospital São Judas Tadeu

PATROCINADORES

AMD – Associação Médica de Divinópolis

Bioline Fios Cirúrgicos

FujiTech Endoscopia

Help Doctor's – Contabilidade Especializada

nau Capital – Family Office

XP

Núcleo Omed

NutriBody

ultralaser

Unimed Divinópolis

Selo – Marcas e Patentes

SIMplific

APOIO

AMMG – Associação Médica de Minas Gerais

CBC – Colégio Brasileiro de Cirurgiões

Faculdade de Medicina – UFMG

Polícia Militar de Minas Gerais – Polícia Militar de Divinópolis

Prefeitura de Divinópolis – Secretaria Municipal de Saúde

SBH – Sociedade Brasileira de Hérnia e Parede Abdominal

Sociedade Brasileira de Queimaduras

Sociedade Mineira de Coloproctologia 1996

APOIO INSTITUCIONAL

UFSJ CCO – Universidade Federal de São João del-Rei – Campos CCO

ORGANIZAÇÃO

Comemore

EQUIPE DE MARKETING

Wedu Marketing Digital

RESUMOS

Resumo

A IMPORTÂNCIA DE MEDIDAS PREVENTIVAS NA REDUÇÃO DE INFECÇÕES PÓS-OPERATÓRIAS EM HERNIORRAFIAS: UMA REVISÃO INTEGRATIVA

Juliana Kramer dos Reis Cruz[1], Jéssica Domingues Corradi Novais[2], Thainá Barbosa Lima[3], Ronald dos Santos[3], Carlos A. Áglio[3], Cirênio de Barbosa Almeida[4].

1 Faculdade Atenas. Sete Lagoas, Minas Gerais - Brasil
2 Faculdade Ciências Médicas de Minas Gerais. Belo Horizonte, Minas Gerais Brasil
3 Santa Casa de Belo Horizonte/São Lucas. Belo Horizonte, Minas Gerais - Brasil
4 Universidade Federal de Ouro Preto – UFOP, Ouro Preto, Minas Gerais - Brasil; Colégio Brasileiro de Cirurgiões – TCBC; Complexo hospitalar Santa Casa de Belo Horizonte/São Lucas, Belo Horizonte, Minas Gerais - Brasil

Autor correspondente: Juliana Kramer dos Reis Cruz. E-mail: julianakramer2010.33@gmail.com

Introdução: A hérnia é definida como uma protrusão anormal de tecidos através de um defeito nas paredes que normalmente os contêm, sendo uma condição clínica muito comum. Em razão disso, a herniorrafia, procedimento cirúrgico destinado à correção de hérnias, é uma das cirurgias mais realizadas no Brasil. Entretanto, infecções pós-operatórias representam uma complicação de relevante importância, visto que podem atrasar a recuperação do paciente, prolongar a internação hospitalar e aumentar os custos assistenciais, além de, em casos mais graves, ameaçar a vida do indivíduo. **Objetivo**: Analisar condutas relevantes que minimizem a ocorrência de infecções pós-operatórias em herniorrfias. **Método**: Foi realizada uma revisão integrativa por meio da análise de artigos nas bases de dados "Scientific Electronic Library Online – SciELO" e "PubMed", utilizando os descritores "Herniorrafia" e "Infecção Pós-Operatória". Foram incluídas revisões de literatura e relatos de casos publicados nos últimos dez anos. **Resultados com discussão**: A análise dos estudos selecionados demonstrou que a redução de infecções em herniorrafias depende de uma abordagem que integre avaliação de risco, escolha da técnica adequada e intervenções farmacológicas baseadas em evidências científicas. A literatura revisada evidenciou a importância de ferramentas de estratificação de risco para infecções em herniorrafias, tais como a *Ventral Hernia Working Group* (VHWMG) e a versão modificada por Kanters, as quais classificam os pacientes em quatro grupos de risco (graus 1 a 4), considerando fatores como comorbidades, contaminação da ferida e estado imunológico, visto que contribuem para a escolha de abordagens cirúrgicas e medidas preventivas mais adequadas. Também foram analisadas técnicas operatórias, comparando-se laparotomia e laparoscopia, tendo restado evidenciado que a abordagem minimamente invasiva se associa à menor incidência de infecção da ferida operatória. Quanto à antibioticoprofilaxia, a revisão apontou que o uso de cefalosporinas de primeira geração em casos de herniorrafia é eficaz para pacientes ASA 3 ou 4. **Conclusão**: A prevenção de infecções em herniorrafias deve abranger todas as fases do cuidado cirúrgico, desde a adequada avaliação pré-operatória até a seleção da melhor técnica, além de uma prescrição farmacológica baseada em evidências. A integração dessas etapas é essencial para a redução de complicações infecciosas e obtenção de melhores desfechos pós-operatórios para o paciente.

Palavras-chave: Herniorrafia. Infecção Pós-Operatória da Ferida. Antibioticoprofilaxia. Fatores de Risco.

Referências

Silva LRF, Santos LPF, Amaral LO, Beirigo TP, Menezes LBR. Complicações Pós-Operatórias em Cirurgia Abdominal: Uma revisão das complicações mais comuns após cirurgias abdominais, como infecções, hérnias incisionais e obstruções intestinais. Braz. J. Implantol. Health Sci. 2023; 5(5):145-58.

Rodrigues GMS, Westry AGA, Santana CC, Sousa STL, Silva AAS, Maracaipe MS, *et al.* HÉRNIAS DE PAREDE ABDOMINAL REVISÃO DE LITERATURA. Braz. J. Implantol. Health Sci. 2024; 6(3):2827–40.

Claus CMP, Oliveira FMM, Furtado ML, Azevedo MA, Roll S, Soares G, *et al.* Orientações da Sociedade Brasileira de Hérnia (SBH) para o manejo das hérnias inguinocrurais em adultos. Revista do Colégio Brasileiro de Cirurgiões. 2019;46(4): e20192226.

Orelio CC, van Hessen C, Sanchez-Manuel FJ, Aufenacker TJ, Scholten RJ. Antibiotic prophylaxis for prevention of postoperative wound infection in adults undergoing open elective inguinal or femoral hernia repair. Cochrane Database Syst Rev. 2020 Apr 21;4(4):CD003769.

Resumo

ABORDAGEM CIRÚRGICA DA GANGRENA DE FOURNIER NA PEDIATRIA: UM RELATO DE CASO

Maria Clara Silveira Lana[1], Ana Júlia da Costa Oliveira[1], Laura Caldeira Alves Acypreste[1], Lidiane Costa Monteiro[1], Sandra Rosa Teixeira[1,2].

1Universidade Federal de São João Del-Rei, Campus Centro-Oeste, Divinópolis, Minas Gerais - Brasil
2 Complexo de Saúde São João de Deus, Divinópolis, Minas Gerais - Brasil.

Autor correspondente: Maria Clara Silveira Lana. E-mail: mariaclaralana071@gmail.com

Introdução: A gangrena de Fournier é uma infecção necrosante da região perineal e genital[1,2]. Com rápida evolução, é potencialmente letal e raramente acomete crianças[1,2]. Na infância, os fatores predisponentes são diabetes mellitus, trauma local, intervenção cirúrgica perirretal, assadura e distúrbios imunológicos[1,3]. Clinicamente, apresenta-se com febre, dor intensa, celulite, drenagem de secreção serosa e úlceras com necrose[1,3]. **Objetivo**: Apresentar relato de gangrena de Fournier na pediatria, destacando diagnóstico, suspeita de imunodeficiência e estratégias adotadas. **Método:** Caso atendido no Complexo de Saúde São João de Deus, Divinópolis, Minas Gerais. Para a revisão de literatura, buscou-se no PubMed e Google Academics, utilizando os descritores "gangrena de Fournier", "abordagem cirúrgica" e "pediatria" com o operador booleano AND. Selecionados quatro trabalhos. **Resultados e discussão:** M.H., masculino, três meses de idade, celulite na região glútea há uma semana. Iniciou-se com assadura e evoluiu com hiperemia e dor. Evoluiu com febre (38.6ºC), extremidades cianóticas e tremores, iniciando Ceftriaxona. Admitido com lesões violáceas em nádegas, endurecimento de partes moles e drenagem de secreção sanguinolenta. Iniciado Cefepima, Metronidazol e Vancomicina, e removido epiderme necrótica. Seguiu-se com oxigenoterapia hiperbárica (OHB) e novo desbridamento. No momento, mantém OHB, está em investigação de imunodeficiências e com proposta de colostomia. No caso, percebe-se que o desbridamento radical até atingir tecido viável, associado a suporte clínico e antibioterapia é fundamental[3]. Em casos com contaminação fecal da lesão, o desvio intestinal temporário pela colostomia pode ser indicado, para melhor controle da ferida e redução do risco de infecção secundária[3]. A OHB teve impacto positivo na dor e no aspecto da lesão de M.H., e estudos mostram que, quando a técnica é associada à cirurgia, a mortalidade diminui de 37,5% para 11,5%[3]. Deve-se investigar imunossupressão pela raridade da lesão na infância e pela a maior prevalência em imunossuprimidos[4]. **Conclusão:** A abordagem da gangrena de Fournier é multidisciplinar, com antibioticoterapia de amplo espectro, suporte clínico e manejo cirúrgico. Deve-se investigar imunodeficiências em casos atípicos, avaliar a necessidade de ostomia e reforçar a importância do diagnóstico rápido e preciso para otimizar desfechos clínicos.

Palavras-chave: Gangrena de Fournier. Pediatria. Desbridamento. Relato de caso.

Referências:

1. Lacerda TF, Borges JR, Figueiredo CVM, Ceribelli FO, Silva FS, Pazini FA, *et al.* Gangrena de fournier com complicações em lactente do sexo feminino: Um relato de caso / Fournier's gangrene with complications in a female infant: A case report. Braz. J. Hea. Rev. 2020;3(5): 15477-15486.
2. Silva SM, Carvalho CAG, Silva RA, Lima SRA, Borges EMM. Estratégias terapêuticas e intervenções na gangrena de fournier: uma revisão sistemática. Revista Científica da Faculdade Quirinópolis. 2021. 2(11): 510-526.
3. Mehl AA, Nogueira Filho DC, Mantovani LM, Grippa MM, Berger R, Krauss D, *et al.* Manejo da gangrena de Fournier: experiência de um hospital universitário de Curitiba. Rev Col Bras Cir. 2010;37(6):435-41.
4. Abreu TL, Veloso LC, Feijó AM, Calvão TF, Melo LS, Garcia BP, *et al.* SÍNDROME DE FOURNIER: DESAFIOS DIAGNÓSTICOS E TERAPÊUTICOS EM PACIENTES IMUNOCOMPROMETIDOS. Rev Ft. 2025;29(142):09-10.

Resumo

ABORDAGEM PRÉ-OPERATÓRIA ADAPTADA À PACIENTE SUPEROBESA SUBMETIDA À CIRURGIA BARIÁTRICA VIDEOLAPAROSCÓPICA: RELATO DE CASO

Paula Cristina de Oliveira[1], Alice Vilella de Assis[1], Amanda Furusho Garcia[1], Ana Beatriz Onelli Abe[1], Gustavo Melo Ribeiro[1], Soraya Rodrigues de Almeida Sanches[1]

[1] Faculdade de Medicina da Universidade Federal de Minas Gerais, Belo Horizonte, Minas Gerais - Brasil

Autor correspondente: Paula Cristina de Oliveira. E-mail: pcobh23@gmail.com

Introdução: A obesidade mórbida (IMC > 40) é uma doença que acomete cerca de 1,1 milhão de pessoas no Brasil (4,64%)[1]. O padrão-ouro de tratamento é o by-pass gástrico em Y de Roux (RYGB), que corresponde à operação mais utilizada no mundo[2]. No entanto, pacientes com superobesidade (IMC > 50) representam um desafio cirúrgico e clínico significativo. **Objetivo**:Relatar o pré-operatório visando à perda de peso de uma paciente super obesa submetida a RYGB vídeo laparoscópica. **Método:** Análise de registros hospitalares retrospectivos. Descrição: J.R.O, sexo feminino, 25, IMC 72,7, HAS, DM2, esteatose hepática grau III, candidata à cirurgia bariátrica.Foi internada no HC/UFMG em 02/01/2025 para perda ponderal pré-operatória, após falha de seguimento do plano dietético em domicílio. O protocolo adotado consistiu em acompanhamento multidisciplinar aliado à dieta hipocalórica para DM, sem lactose, com meta de 1405Kcal/dia e 96,4g de proteína/dia.Durante os 2 meses de internação, a paciente reduziu seu peso de 207,8kg para 188,5kg (%PEP=15,7).Após esse período, foi submetida a cirurgia RYGB vídeo laparoscópica com uso de material adaptado para super obesos. A operação procedeu sem intercorrências. **Resultados com Discussão**: A perda de peso pré-operatória é considerada um fator fundamental para redução de comorbidades e melhora do prognóstico[2], entretanto, a hospitalização para esse fim não é uma conduta comumente realizada. Essa abordagem foi necessária em função da compulsão alimentar relatada pela paciente e da carência de recursos e tempo para a realização do tratamento farmacológico.Aliado a isso, o cuidado pré-operatório conta com uma segunda particularidade, posto que demandou a solicitação prévia de material específico para super obesos. **Conclusão:** O caso destaca uma abordagem efetiva e pouco descrita na literatura, representando alternativa viável para pacientes com obesidade extrema e dificuldades na perda ponderal prévia recomendada.

Palavras-chave: Obesidade. Cirurgia bariátrica. Cuidados pré-operatórios. Laparoscopia.

Referências:

[1]Brasil. Ministério da Saúde. Relatórios Públicos – Ano 2024. Sistema de Vigilância Alimentar e Nutricional (SISVAN) [Internet]. [Acesso em: 27 mar. 2025] Disponível em: https://sisaps.saude.gov.br/sisvan/relatoriopublico/estadonutricional.

[2]Santos LG, Araújo MSM. Perda de peso pré-operatória em pacientes submetidos à gastroplastia redutora com derivação gastrointestinal em Y-de-Roux: uma revisão de literatura. Comum Ciênc Saúde. 2012; 24(2)127–34.

Resumo

ÁCIDO TRANEXÂMICO NO TRAUMA CRANIOENCEFÁLICO: QUANDO UTILIZAR?

Celeste Silva[1], Mariana Assumpção[1], João Vitor Amaral Torres de Souza[1], Flávio Rody Vianna[2].

1 Faculdade de Medicina da Universidade de Itaúna, Itaúna, Minas Gerais - Brasil
2 Faculdade de Medicina de Ribeirão Preto, Ribeirão Preto, São Paulo - Brasil

Autor correspondente: Celeste Silva. E-mail: curriculomedicinaa@gmail.com

Introdução: Cerca de 70 milhões de pessoas por ano são vítimas de traumatismo cranioencefálico (TCE), sendo que 8 milhões vivem com sequelas. O ácido tranexâmico (ATX) é consagrado no trauma hemorrágico, contudo, seu efeito sobre o TCE segue incerto. **Objetivo:** investigar os efeitos do uso do ácido tranexâmico na mortalidade em pacientes com TCE. **Métodos:** usou-se as bases de dados: Pubmed, Cochrane e BVS, com os descritores: "ácido tranexâmico", "lesão cerebral traumática"e "mortalidade", com o operador booleano "AND". Incluiu-se artigos nos últimos 5 anos e casos controles randomizados duplo cegos/meta-análises. Ao total, 4 trabalhos foram incluidos. **Resultados e discussão:** O ensaio CRASH-3 não demonstrou diferenças do uso de ATX versus placebo quanto a mortalidade hospitalar em 28 dias (18,5% vs. 19,8% para TXA e placebo, respectivamente (RR 0,94 (IC 95%). Entretanto, não analisou o tipo de hemorragia que cada paciente possuía. Numa coorte com 944 pacientes, o bolus de 2 gramas de ATX 2 horas após o TCE diminuiu a mortalidade naqueles com hemorragia extra axial moderada a grave (RR: 0,34; IC 95%, 0,16-0,71; *P* = 0,004). O uso de ATX no atendimento pré - hospitalar esteve associado a uma diminuição da hemorragia intracerebral e da mortalidade mais significativamente (OR 0,76, IC 95% 0,65 a 0,88), especialmente, em menos de 3 horas do trauma (*P* = 0,05). Ao analisar 37482 pacientes, houve diminuição da mortalidade com o uso de ATX (RR 0,95,IC 95%, P = 0,002) em comparação com o placebo. **Conclusão:** a administração precoce de ATX em pacientes com traumatismo cranioencefálico é fundamental para minimizar o volume do hematoma e minimizar a mortalidade, especialmente em pacientes com hemorragia extra axial.

Palavras-chave: Ácido tranexâmico. Lesão cerebral traumática. Mortalidade.

REFERÊNCIAS BIBLIOGRÁFICAS:

1.McKinley WI, Rowell S, Mansour A, Hoefer L, Polcari A, Schreiber M, *et al.* Tranexamic Acid, Mortality, and Intracranial Hemorrhage Type in Moderate or Severe Traumatic Brain Injury. JAMA Surgery. 2023; 158(11): 1222-1224.

2.Wiles MD. Management of traumatic brain injury: a narrative review of current evidence. Anaesthesia. 2022 Jan;77(S1):102–12.

3.Zhang M, Liu T. Efficacy and safety of tranexamic acid in acute traumatic brain injury: A meta-analysis of randomized controlled trials. Am J Emerg Med. 2024; 80:35-43.

4. Song JX, Wu JX, Zhong H, Chen W, Zheng JC. Therapeutic efficacy of tranexamic acid on traumatic brain injury: a systematic review and meta-analysis. Scand J Trauma Resusc Emerg Med. 2024; 32(1): 18.

Resumo

APENDICECTOMIA VIDEOLAPAROSCÓPICA EM PACIENTE PEDIÁTRICO COM PARAGANGLIOMA AÓRTICO: RELATO DE CASO

Júlia Nogueira Mourão[1], Thaís Rueda Tibúrcio[1], Thamires de Freitas Mourão[3], Flávio Vianna[1].

[1] Universidade de Itaúna, Itaúna, Minas Gerais - Brasil
[2] Complexo de Saúde São João de Deus, Divinópolis, Minas Gerais - Brasil

Autor correspondente: Júlia Nogueira Mourão. E-mail: juliamouraomed@gmail.com

Introdução: Os paragangliomas são tumores neuroendócrinos que acometem as células do sistema nervoso simpático.1,2 São raros, de crescimento lento, normalmente benignos e mais comuns em pacientes jovens.[1] Cirurgias de emergência em portadores de patologias raras são um desafio frente a individualidade do tratamento e a incerteza do prognóstico. **Objetivo:** Descrever um caso de apendicectomia em um paciente pediátrico portador de paraganglioma aórtico, discutindo as particularidades da abordagem cirúrgica. **Método:** Os dados foram extraídos de prontuário médico com análise qualitativa focada nos principais eventos. A confidencialidade do paciente foi preservada. **Resultados com Discussão:** Trata-se de um paciente masculino de 13 anos com diagnóstico de paraganglioma aórtico retroperitoneal benigno à esquerda há 9 anos. Ele faz uso contínuo de Prazosina e acompanhamento médico devido aos episódios de hipertensão. Foi admitido no hospital após início de quadro de dor em fossa ilíaca direita associada a náuseas e hiporexia, sem febre e com piora progressiva da intensidade dos sintomas. Após o diagnóstico de apendicite, foi realizada uma apendicectomia por videolaparoscopia, na qual teve anestesia geral com monitorização não invasiva apesar do alto risco de pico adrenérgico do paciente. Prosseguiu-se sem intercorrências durante e após o procedimento, e o pós-operatório foi conduzido em leito de enfermaria. Nesse sentido, o diagnóstico e, sobretudo, a cirurgia precoce da apendicite foram importantes para evitar a estimulação do paraganglioma pela persistência da dor, o que poderia levar a picos pressóricos. Assim, a manutenção da estabilidade do paciente foi fundamental para a abordagem e recuperação. **Conclusão:** Infere-se, portanto, que a apendicectomia no paciente pediátrico com paraganglioma aórtico demonstrou a importância de uma abordagem cautelosa e individualizada. A intervenção precoce, somada à conduta de monitorização não invasiva durante a cirurgia, foram cruciais para evitar complicações adrenérgicas.

Palavras-chave: Apendicectomia. Cirurgia vídeoassistida. Paraganglioma. Tumores neuroendócrinos.

Referências Bibliográficas:

1- Ikram A, Rehman A. Paraganglioma. In: StatPearls [Internet]. Treasure Island (FL): StatPearls Publishing; 2024.
2- Murashita T. The enigma of carotid and aortic body tumors. Am J Cardiol. 2023;201:374.

Resumo

APENDICITE RETROILEAL E A IMPORTÂNCIA DO DIAGNÓSTICO E MANEJO PRECOCE: UM RELATO DE CASO

Marcela Lara[1], Cirênio de Almeida Barbosa, Luiza Horst Neto[1], Jéssica Domingues Corradi Novais[3].

1 Complexo hospitalar Santa Casa de Belo Horizonte/São Lucas, Belo Horizonte, Minas Gerais - Brasil
2 Universidade Federal de Ouro Preto – UFOP, Ouro Preto, Minas Gerais -Brasil; Complexo hospitalar Santa Casa de Belo Horizonte/São Lucas, Belo Horizonte, Minas Gerais - Brasil
3 Faculdade Ciências Médicas de Minas Gerais, Belo Horizonte, Minas Gerais - Brasil.

Autor correspondente: Marcela Lara. E-mail: Marcelaluizalara@hotmail.com

Introdução: No Brasil, a incidência anual da apendicite aguda é estimada em 80 casos/100.000 habitantes e afeta 7% da população mundial. O apêndice se forma a partir da borda posteromedial do ceco, próximo à válvula ileocecal. Entretanto, durante o desenvolvimento embrionário, ele pode exibir diferentes fixações, originando variações anatômicas como a retrocecal (25,5-71%), retroileal (5,4-12,5%) e a pré-ileal (9,7-18,7%). **Objetivo:** Apresentar um caso inicial de apendicite retroileal e revisar os desafios envolvidos no seu diagnóstico. **Métodos**: Paciente do sexo masculino, 27 anos, diagnosticado com apendicite retroileal e submetido à apendicectomia videolaparoscópica no Hospital São Lucas em Belo Horizonte/MG. **Resultados e discussão**: Paciente buscou atendimento em 22/11/24 referindo epigastralgia há um dia com piora progressiva associada a calafrios, diarréia e cefaléia frontal. Ao exame, apresentava dor moderada em flanco e fossa ilíaca direita, com sinais de Blumberg e Rovsing negativos. À revisão laboratorial, constatou-se ausência de leucocitose ou aumento de PCR, enquanto a tomografia computadorizada do abdome exibiu apêndice cecal espessado, com calibre de até 15 mm, e alterações inflamatórias adjacentes, sugerindo apendicite aguda. Desse modo, realizou-se apendicectomia videolaparoscópica no dia seguinte, sendo verificado apendicite retroileal, fase II, com pouca secreção livre na cavidade, ato sem intercorrências. Paciente recebeu alta no primeiro dia pós-operatório, retornando assintomático ao ambulatório em 09/12/24. O crescimento desproporcional da parede do ceco ou torção do cólon ascendente pode deslocar a base do apêndice em direção ao íleo, sendo este fixado na posição retroileal. Nesses casos, durante um quadro inflamatório agudo, o paciente pode queixar diarreia, mimetizando um quadro de gastroenterite. Já na apendicite retrocecal, por exemplo, ocorre a inflamação do músculo psoas por contiguidade, podendo causar dor lombar baixa. Por outro lado, a apendicite pélvica pode atingir a parede da bexiga e ureter, provocando sintomas urinários. **Conclusão:** Dessa maneira, existe a associação entre as variações anatômicas do apêndice e o desenvolvimento da apendicite avançada, devido ao diagnóstico tardio. O domínio da sintomatologia atípica da apendicite propicia o tratamento na fase inicial da doença e minimiza o risco de complicações.

Palavras-chave: Apendicite. Variação anatômica. Diagnóstico precoce. Apendicectomia.

Referências

Deshmukh S, Verde F, Johnson PT, Fishman EK, Macura KJ. Anatomical variants and pathologies of the vermix. Emerg Radiol. 2014 Feb 26;21(5):543–52

View of Anatomical Variations of the Vermiform Appendix [Internet]. Sarajevo: Association of Basic Medical Sciences of FBIH; 2025 [cited 2025 Mar 18]. Available from: https://www.ama.ba/index.php/ama/article/view/586/635

De Souza SC, Ricardo S, Da Costa SRMR, Souza IGS. Vermiform appendix: positions and length – a study of 377 cases and literature review. J Coloproctol (Rio J). 2015;3(4):212–6.

Castro BA, Novillo IC, Vázquez AG, Garcia PY, Herrero EF, Fraile AG. IMPACT OF THE APPENDICEAL POSITION ON THE DIAGNOSIS AND TREATMENT OF PEDIATRIC APPENDICITIS. Rev Paul Pediatr. 2019;37(2):161–165.

Resumo

ASSOCIAÇÃO ENTRE SURGIMENTO DO LINFOMA ANAPLÁSICO DE GRANDES CÉLULAS E O USO DE PRÓTESES MAMÁRIAS TEXTURIZADAS

Pedro Augusto Teles Fonseca[1], Gabriel Dias Amaral[1]

1Centro Universitário Presidente Tancredo de Almeida Neves, São João Del Rei, Minas Gerais - Brasil

Autor correspondente: Pedro Augusto Teles Fonseca. E-mail: pedroaugustoft@hotmail.com

Introdução: O linfoma anaplásico de grandes células associado a implante mamário (BIA-ALCL) é um raro linfoma não-Hodgkin que se desenvolve ao redor dos implantes. Estudos sugerem uma correlação entre o uso de implantes com superfície texturizada e o desenvolvimento da patologia1. O crescimento do mercado de cirurgia plástica no Brasil pode acarretar aumento de casos. **Objetivo:** O objetivo desta revisão foi investigar a relação entre o uso de implantes mamários e o desenvolvimento de BIA-ALCL a partir da análise de casos previamente descritos. **Método:** A revisão envolveu a busca e análise de dados epidemiológicos de BIA-ALCL, com um total de 136 pacientes. Artigos não publicados em inglês ou com mais de cinco anos de data de publicação foram excluídos. **Resultados com discussão:** A idade média das pacientes ao diagnóstico foi 52 anos, e o tempo médio entre a mamoplastia e o diagnóstico foi 9 anos. Em 62% dos casos, as pacientes utilizaram próteses de silicone, enquanto 31% usaram próteses salinas. 80% dos casos foram associados a implantes de superfície texturizada, contra 6% com implantes de superfície lisa. As apresentações iniciais mais comuns foram seroma (75%), dor (18%) e massas palpáveis (14%). A forte associação com implantes texturizados está em consonância com estudos anteriores. A proliferação tecidual provocada pela textura pode ajudar na fixação do implante e estar relacionada ao BIA-ALCL. Além disso, a fricção entre o implante texturizado e o tecido mamário pode causar liberação de partículas do implante e aumentar a atividade leucocitária. A motivação da cirurgia mostrou percentuais semelhantes de incidência entre mamoplastias cosméticas e reconstrutoras, com as primeiras apresentando uma média etária inferior. A associação com implantes de silicone também corrobora achados anteriores. O seroma, como manifestação inicial, é relevante, já que é observado em apenas 1-2% das mamoplastias em geral. Além disso, há indicativos de subnotificação significativa, visto que o Brasil, maior mercado de cirurgia plástica, reportou 8566% menos casos do que os EUA2-5. **Conclusão:** Existe uma forte associação entre o uso de implantes texturizados e o desenvolvimento de BIA-ALCL. Devido ao baixo número de estudos e casos relatados, são necessários estudos longitudinais mais profundos para melhor elucidar o panorama nacional e mundial do BIA-ALCL.

Palavras-chave: Linfoma. Implante mamário. Neoplasias. Mama.

Referências bibliográficas:

Real DSS, Resendes BS. Breast implant-associated anaplastic large-cell lymphoma: a systematic literature review. Rev Bras Cir Plást. 2019;34(4):531–8.

Dashevsky BZ, Gallagher KM, Grabenstetter A, Cordeiro PG, Dogan A, Morris EA, *et al.* Breast implant-associated anaplastic large cell lymphoma: Clinical and imaging findings at a large US cancer center. Breast J. 2019;25(1):69–74.

Johnson L, O'Donoghue JM, McLean N, Turton P, Khan AA, Turner SD, *et al.* Breast implant associated anaplastic large cell lymphoma: The UK experience. Recommendations on its management and implications for informed consent. Eur J Surg Oncol. 2017;43(8):1393–401.

McCarthy CM, Loyo-Berríos N, Qureshi AA, Mullen E, Gordillo G, Pusic AL, *et al.* Patient Registry and Outcomes for Breast Implants and Anaplastic Large Cell Lymphoma Etiology and Epidemiology (PROFILE): Initial Report of Findings, 2012-2018. Plast Reconstr Surg. 2019;143(3S A Review of Breast Implant Associated Anaplastic Large Cell Lymphoma):65S-73S.

Lamaris GA, Butler CE, Deva AK, Miranda RN, Hunt KK, Connell T, *et al.* Breast Reconstruction Following Breast Implant-Associated Anaplastic Large Cell Lymphoma. Plast Reconstr Surg. 2019;143(3 A Review of Breast ImplantAssociated Anaplastic Large Cell Lymphoma):51S-58S.

Resumo

AVALIAÇÃO HEMOSTÁTICA EM PACIENTE COM COAGULOPATIA HEREDITÁRIA E POLICITEMIA: UM RELATO DE CASO

Camila Santos Silva[1], Mariana Magalhães Apolinário[2], Jéssica Domingues Corradi Novais[3], Cirênio de Barbosa Almeida.

1 Universidade Federal de Ouro Preto, Ouro Preto, Minas Gerais - Brasil
2 Faculdade de Ciências Médicas e da Saúde de Juiz de Fora, Juiz de Fora, Minas Gerais - Brasil
3 Faculdade Ciências Médicas de Minas Gerais, Belo Horizonte, Minas Gerais - Brasil
4 Universidade Federal de Ouro Preto – UFOP, Ouro Preto, Minas Gerais - Brasil; Colégio Brasileiro de Cirurgiões – TCBC; Complexo hospitalar Santa Casa de Belo Horizonte/São Lucas, Belo Horizonte, Minas Gerais - Brasil

Autor correspondente: Camila Santos Silva. E-mail: camillas.santos18@gmail.com

Introdução: A Doença de von Willebrand (DvW) é a coagulopatia hereditária mais comum, acometendo cerca de 1% da população, afetando indivíduos de ambos os sexos. Trata-se de uma alteração quantitativa ou qualitativa no fator de von Willebrand (vWF), uma glicoproteína essencial para a adesão plaquetária e estabilização do fator VIII de coagulação. A DvW é classificada em três tipos: tipo 1, caracterizada por deficiência parcial do vWF; tipo 2, decorrente de disfunção qualitativa da proteína; e tipo 3, associado à deficiência quase total do vFW. Suas manifestações incluem sangramentos mucocutâneos, como epistaxes, menorragia, equimoses e, em casos mais graves, hemartroses. O diagnóstico envolve dosagem do antígeno do vWF e teste de cofator da ristocetina. O tratamento depende do subtipo e da gravidade, podendo incluir desmopressina, antifibrinolíticos ou concentrados de vWF/fator VIII. O acompanhamento multidisciplinar é essencial, especialmente na infância, gestação e no contexto de procedimentos invasivos, sendo o prognóstico favorável quando feito diagnóstico precoce e manejo adequado. **Objetivo**: Relatar o caso de paciente com DvW tipo 1, assintomático, acompanhado desde os dois anos de idade. **Método**: Paciente do sexo masculino, 45 anos, submetido à avaliação médica para realização de flebectomia. Diagnóstico prévio de DvW tipo 1 aos dois anos de idade, com uso de desmopressina para controle de sangramentos. Exames laboratoriais mostraram atividade do cofator da ristocetina em 29,1%, atividade da protrombina em 86%, Dímero-D de 753 e hemoglobina de 17,2 g/dL, caracterizando policitemia. Dado o risco hemostático, o procedimento foi contraindicado. **Resultados com discussão**: A presença de policitemia, ainda que em pacientes assintomáticos, configura risco trombótico adicional. Essa condição, associada à coagulopatia, eleva o risco perioperatório. A contraindicação da flebectomia fundamenta-se na avaliação hemostática global, destacando a importância da abordagem individualizada e multidisciplinar em pacientes com distúrbios hemorrágicos e comorbidades. **Conclusão**: O caso evidencia os desafios no manejo da DvW diante de fatores agravantes como a policitemia. A conduta clínica exige avaliação criteriosa de dados laboratoriais e clínicos, com decisões individualizadas. A suspensão do procedimento ressalta a importância do seguimento contínuo e da avaliação integrada nas coagulopatias hereditárias.

Palavras-chave: Doença de von Willebrand. Fator VIII. Ristocetina. Policitemia.

Referências

Weyand AC, Flood VH. Von Willebrand Disease: Current Status of Diagnosis and Management. Hematol Oncol Clin North Am. 2021;35(6):1085-1101.
Cox Gill J. Diagnosis and treatment of von Willebrand disease. Hematol Oncol Clin North Am. 2004;18(6):1277-viii.
Ahmad F. Structure and function of von Willebrand factor. Blood Coagul Fibrinolysis [Internet]. 2012 [cited 2024 Aug 20]. Available from: https://www.academia.edu/84765540/Structure_and_function_of_von_Willebrand_factor
Tefferi A, Barbui T. Polycythemia vera: 2024 update on diagnosis, risk-stratification, and management. Am J Hematol. 2023;98(9):1465-1487.

Resumo

CÂNCER DE MAMA RECIDIVADO: O IMPACTO DA AUSÊNCIA DO SUPORTE FAMILIAR E O PROGNÓSTICO DA DOENÇA

Beatriz Rocha Siqueira[1], Erika Mourão[2], Mauro Goursand[3], Cláudio Luiz Tannús[3], Lucas Tannús[3], Cirênio de Barbosa Almeida.

1 Faculdade de Medicina da Universidade Federal de Minas Gerais, Belo Horizonte, Minas Gerais - Brasil.
2 Hospital Felício Rocho, Belo Horizonte, Minas Gerais - Brasil.
3 Complexo hospitalar Santa Casa de Belo Horizonte/São Lucas, Belo Horizonte, Minas Gerais - Brasil.
4 Universidade Federal de Ouro Preto – UFOP, Ouro Preto, Minas Gerais - Brasil; Colégio Brasileiro de Cirurgiões – TCBC; Complexo hospitalar Santa Casa de Belo Horizonte/São Lucas, Belo Horizonte, Minas Gerais - Brasil

Autor correspondente: Beatriz Rocha Siqueira. E-mail: beatrizrochasiq@ufmg.br

Introdução: O câncer de mama é a neoplasia maligna mais frequente na população feminina e representa um dos principais desafios da oncologia.[1] A recidiva da doença agrava o impacto clínico e emocional, o que pode reduzir a sobrevida e a qualidade de vida das pacientes. Assim, o suporte familiar é determinante para a adesão ao tratamento e estabilidade emocional. No entanto, a ausência desse suporte pode impactar de modo negativo o desfecho clínico e resultar em um obstáculo no enfrentamento da neoplasia. **Objetivo:** Analisar o impacto da ausência do suporte familiar no prognóstico do câncer de mama recidivado e sua influência na evolução da paciente. **Método:** Realizou-se uma busca sistemática da literatura nas bases de dados SciELO e PubMed, caom seleção de estudos pertinentes ao tema. **Discussão:** A presença de uma rede de apoio sólido é essencial no enfrentamento do câncer de mama recidivado. Esse suporte familiar não se restringe ao auxílio físico e logístico, mas também desempenha um papel crucial na motivação e resiliência. Sem essa base, pode-se ter um aumento de sintomas depressivos, distúrbios de ansiedade e comprometimento da aderência à quimioterapia e radioterapia.[1] Ademais, mulheres sem suporte familiar apresentam maior risco de recidiva devido ao impacto da fragilidade emocional sobre a imunidade e a resposta do organismo ao tratamento. O aumento do cortisol causado pelo estresse pode reduzir a atividade de células imunológicas essenciais. Logo, a capacidade do organismo de reconhecer e eliminar células neoplásicas remanescentes fica comprometida, o que favorece a recidiva do câncer de mama.[2] Além disso, o carcinoma mamário e seus tratamentos podem gerar impacto significativo na autoestima da mulher, o que torna o apoio familiar uma proteção contra o isolamento pessoal e a rejeição da própria imagem. Quando essa assistência é ausente, as pacientes apresentam maior probabilidade de desenvolver distúrbios emocionais e menor tolerância aos efeitos adversos da terapia.[3] **Conclusão:** O suporte familiar é determinante no câncer de mama recidivado e sua ausência está associada à dificuldade no enfrentamento da doença. Assim, a abordagem multidisciplinar, com apoio psicossocial aliado ao tratamento oncológico, é essencial para minimizar os impactos negativos da falta de apoio familiar e promover um manejo integral da paciente.

Palavras-chave: Câncer de mama recidivado. Suporte familiar. Prognóstico oncológico.

Referências bibliográficas:

1. Menezes NNT, Schulz VL, Peres RS. Impacto psicológico do diagnóstico do câncer de mama: um estudo a partir dos relatos de pacientes em um grupo de apoio. Estud Psicol (Natal). 2012;17(2):233–40.
2. Reiche EMV, Nunes SOV, Morimoto HK. Disfunções no Sistema Imune Induzidas pelo Estresse e Depressão: Implicações no Desenvolvimento e Progressão do Câncer. Rev Bras Oncologia Clínica. 2005;1(5).
3. Peres RS, Santos MA. Breast cancer, poverty and mental health: emotional response to the disease in women from popular classes. Rev Latino-Americana Enfermagem. 2007 Oct;15(spe):786–91.

Resumo

CARCINOMA ESPINOCELULAR INVASIVO EM CANAL AUDITIVO EXTERNO: UM RELATO DE CASO

Nicolas Merlim de Oliveira[1], Tércia Oliveira Sampaio[2], Jéssica Maia C. Matias[3], Andressa V. Zanúncio[2]

[1] Universidade de Itaúna, Itaúna, Minas Gerais - Brasil.
[2] Universidade Federal de São João Del-Rei, São João Del-Rei, Minas Gerais - Brasil.
[3] Hospital São João de Deus, Santa Luzia, Minas Gerais - Brasil.

Autor correspondente: Nicolas Merlim de Oliveira. E-mail: nicomer.007@gmail.com

Introdução: O carcinoma primário do CAE é raro, com predominância do CEC e sintomas inespecíficos que dificultam o diagnóstico. Sua proximidade ao osso temporal favorece a recorrência e mau prognóstico. O tratamento inclui mastoidectomia radical, podendo envolver dissecção linfonodal ou radioterapia (RT). **Objetivo:** Relatar um caso de CEC moderadamente diferenciado e invasivo em CAE. **Método:** Revisão de literatura nas bases Pubmed e Scielo com 3 artigos selecionados, e relato de caso baseado em prontuários e exames. **Resultados e discussão:** Paciente feminina encaminhada ao otorrinolaringologista para análise de otite crônica à esquerda há 3 anos, com tratamento prévio para miringite com antimicrobianos e cauterização, sem melhora. À otoscopia apresentava secreção e espessamento da membrana timpânica. Foi prescrito ácido bórico por 8 dias, sem sucesso. A tomografia dos ossos temporais foi feita, indicando processo inflamatório crônico e velamento do mastoide. A paciente foi encaminhada para timpanoplastia e biópsia que evidenciou CEC invasor pouco diferenciado com invasão da derme, sem invasão neurovascular. A paciente foi encaminhada para timpanomastoidectomia para ressecção da lesão, evoluindo com discreta otorreia e crosta úmida. Observou-se presença de estenose do CAE, necessitando reabordagem para ressecção de granuloma e realização de biópsia. A paciente foi encaminhada para a RT. **Conclusão:** O caso destaca a dificuldade diagnóstica do CEC no CAE devido a sintomas inespecíficos e a importância da timpanomastoidectomia e RT no controle, reforçando a necessidade de investigação precoce.

Palavras-chave: carcinoma de células escamosas, otorrinolaringologia, ouvido externo.

Referências:

Nabuurs CH, Kievit W, Labbé N, Leemans R, Smit CFGM, van den Brekel MWM, *et al.* Evaluation of the modified Pittsburgh classification for predicting the disease-free survival outcome of squamous cell carcinoma of the external auditory canal. Head Neck. 2020;42(12):3609–3622.

Samara P, Athanasopoulos M, Goulioumis A, Athanasopoulos I. Malignant tumors of the external auditory canal: diagnosis, treatment, genetic landscape, biomarkers, and clinical outcome. Explor Target Antitumor ther. 2023; 4: 801–11.

Zhong S, Zuo W. Treatment Strategies for Malignancies of the External Auditory Canal. Curr Treat Options Oncol. 2022;23(1):43–53.

Resumo

CIRURGIA BARIÁTRICA EM PERSPECTIVA: COMPARAÇÃO ENTRE GASTRECTOMIA VERTICAL E BYPASS GÁSTRICO EM Y DE ROUX

Tércia Oliveira Sampaio[1], Rafaela Siqueira Diniz de Carvalho[1], Camila Meira[2], Bernardo G. de Aguiar[1]

1 Universidade Federal de São João Del-Rei, São João Del-Rei, Minas Gerais - Brasil.
2 Faculdade de Ciências Médicas de Ipatinga, Ipatinga, Minas Gerais - Brasil.

Autor correspondente: Tércia Oliveira Sampaio. E-mail: terciasampaio099@gmail.com

Introdução: Anualmente, cerca de 700.000 cirurgias bariátricas são realizadas, sendo o bypass gástrico em Y de Roux (LRYGB) e a gastrectomia vertical (LSG) os mais comuns. Esses procedimentos oferecem benefícios como perda de peso, melhora das comorbidades e redução da mortalidade em comparação a tratamentos não cirúrgicos. **Objetivo:** Comparar os resultados de longo prazo da LSG e do LRYGB. **Método:** Realizada revisão bibliográfica nas bases de dados Pubmed e Scopus e selecionados cinco artigos. Os descritores foram: Cirurgia Bariátrica, Derivação Gástrica e Gastrectomia. **Resultados com discussão:** Estudos acompanharam pacientes bariátricos por até 10 anos. Em 2020, uma meta-análise comparou LSG e LRYGB, mostrando eficácia semelhante na perda de peso e no tratamento do DM2, com maiores taxas de complicações e reoperações na LSG e melhor controle da dislipidemia, hipertensão e DRGE na LRYGB. Um ensaio clínico confirmou a equivalência na perda de peso e no controle do DM2, maior prevalência de DRGE na LSG e maior remissão da hipertensão no LRYGB, porém sem diferença significativa na dislipidemia. Em 2024, um estudo indicou que os riscos cirúrgicos entre os procedimentos não diferem significativamente. **Conclusão:** Portanto, com a literatura disponível, ainda não há consenso sobre a relevância das diferenças entre as técnicas.

Palavras-chave: Cirurgia Bariátrica. Derivação Gástrica. Gastrectomia.

Referências Bibliográficas:

1. Salminen P, Grönroos S, Helmiö M, Hurme S, Juuti A, Juusela R, *et al.* Effect of laparoscopic sleeve gastrectomy vs Roux-en-Y gastric bypass on weight loss, comorbidities, and reflux at 10 years in adult patients with obesity: The SLEEVEPASS randomized clinical trial: The SLEEVEPASS randomized clinical trial. JAMA Surg. 2022;157(8):656–66.
2. Hedberg S, Thorell A, Österberg J, Peltonen M, Andersson E, Näslund E, *et al.* Comparison of sleeve gastrectomy vs Roux-en-Y gastric bypass: A randomized clinical trial. JAMA Netw Open. 2024; 7(1): e2353141.
3. Han Y, Jia Y, Wang H, Cao L, Zhao Y. Comparative analysis of weight loss and resolution of comorbidities between laparoscopic sleeve gastrectomy and
Roux-en-Y gastric bypass: A systematic review and meta-analysis based on 18 studies. Int J Surg. 2020; 76:101-10.

Resumo

CIRURGIA DE TIREOIDE POR VIA TRANSORAL NO BRASIL: UMA REVISÃO DE LITERATURA

Fernanda de Oliveira Bordin[1], Anna Bárbara Veloso Tomaz Rodrigues[1], Débora Célia Viana Silva[1], Maria Antônia Franco Soares[1], João Marcos Arantes Soares[1].

[1] Universidade Federal de São João del Rei, São João del Rei, Minas Gerais - Brasil

Autor correspondente: João Marcos Arantes Soares. E-mail: jmarcosccp@uol.com.br

A tireoidectomia endoscópica transoral por acesso vestibular (TOETVA) é uma opção na abordagem cirúrgica de doenças tireoidianas[1]. Comparado às técnicas mais tradicionais, a TOETVA é vantajosa pela ausência de cicatriz cervical. Sua adoção no país cresce impulsionada pela inovação nas abordagens cirúrgicas[2]. Portanto, este artigo visa revisar a experiência do método no Brasil em estudos publicados, destacar resultados clínicos e prós e contras, bem como o desenvolvimento de modalidades de treinamento para aprimorar seu aprendizado e execução. Assim, realizou-se uma revisão de literatura mediante busca das palavras *"transoral thyroid surgery in brazil"* nas plataformas PubMed, LiLacs e MedLine. Foram encontrados 8 artigos, dos quais 1 era repetido, 2 foram excluídos por inadequação ao tema e 1 foi desconsiderado por não ser de livre acesso. A experiência inicial com TOETVA no Brasil demonstra que o método é viável e seguro, e possui estética superior aos convencionais[1]. É discutido se há baixas taxas de complicações, como lesões do nervo laríngeo recorrente e hipoparatireoidismo, mas é ainda inconclusivo. Entretanto, destacou-se a curva de aprendizado para cirurgiões como percalço significativo, pois exige treinamento especializado. Ademais, a técnica é indicada para casos específicos. Há viabilidade da TOETVA no contexto brasileiro, porém é preciso padronização e disseminação do método[2]. Salientou-se a importância de centros de treinamento, dada sua complexidade anatômica. Outrossim, simuladores como o *"thyroidectomy training box"*[3], são essenciais para aprimorar as habilidades cirúrgicas. Apesar das vantagens estéticas, há desafios: a necessidade de equipamentos específicos e o custo significativamente maior em relação às abordagens tradicionais. A TOETVA pode ser uma opção de tratamento cirúrgico de patologias tireoidianas em casos selecionados**.** Inicialmente, demonstra viabilidade e segurança, porém é necessário treinamento especializado[2]. Criar simuladores e adotar tecnologias robóticas podem contribuir para superar os obstáculos atuais. Todavia, mais estudos são requeridos para consolidar a TOETVA como opção amplamente acessível e segura no contexto brasileiro.

Palavras-chave: Cirurgia. Tireóide. Via transoral. Brasil.

Referências

Tesseroli MAS, Spagnol M, Sanabria Á. Tireoidectomia endoscópica transoral por acesso vestibular (TOETVA): experiência inicial no Brasil. Rev Col Bras Cir. 2018; 45(5): e1951.

Tenório LR, Bertelli AA, Nakai MY, Menezes MB, Russell JO, Gonçalves AJ. Transoral thyroid and parathyroid surgery in Brazil: where are we? Rev Col Bras Cir. 2023; 50: e20233457.

Feitosa VN, Cidrão TV, Castro IA, Souza Júnior KC, Martins SRC, Silva FEP, *et al.* Development and validation of the thyroidectomy training box: cervical simulator for training endoscopic transoral thyroidectomy. Acta Cir Bras. 2024; 39:e397624.

Kim HY, Park D, Bertelli AAT. The pros and cons of additional axillary arm for transoral robotic thyroidectomy. World J Otorhinolaryngol Head Neck Surg. 2020; 6(3): 161-164.

Resumo

CISTOLITOTRIPSIA VESICAL TRANSURETRAL: COMPARAÇÃO ENTRE CISTOSCÓPIO E NEFROSCÓPIO À LUZ DA EVIDÊNCIA CIENTÍFICA RECENTE

João Vitor Galvão Naves[1], Aline Santiago Oliveira Campos[2], Mariane Amaral Silva[3], André Felipe Zuccolo Barragat de Andrade[4]

1,2 Universidade de Itaúna, Itaúna, Minas Gerais - Brasil
3 Universidade Federal de São João Del Rei- CCO, São João Del Rei, Minas Gerais - Brasil
4 Complexo de Saúde São João de Deus, Divinópolis, Minas Gerais - Brasil
Autor correspondente: João Vitor Galvão Naves. E-mail: j.v.gnaves@gmail.com

Introdução: A litíase vesical representa cerca de 5% de todos os cálculos urinários e está associada principalmente à obstrução infravesical, como na hiperplasia prostática benigna (HPB), além de estenoses uretrais, corpos estranhos e disfunções vesicais. O tratamento cirúrgico é a principal abordagem, com crescente utilização de técnicas endoscópicas minimamente invasivas. A cistolitotripsia transuretral pode ser realizada com cistoscópio ou nefroscópio. **Objetivo:** Comparar a eficácia e segurança das técnicas de cistolitotripsia vesical utilizando cistoscópio e nefroscópio. **Metodologia:** Foi realizada uma revisão de escopo nas bases PubMed, EMBASE e SciELO, com seleção de estudos publicados entre 2020 e 2025. Foram incluídos ensaios clínicos randomizados, revisões sistemáticas e recomendações atualizadas da EAU. **Resultados e Discussão:** Ambas as abordagens apresentaram taxas de sucesso superiores a 90%. O uso do nefroscópio demonstrou menor tempo operatório, melhor visibilidade e maior eficiência na fragmentação de cálculos volumosos. Já o cistoscópio, embora amplamente disponível, mostrou-se mais limitado em termos de fluxo e campo visual, prolongando o procedimento em pacientes com cálculos volumosos, mas pode ser vantajoso em pacientes com uretra estreita ou anatomia delicada. As taxas de complicações, como estenose uretral, foram semelhantes. **Conclusão:** As duas técnicas são eficazes e seguras no tratamento da litíase vesical. Todavia, o nefroscópio oferece benefícios operatórios importantes em casos selecionados, com relação principalmente ao tempo de cirurgia e em casos de cálculos maiores, sendo a decisão técnica dependente do perfil do paciente e da experiência do cirurgião.

Palavras-chave: Cistoscopia. Litíase. Cálculos da bexiga urinária. Urologia.

Referências:

European Association of Urology. EAU guidelines on urolithiasis 2025 [Internet]. Arnhem: EAU; 2025 [cited 2025 Apr 11]. Available from: https://uroweb.org/guidelines.

Abd ZH, Muter SA. Comparison of the Safety and Efficacy of Laser Versus Pneumatic Intracorporeal Lithotripsy for Treatment of Bladder Stones in Children. J Clin Med. 2022; 11(3): 513.

Resumo

COLECISTECTOMIA SUBTOTAL VERSUS TOTAL: ANÁLISE COMPARATIVA DE CONDUTAS EM COLECISTITE AGUDA COMPLICADA E SEUS DESFECHOS CIRÚRGICOS

Mariane Amaral Silva[1], Ana Paula Araújo Melato[2], Helena Andrade[2], Bernardo G. Aguiar[3]

[1] Universidade Federal de São João Del-Rei CCO, São João Del-Rei, Minas Gerais - Brasil, 2025.
[2]Universidade de Itaúna, Itaúna, Minas Gerais - Brasil
3 Hospital São Judas Tadeu, Ribeirão das Neves, Minas Gerais – Brasil

Autor correspondente: Mariane Amaral Silva. E-mail: mary.maryany@icloud.com

Introdução: A colecistectomia videolaparoscópica é considerada o padrão ouro no tratamento da colelitíase sintomática devido à sua eficácia, segurança e menor tempo de recuperação. Contudo, fatores como inflamações severas, aderências, sangramentos e alterações anatômicas podem aumentar a complexidade do procedimento, elevando o risco de lesão da via biliar principal (LVB). Nesses cenários, a colecistectomia parcial tem ganhado espaço como alternativa segura para evitar complicações graves e conversões para cirurgia aberta, sobretudo em pacientes de alto risco ou com anatomia distorcida. A adoção dessa técnica visa preservar estruturas críticas e minimizar danos, ampliando as possibilidades terapêuticas em contextos desafiadores. **Objetivo:** Comparar a eficácia e segurança da colecistectomia parcial em relação à total, considerando mortalidade, reintervenções, incidência de lesão biliar e tempo de internação. **Metodologia:** Revisão sistemática da literatura com artigos publicados entre 2019 e 2024, obtidos nas bases PubMed, LILACS e MEDLINE. Foram incluídos estudos comparativos entre colecistectomia parcial e total. **Discussão:** A colecistectomia total permanece como a abordagem mais definitiva, com menor risco de recidiva e menos necessidade de reintervenções. No entanto, em situações cirúrgicas complexas, a realização da técnica total pode representar um risco maior de lesão biliar, complicações vasculares e internações prolongadas. A colecistectomia parcial, nesses casos, demonstra ser uma alternativa mais segura, com bons resultados imediatos e menor morbidade operatória. Apesar disso, ela pode apresentar desvantagens, como maior incidência de cálculos residuais, fístulas biliares e necessidade de CPRE. **Conclusão:** A colecistectomia total deve seguir como primeira escolha, mas a parcial se mostra uma alternativa viável e segura em contextos cirúrgicos adversos, contribuindo para um manejo mais individualizado e seguro da colelitíase complicada.

Palavras-chave: Colecistectomia. Complicações intraoperatórias. Cirurgia Geral.

Referências:

Braschi C, Tung C, Tang A, Delgado C, Uribe L, Senekjian L, *et al.* Early Outcomes of Subtotal vs Total Cholecystectomy for Acute Cholecystitis. JAMA Surgery. 2022; 157(11): 1062-1064.
Koo SS, Krishnan RJ, Ishikawa K, Matsunaga M, Ahn HJ, Murayama KM, *et al.* Subtotal vs total cholecystectomy for difficult gallbladders: A systematic review and meta-analysis. Am J Surg. 2024; 229: 145-150.

Resumo

DESAFIOS ANATÔMICOS E LIMITAÇÕES CIRÚRGICAS NA RESSECÇÃO DE MASSA TUMORAL NO OCO AXILAR: UM RELATO DE CASO

Jéssica Domingues Corradi Novais[1], Matheus Magalhães Apolinário[2], Lucas Martins dos Santos Tannús[2], Cirênio de Almeida Barbosa[3].

1 Faculdade Ciências Médicas de Minas Gerais, Belo Horizonte, Minas Gerais - Brasil - Brasil.
2 Complexo hospitalar Santa Casa de Belo Horizonte/São Lucas Belo Horizonte, Minas Gerais - Brasil - Brasil.
3 Universidade Federal de Ouro Preto – UFOP, Ouro Preto, Minas Gerais - Brasil; Membro Titular do Colégio Brasileiro de Cirurgiões – TCBC; Cirurgião Geral no complexo hospitalar Santa Casa de Belo Horizonte/São Lucas, Belo Horizonte, Minas Gerais - Brasil

Introdução: A região axilar contém estruturas neurovasculares de grande importância, como o plexo braquial e a artéria e veia axilar, que tornam o manejo cirúrgico da área particularmente desafiador. A ressecção de tumores no oco axilar é um procedimento de alta complexidade, tendo em vista o elevado risco de lesão vascular, isquemia do membro superior, perda de função e sangramento importante, exigindo, assim, abordagem cirúrgica cautelosa para minimizar o risco de eventuais complicações. **Objetivo:** Relatar o caso de uma paciente idosa submetida à ressecção cirúrgica de volumoso tumor localizado no oco axilar esquerdo. **Método**: Paciente do sexo feminino, 83 anos, compareceu à consulta médica apresentando inchaço progressivo em membro superior esquerdo, seguido de formação de bolhas, tendo sido constatada grande massa tumoral irregular, endurecida, bem aderida e palpável na região do oco axilar esquerdo. Foi submetida, em 15 de março de 2025, à remoção cirúrgica do tumor, com esvaziamento linfodonal, em caráter eletivo, no Hospital São Lucas em Belo Horizonte/MG. **Resultados e discussão**: O procedimento cirúrgico transcorreu sem intercorrências, com ressecção parcial da massa tumoral no oco axilar esquerdo, tendo sido mantido aproximadamente 7g de tecido neoplásico, o qual infiltrava na artéria e veia axilar, impossibilitando sua remoção completa sem o comprometimento de estruturas vitais. A paciente apresentou excelente evolução no pós-operatório, sem complicações hemorrágicas ou infecciosas, e recebeu alta hospitalar no segundo dia após a cirurgia, contrariando a expectativa inicial de permanência prolongada no Centro de Terapia Intensiva (CTI). O provável diagnóstico de sarcoma, ainda em processo de confirmação anatomopatológica, e a permanência residual de massa tumoral no oco axilar, indica a provável necessidade de radioterapia adjuvante para controle da neoplasia, pendente avaliação oncológica para definição da conduta terapêutica mais adequada. **Conclusão:** O caso destaca os desafios da abordagem cirúrgica de massas tumorais na região axilar, área de importante complexidade anatômica em razão da presença de estruturas neurovasculares essenciais como o plexo braquial e a veia e artéria axilar. A infiltração tumoral nessas estruturas pode inviabilizar a remoção completa da lesão sem comprometimento da vascularização e da função normal do membro superior, exigindo da equipe médica decisões que garantam o manejo cirúrgico mais adequado à sua preservação.

Palavras-chave: Tumor. Região da Axila. Veia Axilar. Artéria Axilar. Plexo Braquial.

Referências

Boullenois H, Peschaud F, Lupinacci RM. Axillary lymph node dissection. J Visc Surg. 2023 Feb;160(1):55-59.
Stowell JT, McComb BL, Mendoza DP, Cahalane AM, Chaturvedi A. Axillary Anatomy and Pathology: Pearls and "Pitfalls" for Thoracic Imagers. J Thorac Imaging. 2022;37(3):W28-W40.
Thiel R, Munjal A, Daly DT. Anatomy, Shoulder and Upper Limb, Axillary Artery. 2025 Jan 20. In: StatPearls [Internet]. Treasure Island (FL): StatPearls Publishing; 2025 Jan.

Resumo

DESAFIOS CIRÚRGICOS NO TRATAMENTO DE OBSTRUÇÃO COLÔNICA: RELATO DE CASO COM ENFOQUE EM PACIENTE DE ALTO RISCO

Ana Laura Góis[1], Thamires de Freitas Mourão[1], Júlia França Figueredo Coelho[1], Bárbara Leão Lanza de Oliveira[2], Renato Corgozinho Alves da Silva[1].

[1] Complexo de Saúde São João de Deus, Divinópolis, Minas Gerais - Brasil
[2] Faculdade de Medicina da Universidade de Itaúna, Itaúna, Minas Gerais - Brasil

Autor correspondente: Ana Laura Góis. E-mail: anaagois@outlook.com

INTRODUÇÃO: A anastomose colorretal é uma técnica de alto risco, sobretudo em pacientes com múltiplas comorbidades[1]. O procedimento de Hartmann é a primeira opção, pois trata a obstrução e o câncer, e previne complicações como o vazamento da anastomose. O *stent* colônico é uma alternativa paliativa eficaz, em pacientes com doença disseminada e, quando não viável, a colostomia em alça é indicada para pacientes de alto risco cirúrgico[2]. **OBJETIVO:** Discutir sobre as dificuldades de uma cirurgia de grande porte e a idade avançada da paciente no contexto da urgência e emergência. MÉTODOS: As informações deste relato de caso clínico foram obtidas por meio da revisão do prontuário. **DISCUSSÃO:** Paciente, feminina, 65 anos, diabética, hipertensa, apresentou dor abdominal, náuseas, vômitos e constipação intestinal. Piora do quadro nos últimos dias e redução da eliminação de fezes e flatos, levando a internação. Abdome globoso, timpânico e doloroso à palpação. À TC, distensão em ceco, lesão de retossigmoide com comprometimento de parte do reto médio e massa estenosante do cólon sigmoide visível em laparotomia exploratória. Devido a extensa necrose de ceco e sinais de isquemia em cólon transverso, optou-se pela colectomia total. O resultado do anatomopatológico confirmou adenocarcinoma colônico bem diferenciado (pT3, pN0). No pós-operatório, houve piora hemodinâmica e respiratória, necessitando de pericardiocentese e administração de antibióticos. Readmitida em CTI com quadro de choque séptico e escaras de decúbito, desenvolveu um quadro de insuficiência renal aguda (IRA), hipercalemia refratária, que se agravou, levando à PCR e óbito. **CONCLUSÃO:** No câncer de cólon, a obstrução do cólon se complica entre 10 a 19%, e a mortalidade pós-operatória de 15 a 30% se comparado às cirurgias eletivas, entre 1 a 5%[2]. A morbidade é maior na urgência, destacando a gravidade do quadro e a necessidade de conduta cuidadosa, especialmente em pacientes com múltiplas comorbidades.

Palavras-chave: Obstrução colônica. Câncer de cólon. Complicações pós-operatórias.

REFERÊNCIAS:

1. Kameo SY, Souza DF, Nogueira JF, Santos LC, Amorim BF. Urgências e Emergências Oncológicas: Revisão Integrativa da Literatura. Rev. Bras. Cancerol. 2018; 64(4):541-50.
2. Gainant A. Emergency management of acute colonic cancer obstruction. J Visc Surg. 2012;149(1): e3–e10.

Resumo

DESCONEXÃO ÁZIGO-PORTAL E ESPLENECTOMIA PARA O TRATAMENTO DE HIPERTENSÃO PORTAL EM COMPARAÇÃO COM DERIVAÇÃO ESPLENORRENAL DISTAL

João Vitor Galvão Naves[1], Leonardo Henrique Lopes Martins[1], Rafael Souza Santos[1], Sávio Lana Siqueira[1]

1Faculdade de Medicina da Universidade de Itaúna, Itaúna, Minas Gerais - Brasil
Autor correspondente: João Vitor Galvão Naves. E-mail: J.V.G.NAVES@gmail.com

Introdução: A desconexão ázigo-portal com esplenectomia (DAPE), proposta por Sugiura e Futagawa em 1973, envolve transecção esofágica, desvascularização esofagogástrica, esplenectomia, vagotomia seletiva e piloroplastia[1]. Tem sido utilizada no tratamento da hipertensão portal com varizes esofagianas por reduzir varizes e prevenir encefalopatia hepática, em comparação com derivações porto-sistêmicas[2]. **Objetivo:** Revisar as complicações pós-operatórias da DAPE comparando-a com a Derivação Esplenorrenal Distal (DED). **Método:** A busca na PubMed com os descritores "azygoportal disconnection with splenectomy", "distal splenorrenal shunt" e "portal hypertension" resultando em 67 artigos. Após filtragem e leitura dos resumos, 15 foram lidos na íntegra e 5 selecionados. **Resultados com discussão:** DAPE apresentou hiperamonemia em 9,1%[3], sem ressangramento ou encefalopatia hepática[2] e 100% de sobrevida em 5 anos[2]. A DED teve 40% de hiperamonemia[3], 33,3% de ressangramento[4], 5% de encefalopatia e 88% de sobrevida[5]. **Conclusão:** A DAPE mostrou-se mais segura e eficaz que a DED, embora limitações metodológicas dos estudos possam afetar a validade dos achados.

Palavras-chave: Hipertensão Portal. Varizes Esofágicas e Gástricas. Esplenectomia. Complicações Pós-Operatórias.

Referências:

1. Sugiura M, Futagawa S. A new technique for treating esophageal varices. J thorac Cardiovasc Surg. 1973 Nov;66(5):677–85.
2. Silva-neto WB, Quireze-Júnior C, Tredicci TM. Late results of esophagogastric devascularization and splenectomy associated with endoscopic treatment in pacients with Schistosomiasis. Arq Bras Cir Dig. 2015;28(3):197–9.
3. Tajiri T, Onda M, Yoshida H, Mamada Y, Taniai N, Umehara M, *et al.* Long-term results of modified distal splenorenal shunts for the treatment of esophageal varices. Hepatogastroenterology. 2000;47(33):720–3.
4. Ferreira FG, Saliture Neto FT, Santos MF, Assef JC, Szutan LA, Capua Junior A. Fatores preditores de recidiva hemorrágica em cirróticos submetidos à cirurgia de Teixeira-Warren. Rev Assoc Med Bras 2005;51(5):261-4.
5. Ezzat FA, Abu-Elmagd KM, Aly IY, Aly MA, Fathy OM, el-Barbary MH, *et al.* Distal Splenorenal Shunt for Management of Variceal Bleeding in Patients with Schistosomal Hepatic Fibrosis. Ann Surg. 1986 Nov;204(5):566–73.

Resumo

DIAGNÓSTICO DIFERENCIAL ENTRE CARCINOMA HEPATOCELULAR E HNF EM PACIENTES CIRRÓTICOS: UM RELATO DE CASO

Karina Moreira Rinco[1], Flávio Rody da Silva Vianna[2].

[1] Universidade de Itaúna, Itaúna, Minas Gerais - Brasil
[2] Complexo de Saúde São João de Deus, Divinópolis, Minas Gerais - Brasil.
Autor correspondente: Karina Moreira Rinco. E-mail: Karinarinco52@gmail.com

INTRODUÇÃO: Paciente masculino, 70 anos, cirrose por VHB e etilismo, apresentou elevação isolada de GGT. Tomografia revelou nódulo hepático hipervascular (3,2×2,8 cm, LIRADS 5). A biópsia indicou carcinoma hepatocelular (CHC) moderadamente diferenciado, positivo para hepatocyte, glipican-3 (GPC3) e CD34. Foi realizada hepatectomia laparoscópica dos segmentos 5/8 com planejamento 3D e uso de verde de indocianina. O pós-operatório ocorreu sem intercorrências, com alta no 5º dia. A análise da peça revelou hiperplasia nodular focal (HNF), confirmada por imunohistoquímica. **OBJETIVO:** Relatar um caso de HNF inicialmente diagnosticado como CHC, discutir desafios diagnósticos em cirróticos e avaliar o papel do GPC3 na distinção entre lesões benignas e malignas. **METODOLOGIA:** Coleta de dados via prontuário e exames. Revisão na PubMed com os descritores: Glipican-3, Hiperplasia Nodular Focal, Carcinoma Hepatocelular e Diagnóstico Diferencial, selecionando 5 artigos relevantes. **DISCUSSÃO:** Diferenciar CHC e HNF em cirróticos é desafiador. O GPC3 é expresso em 75,7% dos CHC, mas ausente em HNF e adenomas[1,2]. Contudo, há relatos de expressão focal em lesões benignas, gerando falso-positivos. O HNF apresenta hepatócitos normais desorganizados, excreção biliar preservada e realce homogêneo na fase arterial[3]. Em fígados cirróticos, a sobreposição de achados dificulta o diagnóstico, pois a desorganização e vasodilatação favorecem lesões semelhantes à HNF, que ocorrem em até 15% dos casos sem risco de malignização[1,3]. **CONCLUSÃO:** O caso reforça a complexidade do diagnóstico diferencial entre CHC e HNF em cirróticos. A combinação de exames de imagem, histopatologia e imunohistoquímica, incluindo GPC3 e outros marcadores, é essencial para evitar diagnósticos errôneos. Apesar da confirmação de HNF, o paciente segue monitorado devido à cirrose e risco de malignização.

Palavras-chave: Carcinoma hepatocelular. Hiperplasia Nodular Focal. Cirrose Hepática. Imunohistoquímica.

REFERÊNCIAS:

1- Wang HL, Anatelli F, Zhai Qj, Adley B, Chuang S-T, Yang XJ. Glypican-3 as a useful diagnostic marker that distinguishes hepatocellular carcinoma from benign hepatocellular lesions. Arch Pathol Lab Med. 2008; 132(11): 1723–8.
2- Devan AR, Nair B, Pradeep G, Alexander R, Vinod BS, Nath LR, *et al.* The role of glypican-3 in hepatocellular carcinoma: Insights into diagnosis and therapeutic potential. Eur J Med Res. 2024; 29(1): 490.
3- LeGout JD, Bolan CW, Bowman AW, Caserta MP, Chen FK, Cox KL, *et al.* Focal Nodular Hyperplasia and Focal Nodular Hyperplasia–like Lesions. RadioGraphics. 2022; 42(4):1043-1061.

Resumo

DIAGNÓSTICO INCIDENTAL DE VOLUMOSO CARCINOMA DE CÉLULAS RENAIS E NEFRECTOMIA TOTAL EM PACIENTE ASSINTOMÁTICO: UM RELATO DE CASO

Jéssica Domingues Corradi Novais[1], José Carlos Vieira[2], Carlos A. Áglio[2], Lucas Martins dos Santos Tannús[2], Weber C. Moreira[2], Cirênio de Almeida Barbosa[3].

1 Faculdade Ciências Médicas de Minas Gerais, Belo Horizonte, Minas Gerais - Brasil
2 Complexo hospitalar Santa Casa de Belo Horizonte/São Lucas, Belo Horizonte, Minas Gerais - Brasil
3 Universidade Federal de Ouro Preto – UFOP; Membro Titular do Colégio Brasileiro de Cirurgiões – TCBC; Cirurgião Geral no complexo hospitalar Santa Casa de Belo Horizonte/São Lucas, Belo Horizonte, Minas Gerais – Brasil.

Autor correspondente: Jéssica Domingues Corradi Novais. E-mail: jessicadcorradi@hotmail.com

Introdução: O Carcinoma de Células Renais (CCR) é uma neoplasia maligna detectável pela clássica tríade de hematúria, dor no flanco e massa renal palpável no abdome. No entanto, embora seja um tipo comum de câncer renal, essa apresentação é rara e ocorre em menos de 10% dos casos, tornando o diagnóstico desafiador, especialmente em pacientes assintomáticos cujas lesões não são identificáveis ao exame físico. Na maioria dos casos, o CCR é detectado incidentalmente por exames de imagem não invasivos realizados em investigações de rotina ou para análise de sintomas inespecíficos ou outras condições abdominais. **Objetivo:** Relatar o caso de um paciente assintomático diagnosticado incidentalmente com volumoso carcinoma de células renais no rim esquerdo, submetido à nefrectomia radical por laparotomia. **Método**: Paciente do sexo masculino, 63 anos, assintomático, diagnosticado, incidentalmente, com volumoso carcinoma de células renais no rim esquerdo, medindo 15×14×12cm, submetido, em 27 de abril de 2024, à nefrectomia total por laparotomia, em caráter eletivo, no Hospital São Lucas em Belo Horizonte/MG. **Resultados e discussão**: O procedimento cirúrgico transcorreu sem intercorrências, com ressecção completa da massa neoplásica que pesava 1.920kg e envolvia por completo o rim afetado. O paciente apresentou boa evolução no pós-operatório imediato, sem complicações hemorrágicas ou infecciosas, e recebeu alta hospitalar no quinto dia após a cirurgia. A laparotomia foi a via cirúrgica de acesso escolhida devido ao tamanho da lesão e à necessidade de uma abordagem ampla para manejo adequado da loja renal e controle vascular efetivo. A ausência de sintomas em casos de CCR reforça a importância da realização de exames de imagem de controle na investigação de eventuais condições clínicas silenciosas em pacientes sem queixas sintomáticas. **Conclusão:** O caso destaca os desafios no diagnóstico do carcinoma de células renais, principalmente em pacientes assintomáticos que não apresentam a clássica tríade de hematúria, dor no flanco e massa renal palpável no abdome, presente em menos de 10% dos casos de CCR. Isso ressalta a importância da realização de exames de imagem em avaliações clínicas de rotina, reforçando que a ausência de sintomas não exclui a possibilidade de doenças significativas, e destacando a necessidade de estratégias diagnósticas complementares para detecção de lesões ocultas, fator determinante para a adequada abordagem terapêutica.

Palavras-chave: Carcinoma de Células Renais. Portador Assintomático. Nefrectomia.

Referências

Bahadoram S, Davoodi M, Hassanzadeh S, Bahadoram M, Barahman M, Mafakher L. Renal cell carcinoma: an overview of the epidemiology, diagnosis, and treatment. G Ital Nefrol. 2022 Jun 20;39(3):2022-vol3.

Petejova N, Martinek A. Renal cell carcinoma: Review of etiology, pathophysiology and risk factors. Biomed Pap Med Fac Univ Palacky Olomouc Czech Repub. 2016 Jun;160(2):183-94.

Santos VM, Rodrigues SPD, Daameche LNA, Gomes BT, Silva CVO. Carcinoma de células renais - relato de caso. Rev Med Saúde Brasília. 2019;8(2):131-9.

Resumo

DIMINUIÇÃO DA INCIDÊNCIA DO CÂNCER COLORRETAL APÓS REALIZAÇÃO DA CIRURGIA BARIÁTRICA: UMA REVISÃO SISTEMÁTICA

Giovanna Abreu de Souza[1], Livia Santolia Lamounier[1], Rafaela Azevedo Amaral[2], Pedro Figueiredo Rocha[1], Júlio César de Andrade[1].

[1]Fundação José Bonifácio Lafayette de Andrada (FUNJOB), Barbacena, Minas Gerais - Brasil
[2]Faculdade de Ciências Médicas e da Saúde de Juiz de Fora – Suprema, Juiz de Fora, Minas Gerais - Brasil

Autor correspondente: Giovanna Abreu de Souza. E-mail: giovanna172116@gmail.com

Introdução: É consenso na literatura que a obesidade se trata de um grande problema na saúde pública, apresentando-se como uma doença crônica precursora da disfunção metabólica corporal. Ademais, além de se relacionar diretamente com a maior causa atual de morte no mundo (falência cardíaca)[2], está fortemente associada ao desenvolvimento de câncer colorretal[1]. Nesse contexto, buscando caminhos de tratar a parcela social afetada e reduzir possíveis riscos patológicos, a cirurgia bariátrica surge como uma importante opção de tratamento em graus elevados de obesidade[2], reduzindo danos sistêmicos no organismo humano. **Objetivo**: Nosso estudo tem como finalidade avaliar se a cirurgia bariátrica diminui o índice de câncer colorretal em populações com distúrbios metabólicos prévios. **Métodos:** Foi realizada uma pesquisa em fevereiro de 2025 nas bases de dados PubMed, Cochrane e Scielo chegando a um total de 3.403 artigos. Para as palavras-chave foi utilizado o DECS (Descritores em Ciências da Saúde) e suas variações no MeSH (Medical Subject Headings). Os critérios de inclusão dos artigos foram: últimos 5 anos, língua inglesa, randomized controlled trial e meta analyses; excluímos os artigos com títulos e abstracts pouco claros, artigos com metodologias pouco esclarecedoras e relatos de caso. A metodologia PRISMA[3] foi utilizada para sistematizar esse estudo. R**esultados:** Ao todo, 8 artigos atenderam os critérios de inclusão e exclusão. Foram envolvidos 28.200.863 pacientes, possuindo idade média de 49 anos, sendo a maioria mulheres. Quando comparados aos grupos controles (não operados), os pacientes dos grupos intervencionistas apresentaram uma redução de 30 a 45% na possibilidade de surgimento de neoplasias, sobretudo relacionados ao câncer colorretal, independentemente do tipo de cirurgia realizada, ”Bypass” e “Sleeve”. Ademais, não houve diferença estatisticamente significativa quando comparados os sexos ($p > 0,05$). **Conclusão:** A obesidade está ligada à carcinogênese por meio da síndrome metabólica, hiperinsulinemia e disfunção hormonal. Dentre seus benefícios, além de promover a perda de peso e melhorias nos sistemas metabólico e endócrino, atua reduzindo consideravelmente o risco de câncer colorretal, impactando de forma significativa na prevenção oncológica nesses pacientes.

Palavras-chave: Tumor. Câncer colorretal. Cirurgia bariátrica.

Referências

1- Wilson RB, Lathigara D, Kaushal D. Systematic Review and Meta Analysis of the Impact of Bariatric Surgery on Future Cancer Risk. Inter J Mol Soc. 2023; 24(7): 6192.
2- Mabeza RM, Richardson S, Vadlakonda A, Chervu N, Roberts J, Yetasook A, *et al.* Bariatric surgery improves outcomes of hospitalization for acute heart failure: a contemporary, nationwide analysis. Surg Obse Relat Dis. 2023; 19(7): 681-687.
3- Moher D, Liberati A, Tetzlaff J, Altman DG. Preferred reporting items for systematic reviews and meta-analyses: The PRISMA statement. PLoS Med. 2009 Jul 21;6(7):e1000097.

Resumo

DIVERTÍCULO JEJUNAL PERFURADO SUBMETIDO A ENTERECTOMIA SEGMENTAR E ANASTOMOSE JEJUNO-JEJUNAL: RELATO DE CASO

Kaliani Angelo Ramos[1], Adéblio José Da Cunha[2], Débora Helena C. Lopes[3], Lucas M. S. Tannús[2], Iure Souza[1], Cirênio de Almeida Barbosa[4].

1 Universidade Federal de Ouro Preto, Ouro Preto, Minas Gerais - Brasil
2 Complexo hospitalar Santa Casa de Belo Horizonte/São Lucas, Belo Horizonte, Minas Gerais - Brasil
3 Faculdade de Minas - FAMINAS, Belo Horizonte, Minas Gerais - Brasil
4. Universidade Federal de Ouro Preto – UFOP, Ouro Preto, Minas Gerais - Brasil; Colégio Brasileiro de Cirurgiões – TCBC; Complexo hospitalar Santa Casa de Belo Horizonte/São Lucas, Belo Horizonte, Minas Gerais - Brasil

Autor correspondente: Kaliani Angelo Ramos. E-mail: kalianiangelo@gmail.com

Introdução: Divertículo jejunal perfurado é uma condição rara e frequentemente subdiagnosticada como causa de dor abdominal. A escassez na literatura e a dificuldade de visualização do jejuno por métodos de imagem e endoscopia convencionais, torna o manejo clínico um desafio. **Objetivo:** Descrever um caso de divertículo de jejuno proximal perfurado. **Método:** Estudo observacional, baseado na análise clínica e cirúrgica de um paciente com divertículo jejunal perfurado submetido à laparotomia exploradora e tratamento cirúrgico. **Relato de caso:** Paciente masculino, 69 anos, admitido com dor abdominal intensa, intermitente, localizada em andar inferior do abdome, associada a febre, náuseas e sudorese. Ao exame físico, apresentava-se hemodinamicamente estável, hipocorado (++/4), com abdome globoso, flácido, doloroso em fossas ilíacas, sem sinais de peritonismo. Exames laboratoriais revelaram leucocitose (22.600/mm^3), PCR elevada (197 mg/dL) e disfunção renal. A tomografia de abdome evidenciou espessamento da parede jejunal, divertículo em flanco esquerdo com alteração inflamatória nos planos adiposos adjacentes, sugerindo diverticulite jejunal perfurada, além de densificação do mesentério e linfonodos aumentados. Optou-se inicialmente por tratamento clínico com ceftriaxona, metronidazol, suporte sintomático e nutricional, com boa resposta inicial e alta hospitalar. Contudo, o paciente retornou após uma semana com piora da dor e alterações laboratoriais, sendo indicada laparotomia exploradora. Durante o procedimento, identificou-se divertículo jejunal a 30 cm do ângulo de Treitz, com inflamação intensa e aderências fibróticas entre 30 e 70 cm do jejuno. Foi realizada ressecção segmentar com margens de segurança. O paciente evoluiu bem no pós-operatório, com alta hospitalar em boas condições e encaminhamento para acompanhamento ambulatorial. **Discussão:** A diverticulite jejunal, especialmente com perfuração, é uma condição rara, de difícil diagnóstico clínico e radiológico. A abordagem conservadora pode ser considerada em casos selecionados, porém a falha terapêutica deve indicar intervenção cirúrgica precoce. **Conclusão:** Embora incomum, a perfuração de divertículo jejunal deve ser incluída no diagnóstico diferencial de abdome agudo, especialmente em pacientes idosos. A tomografia é ferramenta essencial, e o tratamento deve ser individualizado conforme a apresentação clínica.

Palavras-chave: Abdome agudo. Divertículo. Doenças do jejuno. Perfuração intestinal.

Referências:

Horesh N, Klang E, Gravetz A, Nevo Y, Amiel I, Amitai MM, *et al.* Jejunal Diverticulitis. J Laparoendosc Adv Surg Tech A. 2016;26(8):596–9.
Básti Z, Brunčák P. Perforovaná divertikulitída jejuna [Perforated jejunal diverticulitis]. Rozhl Chir. 2016;95(10):368–70.
Lebert P, Millet I, Ernst O, Boulay-Coletta I, Corno L, Taourel P, *et al.* Acute Jejunoileal Diverticulitis: Multicenter Descriptive Study of 33 Patients. AJR Am J Roentgenol. 2018; 210(6):1245–51.
Natarajan K, Phansalkar M, Varghese RG, Thangiah G. Jejunal diverticulosis with perforation – a challenging differential diagnosis of acute abdomen: case report. J Clin Diagn Res. 2015;9(2):ED03–4.
Prough H, Jaffe S, Jones B. Jejunal diverticulitis. J Surg Case Rep. 2019;2019(1): rjz005.

Resumo

DOENÇA ARTERIAL PERIFÉRICA EM DECORRÊNCIA DE COMPLICAÇÃO DE DOENÇAS CRÔNICAS

Yasmin Jassanan Resende Martins[1], Fabio Vasconcellos Comim[1].

1Faculdade de Medicina da Universidade Federal de Minas Gerais, Belo Horizonte, Minas Gerais - Brasil

Autor correspondente: Yasmin Jassanan Resende Martins. E-mail: yasminjassanan@hotmail.com

Introdução: A doença arterial periférica (DAP) é definida como estreitamento e obstrução do fluxo das principais artérias sistêmicas. A presença de uma úlcera em extremidade do corpo é um de seus sinais clínicos, apresentando outras manifestações, como claudicação e dor em repouso. Diabete mellitus (DM), hipertensão arterial sistêmica (HAS) e o envelhecimento são fatores de risco para DAP. A prevalência de DM e HAS aumentam com a idade, assim como a prevalência de DAP em pessoas com DM/HAS e sem DM/HAS. **Relato de caso e discussão**: Feminino, 74 anos, analfabeta, residente de Conselheiro Lafaiete, Minas Gerais, acompanhada pela filha. Encaminhada para atendimento especializado na geriatria em novembro/2024, por uma ferida na região anterior do membro inferior (MMII) direito. Informa que sofreu uma queda em abril/2024 e desde então o ferimento não sofre cicatrização, mensalmente vai no centro de saúde de sua região para fazer curativos na região ulcerada, que passa por períodos de melhora e piora. Ademais relata dor intensa em repouso e edema em MMII. Diagnosticada com HAS e DM. Em uso de Anlodipino 10mg, Lorsatana 50mg e Atenolol 50mg, todos uma vez ao dia e Cloridrato Metformina 500mg, duas vezes ao dia. Filha armazena as medicações em potes de plástico com tampas coloridas, uma cor respectiva para cada fármaco. Paciente mora sozinha e identifica as medicações a serem tomadas pelas cores dos compartimentos. Em março/2024, a filha passou a residir em Belo Horizonte, não sendo mais possível separar as medicações da paciente. O resultado da hemoglobina glicada, realizado em setembro/2024, foi de 7,1%, apontando risco para complicações crônicas. **Conclusão**: O caso descrito acima demonstra a influência da alfabetização com a adesão do tratamento de doenças crônicas. Muitos profissionais da saúde tendem a responsabilizar o paciente pelo tratamento mal sucedido, associando a má vontade, quando em alguns casos o enfermo não apresenta condições de seguir a terapêutica. Os médicos devem ter em mente a situação dos indivíduos que estão cuidando, desenvolvendo métodos que poderão ser seguidos.

Palavras-chaves: Diabetes Mellitus. Doença Arterial Periférica.

Referências:

Conte SM, Vale PR. Peripheral arterial disease. Heart Lung Circ. 2018; 27(4): 427–432.

Resumo

DOENÇA DO REFLUXO GASTROESOFÁGICO (DRGE): TRATAMENTO CIRÚRGICO OU CLÍNICO?

Bruna Castro Silva[1], Ana Clara Carvalho Moraes Marçal Pires[1], Mariane Amaral Silva [2], Bernardo Guimarães Aguiar[3]

1 Faculdade FAMINAS BH, Belo Horizonte, Minas Gerais - Brasil.
[2] Faculdade de Medicina da Universidade Federal de São João Del Rei, São João Del Rei Minas Gerais - Brasil.
3 Hospital São João Judas Tadeu – Ribeirão das Neves, Minas Gerais, Brasil.

Autor correspondente: Bruna Castro Silva. E-mail: bruninhacastro200909@hotmail.com

Introdução: A Doença do Refluxo Gastroesofágico (DRGE) é uma condição crônica, caracterizada pelo refluxo do conteúdo gástrico para o esôfago, secundária à disfunção do esfíncter esofagiano inferior. Fatores anatômicos (como hérnia hiatal) e funcionais (como esvaziamento gástrico retardado) contribuem para seu desenvolvimento. Os sintomas típicos incluem pirose e regurgitação, além de manifestações atípicas, como rouquidão e tosse crônica. A DRGE é altamente prevalente no Ocidente, impactando significativamente a qualidade de vida. O tratamento inicial é clínico, com inibidores da bomba de prótons (IBPs), mas cerca de 40% dos pacientes apresentam resposta insatisfatória, tornando necessárias abordagens cirúrgicas -Fundoplicatura de Nilssen, de Toupet- ou endoscópicas (Stretta). **Objetivo:** Analisar a eficácia e segurança das abordagens clínica e cirúrgica no tratamento da DRGE, discutindo indicações, benefícios e limitações. **Metodologia:** Revisão narrativa da literatura baseada em artigos publicados nos últimos 10 anos nas bases PubMed e Scielo. Foram incluídos estudos clínicos, diretrizes e metanálises sobre eficácia, segurança e indicações terapêuticas das diferentes abordagens para DRGE. **Discussão:** Os IBPs são a primeira linha no tratamento da DRGE, promovendo alívio dos sintomas e cicatrização esofágica, mas seu uso prolongado pode gerar efeitos adversos e uma grande parcela dos pacientes permanece sintomática, especialmente na presença de hérnia hiatal volumosa ou complicações, o que torna necessária a avaliação de alternativas terapêuticas. Nesses casos, a técnica mais utilizada é Floppy Nissen vídeo que torna necessária a avaliação de alternativas terapêuticas. Nesses casos, a fundoplicatura laparoscópica (FPL) destaca-se como tratamento cirúrgico eficaz, com excelentes resultados a longo prazo. O bypass gástrico é indicado quando há obesidade associada. Procedimentos endoscópicos, como a aplicação de radiofrequência e próteses, surgem como opções menos invasivas, mas ainda demandam mais evidências quanto à sua eficácia e segurança. **Conclusão:** A DRGE apresenta elevada prevalência e impacto na qualidade de vida. O tratamento deve ser individualizado, considerando a sintomatologia, gravidade da doença, antomia e função esofagogástrica, riscos e preferências do paciente. Em casos refratários, abordagens cirúrgicas e endoscópicas são alternativas eficazes, reforçando a importância de uma avaliação multidisciplinar e baseada em evidências.

Palavras-chave: Doença do refluxo gastroesofágico. Inibidores da bomba de prótons. Procedimentos cirúrgicos operatórios. Hérnia hiatal. Protocolos clínicos.

Referências:

1. Azer SA, Goosenberg E. Doença do refluxo gastroesofágico (DRGE) [Internet]. Treasure Island (FL): StatPearls Publishing; 2025– [atualizado em 2025 Jul 6]. Disponível em: https://www.ncbi.nlm.nih.gov/books/NBK554462/
2. Oliveira LTS, Ferreira JVG, Roque JB, Gonzaga LC, Assis PICM. Doença do refluxo gastroesofágico: uma revisão abrangente sobre fisiopatologia, diagnóstico, mudanças no estilo de vida e tratamento medicamentoso. Braz J Health Rev. 2024;7(1):5487-97.
3. Henry MACA. Diagnosis and management of gastroesophageal reflux disease. ABCD Arq Bras Cir Dig. 2014;27(3):210-5.

Resumo

EFEITOS METABÓLICOS BENÉFICOS A LONGO PRAZO DA CIRURGIA BARIÁTRICA

Júlia de Oliveira Barbosa[1], Isabella Barbosa[1], Leonardo do Prado Lima[1].

[1]Faculdade de Medicina da Universidade Federal de Minas Gerais, Belo Horizonte, Minas Gerais – Brasil

Autor correspondente: Júlia de Oliveira Barbosa. E-mail: julia.obarbosa22@gmail.com

Introdução: A obesidade ganha destaque no cenário epidemiológico global, devido ao seu impacto na saúde e a sua crescente incidência. Nessa ótica, cabe analisar a cirurgia bariátrica (CB) e seus benefícios a longo prazo, haja vista seu papel como interventor capaz de melhorar o quadro. **Objetivo:** Avaliar os efeitos metabólicos positivos a longo prazo da CB. **Métodos:** Com base no direcionamento proposto e conhecimento prévio do tema, foi feita a busca de dados na base PubMed com os descritores "Bariatric Surgery", "effective", "obesity" e "type 2 diabetes mellitus" no título ou no resumo e com o filtro de publicações dos últimos 5 anos. **Resultados com discussão:** Dos 227 artigos encontrados, os 50 primeiros pela ordem de "melhor combinação" foram para a análise de títulos, 10 foram avaliados em leitura superficial na íntegra e 2 atendiam completamente aos critérios de inovação e adequação ao direcionamento do tema. Os benefícios encontrados foram a nível renal e glicêmico. Discute-se que a CB pode reduzir fatores de risco associados à progressão da Doença Renal Crônica pela redução do peso e da pressão corporal, com diminuição da carga sobre os rins e da hiperfiltração e melhora da pressão arterial. A CB também causa dois efeitos hipoglicemiantes: o efeito tardio, representado pela perda de peso e remissão duradoura do diabetes mellitus 2, e o efeito precoce, de causas como restrição do volume gástrico, alteração no padrão de liberação de hormônios gastrointestinais e melhora na resposta hepática à insulina e na inflamação corporal. **Conclusão:** Foram comprovados benefícios da CB para a proteção renal, seu impacto positivo na evolução da Doença Renal Crônica, efeitos na regeneração de células β e melhora do quadro de diabetes, contribuindo, assim, para uma maior longevidade e saúde dos pacientes.

Palavras-chave: Cirurgia Bariátrica. Redução de Peso. Metabolismo dos Carboidratos. Insuficiência Renal Crônica.

Referências bibliográficas

Docherty NG, le Roux CW. Bariatric surgery for the treatment of chronic kidney disease in obesity and type 2 diabetes mellitus. Nat Rev Nephrol. 2020;16(12):709–720.

Liu T, Zou X, Ruze R, Xu Q. Bariatric Surgery: Targeting pancreatic β cells to treat type II diabetes. Front Endocrinol. 2023; 14:1031610.

Resumo

ENTRE A SIMPLICIDADE E A COMPLEXIDADE: ESTRATÉGIAS CIRÚRGICAS NO TRATAMENTO DOS TUMORES DE APÊNDICE

Pedro Henrique Agresta Resende[1], Luís Malta de Oliveira Tamaki[1], Fernanda Oliveira Nogueira[1], Renato C. A. Silva[2]

1 Universidade de Itaúna, Itaúna, Minas Gerais - Brasil
2 Complexo de Saúde São João de Deus, Divinópolis, Minas Gerais - Brasil
Autor correspondente: Pedro Henrique Agresta Resende. E-mail: pedroagreste2000@gmail.com

Introdução: Os tumores do apêndice vermiforme são neoplasias raras, representando cerca de 0,5% dos tumores gastrointestinais. São frequentemente diagnosticados incidentalmente durante apendicectomias por suspeita de apendicite aguda. Dentre os principais subtipos estão os tumores neuroendócrinos (TNEs), adenocarcinomas e neoplasias mucinosas de baixo grau (LAMNs). A conduta cirúrgica depende do tipo histológico, tamanho tumoral e fatores prognósticos, sendo a apendicectomia e a hemicolectomia direita as opções mais utilizadas. **Objetivo:** Avaliar as evidências atuais sobre a escolha entre apendicectomia e hemicolectomia direita no manejo dos tumores apendiculares, com foco em segurança oncológica e redução de morbidade. **Metodologia:** Revisão sistemática da literatura nas bases PubMed, SciELO e Embase, com artigos publicados entre 2019 e 2024. Foram incluídos estudos clínicos relevantes sobre tratamento cirúrgico de TNEs, adenocarcinomas e LAMNs. **Resultados e Discussão:** TNEs <1 cm, sem invasão mesoapendicular, linfovascular ou da base, apresentam bom prognóstico com apendicectomia simples. Em tumores entre 1–2 cm, a conduta é controversa, mas estudos indicam que a hemicolectomia não melhora significativamente a sobrevida. Adenocarcinomas, por seu caráter agressivo e alta taxa de metástase linfonodal, requerem hemicolectomia para estadiamento e tratamento adequado. LAMNs restritas ao apêndice podem ser tratadas com apendicectomia. Porém, ruptura tumoral ou mucina livre indicam risco de pseudomixoma peritoneal, sendo indicada citorredução com HIPEC, ou seja, aplicação direta de quimioterapia aquecida. A decisão cirúrgica deve considerar fatores histológicos, anatômicos e prognósticos individualizados. **Conclusão:** O manejo cirúrgico dos tumores apendiculares deve ser baseado em critérios bem definidos. Apendicectomia é suficiente em casos selecionados, enquanto a hemicolectomia se justifica em tumores com maior risco oncológico, contribuindo para um tratamento seguro e eficaz.

Palavras-chave: Apendicite. Cirurgia Geral. Oncologia.

Referência:

Nesti C, Bräutigam K, Benavent M, Bernal L, Boharoon H, Botling J, *et al.* Hemicolectomy versus appendectomy for patients with appendiceal neuroendocrine tumours 1–2 cm in size: a retrospective, Europe-wide, pooled cohort study. Lancet Oncol. 2023;24(2):187–94.

Resumo

ENXERTO HeRO COMO ALTERNATIVA PARA PACIENTE COM DIÁLISE PERITONEAL COMPLICADA: UM RELATO DE CASO

Maria Fernanda Martins Ribeiro de Carvalho[1], Bárbara Bruna da Silva Viana[1], Emanuele Cristina Ramos Barros[1], Lucca de Oliveira Rocha[1], Gustavo L. Avelar[2], Robert A. Gomes[2]

[1] Universidade de Itaúna, Itaúna, Minas Gerais - Brasil
[2] Hospital São João de Deus, Divinópilis, Minas Gerais – Brasil

Autor correspondente: Maria Fernanda Martins Ribeiro de Carvalho. E-mail: mafe101202@gmail.com

Introdução: A doença renal crônica (DRC) é definida pela presença de dano renal ou função renal diminuída por mais de três meses. A hemodiálise, uma das principais terapias substitutivas, depende de acessos vasculares funcionais. Quando estes se esgotam, opções convencionais tornam-se inviáveis. O sistema HeRO (Hemodialysis Reliable Outflow) é uma alternativa eficaz em casos de falência de acessos, conectando um enxerto arterial a um componente venoso com drenagem no átrio direito. **Objetivos**: Relatar o uso do sistema HeRO em paciente com falência de muitos acessos vasculares. **Métodos**: Relato de caso baseado em dados clínicos e exames complementares de paciente do sexo feminino, 52 anos, em diálise peritoneal, que evoluiu com choque misto e esgotamento vascular. **Resultados com Discussão**: Em julho de 2024, a paciente apresentou obstrução do cateter peritoneal e choque misto. Flebografia revelou estenoses graves e oclusão de veias jugulares, subclávias e da veia cava superior (VCS), restando apenas fluxo entre veia ilíaca direita e cava inferior. A primeira tentativa de recanalização da VCS por via femoral resultou em perfuração pericárdica autolimitada. Nova tentativa pela jugular direita também falhou. Na terceira abordagem, via inferior, identificou-se segmento da VCS e veia ázigos com retorno de fluxo, permitindo a passagem do fio guia e cateter laço. Utilizou-se técnica de varal para completar a recanalização. A implantação do HeRO exigiu dilatação do tronco venoso com cateter balão e duas incisões: cervical e no membro superior direito. O enxerto foi anastomosado à artéria axilar, enquanto o componente venoso foi posicionado no átrio direito. A flebografia pós-operatória confirmou perviedade e bom posicionamento. No dia seguinte, foi possível iniciar hemodiálise com fluxo de 300 ml/min. **Conclusão**: O sistema HeRO mostrou-se alternativa segura e eficaz para reabilitação dialítica em paciente com falência completa de acessos vasculares.

Palavras-Chave: Diálise. Enxerto. Peritonite. Fístula. Trombose.

Referência:

Levey AS, Inker LA. Definition and staging of chronic kidney disease in adults. In: Post TW, editor. UpToDate [Internet]. Waltham (MA): UpToDate; 2014 [cited 2025 Aug 28]. Available from: https://www.uptodate.com/contents/definition-and-staging-of-chronic-kidney-disease-in-adults?topicRef=7172&source=see_link

Al Shakarchi J, Houston JG, Jones RG, Inston N. A Review on the Hemodialysis Reliable Outflow (HeRO) Graft for Haemodialysis Vascular Access. Eur J Vasc Endovasc Surg. 2015 Jul;50(1):108–13.

Resumo

ESOFAGECTOMIA DISTAL COM GASTRECTOMIA TOTAL VIDEOLAPAROSCÓPICA POR ADENOCARCINOMA DE JUNÇÃO ESÔFAGOGÁSTRICA: RELATO DE CASO

Kaliani Ângelo Ramos[1], Ana Luiza Guedes Pires[2], Lucas Martins dos Santos Tannús[3], Cirênio de Almeida Barbosa[4*].

1 Universidade Federal de Ouro Preto, Ouro Preto, Minas Gerais - Brasil
2 Hospital das Clínicas da Universidade Federal de Minas Gerais, Belo Horizonte, Minas Gerais - Brasil
3 Complexo hospitalar Santa Casa de Misericórdia/São Lucas, Minas Gerais, Belo Horizonte, Minas Gerais - Brasil
4 Professor Adjunto IV do Departamento de Cirurgia, Ginecologia, Obstetrícia e Propedêutica da Escola de Medicina da Universidade Federal de Ouro Preto – UFOP; Membro Titular do Colégio Brasileiro de Cirurgiões – TCBC; Cirurgião Geral no complexo hospitalar Santa Casa de Belo Horizonte/São Lucas, Belo Horizonte, Minas Gerais - Brasil

Autor correspondente: Kaliani Ângelo Ramos. E-mail: kalianiangelo@gmail.com

Introdução: Os adenocarcinomas da junção esofagogástrica (JEG) representam cerca de 27% dos tumores gástricos e requerem abordagens terapêuticas específicas, devido à localização anatômica complexa, comportamento agressivo e desafios cirúrgicos. **Objetivo:** Descrever um caso de adenocarcinoma de JEG tratado com esofagectomia distal e gastrectomia total por videolaparoscopia. **Método:** Estudo observacional, baseado na análise clínica e cirúrgica de um paciente submetido ao procedimento descrito. **Relato de Caso:** Paciente masculino, 64 anos, com doença do refluxo gastroesofágico crônica, em uso de omeprazol sem melhora. A endoscopia digestiva alta evidenciou massa exofítica ulcerada de bordas elevadas, sugestiva de adenocarcinoma tipo Borrmann III. Foram realizadas sete biópsias, cujo exame histopatológico indicou padrão difuso de Lauren. A lesão foi classificada como Siewert tipo III. O paciente foi submetido à gastrectomia total com esofagectomia distal, linfadenectomia D2 e reconstrução em Y de Roux, por videolaparoscopia. No pós-operatório imediato, apresentou broncoespasmo, agitação, taquipneia, sibilos, dessaturação e enfisema subcutâneo, com necessidade de reintubação. Radiografia e tomografia de tórax não evidenciaram alterações relacionadas à técnica cirúrgica. Encaminhado à UTI, encontrava-se em acidose metabólica grave, porém sem uso de aminas vasoativas. Após correção dos distúrbios hidroeletrolíticos, foi extubado com sucesso e evoluiu bem hemodinamicamente e estável clinicamente. **Discussão:** O adenocarcinoma geralmente se manifesta como uma lesão em massa, embora também possa apresentar-se como uma úlcera gástrica de difícil cicatrização ou em padrão infiltrativo difuso. O tratamento do adenocarcinoma de JEG tipo III exige intervenções cirúrgicas complexas, ressecções amplas e reconstrução cuidadosa. A videolaparoscopia é uma alternativa eficaz e viável, com menor trauma cirúrgico e recuperação mais rápida, desde que realizada por equipe experiente. Contudo, complicações respiratórias, como as observadas, são possíveis e demandam monitoramento intensivo. A rápida estabilização clínica após suporte intensivo reforça a importância da abordagem multidisciplinar, garantindo segurança e melhores desfechos. **Conclusão:** Mesmo diante de complicações imediatas, a condução adequada e o suporte precoce foram essenciais para a recuperação do paciente, reforçando a importância do monitoramento rigoroso e do cuidado multidisciplinar na abordagem de tumores de JEG.

Palavras-chave: Adenocarcinoma. Junção Esofagogástrica. Neoplasias gástricas. Procedimentos Cirúrgicos do Sistema Digestório.

Referências:

Pericay C, Macías-Declara I, Arrazubi V, Vilà L, Marín M. Treatment in esophagogastric junction cancer: Past, present and future. Cir Esp. 2019; 97(8):459–64.
Campos JM, Ferraz ÁAB, Lima JG, Siqueira LT, Coelho JCU. Gastroenterologia e Endoscopia Bariátrica Terapêutica. 1a ed. Rio de Janeiro: Revinter; 2017.
Gyawali CP, Yadlapati R, Fass R, Katzka D, Pandolfino J, Savarino E, *et al.* Updates to the modern diagnosis of GERD: Lyon consensus 2.0. Gut. 2024; 73(2): 361-371.
Hunt R, Armstrong D, Katelaris P, Afihene M, Bane A, Bhatia S, *et al.* World Gastroenterology Organisation Global Guidelines: GERD Global Perspective on Gastroesophageal Reflux Disease. J Clin Gastroenterol. 2017;51(6):467–78.
Evans JA, Chandrasekhara V, Chathadi KV, Decker GA, Early DS, Fisher DA, *et al.* The role of endoscopy in the management of premalignant and malignant conditions of the stomach. Gastrointest Endosc. 2015;82(1):1–8.

Resumo

EXAMES DE IMAGEM NA IDENTIFICAÇÃO PRECOCE DA ATRESIA BILIAR NEONATAL: UMA REVISÃO INTEGRATIVA

Juliana Kramer dos Reis Cruz[1], Jéssica Domingues Corradi Novais[2], João Lucas C. Hübner[2], Cláudio Luiz V. Tannús[3], Guilherme A. Santos[3], Cirênio A. Barbosa.

1 Faculdade Atenas de Sete Lagoas, Sete Lagoas, Minas Gerais - Brasil
2 Faculdade Ciências Médicas de Minas Gerais, Belo Horizonte, Minas Gerais - Brasil
3 Complexo hospitalar Santa Casa de Belo Horizonte/São Lucas, Belo Horizonte, Minas Gerais - Brasil
4 Universidade Federal de Ouro Preto – UFOP, Ouro Preto, Minas Gerais - Brasil; Colégio Brasileiro de Cirurgiões – TCBC; Complexo hospitalar Santa Casa de Belo Horizonte/São Lucas, Belo Horizonte, Minas Gerais - Brasil

Autor correspondente: Juliana Kramer dos Reis Cruz. E-mail: julianakramer2010.33@gmail.com

Introdução: A atresia biliar (AB) é uma condição obstrutiva que acomete as vias biliares extra-hepáticas, levando à síndrome colestática no período neonatal, sendo a principal causa de transplante hepático na infância. Entretanto, a apresentação clínica pode ser semelhante a outras patologias sindrômicas e infecciosas, exigindo avaliações de imagem para diagnóstico e terapêutica eficaz. **Objetivo**: Analisar as técnicas de imaginologia médica mais relevantes ao diagnóstico do quadro de AB neonatal. **Método**: Foi realizada uma revisão integrativa na base de dados "PubMed", utilizando os descritores "Kasai" e "Biliary atresia". Foram incluídos artigos de revisão e relatos de caso publicados nos últimos dez anos. **Resultados com discussão**: A AB não tratada precocemente apresenta complicações graves como icterícia, fibrose, hipertensão portal e cirrose biliar secundária, que lesionam a morfologia hepática, levando à necessidade de transplante de fígado. Porém, tal procedimento possui limitações em pacientes pediátricas, devido à imaturidade imunológica desses indivíduos. Em razão disso, a portoenterostomia de Kasai é indicada como medida paliativa inicial, proporcionando cerca de dez anos de sobrevida em até 80% dos casos até a transplantação. Entretanto, o sucesso dessa abordagem depende da execução antes de completados 90 dias de vida, visto que após esse período apenas 26,6% dos pacientes alcançam a sobrevida prevista. Assim, a agilidade do diagnóstico é um aspecto de relevância, sendo indicada a realização de exames de imagem. Primariamente, a ultrassonografia é essencial para visualização da morfologia hepática, dos cálculos e da dilatação do ducto biliar. Em segundo plano, a colangiografia por ressonância magnética oferece imagens detalhadas de possíveis obstruções e malformações locais. De maneira complementar, a tomografia computadorizada auxilia na avaliação das estruturas hepáticas, e a cintilografia hepatobiliar, por meio do emprego de radiofármacos, na análise do fluxo e da função hepatocelular. Assim, os achados imaginológicos auxiliam na tomada de decisão a respeito da técnica cirúrgica mais adequada à anastomose, seja ela em "Y" ou "H". **Conclusão**: A utilização precoce, direcionada e adequada de exames de imagem é essencial no diagnóstico da AB, viabilizando o diagnóstico adequado e a definição da melhor abordagem cirúrgica, impactando diretamente a sobrevida e qualidade de vida dos pacientes.

Palavras-chave: Atresia Biliar. Hepatopatias. Fígado. Doenças Biliares. Transplante.

Referências

Habr LE, Fernandes NC, Gorgen IMT, Moura IMAR, Barcelos GR, Oliveira GML, *et al.* CIRUGIA DE KASAI: INDICAÇÕES E TÉCNICAS. Brazilian Journal of Implantology and Health Sciences. 2024;6(3):1719–32.

Pinto BB, Salvador IIT. DESVENDANDO A ATRESIA DAS VIAS BILIARES: UMA ANÁLISE ABRANGENTE. Revista Contemporânea. 2023;3(8):11553–64.

Rocha MS, Ueda SK, Machado MC, Pinotti HW. Colangiopancreatografia por ressonância magnética: uma nova forma de avaliar as vias biliares e pancreáticas. Revista da Associação Médica Brasileira. 1998; 44(3).

Yang C, Ke M, Zhou Y, Xu H, Diao M and Li L. Impact of early Kasai portoenterostomy on short-term outcomes of biliary atresia: A systematic review and meta-analysis. Front surg. 2022; 9. https://doi.org/10.3389/fsurg.2022.924506

Resumo

FERIDA CRÔNICA E CARCINOMA EPIDERMOIDE APÓS HERNIORRAFIA COM TELA: UM CASO RARO

Thamires de Freitas Mourão[1], Ana Laura Góis[1], Júlia França Figueredo Coelho[1], Bárbara Leão Lanza de Oliveira[2], Renato C. A. da Silva[1]

[1] Complexo de Saúde São João de Deus, Divinópolis, Minas Gerais, Brasil
[2] Faculdade de Medicina da Universidade de Itaúna, Itaúna, Minas Gerais, Brasil

Autor correspondente: Thamires de Freitas Mourão. E-mail: thamiresmourao@outlook.com

INTRODUÇÃO: O uso de telas na correção de hérnias de parede abdominal mostra-se eficaz na redução de recidivas[1]. O polipropileno é bastante utilizado, porém sua permanência pode resultar em feridas crônicas e, em raros casos, uma malignização[2]. A tela de polipropileno tem sido a opção de escolha no reparo de hérnias, reduzindo a taxa de recorrência para menos de 10% se comparada ao reparo por sutura[2]. Embora eficazes na redução da recidiva, podem levar a complicações graves, como obstrução intestinal e infecções[1]. Feridas crônicas e a falta de cuidados favorecem a degeneração maligna, como observado no carcinoma de células escamosas[3]. **OBJETIVO:** Relatar complicações após herniorrafia incisional, com formação de granulação, evolução para carcinoma epidermoide e óbito. **MÉTODOS:** Relato de caso clínico baseado na revisão do prontuário da paciente. **DISCUSSÃO:** Paciente, feminina, 72 anos, hipertensa, diabética e obesa mórbida. Herniorrafia incisional há 20 anos e complicações na ferida operatória, necessária a internação prolongada. Não seguiu com acompanhamento médico. Antes da admissão, apresentou secreção entérica e extensa ferida em granulação no abdome, com resíduos de tela. Evoluiu com obstrução intestinal, submetida a laparotomia exploratória e ressecção de tecido de granulação, cujo anatomopatológico revelou carcinoma epidermoide bem diferenciado. No pós-operatório, desenvolveu acidose metabólica, isquemia cerebral e rompimento de bolsa de Bogotá, choque séptico e falência múltipla de órgãos. **CONCLUSÃO:** É essencial a supervisão de pacientes com feridas persistentes na prevenção de complicações, sendo o diagnóstico precoce e a conduta assertiva em casos de herniorrafia com uso de telas.

Palavras-chave: Herniorrafia. Carcinoma epidermoide.

REFERÊNCIAS:

1. Bakri M, Lovato FC, Diosti GM, Salles YLS, Moreira PHB, Collaço LM, *et al.* Análise comparativa da resposta tecidual após reparo da parede abdominal utilizando tela de polipropileno e de pericárdio bovino. ABCD, arq bras cir dig. 2021;34(3):e1527. DOI: https://doi.org/10.1590/0102-672020200003e1527
2. Ramakrishna HK, Lakshman K. Intra Peritoneal Polypropylene Mesh and Newer Meshes in Ventral Hernia Repair: What EBM Says? Indian Journal of Surgery. 2012 Sep 26;75(5):346–51. DOI: https://doi.org/10.1007/s12262-012-0743-x
3. Trindade EN, Pitrez FAB, Souto M. Carcinoma epidermóide em cicatriz de laparostomia. ABCD, arq bras cir dig. 2012Oct;25(4):298–9. DOI: https://doi.org/10.1590/S0102-67202012000400017

Resumo

FÍSTULA ENTEROVESICAL: RELATO DE CASO DE DESAFIO DIAGNÓSTICO EM PACIENTE JOVEM

Leonardo Isolani e Andrade[1]

[1] Hospital Alberto Cavalcanti, FHEMIG, Belo Horizonte, Minas Gerais, Brasil

Autor Correspondente: Leonardo Isolani e Andrade. E-mail: leonardoisolani@hotmail.com

Introdução: As fístulas enterovesicais são comunicações anormais entre uma alça intestinal e a bexiga.1,2 Estas são relativamente raras e suas principais causas são decorrentes de doenças inflamatórias intestinais, como doença de Crohn, doença diverticular, complicações de cirurgias prévias, neoplasias e iatrogenias.1,2,3,4 A apresentação geralmente se baseia em sintomas como infecções do trato urinário recorrentes e fecalúria.3,4 **Objetivo:** Relatar o caso da condução de um caso de fístula êntero-vesical em hospital oncológico de Belo Horizonte. **Método:** Estudo descritivo constando de relato de caso e revisão de literatura nas bases eletrônicas de dados da Pubmed e da American Society of Clinical Oncology (ASCO). **Discussão:** Paciente feminina, 37 anos, apresentando quadro arrastado de dor abdominal há mais de 3 meses, associada a disúria e hematúria. Realizada extensão propedêutica com exames de imagem para elucidação diagnóstica. Tomografia de abdome mostrou formação hipodensa de captação heterogênea, com focos líquidos e aéreos de permeio, localizada na pelve, medindo cerca de 8,5 x 10,2 x 8,4 cm (volume 480 cm^3), associado a presença de focos gasosos em bexiga. Foram levantadas as hipóteses de neoplasia de ovário e apendicite complicada, associado a fístula enterovesical. Foi realizada uma colonoscopia, que mostrou lesão irregular friável no cólon ascendente, com AP de colite crônica inespecífica. À cistoscopia, notou-se lesão exofítica em teto da bexiga, de aspecto bolhoso, com saída de secreção fecalóide de entremeio. Optado pela laparotomia diagnóstica/terapêutica, sendo evidenciada a pelve obliterada por bloqueio de alças intestinais, ceco e omento, firmemente aderidos à bexiga, prosseguindo com liberação das aderências, dissecção do cólon direito e do íleo distal e ressecção em bloco da massa em região de ceco, envolvendo a trompa e os ovário direitos associado a transecção vesical ao redor da fístula, realizando cistectomia parcial com cistorrafia e anastomose ileocólica. Paciente evoluiu bem no pós operatório, recebendo alta hospitalar precoce com sonda vesical. Anatomopatológico definiu como adenocarcinoma de cólon medindo 9,0 cm de maior eixo infiltrando a região ileocecal e alcança segmento intestinal adjacente e parede muscular da bexiga, hiperplasia linfoide com metástase em 07/16 linfonodos (estadiamento βpT4b pN2b). **Conclusão:** Este caso destaca a importância da avaliação minuciosa e dos diagnósticos diferenciais das fístulas enterovesicais.

Palavras-chave: Fístula colovesical. Câncer colorretal. Cirurgia Oncológica.

Referências:

Kavanagh D, Neary P, Dodd JD, Sheahan KM, O'Donoghue D, Hyland JMP. Diagnosis and treatment of enterovesical fistulae. Colorectal Disease. 2005 May;7(3):286–91.

Castillo OA, Foneron A, Gonzalo V, Francisco ST. Fístulas colovesicales: análisis de 7 casos. Rev chil urol. 2025;337–42.

Dong C, Pan X, Wei L, Man X, Zhou Z, Huang Y, *et al.* Colon cancer with colovesical fistula: A report of four cases and a literature review. Oncol Lett. 2023;158–8.

Cavalcanti NS, Silva LLC da, Silva LS da, Fonseca LAC da, Alexandre C da S. Recurrent urinary tract infection due to enterovesical fistula secondary to colon diverticular disease: a case report. Jornal Brasileiro de Nefrologia. 2013;35(4):341–5.

Resumo

GANGRENA DE FOURNIER: 10 ANOS

Ana Paula Araújo Melato[1], Fernanda Araújo Melato[2], Pedro Henrique Agresta Resende[1], Renato Corgozinho Alves da Silva[1]

[1] Universidade de Itaúna, Itaúna, Minas Gerais - Brasil
[2] Hospital Regional de Bebedouro, Bebedouro, São Paulo – Brasil

Autor correspondente: Ana Paula Araújo Melato. E-mail: anapaulamelato@gmail.com

Introdução: A gangrena de Fournier é uma fasceíte necrotizante agressiva descrita por Alfred Fournier em 1883[1,2]. Acomete regiões perianal, anorretal e genital, podendo atingir as fáscias de Buck, Colles e Scarpa[2,3,4]. Afeta ambos os sexos, sendo mais comum em homens de 50 a 60 anos[1,4]. É uma emergência pela rápida progressão e alta morbimortalidade[1,2,5]. **Objetivo**: Descrever a patologia, prevalência, diagnóstico e tratamentos disponíveis. **Métodos**: Foram analisados 29 artigos nas bases SciELO e PUBMED, com os descritores "Fasceíte necrotizante", "Gangrena de Fournier", "Fournier's gangrene" e "Necrotizing fasciitis", publicados nos últimos 10 anos. **Resultados e discussão**: A etiologia é polimicrobiana, com *E. coli, K. pneumoniae, P. aeruginosa, S. aureus e Candida spp*[2,4,5]. Entre os fatores predisponentes destaca-se diabetes[2,5]. O diagnóstico é clínico, com sinais inflamatórios e necrose[1,2]. O tratamento exige desbridamento precoce, suporte hemodinâmico e antibioticoterapia[2,4]. Escalas como FGSI e LRINEC auxiliam no prognóstico[1,2,4,5]. A oxigenoterapia hiperbárica e a pressão negativa são adjuvantes úteis[4,5]. **Conclusão**: É uma patologia grave, prevalente em homens idosos com comorbidades. Diagnóstico precoce e cirurgia agressiva com antibióticos são essenciais para reduzir a morbimortalidade.

Palavras-chave: Gangrena de Fournier. Fasceíte necrotizante. Diagnóstico. Tratamento.

Referências bibliográficas

1. Topuz B, Sarıkaya S, Coguplugil AE, Yılmaz S, Ebiloğlu T, Kaya E, *et al.* Our experience on Fournier's gangrene in a tertiary-stage care center and analysis of its relationship with blood count parameters. Ulus Travma Acil Cerrahi Derg. 2022;28(9):1285–91.
2. Chernyadyev SA, Ufimtseva MA, Vishnevskaya IF, Bochkarev YM, Ushakov AA, Beresneva TA, *et al.* Fournier's gangrene: literature review and clinical cases. Urol Int. 2018;101(1):91–7.
3. Calderón OW, Camacho MJ, Obaíd GM, Moraga CJ, Bravo LD, Calderón MD. Tratamiento quirúrgico de la gangrena de Fournier. Rev Cir. 2021;73(2):e150.
4. Louro JM, Albano M, Baltazar JL, Vaz M, Diogo C, Ramos S, *et al.* Fournier's Gangrene: 10-Year Experience of a Plastic Surgery and Burns Department. Acta Med Port. 2019; 32(5): 368–74.
5. Hong HB, Lee JW, Park CH. Prognostic factors and clinical outcomes in Fournier's Gangrene: a retrospective study of 35 patients. BMC Infect Dis. 2024; 24:958.

Resumo

GASTROSQUISE VS. ONFALOCELE: ABORDAGENS CIRÚRGICAS E DECISÕES CLÍNICA EM DIFERENTES DESFECHOS NEONATAIS

Ana Flávia de Oliveira Rezende Silva[1], Lucas Gabriel Nascimento Duarte[2], Isabela T. Araújo[1], Sandra R. Teixeira[3]

[1] Universidade de Itaúna, Itaúna, Minas Gerais - Brasil
[2] Faculdade Atenas de Passos, Passos, Minas Gerais - Brasil
3 Complexo de Saúde São João de Deus, Divinópolis, Minas Gerais - Brasil

Autor correspondente: Ana Flávia de Oliveira Rezende Silva. E-mail: anaflaviarezende28@gmail.com

Introdução: A onfalocele e a gastrosquise são malformações congênitas da parede abdominal com diferenças anatômicas relevantes. A onfalocele ocorre na base do cordão umbilical, com órgãos cobertos por membrana. Na gastrosquise, o defeito é lateral ao cordão, com exposição direta dos órgãos. **Objetivo:** Analisar as diferenças nas condutas clínicas para onfalocele e gastrosquise em neonatos, com foco em segurança e eficácia. **Metodologia:** Revisão de escopo com buscas nas bases SciELO, PubMed e EMBASE, incluindo estudos originais, relatos de casos e ensaios clínicos sobre manejo dessas afecções. **Resultados e Discussão:** Na gastrosquise, os órgãos expostos exigem proteção imediata com compressas estéreis ou saco plástico e avaliação cirúrgica precoce. A escolha entre correção primária ou redução progressiva depende da viabilidade intestinal e da capacidade abdominal. Já na onfalocele, apesar da membrana protetora, pode haver ruptura, requerendo conduta semelhante. Frequentemente associada a anomalias genéticas, como cardiopatias e síndromes genéticas, o que impacta diretamente o prognóstico e a estratégia terapêuticaa cirurgia pode ser adiada conforme a gravidade. Onfaloceles gigantes podem ser tratadas inicialmente de forma conservadora. **Conclusão:** O diagnóstico e a conduta precoce são fundamentais para o sucesso terapêutico. A abordagem tanto da gastrosquise, quanto da onfalocele deve ser individualizada e com suporte multidisciplinar.

Palavras-chave: Gastrosquise. Parede abdominal. Pediatria. Cirurgia Geral.

Referências:

Diyaolu M, Wood LS, Bruzoni M. Sutureless closure for the management of gastroschisis, Transl Gastroenterol Hepatol. 2021; 6:31.

Ferreira RG, Mendonça CR, Ramos LLG, Tacon FSA, Amaral WN, Ruano R. Gastroschisis: a systematic review of diagnosis, prognosis and treatment. J Matern Fetal Neonatal Med. 2022; 35(25):6199-6212.

Pereira MSV, Vieira DKR, Leite MFMP, Villar MAM, Farias CVB. Omphaloele: clinical and epidemiological profile of patients born in a tertiary care center in Rio de Janeiro. BMC Pregnancy Childbirth. 2023; 23(1):424.

Resumo

HEMANGIOMA HEPÁTICO ROTO: UM RELATO DE CASO DE SUCESSO TERAPÊUTICO COM EMBOLIZAÇÃO ARTERIAL TRANSCATETER COM MICROESFERAS

Lívia Julio Freitas[1], Beatriz Moura A. Testa[1], Júlia Goulart Maia Assunção[1], Flávio Vianna[2].

[1] Universidade de Itaúna, Itaúna, Minas Gerais - Brasil
[2] Complexo de Saúde São João de Deus, Divinópolis, Minas Gerais – Brasil

Autor correspondente: Lívia Julio Freitas. E-mail: livia.juliof@gmail.com

INTRODUÇÃO F.R., 53 anos, apresentou dor súbita no abdome superior, com anemia. A ultrassonografia (US) inicial identificou lesão hepática heterogênea. Após estabilização, a ressonância magnética (RM) revelou hemangioma hepático nos segmentos II e III, medindo 9,2x10,1x9,2cm, com extensão extracapsular e hemoperitônio. Realizou-se embolização arterial transcateter (EAT) com microesferas para controle de hemorragia. A RM pós-procedimento mostrou redução da lesão para 5,1x6,2x6,9cm e interrupção do sangramento. **OBJETIVO** Relatar um caso raro de ruptura espontânea de hemangioma hepático tratado com EAT e revisar a literatura sobre as melhores abordagens. **MÉTODOS** Revisão sistemática no PubMed, MEDLINE, Embase e Scielo, utilizando termos de busca DeCS citados. Após critérios de exclusão, 20 artigos foram selecionados, dos quais 5 compuseram a revisão. **RESULTADOS E DISCUSSÃO** Os hemangiomas hepáticos, tumores benignos mais comuns do fígado, têm crescimento lento e, geralmente, bom prognóstico2-5. Hemangiomas gigantes (≥5 ou ≥10 cm) podem causar sintomas como dor abdominal, náuseas e saciedade precoce2,3. Sangramentos intratumorais são raros, mas graves, como no caso relatado, onde a lesão subcapsular apresentava alto risco de ruptura espontânea[1]. Métodos de imagem são essenciais para diagnóstico e planejamento terapêutico2-4. Enquanto o manejo conservador predomina, a EAT tem se mostrado eficiente no controle de sangramento e redução tumoral antes de ressecções1,3,4. Embora segura, sua eficácia a longo prazo requer mais estudos3-5. **CONCLUSÃO** A EAT é uma alternativa minimamente invasiva segura e eficaz para hemangiomas hepáticos rotos ou sintomáticos, com controle de sangramento e redução tumoral. Contudo, estudos adicionais são necessários para confirmar sua eficácia comparada à cirurgia.

Palavras-chave: Hemangioma. Ruptura Espontânea. Neoplasias hepáticas. Embolização Terapêutica.

REFERÊNCIAS

Jain V, Ramachandran V, Garg R, Pal S, Gamanagatti SR, Srivastava DN. Spontaneous rupture of a giant hepatic hemangioma: sequential management with transcatheter arterial embolization and resection. Saudi J Gastroenterol. 2010 Apr-Jun;16(2):116-9. doi: 10.4103/1319-3767.61240.

Strauss E, Ferreira ASP, França AVC, Lyra AC, Barros FMR, Silva I, *et al.* Diagnosis and treatment of benign liver nodules: Brazilian Society of Hepatology (SBH) recommendations. Arq Gastroenterol. 2015 Dec;52 Suppl 1:47-54. doi: 10.1590/S0004-28032015000500003.

Kacala A, Dorochowicz M, Matus I, Puła M, Korbecki A, Sobański M, *et al.* Hepatic hemangioma: review of imaging and therapeutic strategies. Medicina (Kaunas). 2024 Mar 8;60(3):449. doi: 10.3390/medicina60030449.

Sun JH, Nie CH, Zhang YL, Zhou GH, Ai J, Zhou TY, *et al.* Transcatheter arterial embolization alone for giant hepatic hemangioma. PLoS One. 2015 Aug 19;10(8):e0135158. doi: 10.1371/journal.pone.0135158.

Kalogirou M, Chourmouzi D, Dedes I, Kiapidou S, Akriviadis E, Sinakos E. Transarterial embolization for the treatment of complicated liver hemangiomas: a report of two cases and review of the literature. Clin Mol Hepatol. 2018 Sep;24(3):345-9. doi: 10.3350/cmh.2017.0075

Resumo

HEPATECTOMIA ROBÓTICA VERSUS VIDEOLAPAROSCÓPICA: UMA REVISÃO DE LITERATURA

Celeste Silva[1], Mariana Assumpção[1], João Vitor Amaral Torres de Souza[1], Flávio Rody Vianna[2].

1 Faculdade de Medicina da Universidade de Itaúna, Itaúna, Minas Gerais - Brasil.
2 Faculdade de Medicina de Ribeirão Preto, Ribeirão Preto, São Paulo - Brasil.
Autor correspondente: Celeste Silva. E-mail: curriculomedicinaa@gmail.com

Introdução: A hepatectomia robótica (HR) e a videolaparoscópica (HVL) são alternativas promissoras em relação à técnica aberta. **Objetivo:** Comparar a eficácia entre a hepatectomia videolaparoscópica e a robótica em pacientes com hepatocarcinoma. **Métodos:** usou-se as bases de dados: Pubmed, Cochrane e BVS, com os descritores: "hepatectomia", "cirurgia robótica", "laparoscopia", "eficácia" e "carcinoma hepatocelular". Selecionou-se artigos nos últimos 5 anos e casos controles randomizados duplo cegos ou meta-análises, com 4 trabalhos escolhidos. **Resultados e discussão:** A curva de aprendizado da HR se estabilizou no 16° caso segundo uma das meta-análises, já na HVL a estabilização foi imediata. O tempo operatório foi significativamente maior na HR (p=0,006) segundo 3 estudos e menor em apenas um deles, o qual se tratava de lesões posterosuperiores (IC 95%; p = 0,027). A perda sanguínea e necessidade de transfusão foi estatisticamente menor em dois trabalhos (OR 0,70, IC 95%; p = 0,033) e em outros dois não houve diferenças relevantes. Em todos os casos o pós-operatório da HR teve menor índice de complicações (p = 0,006), apesar do tempo de internação não ter diferença estatística entre as técnicas. Já a mortalidade foi significativamente menor na HR que na HVL (p < 0,0003) em 3 estudos, embora os custos operacionais tenham sido mais altos. **Conclusão:** apesar dos custos e tempo cirúrgico aumentado, a menor morbidade pós-operatória, perda sanguínea e menor mortalidade são diferenciais da HR.

Palavras-chave: Cirurgia robótica. Eficácia. Hepatectomia. Laparoscopia. Carcinoma hepatocelular.

REFERÊNCIAS:

1. Giannone F, Cassese G, Del Basso C, Alagia M, Palucci M, Sangiuolo F, *et al.* Robotic versus laparoscopic liver resection for difficult posterosuperior segments: a systematic review with a meta-analysis of propensity-score matched studies. Surg Endosc. 2025; 39(1):64–76.
2. Li H, Meng L, Yu S, Zheng H, Yu L, Wang H, *et al.* Efficacy and safety of robotic versus laparoscopic liver resection for hepatocellular carcinoma: a propensity score-matched retrospective cohort study. Hepatol Int. 2024;18(4):1271-1285.
3. Koh YX, Zhao Y, Tan IE-H, Tan HL, Chua DW, Loh W-L, *et al.* Comparative cost-effectiveness of open, laparoscopic, and robotic liver resection: A systematic review and network meta-analysis. Surgery. 2024 Jul;176(1):11–23.
4.Hu Y, Guo K, Xu J, Xia T, Wang T, Liu N, *et al.* Robotic versus laparoscopic hepatectomy for malignancy: A systematic review and meta-analysis. Asian J Surg. 2021;44(4):615–28.

Resumo

HÉRNIA DE AMYAND EM IDOSO - UM RELATO DE CASO DE UMA CONDIÇÃO RARA

Júlia França Figueredo Coelho[1], Ana Laura Góis[1], Larissa Cardoso Amaral[1], Maria Luiza Vecchi Ferreira[2], Alfredo A. Messias[1]

1 Complexo de Saúde São João de Deus, Divinópolis, Minas Gerais - Brasil
2 Faculdade de Medicina da Universidade de Itaúna, Itaúna, Minas Gerais - Brasil
Autor correspondente: Júlia França Figueredo Coelho. E-mail: juliafrancaufsj@gmail.com

INTRODUÇÃO:A hérnia de Amyand é caracterizada pela presença do apêndice cecal dentro de um saco herniário, geralmente inguinal. Quadro raro, com predominio em crianças do sexo masculino pela persistência do processo vaginal 1. **OBJETIVO:** Relatar um caso raro, de achado incidental, denominada hérnia de Amyand. **MÉTODOS:** Relato clínico baseado no prontuário do paciente e em artigos da literatura. **DISCUSSÃO:** A.M.C, masculino, 74 anos, encaminhado para o ambulatório de cirurgia geral com dor e abaulamento em região inguinal direita que piorava aos esforços físicos.Ultrassom de parede abdominal corroborava o exame físico com o diagnóstico de hérnia inguinal indireta à direita, sendo encaminhado então para cirurgia eletiva. Paciente foi submetido a raquianestesia, sedação e antibioticoprofilaxia. Realizada a inguinotomia a direita com identificação das estruturas inguinais. Durante o isolamento do funículo espermático, identificou saco herniário, prosseguiu com a exploração e evidenciou-se o apêndice cecal entremeado à gordura pré-peritoneal, sem inflamação.Optou-se, pelo isolamento e redução do saco herniário. Realizou o reforço da parede posterior da região inguinal com fio polipropileno, e, em seguida, acomodada uma tela de 10x10 cm sob a técnica de Lichtenstein. Ato cirúrgico concluído sem intercorrências. A incidência da hérnia de Amyand é rara 2, e a de apendicite dentro de uma hérnia inguinal é ainda mais inusitada3. Epidemiologicamente, é três vezes mais comum em crianças e em homens 4. O determinante para o tratamento da hérnia de Amyand é a presença ou não de apendicite e abscesso periapendicular 4. **CONCLUSÃO:** Conduta compatível com o que dita a literatura vigente. Pois, realizou a redução da hérnia com colocação de tela inabsorvível, sem a apendicectomia devido à idade do paciente e ausência de sinais de apendicite.

Palavras-chave: Hérnia inguinal. Apêndice. Apendicite. Telas cirúrgicas.

REFERÊNCIAS:

Ali SM, Malik KA, Al-Qadhi H. Amyand's hernia: study of four cases and literature review. Sultan Qaboos Univ Med J. *2012; 12(2):232–6.*

Baldassarre E, Centozea A, Mazzei A, Rubino R. Amyand's hernia in premature twins. Hernia. 2009; 13(2):229–30.

Sharma H, Gupta A, Shekhawat NS, Memon B, Memon MA. Amyand's hernia: a report of 18 consecutive patients over a 15-year period. Hernia. *2007; 11(1):31–5.*

Muslu U, Çeeinkaya OA. Amyand's Hernia: Report of Two Cases and a Review of the Literature. J Dis Colon Rectum. *2011;21(3):130–5.*

Resumo

HÉRNIA DE CÓLON ASCENDENTE ATRAVÉS DO FORAME DE WINSLOW: REVISÃO DE LITERATURA E ABORDAGENS CIRÚRGICAS

João Lucas Campos Nunes Hübner[1], Ana Luíza Guedes Pires[2], Lucas Martins dos Santos Tannús[3], Cirênio de Barbosa Almeida[4].

[1] Faculdade Ciências Médicas de Minas Gerais, Belo Horizonte, Minas Gerais - Brasil
[2] Hospital das Clínicas da Universidade Federal de Minas Gerais, Belo Horizonte, Minas Gerais - Brasil
[3]Complexo hospitalar Santa Casa de Belo Horizonte/São Lucas, Belo Horizonte, Minas Gerais – Brasil
4 Universidade Federal de Ouro Preto – UFOP, Ouro Preto, Minas Gerais - Brasil; Colégio Brasileiro de Cirurgiões – TCBC; Complexo hospitalar Santa Casa de Belo Horizonte/São Lucas, Belo Horizonte, Minas Gerais - Brasil

Autor correspondente: João Lucas Campos Nunes Hübner. E-mail: joaohubnercampos@gmail.com

Introdução: A hérnia do forame de Winslow (HFW) é uma rara forma de hérnia interna, correspondendo a cerca de 8% dos casos dessa condição. O tipo II, que envolve o íleo terminal, o ceco e o cólon ascendente, representa cerca de 25% desses casos. O diagnóstico é desafiador, dada a baixa especificidade dos sintomas e o conhecimento limitado sobre o tema. Apenas cerca de 10% dos casos são identificados no pré-operatório, mesmo com o uso de tomografia computadorizada. A resolução do quadro clínico requer abordagem cirúrgica, seja por laparotomia ou laparoscopia. **Objetivo:** Investigar na literatura os manejos cirúrgicos adotados em casos de hérnias do cólon ascendente pelo forame de Winslow. **Método:** Realizou-se uma revisão integrativa com busca na base de dados PubMed, utilizando os descritores "Internal Hernia", "Foramen of Winslow" e "Ascending Colon". Foram incluídos artigos originais, revisões e relatos de caso em português ou inglês, sem recorte temporal. Excluíram-se trabalhos que não respondiam à pergunta norteadora. **Resultados:** Devido à raridade da condição e à escassez de dados, foram selecionados 13 relatos de caso e uma revisão de literatura, dos 18 artigos identificados. Dentre as abordagens cirúrgicas, nove foram realizadas por laparotomia e quatro por laparoscopia, sem relatos de cirurgia robótica. Para redução da hérnia, foram descritas técnicas como descompressão com agulha, enterotomia, manobra de Kocher e abertura de ligamentos gastro-hepáticos. Em casos com isquemia, optou-se por hemicolectomias e/ou enterotomias. Quanto às medidas profiláticas, como fechamento do forame e fixação de vísceras móveis, não há consenso ou critérios bem estabelecidos, seja pela ausência de evidências de recidiva com ou sem essas medidas, seja pelo risco de lesão a estruturas adjacentes. **Conclusão:** A literatura sobre HFW tipo II e suas abordagens cirúrgicas ainda é limitada, sem diretrizes claras para futuras condutas. A escolha da técnica deve considerar o quadro clínico e possíveis complicações, sendo a via minimamente invasiva uma alternativa crescente. Reforça-se a necessidade de estudos mais robustos para melhorar o diagnóstico pré-operatório, orientar os cirurgiões e definir condutas seguras para os pacientes.

Palavras-chave: Hérnia Interna. Forame de Hérnia de Winslow. Colo Ascendente.

Referências:

Azer M, Lira-Schuldes AD, Volkers HU. Internal herniation of the caecum and the ascending colon through the foramen of Winslow. J Surg Case Rep. 2020 Mar 2;2020(3):rjaa029.
Tatagari V, Devine A, Cronin B, Vaughn D. Internal herniation of the right colon through the foramen of Winslow: A case report. Int J Surg Case Rep. 2022 May; 94:107015.
Mahnashi YA, Alshamrani AM, Alabood MA, Alzahrani AM, Sairafi RA. Laparoscopic management of cecum and ascending colon hernia through the foramen of Winslow. J Surg Case Rep. 2019 Feb 8;2019(2):rjz026.
Buisset C, Postillon A, Aziz S, Bilbault F, Hoch G, Nesseler JP, *et al.* Laparoscopic management of an ascending colon hernia through the foramen of Winslow. J Surg Case Rep. 2020 Sep 8;2020(9):rjaa283.
Sammut M, Barben C. Herniation of the caecum and ascending colon through the foramen of Winslow: a case report and review. Ann R Coll Surg Engl. 2020 Feb;102(2):e39-e41.

Resumo

HÉRNIA DE LITTRÉ: DESAFIO DIAGNÓSTICO EM CASO DE DIVERTÍCULO DE MECKEL COMPLICADO

Bárbara Leão Lanza de Oliveira[1], Alexandre Siqueira Montijo[1], Nícolas Merlim de Oliveira[1], Júlia Nogueira Mourão[1], Izabel Chagas Rezende Miquelitto[2], Carlos Roberto Laguadia Grossi[2]

[1] Faculdade de Medicina da Universidade de Itaúna, Itaúna, Minas Gerais - Brasil
[2] Hospital Manoel Gonçalves, Itaúna, Itaúna, Minas Gerais – Brasil

Autor correspondente: Bárbara Leão Lanza de Oliveira. E-mail: babisleao@hotmail.com

INTRODUÇÃO: O Divertículo de Meckel (DM) é uma anomalia congênita comum, trata-se de uma evaginação do intestino delgado na borda antimesentérica. A maioria dos pacientes com DM são assintomáticos, mas podem ocorrer complicações. Uma complicação rara do DM é a Hérnia de Littré (HL), quando o divertículo se aloja dentro de um saco herniário[2]. Apesar dos avanços em imagem, casos complicados de DM são frequentemente identificados durante cirurgia, destacando a relevância da laparotomia exploratória[2]. **OBJETIVO:** Destacar a importância do diagnóstico diferencial do Divertículo de Meckel, enfatizando a cautela ao interpretar laudos de TC em casos complicados. **MÉTODOS:** Este relato clínico foi baseado na revisão do prontuário do paciente e na literatura. **RESULTADOS/DISCUSSÃO:** Paciente, masculino, 55 anos, admitido com obstrução intestinal, parada de eliminação de fezes e flatos, vômitos biliosos, distensão e dor abdominal. Já havia feito clister sem efeito sobre a obstrução e em uso de sonda nasogástrica. A TC abdominal não evidenciou obstrução, mas sugeriu distensão do intestino delgado. À laparotomia exploratória, divertículo de Meckel aderido ao hipogástrio, com herniação interna e obstrução intestinal. Realizada diverticulectomia, enterectomia segmentar, anastomose intestinal e liberação de aderências. A HL é rara e possui apresentação clínica similar a outras hérnias, tornando o diagnóstico pré-operatório desafiador[2]. Sua apresentação é inespecífica, portanto, considerar o DM no diagnóstico diferencial de abdome agudo em casos de obstrução intestinal sem causa aparente. O diagnóstico precoce previne complicações graves[1]. **CONCLUSÃO:** A experiência deste caso reforça a importância da abordagem cirúrgica exploratória em situações clínicas complexas e o papel a laparotomia ou laparoscopia no diagnóstico definitivo de condições raras como a Hérnia de Littré. Destaca-se, ainda, os exames de imagem para diagnóstico como uso complementar a uma anamnese e exame físico bem executados.

Palavras-chave: Obstrução intestinal. Divertículo ileal. Hérnia abdominal. Anastomose cirúrgica.

REFERÊNCIAS:

1. Moreira LSB, Moreira Junior DB, Moreira LSB, Fernandes SR. DIVERTÍCULO DE MECKEL: DESAFIO DIAGNÓSTICO E ABORDAGEM CIRÚRGICA. Braz. J. Implantol. Health Sci. 2024;6(9):2510-5.
2. Usman A, Rashid MH, Ghaffar U, Farooque U, Shabbir A. Littré's Hernia: A Rare Intraoperative Finding. Cureus. 2020;12(10):e11065.

Resumo

HÉRNIA HIATAL VOLUMOSA ASSOCIADA À DOENÇA DO REFLUXO GASTROESOFÁGICO EM PACIENTE COM MÚLTIPLAS INDICAÇÕES CIRÚRGICAS ABDOMINAIS: RELATO DE CASO E MANEJO ESTRATÉGICO EM TEMPO CIRÚRGICO ÚNICO

João Lucas Silva Pereira[1], Matheus Magalhães Apolinário[2], Jéssica Domingues Corradi Novais[3], Cirênio de Almeida Barbosa[4].

1 Faculdade Ciências Médicas de Minas Gerais, Belo Horizonte, Minas Gerais - Brasil
2 Complexo hospitalar Santa Casa de Belo Horizonte/São Lucas Belo Horizonte, Minas Gerais - Brasil
3 Acadêmica de medicina da Faculdade Ciências Médicas de Minas Gerais, Belo Horizonte, Minas Gerais - Brasil
4 Universidade Federal de Ouro Preto – UFOP, Ouro Preto, Minas Gerais - Brasil; Colégio Brasileiro de Cirurgiões – TCBC; Complexo hospitalar Santa Casa de Belo Horizonte/São Lucas, Belo Horizonte, Minas Gerais - Brasil
Autor correspondente: João Lucas Silva Pereira. E-mail: joaolsp2702@gmail.com

Introdução: A hérnia hiatal por deslizamento é caracterizada pela migração da cárdia através do hiato esofágico, sendo frequentemente associada à Doença do Refluxo Gastroesofágico (DRGE). Quando volumosa, pode provocar sintomas graves e refratários à terapia medicamentosa, exigindo intervenção cirúrgica. O manejo torna-se ainda mais desafiador quando coexistem outras condições abdominais cirúrgicas, como colecistopatia litiásica e hérnia umbilical, exigindo planejamento cuidadoso da abordagem cirúrgica. **Objetivo**: Relatar o caso de um paciente portador de hérnia hiatal associada à DRGE sintomática, concomitante a colelitíase e hérnia umbilical, submetido a abordagem cirúrgica planejada em tempo único. **Método**: Paciente masculino, 47 anos, com sintomas de refluxo gastroesofágico de longa data: pirose intensa, regurgitação, gosto amargo e dor epigástrica. Queixava-se também de dor em hipocôndrio direito e massa dolorosa em região umbilical. Endoscopia digestiva alta evidenciou esofagite erosiva e hérnia hiatal. Radiografia do Esôfago, Estômago e Duodeno (REED) evidenciou volumosa hérnia hiatal de deslizamento. Ultrassonografia revelou colelitíase, pólipo vesicular e hérnia umbilical com diástase. **Resultados e discussão**: Indicou-se abordagem videolaparoscópica com correção da hérnia hiatal e fundoplicatura pela técnica de Nissen, colecistectomia videolaparoscópica eletiva e herniorrafia umbilical sem tela. A abordagem cirúrgica única visou evitar múltiplas internações e favorecer a reabilitação. Os procedimentos ocorreram sem intercorrências, com visualização adequada do hiato esofágico, liberação do fundo gástrico e execução da fundoplicatura à Nissen, calibrada com Fouchet. Hérnia umbilical dissecada com redução do conteúdo encarcerado, sem complicações. Paciente teve boa evolução pós-operatória, com controle completo dos sintomas de refluxo e boa cicatrização da parede abdominal. A literatura respalda a fundoplicatura videolaparoscópica como padrão-ouro para o manejo da DRGE associada à hérnia hiatal sintomática e refratária, com resultados superiores em alívio dos sintomas e menor taxa de recorrência. **Conclusão**: O caso evidencia a importância da abordagem integrada em pacientes com múltiplas afecções abdominais cirúrgicas. O planejamento e a execução em tempo único mostraram-se viáveis e seguros. O sucesso reforça a necessidade de individualização terapêutica, respeitando critérios técnicos e anatômicos para melhores desfechos clínicos.

Palavras-chave: Hérnia Hiatal. Doença do Refluxo Gastroesofágico. Fundoplicatura. Laparoscopia. Hérnia Umbilical.

Referências

Budiono BP, Chionardes MA, Prasetyo SA, Riwanto I. Invisible incarcerated umbilical hernia: A case report. Ann Med Surg (Lond). 2022 Jan 26;74:103311.
Buldanli MZ, Uçaner B, Çiftçi MS, Peker YS, Hançerlioğullari O. Laparoscopic Nissen fundoplication: a five-year single-center clinical experience and results. Eur Rev Med Pharmacol Sci. 2023 Feb;27(4):1346-1351.
Hassler KR, Collins JT, Philip K, Jones MW. Laparoscopic cholecystectomy [Internet]. Treasure Island (FL): StatPearls Publishing; 2025 Jan 21–. Disponível em: https://www.ncbi.nlm.nih.gov/books/NBK448145/
Katz PO, Dunbar KB, Schnoll-Sussman FH, Greer KB, Yadlapati R, Spechler SJ. ACG Clinical Guideline for the Diagnosis and Management of Gastroesophageal Reflux Disease. Am J Gastroenterol. 2022 Jan 1;117(1):27-56.
Strik C, Stommel MW, Schipper LJ, van Goor H, Ten Broek RP. Risk factors for future repeat abdominal surgery. Langenbecks Arch Surg. 2016 Sep;401(6):829-37.

Resumo

HÉRNIA INCISIONAL MIMETIZANDO HÉRNIA INGUINAL: RELATO DE CASO

João Wagner Pimentel de Oliveira[1], Ana Laura Gois[2], Fernanda Morais Sousa[1], Lara Torres Faioli Ribeiro[1], Maria Luiza Vecchi Ferreira[1], Rhuann Alves Silva[1], Renato Corgozinho Alves da Silva[2]

[1] Faculdade de Medicina da Universidade de Itaúna, Itaúna, Minas Gerais - Brasil
[2] Complexo de Saúde São João de Deus, Divinópolis, Minas Gerais - Brasil.

Autor correspondente: João Wagner Pimentel de Oliveira. E-mail: joaowagner02@hotmail.com

INTRODUÇÃO: Hérnias são protusões do peritônio por orifícios abdominais que podem extravasar conteúdo. Relacionam-se à fraqueza do canal inguinal (inguinais) ou a complicações pós-laparotomia (incisionais). Com apresentações clínicas similares, podem mimetizar-se, sendo o uso de telas o padrão ouro no tratamento[1,2,3]. **OBJETIVO:** Relatar um caso raro de hérnia incisional que mimetizou uma hérnia inguino-escrotal. MÉTODOS: Relato clínico baseado no prontuário da paciente e em artigos da literatura. **DISCUSSÃO:** Homem, 64 anos, submetido a uma laparotomia devido a carcinoma urotelial de bexiga (pt3a) associado a adenocarcinoma de próstata. Em consulta subsequente, apresentou volume doloroso na região inguinal à esquerda, inicialmente diagnosticado como hérnia inguinal indireta. No intraoperatório revelou tratar-se de uma hérnia incisional hipogástrica, a qual é uma complicação frequente pós-laparotomia, mimetizando uma hérnia inguino-escrotal. A confusão diagnóstica inicial é compreensível, pois cerca de 90% das hérnias inguinais ocorrem em homens, com a variante indireta em cerca de 60% desses casos. A apresentação clínica semelhante e a ausência de exames de imagem prévios disponíveis reforçaranm a suspeita inicial de hérnia inguinal. O reparo cirúrgico realizado utilizou uma malha de polipropileno de grande dimensão para reforçar a parede abdominal e a técnica de Jaquetão para aproximar as bordas da aponeurose do músculo reto[1,2,3]. **CONCLUSÃO:** Esse relato ilustra a importância de uma avaliação clínica e diagnóstica detalhada em pacientes com hérnias da parede abdominal, especialmente em casos atípicos que mimetizam apresentações comuns.

Palavras-chave: Diagnóstico diferencial. Hérnia incisional. Hérnia hipogástria. Hérnia inguinal.

REFERÊNCIAS

Moreau P-E, Helmy N, Vons C. Laparoscopic treatment of incisional hernia: state of the art in 2012. J Visc Surg. 2012; 149(5 Suppl): e40-48.
Peternelli MO, Santos ACF, Alvarenga ACA, Chaves ALR, Leonel TA. Hérnia Inguinal: uma revisão abrangente sobre a etiologia, epidemiologia, diagnóstico, tratamento, prognóstico e prevenção. Brazilian Journal of Health Review. 2023; 6(5): 24267-24278.
Markovic A, Barreira MA, Goes ACAM. Hérnia incisional: proposta de um fluxograma que oriente o tratamento. J. Health Biol Sci. 2016; 4(4): 257-264.

Resumo

HÉRNIA INGUINAL COM PERDA DE DOMICÍLIO UTILIZANDO PNEUMOPERITÔNIO PROGRESSIVO PRÉ-OPERATÓRIO: UM RELATO DE CASO

Thamires de Freitas Mourão[1], Ana Caroline Costa[1], Brunna de Paula Campos[2], Renato Corgozinho Alves da Silva[1]

[1] Complexo de Saúde São João de Deus, Divinópolis, Minas Gerais - Brasil
[2] Faculdade de Medicina da Universidade de Itaúna, Itaúna - Minas Gerais - Brasil

Autor correspondente: Thamires de Freitas Mourão. E-mail: thamiresmourao@outlook.com

Introdução: As hérnias gigantes da parede abdominal alteram a fisiopatologia e impactam a cirurgia. O alojamento crônico das vísceras reduz a pressão intra-abdominal (PIA), e sua reposição abrupta eleva a PIA, dificultando o fechamento da parede abdominal e comprometendo a perfusão intestinal e pulmonar. Isso pode levar à hipoventilação, atelectasia, hipóxia, hipercarbia, tromboembolismo, redução do retorno venoso e choque. A função renal também é afetada, com queda da filtração glomerular e oligúria[1]β[2]. **Objetivo:** Relatar um caso de reparo de hérnia inguinal com perda de domicílio utilizando pneumoperitônio progressivo pré-operatório (PPP). **Método:** Relato de caso baseado na avaliação do prontuário do paciente e revisão da literatura. **Resultados com discussão:** Paciente de 77 anos, com hérnia inguinoescrotal volumosa à direita e perda de domicílio, submetido a PPP intra-hospitalar. O procedimento foi realizado em bloco cirúrgico, com punção no ponto de Palmer e passagem de agulha de Veress para insuflação de dióxido de carbono (CO_2). Foram realizadas três sessões, a cada 72 horas, com volumes entre 600 e 1100 mL de CO_2, sem intercorrências. Após 10 dias, o paciente foi operado, identificando-se um saco herniário indireto contendo alças intestinais, cólon e apêndice cecal. Realizou-se a correção com tela de polipropileno pela técnica de Lichtenstein e apendicectomia. O pós-operatório evoluiu sem complicações. **Conclusão**: Durante a pesquisa teórica, foram observadas divergências entre as técnicas relatadas para a realização do PPP. Apesar de haver consenso quanto aos benefícios do procedimento, a ausência de um protocolo técnico padronizado limita sua aplicação. O caso apresentado demonstra a eficácia do PPP na hernioplastia inguinal, com evolução favorável e sem intercorrências.

Palavras-chave: Hérnia inguinal. Hérnia abdominal. Herniorrafia. Pneumoperitônio.

Referências:

Cleva R, Silva FP, Zilberstein B, Machado DJ. Acute renal failure due to abdominal compartment syndrome: report on four cases and literature review. Rev Hosp Clin Fac Med Sao Paulo. 2001 Jul;56(4):123–30.

Minossi JG, Oliveira WK, Llanos JC, Ielo SM, Hasimoto CN, Pereira RSC. O uso do pneumoperitônio progressivo no pré-operatório das hérnias volumosas da parede abdominal. Arq Gastroenterol. 2009;46(2):121–6.

Resumo

HÉRNIA INGUINAL E HIDROCELE NA INFÂNCIA: INDICAÇÕES CIRÚRGICAS E O PAPEL DA LAPAROSCOPIA

Mariane Amaral Silva[1], Ana Paula Araújo Melato[2], Rafael Endrigo Felix Morais [2], Sandra Rosa Teixeira[3]

[1] Universidade Federal de São João Del Rei- CCO, São João Del Rei, Minas Gerais - Brasil
2 Universidade de Itaúna, Itaúna, Minas Gerais - Brasil
3 Complexo de Saúde São João de Deus, Divinópolis, Minas Gerais - Brasil
Autor correspondente: Mariane Amaral Silva. E-mail: mary.maryany@icloud.com

Introdução: A hérnia inguinal e a hidrocele são condições comuns na infância, muitas vezes identificadas pelo aumento do volume escrotal. Ambas resultam de falha no fechamento do conduto peritôneo-vaginal, permitindo a passagem anormal de conteúdo intra-abdominal para a região inguinal ou escrotal. Apesar das semelhanças embriológicas, apresentam condutas clínicas distintas. A hérnia inguinal demanda correção cirúrgica precoce, dada a possibilidade de encarceramento e estrangulamento intestinal. Já a hidrocele, por se tratar do acúmulo de líquido na túnica vaginal, pode apresentar regressão espontânea. **Objetivo:** Analisar as diferenças nas indicações cirúrgicas entre hérnia inguinal e hidrocele em pacientes pediátricos, com base em segurança, eficácia e diretrizes clínicas atuais. **Metodologia:** Foi realizada uma revisão de escopo nas bases PubMed, SciELO e EMBASE. Foram selecionados estudos comparativos que abordam a abordagem cirúrgica para ambas as condições, seguida de avaliação crítica e síntese dos conteúdos.**Resultados e Discussão:** A hérnia inguinal em crianças, ao ser diagnosticada, deve ser tratada cirurgicamente o quanto antes, visando evitar complicações graves. A laparoscopia tem se mostrado uma alternativa segura e eficaz, com menores índices de complicações e recuperação mais rápida. Por outro lado, a hidrocele não comunicante pode ser observada até os 18 a 24 meses, momento em que é considerada a cirurgia se não houver regressão. A hidrocele comunicante, no entanto, requer correção cirúrgica, uma vez que mantém o risco de evolução para hérnia. **Conclusão:** A distinção entre hérnia inguinal e hidrocele, especialmente quanto à presença de comunicação com a cavidade abdominal, é essencial para definir a melhor conduta. A abordagem precoce e individualizada garante maior segurança e melhores desfechos no manejo cirúrgico pediátrico.

Palavras-chave: Hidrocele testicular. Hérnia inguinal. Pediatria. Patologia cirúrgica.

Referências:

Elhaddad A, Awad M, Shehata SM, Shehata MA. Laparoscopic management of infantile hydrocele in pediatric age group. Pediatr Surg Int. 2022;38(4):581-587. doi:10.1007/s00383-022-05064-8

Verma S, Agrawal V, Acharya H, Sharma D. Laparoscopic suture-less herniotomy using tissue-sealing device for paediatric hydrocele. J Minim Access Surg. 2020;16(2):111-114. doi:10.4103/jmas.JMAS_251_18

Esposito C, St Peter SD, Escolino M, Juang D, Settimi A, Holcomb GW 3rd. Laparoscopic versus open inguinal hernia repair in pediatric patients: a systematic review. J Laparoendosc Adv Surg Tech A. 2014;24(11):811-718.

Resumo

HIPERPLASIA ADRENAL MACRONODULAR BILATERAL E SÍNDROME DE CUSHING: RELATO DE CASO

Nicolly Emanuelle de Souza Barcelos[1], Maria Laura Limeres[1], Daniel Xavier Rodrigues[1], Isabela Granier Abreu[1], Lucas Silva Barbosa[1], Bruno Mello Rodrigues dos Santos[1]

[1] Faculdade de Medicina da Universidade Federal de Minas Gerais. Belo Horizonte, Minas Gerais - Brasil

Autor correspondente: Nicolly Emanuelle de Souza Barcelos. E-mail: nicollybarcelos0@gmail.com

Introdução: O incidentaloma adrenal é definido como a descoberta acidental, em exames de imagem, de uma massa maior que 1 cm nas glândulas adrenais. A hiperplasia adrenal macronodular bilateral, geralmente diagnosticada entre 40 e 60 anos, pode estar associada a níveis elevados de cortisol. Sua prevalência é indefinida. Quando ACTH-independente, corresponde a 1% das causas da Síndrome de Cushing. O tratamento geralmente é cirúrgico.**Objetivo:** Este relato tem como objetivo descrever um caso raro de hiperplasia adrenal macronodular bilateral. **Método:** Foram analisadas informações do prontuário eletrônico da paciente e artigos científicos da plataforma UpToDate. **Resultados com discussão**: R.M.F, sexo feminino, 66 anos, ex-tabagista (7,8 anos-maço), portadora de DPOC, DM2, HAS e insuficiência cardíaca com fração de ejeção levemente reduzida (47%). Em 2015, uma ressonância magnética contrastada apresentou incidentalmente espessamento noduliforme das glândulas adrenais (direita: 2,4 x 3,6 x 2,4 cm; esquerda: 2,2 x 2,6 x 1,5cm). A avaliação laboratorial revelou níveis elevados de cortisol pós 8mg de dexametasona, sugestivos da Síndrome de Cushing. A paciente foi diagnosticada com DM2 em 2021, evoluindo para terapia insulínica em 2022. Em 2023, foi submetida à adrenalectomia esquerda via laparoscópica. Todavia, permaneceu com mal controle glicêmico e apresentou redução de SDHEA abaixo do valor de referência. Foi então em 2025 submetida a adrenalectomia direita via laparoscópica. Após estabilização clínica pós-operatória recebeu alta, mantendo o acompanhamento com a endocrinologia para o manejo da reposição de corticosteróides.**Conclusão**:A hiperplasia adrenal macronodular funcional pode desencadear ou agravar doenças crônicas, comprometendo a qualidade de vida do paciente e aumentando o risco cardiovascular. No entanto, não há recomendação na literatura médica para o rastreamento sistemático dessa condição, sendo sua investigação indicada apenas em casos de achados incidentais ou na presença de sinais e sintomas clínicos.

Palavras-chave: Hiperplasia adrenal. Incidentaloma. Hipercorticismo. Adrenalectomia.

Referências bibliográficas:

Young WF Jr. Evaluation and management of adrenal incidentaloma [Internet]. UpToDate; 2024 [citado em 2024 Sep 1]. Disponível em: https://www.uptodate.com/contents/evaluation-and-management-of-the-adrenal-incidentaloma

Lacroix A. Cushing syndrome due to bilateral macronodular adrenal hyperplasia [Internet]. UpToDate; 2025 [citado em 2024 Sep 1]. Disponível em: https://www.uptodate.com/contents/cushing-syndrome-due-to-primary-bilateral-macronodular-adrenal-hyperplasia

Resumo

ÍLEO BILIAR: RELATO DE CASO E MANEJOS CIRÚRGICOS

Beatriz Moura A. Testa[1], Júlia Goulart Maia Assunção[1], Lívia Julio Freitas[1], Humberto Henrique Smith França[2].

1 Universidade de Itaúna, Itaúna, Minas Gerais - Brasil

2 Hospital Nossa Senhora das Graças, Sete Lagoas, Minas Gerais – Brasil

Autor correspondente: Beatriz Moura A. Testa. E-mail: beatriztesta@gmail.com

INTRODUÇÃO: B.L.J, 53 anos, com colecistectomia videolaparoscópica agendada, deu entrada no pronto-atendimento com distensão abdominal, dor intensa e vômitos. A tomografia evidenciou íleo biliar, com cálculo impactado na transição jejuno-ileal. Optou-se por abordagem em dois tempos. Realizou-se mini-laparotomia infraumbilical, com identificação de alças dilatadas a montante e vazias a jusante. Havia perfuração na borda mesentérica no local de impactação, sendo realizada uma enterectomia segmentar. Outro cálculo menor foi encontrado proximalmente. A paciente evoluiu bem, com alta no 3º dia pós-operatório. Ressonância magnética e endoscopia digestiva alta evidenciou fístula colecistoduodenal na 2ª porção duodenal. Foi programada nova cirurgia por videolaparoscopia com colecistectomia e duodenorrafia. **OBJETIVO:** Relatar um caso raro de íleo biliar com abdome agudo perfurativo e revisar as opções terapêuticas na literatura. **MÉTODOS:** Realizou-se revisão nas bases PubMed e Scielo, com descritores em português, inglês e espanhol, a fim de embasar o relato clínico-cirúrgico apresentado. **RESULTADOS E DISCUSSÃO:** O íleo biliar é causa incomum de obstrução intestinal mecânica, representando 1-4% dos casos. Decorre de uma fístula bilioentérica, com impacto de cálculo na luz intestinal. O diagnóstico é desafiador, devido aos sintomas inespecíficos. A tríade de Rigler (pneumobilia, cálculo ectópico e distensão de alças) é característica, mas presente em menos de 50% dos casos. O tratamento é cirúrgico, com preferência pela enterolitotomia por laparotomia. A abordagem em dois tempos, com colecistectomia e correção da fístula após 4 a 6 semanas, é indicada em casos específicos. **CONCLUSÃO:** O tratamento do íleo biliar é essencialmente cirúrgico. A enterolitotomia isolada é a técnica mais comum, indicada para pacientes com maior risco cirúrgico. Pacientes estáveis podem ser submetidos à cirurgia em tempo único, com colecistectomia e reparo da fístula. A abordagem em dois tempos é preferida em casos selecionados. Técnicas minimamente invasivas, como laparoscopia ou endoscopia, são alternativas em pacientes de alto risco.

Palavras-chave: Colelitíase. Obstrução Intestinal. Laparotomia. Fístula biliar.

REFERÊNCIAS:

Salazar-Jiménez MI, Alvarado-Durán J, Fermín-Contreras MR, Rivero-Yáñez F, Lupian-Angulo AI, Herrera-González A. Íleo biliar: revisión del tratamiento quirúrgico. Cir Cir. 2018; 86:282–6.

Morales-Ortiz JA, Cota-Novoa MM, Mora GFB, Salinas-Quintero XE, González-García AE. Obstrucción intestinal secundaria a íleo biliar: reporte de caso. Cir Cir. 2021;89:31–33.

Ploneda-Valencia CF, Gallo-Morales M, Rinchon C, Navarro-Muñiz E, Bautista-López CA, la Cerda-Trujillo LF, *et al.* Gallstone ileus: An overview of the literature. Rev Gastroenterol Mex. 2017;82(3):248–254.

Alencastro MC, Cardoso KT, Mendes CA, Boteon YL, Carvalho RB, Fraga GP. Abdome agudo por obstrução por íleo biliar. Rev Col Bras Cir. 2013;40(4):275–280.

Guimarães S, Moura JC, Pacheco Jr AM, Silva RA. Íleo biliar – uma complicação da doença calculosa da vesícula biliar. Rev Bras Ger Gerontol. 2010;13(1):159–163.

Resumo

IMPACTO DA DERIVAÇÃO FECAL COM ESTOMA NA CICATRIZAÇÃO DE ÚLCERAS POR PRESSÃO PERIANAIS

Amanda Araújo Nonato[1], Alice Vilela Assis[2], Paula Cristina de Oliveira[2], Yves Melo Rodrigues Martins[1].

[1]Faculdade de Medicina da Faculdade Ciências Médicas de Minas Gerais, Belo Horizonte, Minas Gerais – Brasil.
2Faculdade de Medicina da Universidade Federal de Minas Gerais, Belo Horizonte, Minas Gerais – Brasil.

Autor correspondente: Amanda Araújo Nonato - amandaanonato@gmail.com

INTRODUÇÃO: No Brasil, a prevalência de úlceras por pressão em pacientes internados pode chegar a 39,4%, sendo as localizações mais frequentes sacral e isquiática.[1] As infecções estão entre as principais complicações clínicas.[2] **OBJETIVO:** Avaliar o impacto da derivação fecal por estoma nas úlceras por pressão em região perianal, mais especificamente os indicadores tempo de cicatrização e qualidade de vida. **MÉTODO:** Elaboração de revisão integrativa a partir de leitura e análise de artigos científicos com os descritores "colostomy" e "pressure ulcer" cujos critérios de inclusão foram: publicações nos últimos dez anos no banco de dados do UpToDate e PubMed; e de exclusão: estudos com título com inadequação temática e em idiomas diferentes de português e inglês. Foram selecionados 12 artigos e, a partir dos critérios supracitados, apenas 9 foram utilizados. **RESULTADOS COM DISCUSSÃO:** Os estudos discordam sobre o impacto da cirurgia no tempo de hospitalização e de cicatrização. Um estudo revela que o maior tempo de cicatrização em pacientes com estoma pode estar relacionado ao viés de seleção, uma vez que tendem a apresentar lesões mais graves ou comorbidades associadas.[3] Além disso, considerando que muitos pacientes com lesões por pressão graves sofrem de incontinência, paraplegia ou são incapazes de realizar cuidados higiênicos de forma independente, uma colostomia pode facilitar o cuidado e potencialmente melhorar a qualidade de vida do paciente, além de diminuir o risco de infecção repetida da ferida[4]. **CONCLUSÃO:** Não é recomendada a colostomia como estratégia terapêutica primária para essas lesões, sendo necessária a avaliação individualizada de cada caso, considerando riscos e benefícios.

Palavras-chave: Colostomia. Ferimentos e Lesões. Cicatrização. Infecção Latente.

REFERÊNCIAS:

Agencia Nacional de Vigilância Sanitária. Nota técnica GVIMS/GGTES/Anvisa n° 05/2023. Práticas de Segurança do Paciente em Serviços de Saúde: Prevenção de Lesão por Pressão. Brasília (DF), 2023.
Berlowitz D. Clinical staging and general management of pressure-induced skin and soft tissue injury [base de dados na Internet]. UpToDate, 2023.
Pussin AM, Lichtenthäler LC, Aach M, Schildhauer TA, Brechmann T. Fecal diversion does not support healing of anus-near pressure ulcers in patients with spinal cord injury-results of a retrospective cohort study. Spinal Cord. 2022 Jun;60(6):477-483.
Rogers AD, El Khatib A. Surgical management of pressure-induced skin and soft tissue injuries [base de dados na Internet]. UpToDate, 2024.

Resumo

IMPACTO DA MANOBRA DE KRISTELLER NO PÓS-PARTO: RELATO DE CASO DE RUPTURA DIAFRAGMÁTICA COM INTERVENÇÕES CIRÚRGICAS DE URGÊNCIA

Júlia França Figueredo Coelho[1], Ana Laura Góis[1], Thamires de Freitas Mourão[1], Bárbara Leão Lanza de Oliveira[2], Renato Corgozinho Alves da Silva[1].

[1]Complexo de Saúde São João de Deus, Divinópolis, Minas Gerais – Brasil.
[2]Faculdade de Medicina da Universidade de Itaúna, Itaúna, Minas Gerais – Brasil.
Autor correspondente: Júlia França Figueredo Coelho - Juliafrancaufsj@gmail.com

INTRODUÇÃO: A manobra de Kristeller é uma técnica obstétrica para acelerar o período expulsivo. É contraindicada pela FEBRASGO e pelo Ministério da Saúde, mas ainda é realizada apesar de não haver evidências que a justifiquem.1 O excesso de força pode causar pressão irregular sobre o fundo uterino, resultando em complicações graves para a mulher.2,3 **OBJETIVO:** Relatar caso de complicação materna pós-parto, provável à manobra de Kristeller. **MÉTODOS:** Relato clínico baseado no prontuário da paciente e em artigos da literatura. **DISCUSSÃO:** Feminino, 29 anos, puérpera de 45 dias, com dor torácica, epigastralgia, dispneia e vômitos. À TC de abdome, hérnia diafragmática à esquerda, conteúdo abdominal em cavidade torácica, compressão pulmonar e cardíaca, e desvio contralateral do mediastino. Piora do quadro respiratório, hipotensão, sudorese e choque séptico. Apresentou sinais de instabilidade hemodinâmica, abdome flácido e doloroso, e ausência de murmúrio vesicular no hemitórax esquerdo. O quadro clínico não foi considerado grave, mas após TC identificou-se quadro de hérnia diafragmática e comprometimento pulmonar e cardíaco. Feita a transferência de hospital. À laparotomia exploratória, estômago e baço necróticos, e conteúdo gástrico na cavidade torácica. Realizada gastrectomia, esplenectomia, jejunostomia e rafia do diafragma. Encaminhada à UTI, evoluiu com taquicardia supraventricular, parada cardiorrespiratória e óbito. **CONCLUSÃO:** O caso ilustra os riscos da manobra, que podem exigir intervenções cirúrgicas e levar a quadros clínicos graves. Necessário uma reflexão crítica sobre a conduta nos serviços obstétricos, para evitar riscos e garantir um maior cuidado durante o trabalho de parto.

Palavras-chave: Violência Obstétrica. Hérnia Diafragmática Traumática. Tocologia.

REFERÊNCIAS:

1. Nascimento KIM, Lima VS, Novaes CDP, Ponte AR, Cardoso LRC, Aragão CRB, *et al.* Manobra de Kristeller: uma violência obstétrica. Braz J Hea Rev. 2021 Apr. 6;4(2):7362-80.
2. Cruz Araújo AA, Nery IS, Macêdo Brito MP, Rodrigues Mesquita MK, Marques Santos JD. Manobra de kristeller: há benefício nesta técnica?. Rev Pesqui. (Univ. Fed. Estado Rio J., Online). 2021;13:276-81.
3. Pires AS, Ferreira M. Disconfort and impact of Kristeller's Maneuver on women's pelvic floor. Rev Mill. 2024 Aug. 7;2(15e):e34588.

Resumo

IMPACTO NUTRICIONAL DA CIRURGIA BARIÁTRICA BYPASS GÁSTRICO EM Y DE ROUX: UMA REVISÃO DE LITERATURA

Ágda Milene Ferreira[1], Carla Beatriz Lara Freitas[1], Eduarda Liduario de Barros Vargas[1], Douglas Roberto Guimarães Silvia[1].

1Faculdade de Medicina do Centro Universitário Presidente Tancredo de Almeida Neves, São João del-Rei, Minas Gerais – Brasil.
Autor correspondente: Ágda Milene Ferreira - agdamilene12345@gmail.com

INTRODUÇÃO: A obesidade está associada a diversas comorbidades, como o diabetes tipo II, hipertensão arterial e dislipidemia, seu tratamento pode incluir abordagens clínicas, como mudanças no estilo de vida, medicações e cirurgias, como a cirurgia bariátrica.[1] Tratando-se de uma patologia crônica, o tratamento inicial requer a atuação de uma equipe multidisciplinar. Contudo, diversos pacientes não apresentam uma resposta efetiva e sustentada aos tratamentos convencionais. Segundo a Diretriz Brasileira de Obesidade, as indicações para a cirurgia bariátrica incluem: idade entre 18 e 65 anos, IMC superior a 40 kg/m², ou superior a 35 kg/m² com comorbidades e tentativas falhas de perda de peso ou manutenção por um período de dois anos.[2] **OBJETIVO:** Entender o impacto nutricional nos pacientes submetidos à Cirurgia Bariátrica com a técnica de Bypass gástrico em Y de Roux. **METODOLOGIA:** O presente estudo trata-se de uma revisão integrativa da literatura, com consulta às bases de dados SciELO, BVS, LILACS, PubMed e Google Acadêmico. A busca foi realizada utilizando os descritores, cirurgia bariátrica, Bypass gástrico em Y de Roux e vitaminas, nutrição. Os critérios de elegibilidade foram: publicados no período de 2005 a 2025, Diretrizes Brasileiras, estudos em texto completo, estudos que avaliaram o impacto nutricional após a cirurgia bariátrica. Os critérios de exclusão foram: pesquisas que não foram realizadas no período de 2005 a 2025, estudos que abordaram apenas deficiência de vitaminas pré-bariátrica, artigos duplicados. **RESULTADOS E DISCUSSÃO:** A Derivação Gástrica em Y-de-Roux (DGYR) é uma abordagem cirúrgica que utiliza técnica mista de alta eficácia e baixa morbimortalidade, sendo amplamente realizada atualmente. Por se tratar de uma técnica cirúrgica mista, pode cursar com restrição e dissaborção. As deficiências nutricionais surgem como uma consequência, podendo comprometer os resultados a longo prazo.[1,2] Estudos demonstram que alterações anatômicas e funcionais no trato gastrointestinal, especialmente após técnicas como *bypass* gástrico em Y-de-Roux, reduzem a biodisponibilidade de nutrientes devido a exclusão de segmentos intestinais essenciais para a absorção dessas substâncias.[3] Nesse cenário, as deficiências mais frequentes são de minerais como ferro (40-60% dos casos), cálcio (30-50%) e zinco (20-35%) e de vitaminas como a B12 (26-70%), D (50-80%) e tiamina (B1) (4-18%), além de folato (15-45%).[4] Os estudos sugerem que os nutrientes e as vitaminas com maior índice de déficit pós-cirúrgico são cálcio, ferro, zinco, vitamina B12, tiamina (B1), vitamina D e folato, atingindo até 70% dos pacientes.[5] Sendo assim, as evidências enfatizam a necessidade de acompanhamento laboratorial periódico com dosagem trimestral de ferritina, vitamina D e B12 no primeiro ano após a cirurgia e reposição nutricional individualizada com suplementação vitamínica específicas.[1] **CONCLUSÃO** Por meio da análise bibliográfica, evidenciou-se que os pacientes submetidos ao procedimento cirúrgico de Bypass gástrico em Y de Roux, tem o trato gastrointestinal radicalmente alterado, e, por esse motivo, apresentarão algum tipo de carência nutricional. Essa carência pode ser devido a macronutrientes, como as proteínas, ou micronutrientes, como cálcio, ferro, zinco, vitamina B12, vitamina D ou folato. Dessa forma, concluímos que para evitar complicações tardias como anemia, desnutrição, osteoporose é fundamental a suplementação adequada e um acompanhamento por uma equipe multidisciplinar, a fim de garantir a manutenção da perda de peso de forma saudável e minimizar os impactos dessa deficiência nutricional ocasionada pelo prejuízo na absorção desses micro e macronutrientes.

Palavras-chave: Cirurgia Bariátrica. Derivação Gástrica. Ciências da Nutrição. Vitaminas.

REFERÊNCIAS:

1. Associação Brasileira para o Estudo da Obesidade e da Síndrome Metabólica. Diretrizes brasileiras de obesidade 2016. 4.ed. - São Paulo, SP.
2. Rodrigues RCB, Figueiredo DM, Mesquita AC, Alkimim ER, Peixoto FHS, Leite JVP, *et al.* Cirurgia bariátrica por bypass gástrico em Y de Roux: abordagem da técnica e de possíveis complicações tardias no pós-operatório. REAC. 2020;16:e4979.
3. Shipton MJ, Tharakan J. Malabsorption syndromes in bariatric surgery: mechanisms and management. World J Surg. 2022;46:1205-16.
4. Shankar P, Boylan M, Sriram K. Micronutrient deficiencies after bariatric surgery. Nutrition. 2010 Nov-Dec;26(11-12):1031-7.
5. Xanthakos SA. Nutritional deficiencies in obesity and after bariatric surgery. Pediatr Clin North Am. 2009 Oct;56(5):1105-21.

Resumo

IMPORTÂNCIA DO CONSELHO MULTIDISCIPLINAR DE TUMORES NO MANEJO DO CÂNCER COLORRETAL: UMA REVISÃO DE LITERATURA

Beatriz Rocha Siqueira[1], Matheus Matta Machado Mafra Duque Estrada Meyer[2], Guilherme Almeida Santos[2], Lucas Martins dos Santos Tannús[2], Adéblio José da Cunha[2], Cirênio de Almeida Barbosa[2,3].

1Faculdade de Medicina da Universidade Federal de Minas Gerais, Belo Horizonte, Minas Gerais – Brasil.
2Santa Casa de Misericórdia de Belo Horizonte, Belo Horizonte, Minas Gerais – Brasil.
3Faculdade de Medicina da Universidade Federal de Ouro Preto, Ouro Preto, Minas Gerais – Brasil.
Autor correspondente: Beatriz Rocha Siqueira - beatrizrochasiq@ufmg.br

INTRODUÇÃO: O câncer colorretal (CCR) representa um grande desafio para a saúde pública, visto que é a segunda principal causa de morte por câncer.[1] Apesar dos avanços no diagnóstico e tratamento, a complexidade da doença exige abordagens terapêuticas multidisciplinares para otimizar os resultados clínicos do paciente. Nesse contexto, o *Multidisciplinary Tumor Board* (MDTB) é uma ferramenta em ascensão para aprimorar a abordagem clínica e ultrapassar os desafios do manejo desse carcinoma. **OBJETIVO:** Avaliar o impacto do MDTB no manejo do CCR, considerando o planejamento terapêutico, a sobrevida dos pacientes e a otimização dos recursos clínicos. **MÉTODO:** Realizou-se uma busca sistemática da literatura nas bases de dados PubMed e SciELO, com seleção de estudos relevantes por operadores booleanos. **DISCUSSÃO:** O tratamento do câncer colorretal tem evoluído por meio de avanços terapêuticos e estratégias multidisciplinares que integram diferentes especialidades médicas.[1] Assim, observou-se que 28,3% das decisões de tratamento foram modificadas após discussão no MDTB, o que evidencia a relevância da avaliação coletiva na correção de discrepâncias diagnósticas.[1] Além disso, pacientes discutidos no conselho apresentam um estadiamento mais preciso da doença e maior acesso a tratamentos complementares.[1] Isso reforça que a avaliação conjunta de especialistas, como radiologistas, oncologistas, cirurgiões e patologistas, promove uma abordagem personalizada e eficaz. Outro benefício do MDTB é a redução de erros diagnósticos, visto que 24,3% dos pacientes diagnosticados inicialmente com progressão da doença (PD) foram reclassificados como doença estável (SD) ou resposta parcial (PR) após a revisão das imagens pelo conselho.[1] Essa redução é fundamental, pois evita mudanças desnecessárias no tratamento e intervenções prematuras. No entanto, a implementação do MDTB também apresenta desafios, como o tempo e o custo operacional necessários para reunir especialistas de diversas áreas, o que gera atrasos na definição do tratamento. **CONCLUSÃO:** O MDTB mostra-se relevante no manejo do CCR, possibilitando decisões terapêuticas mais precisas e individualizadas. Para superar os desafios apresentados e facilitar a sua implementação, é necessária a adoção de novas tecnologias, como teleconferências e inteligência artificial, para agilizar discussões e tornar o processo mais acessível.

Palavras-chave: Neoplasias Colorretais. Equipe de Assistência ao Paciente. Planejamento de Assistência ao Paciente.

REFERÊNCIAS:

1. Schietroma F, Bensi M, Calegari MA, Pozzo C, Basso M, Valente G, *et al.* The Impact of a Multidisciplinary Tumor Board (MDTB) in the Management of Colorectal Cancer (CRC). Clin Colorectal Cancer. 2025 Jun;24(2):231-238.
2. Alencar YF, Sousa PPS, Furlan GSS, Barbosa NB, Carvalho LBM, Martins LKM, *et al.* Câncer colorretal, diagnóstico e tratamento: uma revisão bibliográfica. CLCS. 2024;17(6):e7555.
3. Cordeiro F. Diretrizes para diagnóstico, estadiamento e tratamento cirúrgico e multidisciplinar do câncer colorretal. Rev Assoc Med Bras. 2004;50(1):10–1.

Resumo

INCIDÊNCIA E FATORES RELACIONADOS À CONTRATURA CAPSULAR EM RECONSTRUÇÃO MAMÁRIA: UMA SÉRIE DE CASOS

Romeu Leitão Daroda[1], Maria Clara Oliveira dos Santos Dias[1], Sofia Mourão Cevallos Vasconcelos[1], Marcelo Resende Vieira Júnior[1], Maria Fernanda Wermelinger Pitassi[1], Romeu Ferreira Daroda[2].

1Faculdade de Medicina da Faculdade de Ciências Médicas e da Saúde de Juiz de Fora, Juiz de Fora, Minas Gerais – Brasil.
2Clínica Prime Cirurgia Plástica, Juiz de Fora, Minas Gerais – Brasil.

Autor correspondente: Romeu Leitão Daroda - romeudaroda05@gmail.com

INTRODUÇÃO: A reconstrução mamária é um importante fator na melhora psicossocial das pacientes submetidas a mastectomia por câncer de mama.[1] A reconstrução de mama com implante apresenta a contratura capsular como uma das mais frequentes complicações.[2] A formação da cápsula é um acontecimento fisiológico devido a presença do implante mamário, e quando se desenvolve além do normal, causando enrijecimento e retração, levando a dor, desconforto e distorção estética da mama em seu estágio mais severo, chamamos contratura capsular. Sua etiologia permanece incerta.[2] **OBJETIVO**: Relatar a incidência e analisar fatores relacionados à contratura capsular, em mulheres submetidas a reconstrução mamária com implante após mastectomia por câncer de mama. **MÉTODO**: Foram analisados retrospectivamente o prontuário médico de mulheres submetidas a reconstrução de mama, operadas pela mesma equipe de cirurgia plástica, nos períodos de 2019 a 2022. **RESULTADOS COM DISCUSSÃO**: No período de 2019 a 2022 foram operadas 187 mulheres para reconstrução mamária. Trinta e seis (19,25%) pacientes tiveram contratura capsular com sintomatologia (grau II e IV), o que concorda com a literatura (19 a 25%).[3] Todas usaram implantes mamários texturizados. A idade média foi 54 anos. Dentre os possíveis fatores de risco, 30 pacientes fizeram radioterapia, três tiveram seroma, uma teve hematoma e duas tiveram infecção. Dez pacientes foram submetidas a reconstrução da mama com latíssimo do dorso, 21 tiveram o implante colocado pré-peitoral e cinco tiveram o implante colocado retro-peitoral. **CONCLUSÃO**: A incidência de contratura capsular nessa série de casos se mostrou semelhante à literatura e a radioterapia foi o fator de risco mais prevalente.

Palavras-chave: Mamoplastia. Contratura Capsular em Implantes. Implante Mamário. Complicações Pós-Operatórias.

REFERÊNCIAS:

1. Vieira DR, Daroda LSL, Cammarota MC, Pedrosa NV, Gregorio TCR. Cirurgia Reparadora da Mama. In: Oliveira AF, Quadros CA, Coimbra FJF, Laporte GA, Ribeiro HSC, Pinheiro RN. Tratado Brasileiro de Cirurgia Oncológica. Rubio; 2022. p.207-210.

2. Luvsannyam E, Patel D, Hassan Z, Nukala S, Somagutta MR, Hamid P. Overview of Risk Factors and Prevention of Capsular Contracture Following Implant-Based Breast Reconstruction and Cosmetic Surgery: A Systematic Review. Cureus. 2020 Sep 9;12(9):e10341.

3. Bachour Y. Capsular Contracture in Breast Implant Surgery: Where Are We Now and Where Are We Going? Aesthetic Plast Surg. 2021 Jun;45(3):1328-1337.

Resumo

INFILTRAÇÃO ANESTÉSICA LOCAL NOS PORTAIS DA CIRURGIA LAPAROSCÓPICA: EFEITOS NO PÓS-OPERATÓRIO

Mariana Ferreira Coelho[1], Caio Eduardo de Carvalho[1], Roberta Durso[1], Marcela Luíza Amaral Resende Lara[1], Sofia de Pársia Pires[1], Pabline Vilela de Carvalho[2].

[1]Santa Casa de Misericórdia de Belo Horizonte, Belo Horizonte, Minas Gerais – Brasil.
[2]Faculdade de Medicina da Universidade Federal de Lavras, Lavras, Minas Gerais – Brasil.

Autor correspondente: Mariana Ferreira Coelho - marianafc.2000@hotmail.com

INTRODUÇÃO: A dor pós-operatória (DPO) precoce é uma das queixas mais comuns após cirurgia laparoscópica, sendo razão para a alta tardia. Apesar da natureza minimamente invasiva da laparoscopia, estudos demonstram evidências quanto ao uso de anestésicos locais (AL) e a melhor recuperação pós-operatória. **OBJETIVO:** Avaliar a eficácia da infiltração anestésica tópica peritoneal e periportal na cirurgia laparoscópica no controle da dor pós-operatória. **MÉTODO:** Foram incluídos ensaios clínicos randomizados utilizando as bases de dados SciELO e PubMed, atrelado à utilização das palavras-chave "anestesia local", "dor" e "cirurgia laparoscópica". **RESULTADOS COM DISCUSSÃO:** A infiltração local de anestésicos nos portais pelos quais são introduzidos os trocateres visa reduzir a dor causada pela lesão da parede abdominal. A DPO está relacionada ao maior uso de analgésicos opioides, os quais podem causar efeitos indesejados, como náuseas e vômitos, o que afeta as etapas iniciais de recuperação. Estudos demonstram que a infiltração da ferida com AL é capaz de reduzir a DPO e, consequentemente, as reações fisiológicas secundárias que levam à imunossupressão e ao aumento do catabolismo. Em Benito, *et al.* (2023), o bloqueio somato-visceral demonstrou redução da dor geral em pacientes nas primeiras horas pós-operatórias, com menor incidência de náuseas ou vômitos e a necessidade de resgate com opioides. Deambulação, início da ingestão oral e alta hospitalar foram semelhantes entre os grupos. Candemil *et al.* (2011) compararam, dentre 70 pacientes, a resposta à escala de dor após 12 horas de infiltração ou não infiltração local com ropivacaína. No grupo de intervenção, 5,6% dos pacientes relataram dor intensa, enquanto no controle, 11,7%. **CONCLUSÃO:** Com tal, apesar da necessidade de mais estudos, faz-se claro o benefício. Em pesquisas futuras, respostas adicionais, como, o melhor momento e a melhor droga para a infiltração poderão ser descobertas.

Palavras-chave: Laparoscopia. Anestesia Local. Dor. Recuperação Pós-Cirúrgica Melhorada.

REFERÊNCIAS:

Candemil RC, Sakae TM, Kestering DM, Nascimento RR, Zeilmann E, Souza JCG. Analgesia infiltrativa na videocolecistectomia: ensaio clínico randomizado. Arq Bras Cir Dig. 2011 Oct;24(4):262–6.
Herrador-Benito J, Páramo-Zunzunegui J, Rodríguez-Caravaca G, Durán-Poveda M. Pre-incisional local infiltration with levobupivacaine in laparoscopic cholecystectomy: a randomized and clinical trial. Cir Cir. 2024;92(1):69-76.

Resumo

INGUINODINIA: IMPACTO DAS VARIAÇÕES ANATÔMICAS NO TRATAMENTO CIRÚRGICO E RELATO DE CASO

João Lucas Campos Nunes Hübner[1], Débora Helena Cunha Lopes[2], Artur Leonel Carneiro[3], Lucas Martins dos Santos Tannús[3], José Carlos Vieira[3], Cirênio de Almeida Barbosa[3,4].

[1]Faculdade de Medicina da Faculdade Ciências Médicas de Minas Gerais, Belo Horizonte, Minas Gerais – Brasil.
[2]Faculdade de Medicina da Faculdade de Minas, Belo Horizonte, Minas Gerais – Brasil.
[3]Santa Casa de Misericórdia de Belo Horizonte, Belo Horizonte, Minas Gerais – Brasil.
4Faculdade de Medicina da Universidade Federal de Ouro Preto, Ouro Preto, Minas Gerias – Brasil.
Autor correspondente: João Lucas Campos Nunes Hübner - joaohubnercampos@gmail.com

INTRODUÇÃO: Inguinodinia é definida por dor persistente na região inguinal por pelo menos três. Embora sua etiologia não esteja muito bem elucidada, fatores como lesões dos nervos ílio-hipogástrico, ílio-inguinal e, menos frequente, o ramo genital do genitofemoral durante o procedimento, fibrose pós-operatória, posicionamento inadequado ou dobramento da tela e o aprisionamento dessas estruturas pela prótese podem estar envolvidos. Instituições como o Instituto Lichtenstein, a Sociedade Europeia de Hérnia e diretrizes internacionais recomendam a identificação e preservação desses nervos, contudo, variações anatômicas podem dificultar a aplicação dessas recomendações, reforçando a importância do conhecimento aprofundado das estruturas locais. **OBJETIVO:** Relatar o caso de um paciente submetido a hernioplastia bilateral que apresentou variações anatômicas na disposição e ramificação dos nervos Ílio-hipogástrico, Ílio-inguinal e ramo genital do genitofemoral à direita. **MÉTODOS:** Realizou-se um relato de caso de paciente com diagnóstico de hérnia inguinal bilateral, submetido à hernioplastia utilizando a técnica de Lichtenstein, no qual se identificaram variações anatômicas dos nervos da região inguinal. **RESULTADOS E DISCUSSÃO:** Paciente masculino, 59 anos, submetido à hernioplastia bilateral por Lichtenstein. Após antissepsia e anestesia, durante a inguinotomia à direita e a abertura do canal inguinal, constatou-se, na divulsão dos tecidos, significativa variação anatômica dos ílio-hipogástrico, ílio-inguinal e ramo genital do genitofemoral, com múltiplas bifurcações e entrelaçamentos dos feixes nervosos. Na exploração da região, identificou-se o saco herniário direto e um lipoma de cordão que foi liberado e posteriormente ligado com Vicryl 2.0. Em seguida, realizou-se o implante cauteloso da tela de Lichtenstein, visando evitar seu posicionamento inadequado e o possível aprisionamento ou lesão das estruturas nervosas variantes, seguido do fechamento da aponeurose do músculo oblíquo externo e síntese do subcutâneo e da pele com Monocryl 2.0. O procedimento transcorreu sem intercorrências. A intervenção à esquerda seguiu a mesma sequência lógica, sem irregularidades constatadas. **CONCLUSÃO:** A descrição e o reconhecimento das variações anatômicas dos nervos na região inguinal são fundamentais para aprimorar a preparação dos cirurgiões e prevenir a inguinodinia, evitando complicações que possam comprometer significativamente as atividades diárias dos pacientes.

Palavras-chave: Hérnia Inguinal. Nervos Periféricos. Dor Crônica. Variação Anatômica.

REFERÊNCIAS:

1. Sinha MK, Barman A, Tripathy PR, Shettar A. Nerve identification in open inguinal hernioplasty: A meta-analysis. Turk J Surg. 2022 Dec 20;38(4):315-326.
2. Falzone U, Santonocito C, Zanghì MG, Rinzivillo N, Provenzano D, Sapienza E, *et al.* Neuropathic inguinal pain: neurectomy associated with open prosthetic hernioplasty for the prevention of post-operative pain. Ann Ital Chir. 2022;93:377-384.
3. Moseholm VB, Baker JJ, Rosenberg J. Identification of the ilioinguinal and iliohypogastric nerves during open inguinal hernia repair: a nationwide register-based study. Hernia. 2024 Aug;28(4):1181-1186.
4. Moseholm VB, Baker JJ, Rosenberg J. Nerve identification during open inguinal hernia repair: a systematic review and meta-analyses. Langenbecks Arch Surg. 2023 Oct 24;408(1):417.
5. Bara BK, Mohanty SK, Behera SN, Sahoo AK, Agasti S, Patnaik S, *et al.* Role of Neurectomy in Inguinodynia Following Hernioplasty: A Randomized Controlled Trial. Cureus. 2021 Dec 9;13(12):e20306.

Resumo

A IMPORTÂNCIA DA INDICAÇÃO CIRÚRGICA CORRETA EM TUMORES MUCINOSOS PAPILARES INTRADUCTAIS PANCREÁTICOS - UM RELATO DE CASO

Igor Tadeu Assis[1], Aléxia Soares Varella[1], Maria Giulia Passos Corrêa da Silva[1], Vinícius Souza Costa[1], Flavio Rody da Silva Vianna[2].

1Faculdade de Medicina da Universidade Federal de São João del-Rei, Divinópolis, Minas Gerais – Brasil.
2Faculdade de Medicina da Universidade de Itaúna, Itaúna, Minas Gerais – Brasil.

Autor correspondente: Igor Tadeu Assis - igorassis98@gmail.com

INTRODUÇÃO: Os tumores mucinosos papilares intraductais pancreáticos (IPMNs) correspondem a aproximadamente 35% de todos os tumores císticos do pâncreas e têm notável relevância devido ao seu alto potencial de malignidade.[1] A incidência aumenta com a idade, sendo mais comum após a quinta década, e afeta ambos os sexos em proporções similares.[2,3] As lesões císticas encontradas no pâncreas normalmente são descobertas acidentais em pacientes que foram submetidos a exames de imagem abdominais por outros motivos.[1] Dentre os exames que podem diagnosticar essas afecções, pode-se citar a ressonância magnética (RM) de abdome com contraste, a colangioressonância e a ultrassonografia endoscópica.[3] Atualmente, há uma tendência no aumento do número de diagnósticos devido ao uso crescente de exames de imagem.[1] Os IPMNs podem ser classificados em relação à apresentação anatômica, à histopatológica e ao risco de malignização a que estão submetidos. A classificação anatômica baseia-se no acometimento ductal e/ou de seus ramos: neoplasia de ducto principal, neoplasia de ramo e neoplasia mista.[1] Já a histológica associa-se à probabilidade de desenvolvimento displásico ou maligno, e engloba quatro subtipos: intestinal, oncocítico, gástrico e pancreatobiliar, sendo este o de maior risco de progressão neoplásica.[2] Em relação ao seu potencial de malignidade, são divididos em: displasia de baixo grau (LGD), displasia de alto grau (HGD) - que corresponde ao carcinoma in situ - e carcinoma ductal invasivo (IC).[1,2] **OBJETIVO:** Relatar um caso de IPMN, com destaque para as dificuldades de diagnóstico e para a importância dos exames clínicos e de imagem na indicação correta de intervenção cirúrgica. **MÉTODO:** Análise de caso clínico e revisão da literatura, em que X artigos foram lidos e selecionados. Foram utilizadas as bases de dados: PubMed, SciELO, BVS e Google Acadêmico. **RESULTADOS COM DISCUSSÃO:** Paciente A. C. M, masculino, 64 anos. Após consulta de rotina com cardiologista foi realizado um ultrassom abdominal (11/22), no qual houve achado incidental de cisto pancreático, confirmado após realização de Ressonância Magnética (RM) no Hospital Santa Mônica, em Divinópolis (07/23). Na RM foi visualizada lesão do ducto secundário na cabeça pancreática de 13mm com septo e outros cistos sem relevância. Após acompanhamento de 3 em 3 meses foram realizadas ultrassonografias endoscópicas (ECO EDA) e o paciente se manteve assintomático, porém em 10/01/24 foi visualizada em ECO EDA evolução para nódulo mural, com Doppler presente e 1 linfonodo aumentado. Após realização de tomografia computadorizada (TC),em 01/02/24, foi confirmado nódulo uncinado do pâncreas com captação de contraste e dimensão 1,2 x 1,0cm, sendo indicada a abordagem cirúrgica. Foi realizada a gastroduodenopancreatectomia, cirurgia de Whipple, por videolaparoscopia (20/04/24). Sem intercorrências, paciente recebeu alta no 10° dia pós operatório. Pelo relatório anatomopatológico (10/05/24) na porção retirada do pâncreas foi constatada neoplasia intraductal papilar que combina com aspectos morfológicos do tipo mucinoso e do tipo oncocítico, de dimensão 1,5 x 1,3 x 1,0 cm, com intensa displasia e existência de focos microscópicos suspeitos para carcinoma invasor de borda, porém sem critérios suficientes para caracterizar neoplasia invasora de forma inequívoca. Não foi detectada invasão vascular e perineural, 11 linfonodos peripancreáticos livres de neoplasia e margem pancreática livre. Além disso, foram achados focos de pancreatite aguda com necrose de tecido e esteatonecrose, focos de hiperplasia das células de Langerhans e dilatação de ductos pancreáticos. Segmentos gástricos, Sistema Vateriano, colédoco distal e duodeno exibem arquiteturas íntegras. O acompanhamento oncológico pós-cirúrgico sugeriu 12 sessões de quimioterapia, com término em março de 2025. Foi realizada uma TC de controle (02/25) sem sinal de recidiva. Em casos de IPMN, a decisão da conduta deve levar em consideração o balanço entre o risco de câncer e os riscos associados à cirurgia pancreática, que correspondem a uma mortalidade de 2,1% e morbidade de 30%.[4] A RM é o exame de escolha inicial para o diagnóstico por apresentar alta especificidade.[4,5] No caso relatado, após o diagnóstico foram identificados fatores de risco para a malignização que indicaram ao paciente a realização da ecoendoscopia, como aumento da dosagem sérica de CA19-9 (passou de 26 para 39 U/mL em 4 meses) e aumento das dimensões do cisto ≥ 5mm em 2 anos. Na ecoendoscopia foi identificada evolução para nódulo mural e evidência de linfonodos, e na TC mostra captação de contraste, o que indicou a intervenção cirúrgica, segundo os critérios de Fukuoka. No tratamento de tumores mucinosos papilares intraductais pancreáticos, a cirurgia oferece alta possibilidade de cura em casos de diagnóstico precoce.[1] **CONCLUSÃO:** Os IPMNs são lesões com grande potencial de malignidade, mas, embora apenas 10 a 15% dos tumores císticos sejam malignos, cerca de 70% se apresentam como quadro assintomático, o que dificulta o seu diagnóstico[1,2,5]. Certamente, é de extrema importância o conhecimento acerca da doença e a identificação dos pacientes portadores de IPMN, dado que estes estão mais expostos aos riscos de desenvolver neoplasias pancreáticas e extra pancreáticas.[1] Logo, são de notável relevância os estudos e as discussões acerca dos tumores mucinosos papilares intraductais pancreáticos, de modo a contribuir para a disseminação do conhecimento acerca do tema e, por conseguinte, para a garantia do diagnóstico precoce e do tratamento adequado aos pacientes portadores da doença.

Palavras-chave: Pâncreas. Cisto Pancreático. Diagnóstico por Imagem. Oncologia Cirúrgica.

REFERÊNCIAS

Andrade AF, Camarim LN, Lara LFA, Felicio LR. Tumor mucinoso papilar intraductal pancreático e como diagnosticá-lo. Rev. Eletrônica Acervo Saúde. 2023;23(7):e13750.
Ohtsuka T, Fernandez-Del Castillo C, Furukawa T, Hijioka S, Jang JY, Lennon AM, *et al.* International evidence-based Kyoto guidelines for the management of intraductal papillary mucinous neoplasm of the pancreas. Pancreatology. 2024 Mar;24(2):255-270.
Bassaneze T, Laham AY, Gomes LGL, Coelho BQ, Martinez CAR. Mixed-type intraductal papillary mucinous neoplasm: Tailored surgical planning - case report. Int J Surg Case Rep. 2020;76:111-115.
Mohapatra S, Krishna SG, Pannala R. Pancreatic Cystic Neoplasms: Translating Guidelines into Clinical Practice. Diagnostics (Basel). 2023 Feb 16;13(4):749.
Amico EC, Salgado CTS, Alves JR, Liguori AAL, Sousa RL. Non-inflammatory pancreatic cysts: from diagnosis to treatment (97 cases series). Rev Col Bras Cir. 2021 Nov 22;48:e20213009.

Resumo

LACERAÇÃO RETAL DEVIDO À COITO ANAL: RELATO DE CASO

Larissa Cardoso Amaral[1], Fernanda Elias Rabelo[1], Iully Beatriz Nobre Silva[1], Ana Laura Gois[1].

1 Complexo de Saúde São João de Deus, Divinópolis, Minas Gerais – Brasil.

Autor correspondente: Larissa Cardoso Amaral - larissa_cardosoa@hotmail.com

APRESENTAÇÃO DO CASO: Paciente, T.C.P, feminina, 30 anos, com relato de coito anal, evoluiu com sangramento anal volumoso e persistente. Procurou pronto atendimento onde foi realizado expansão volêmica com 1500ml de soro fisiológico 0,9% e RX abdômen simples, sem alterações. No entanto, mantém sangramento ativo e evoluiu com sinais de choque hipovolêmico sendo encaminhada para o hospital. Paciente chegou em regular estado, acordada, orientada, PA 50x28mmHg FC 125bpm, com noradrenalina a 5ml/h, ao exame proctológico palpado laceração em parede anterior. Sob anestesia geral, realizado anuscopia com identificação de laceração de 5cm, acometendo mucosa e submucosa da parede anterior do reto, feito evacuação de coágulos, seguido de ráfia de lesão com vicryl 2-0. Ao término do procedimento, paciente intercorreu com parada cardiorrespiratória em atividade elétrica sem pulso, com retorno a circulação espontânea após um ciclo de ressuscitação cardio pulmonar. Encaminhada ao CTI compensada hemodinâmicamente por drogas vasoativas. Submetida a hemotransfusão maciça e antibióticoterapia com ceftriaxona e metronidazol. Evoluiu com melhora hemodinâmica progressiva. Alta no 5º dia pós-operatório. **DISCUSSÃO:** A literatura médica sobre o intercurso sexual anal e o traumatismo ano-retal registra o aumento dessa prática.[1] O uso do ânus como via de sexo está sujeito a lesões anorretais devido à baixa elasticidade e ausência de lubrificação natural, fato que ocasiona fragilidades às suas estruturas.[2,3] O reparo primário e a colostomia são os dois principais procedimentos terapêuticos para as lesões de cólon reto.[4] **CONCLUSÃO:** Pacientes com instabilidade hemodinâmica e lesões retais extraperitonais envolvendo menos de 25% da circunferência devem ser gerenciados através dos princípios de controle de danos, realizando a correção do defeito seguido de acompanhamento clínico em série. A sutura transanal também é uma opção de gerenciamento inicial se cirurgiões experientes e equipamentos adequados estiverem disponíveis.

Palavras-chave: Comportamento Sexual. Lacerações. Canal Anal. Cirurgia Colorretal. Relatos de Casos.

REFERÊNCIAS:

Santos Junior JCM. Instrumentação anal erótica: um problema médico-cirúrgico. Rev Bras Coloproctol. 2007Jan;27(1):96–100.

Maciel CBT, Silva MRL, Farias NTS, Oliveira BDR, Maciel AMSB. Associação entre disfunções anorretais e prática de sexo anal em homossexuais do sexo masculino que utilizam o ânus como via única de sexo: revisão de literatura. Rev Bras Sex Humana. 2020;31(2): 46-53.

Saldarriaga LG, Palacios-Rodríguez HE, Pino LF, Hadad AG, Caicedo Y, Capre J, *et al.* Rectal damage control: when to do and not to do. Colomb Med (Cali). 2021 May 20;52(2):e4124776.

Barreto Neto PF, Morais DCR, Tavares GA, Bispo DJS. Trauma Colorretal: Estudo retrospectivo. Rev Bras Coloproct, 2002(3):170-174.

Resumo

LIPOMA MESENTÉRICO GIGANTE RARO EM ADULTO JOVEM: UM RELATO DE CASO

Ana Caroline Costa[1], Gabriela Amorim de Castro[1], Barbara Maria Tavares Pereira[1].

[1]Complexo de Saúde São João de Deus, Divinópolis, Minas Gerais – Brasil.
Autor correspondente: Ana Caroline Costa - ana.caroline.98.ac@gmail.com

APRESENTAÇÃO DO CASO: Paciente, sexo masculino, 40 anos, hígido. Encaminhado ao Complexo de Saúde São João de Deus devido quadro de dor abdominal com 36 horas de evolução associado a náuseas. Ao exame físico, dor abdominal difusa, sem irritação peritoneal. Realizada tomografia computadorizada de abdome com contraste venoso que evidenciou volumosa formação expansiva bem delimitada, com conteúdo adiposo homogêneo, localizado em flanco e fossa ilíaca direita, com medidas de 22,8 x 15,2 x 8,7cm (volume de 1567,8 cm^3), rechaçando estruturas abdominais adjacentes, sugestivo de lipoma mesentérico, associada a torção do mesentério e a distensão de alças delgadas, sugestivo de volvo. Encaminhado para abordagem cirúrgica após preparo nutricional. Submetido a laparotomia exploradora, ao inventário da cavidade: massa de aspecto lipoide, móvel, com 22 x 13 x 13 cm, ocupando flanco e fossa ilíaca esquerda, com colo vascular localizado em borda mesentérica de alça jejunal há 130 cm do ângulo de Treitz, com distensão de alças a montante da lesão. Realizada a exérese da lesão com ligadura do colo vascular, ato sem intercorrências. Paciente com boa evolução pós operatória. Anatomopatológico evidenciou lipoma mesentérico, sem malignidade. **DISCUSSÃO:** Lipomas mesentéricos são raros, com apenas 30 casos descritos em literatura inglesa até 2009. O diagnóstico geralmente é acidental, mas pode ocorrer pelo aparecimento de sintomas quando em dimensões suficientes para causar quadros de dor abdominal que podem cursar com obstrução e volvo. Podem ser visualizados em ultrassonografia ou tomografia computadorizada de abdômen. O tratamento é cirúrgico a depender da repercussão clínica. **CONCLUSÃO**: Lipomas mesentéricos é um diagnóstico diferencial de dor abdominal raro. A literatura ainda restrita torna importante a publicação de relatos de caso para melhor elucidação etimológica e manejo.

Palavras-chave: Lipoma. Dor Abdominal. Cirurgia Geral. Doenças Raras.

REFERÊNCIAS:

1. Vijayan N, Thekkeveettil M, Sundaram S, Krishnadas S. Giant Mesenteric Lipoma in an Adult. ACG Case Rep J. 2022 Jan 10;9(1):e00728.
2. Denicoló NC, Fumeiro RC, Castro JDL. Lipoma gigante de mesentério. Rev Multidiscip Saúde. 2019;2(6):1-4.

Resumo

MANEJO DE ACHADOS BENIGNOS EM ENDOSCOPIA DIGESTIVA ALTA: ATUALIZAÇÕES E RECOMENDAÇÕES CLÍNICAS BASEADAS EM EVIDÊNCIAS

Pedro Henrique Agresta Resende[1], Júlia Nogueira Mourão[1], Pedro Otávio Ribeiro Reis[1], Renato Corgozinho Alves da Silva[2].

1Faculdade de Medicina da Universidade de Itaúna, Itaúna, Minas Gerais – Brasil.
2Complexo de Saúde São João de Deus, Divinópolis, Minas Gerais – Brasil.
Autor correspondente: Pedro Henrique Agresta Resende - pedroagreste2000@gmail.com

INTRODUÇÃO: A endoscopia digestiva alta é amplamente utilizada para investigar queixas dispépticas, porém frequentemente revela achados benignos sem correlação direta com os sintomas. Diferenciar alterações que exigem acompanhamento daquelas que não demandam intervenção é fundamental para evitar excessos terapêuticos e promover uma prática clínica mais segura e racional. **OBJETIVO:** Mapear o manejo de achados benignos à endoscopia digestiva alta, considerando segurança, eficácia, condutas baseadas em risco e diretrizes clínicas atualizadas. **METODOLOGIA:** Revisão de escopo. Selecionaram-se estudos com foco no seguimento de pólipos e metaplasias intestinais, extraídos das bases PubMed, SciELO e EMBASE, com análise crítica e síntese dos achados relevantes. **DISCUSSÃO:** Pólipos hiperplásicos e de glândulas fúndicas, frequentemente relacionados ao uso prolongado de IBP, raramente necessitam de intervenção, diferentemente dos adenomas, que devem ser ressecados devido ao risco de transformação maligna. A metaplasia intestinal gástrica, associada à infecção por *Helicobacter pylori*, representa risco aumentado para câncer gástrico e faz parte da cascata de Correa. O seguimento individualizado e a erradicação do *H. pylori* são amplamente recomendados, com base em diretrizes internacionais. **CONCLUSÃO:** A correta interpretação de achados benignos evita procedimentos desnecessários, reduz riscos ao paciente e promove condutas mais assertivas, devendo sempre ser guiada por evidências científicas atualizadas e alinhadas ao contexto clínico individual.

Palavras-chave: Endoscopia. Pólipos Adenomatosos. Metaplasia.

REFERENCIAS:

1. Dinis-Ribeiro M, Libânio D, Uchima H, Spaander MCW, Bornschein J, Matysiak-Budnik T, *et al.* Management of epithelial precancerous conditions and early neoplasia of the stomach (MAPS III): European Society of Gastrointestinal Endoscopy (ESGE), European Helicobacter and Microbiota Study Group (EHMSG) and European Society of Pathology (ESP) Guideline update 2025. Endoscopy. 2025 May;57(5):504-554.
2. Gupta S, Li D, El Serag HB, Davitkov P, Altayar O, Sultan S, *et al.* AGA Clinical Practice Guidelines on Management of Gastric Intestinal Metaplasia. Gastroenterology. 2020 Feb;158(3):693-702.
3. Banks M, Graham D, Jansen M, Gotoda T, Coda S, di Pietro M, *et al.* British Society of Gastroenterology guidelines on the diagnosis and management of patients at risk of gastric adenocarcinoma. Gut. 2019 Sep;68(9):1545-1575.
4. Blair VR, McLeod M, Carneiro F, Coit DG, D'Addario JL, van Dieren JM, *et al.* Hereditary diffuse gastric cancer: updated clinical practice guidelines. Lancet Oncol. 2020 Aug;21(8):e386-e397.

Resumo

MANEJO DE PERFURAÇÃO ESOFÁGICA COM TERAPIA ENDOSCÓPICA A VÁCUO (TEV): UM RELATO DE CASO

Sara Barbosa Rodrigues[1], Alfredo Augusto Messias[1], Paula Campolina Campos Ferreira[1], André Vale Rios[1].

[1]Complexo de Saúde São João de Deus, Divinópolis, Minas Gerais – Brasil.
Autor correspondente: Sara Barbosa Rodrigues - a.sarabarbosa1@gmail.com

INTRODUÇÃO: A perfuração de esôfago é uma patologia grave com alta taxa de mortalidade. **OBJETIVO:** Relatar a experiência terapêutica na perfuração esofágica por corpo estranho com Terapia Endoscópica a Vácuo (TEV) em um Hospital de Alta Complexidade. **MÉTODOS:** Dados do prontuário da paciente e revisão de literatura do tema. **RELATO DE CASO:** Paciente 61 anos, com relato de corpo estranho por alimento (carne), admitida no serviço de alta complexidade com critérios de sepse, submetida à abordagem conjunta da cirurgia geral e cirurgia torácica, além de endoscopia digestiva alta (EDA) que observou corpo estranho impactado e perfuração de aproximadamente 7mm. No segundo dia pós-operatório (DPO) fora posicionado Terapia Endoscópica a Vácuo (TEV) modificada (MOURA et. al, 2021) via EDA. **RESULTADOS E DISCUSSÃO:** Após 70 dias de TEV a paciente recebeu alta hospitalar e no 103º DPO repetiu EDA com evidência de fechamento de trajeto fistuloso**. CONCLUSÃO:** a TEV se mostrou efetiva no fechamento de fistula esofágica devido a corpo estranho em paciente com prognostico reservado e esôfago previamente doente.

Palavras-chave: Perfuração Esofágica. Endoscopia. Terapia de Feridas por Pressão Negativa**.**

REFERÊNCIA:

1. Moura DTH, Hirsch BS, Do Monte Junior ES, McCarty TR, Medeiros FS, *et al.* Cost-effective modified endoscopic vacuum therapy for the treatment of gastrointestinal transmural defects: step-by-step process of manufacturing and its advantages. VideoGIE. 2021 Sep 4;6(12):523-528.
2. Silva HL, Costta MEO, Guedes JCF, Pradi EB, Pereira VB, Rezende Portes E, *et al.* Rupturas Esofágicas: Etiopatogenia, abordagens diagnósticas e estratégias de manejo clínico e cirúrgico. Braz J Implantol Health Sci. 2025;7(2):1795-803.

Resumo

MIGRAÇÃO DE MOLA DE EMBOLIZAÇÃO PARA VIA BILIAR: RELATO DE CASO

Alice Vilella Assis[1], Gustavo Melo Ribeiro[1], Júlia Kroehling Gil[1], Maria Laura Lucas Queiroz de Pinho Barroso[1], Paula Cristina de Oliveira[1], Tuian Santiago Cerqueira[1].

[1]Faculdade de Medicina da Universidade Federal de Minas Gerais, Belo Horizonte, Minas Gerais – Brasil.
Autor correspondente: Alice Vilella Assis - alicevilellaa@hotmail.com

INTRODUÇÃO: Pseudoaneurismas da artéria gastroduodenal (GDA) correspondem a menos de 1,5% dos aneurismas de artérias esplâncnicas, sendo a pancreatite cônica (PC) uma de suas principais etiologias.[1] Em casos de hemorragia por pseudoaneurismas, técnicas de embolização endovascular percutânea (EEP) são consideradas seguras e resolutivas,[2] entretanto, podem acarretar complicações. **OBJETIVO:** Descrever caso de obstrução de via biliar por migração de mola de embolização. **MÉTODO:** A partir de registros hospitalares retrospectivos, relata-se caso de paciente do sexo masculino, 54, ex-etilista, portador de PC, tabagista; DM2; submetido, em 2017, à embolização endovascular com mola, devido à pseudoaneurisma de GDA. Foi admitido pelo HC/UFMG com quadro ictérico. Em 2019, iniciou drenagem biliar percutânea, devido à hipertensão portal com circulação colateral, colangiopatia portal e colelitíase. Foi submetido à CPRE, que identificou enovelado radiopaco semelhante à mola no ducto biliar principal, posteriormente corroborado por RM. No mês seguinte, foi submetido à hepaticojejunostomia em Y de Roux para resolução do quadro. Na operação, foi confirmada presença de material metálico dentro da via biliar. **DISCUSSÃO E RESULTADOS**: Após a fase aguda de uma EEP, a proliferação de células endoteliais geralmente melhora a estabilidade da mola.[3] Portanto, a migração tardia é um evento raro, cuja consequente obstrução de vias biliares representa um trauma iatrogênico. Nesse caso, a migração distal foi decorrente da erosão arterio-biliar pelo dispositivo, piorando quadro subjacente de oclusão de vias biliares. **CONCLUSÃO:** O caso é relevante, pois enfatiza a necessidade de acompanhamento longitudinal de pacientes submetidos à EEP por mola, devido ao risco de complicações tardias. Por fim, ressalta-se a abordagem terapêutica efetiva realizada, que pode contribuir para a conduta de casos futuros.

Palavras-chave: Falso Aneurisma. Embolização Terapêutica. Colestase. Hipertensão Portal.

REFERÊNCIAS:

1. Vujasinovic M, Dugic A, Nouri A, Brismar TB, Baldaque-Silva F, Asplund E, *et al.* Vascular Complications in Patients with Chronic Pancreatitis. J Clin Med. 2021 Aug 21;10(16):3720.
2. Golzarian J, Nicaise N, Devière J, Ghysels M, Wery D, Dussaussois L, *et al.* Transcatheter embolization of pseudoaneurysms complicating pancreatitis. Cardiovasc Intervent Radiol. 1997 Nov-Dec;20(6):435-40.
3. Wada H, Tokumitsu N, Shirai W, Sako K, Kamada K. Ruptured aneurysm with delayed distal coil migration requiring surgical treatment. Case report. Neurol Med Chir (Tokyo). 2012;52(6):439-42.

Resumo

NEFRECTOMIA RADICAL DIREITA ROBÓTICA COM TROMBO EM VEIA CAVA INFERIOR: RELATO DE CASO

Maria Laura Limeres[1], Nicolly Emanuelle de Souza Barcelos[1], Lucas Henrique Silva Barbosa[1], Isabela Granier Abreu[1], Daniel Xavier Rodrigues[1], Bruno Mello Rodrigues dos Santos[1].

[1]Faculdade de Medicina da Universidade Federal de Minas Gerais, Belo Horizonte, Minas Gerias – Brasil.
Autor correspondente: Maria Laura Limeres - limeres.ML@outlook.com

INTRODUÇÃO: O carcinoma de células renais (CCR) representa 80% das neoplasias renais primárias, predominante em homens (2:1) entre 60-80 anos. O subtipo de células claras é o mais comum. Frequentemente assintomático, o diagnóstico é tardio. Em cerca de 13% dos casos, há extensão do trombo à veia cava inferior, e podem gerar edema de membros inferiores, ascite, disfunção hepática (incluindo síndrome de Budd-Chiari) e embolia pulmonar. **OBJETIVO**: Relatar um caso de nefrectomia robótica com ressecção de trombo em veia cava inferior. **MÉTODO**: Informações do prontuário e revisões da literatura no UpToDate. **RESULTADOS COM DISCUSSÃO**: Mulher, 62 anos, com Lúpus, apresentou adinamia, dor lombar à direita e febre vespertina. Hemoglobina 12,7 g/dL; Creatinina 0,82 mg/dL. Exames de imagem revelaram lesão expansiva de 10 cm no rim direito, com trombo em veia renal e veia cava infra-hepática, sem metástase. Realizada nefrectomia radical robótica, com controle da cava acima e abaixo do trombo, veia renal esquerda e ligadura de veias lombares e retro-hepáticas. Realizou-se cavotomia em campo exangue, o trombo, mais macio e friável que habitual, foi ressecado por completo. Pós-operatório com 12h em CTI e alta em boas condições clínicas após 24h de enfermaria. Não foi necessário hemotransfusão. Anátomo-patológico: CCR de células claras eosinofílicas, grau 3 (ISUP/OMS), sem acometimento adrenal, metástase em linfonodo, trombo neoplásico. Encaminhada para imunoterapia. **CONCLUSÃO**: A nefrectomia oferece diagnóstico, estadiamento e tratamento definitivo do CCR. Embora a abordagem clássica seja a cirurgia aberta, a técnica robótica mostrou-se segura e eficaz, apesar da presença de trombo em veia cava inferior, oferecendo vantagens para a recuperação do paciente e sendo viável para equipes experientes.

Palavras-chave: Nefrectomia. Urologia. Procedimentos Cirúrgicos Robóticos. Carcinoma de Células Renais.

REFERÊNCIAS:

Atkins MB, Richie JP, Shah SM. Epidemiology, pathology, and pathogenesis of renal cell carcinoma [base de dados na Internet]. UpToDate; 2025.
Atkins MB, Richie JP, Shah SM. Clinical presentation, diagnosis, and staging of renal cell carcinoma [base de dados na Internet]. UpToDate; 2025.
Atkins MB, El Bakouny Z, Choueiri TK, Richie JP, Shah SM. Overview of the treatment of renal cell carcinoma [base de dados na Internet]. UpToDate; 2025.

Resumo

NEFRORRAFIA APÓS TRAUMA CONTUSO AUTOMOBILÍSTICO: RELATO DE CASO DE SUCESSO TERAPÊUTICO

Júlia Goulart Maia Assunção[1], Beatriz Moura A.Testa[1], Lívia Júlio Freitas[1], Bruno de Moura Vergara[2,3].

1Faculdade de Medicina da Universidade de Itaúna, Itaúna, Minas Gerais – Brasil.
2Hospital João XXVIII, Belo Horizonte, Minas Gerais – Brasil.
3Hospital Julia Kubitschek, Belo Horizonte, Minas Gerais – Brasil.

Autor correspondente: Júlia Goulart Maia Assunção - juliagoulartmaia@gmail.com

INTRODUÇÃO: Paciente masculino, trazido pelo SAMU após acidente automobilístico com trauma abdominal, apresentava abdome flácido e desconforto à palpação, sem sinais de instabilidade hemodinâmica. A Tomografia Computadorizada (TC) com contraste, evidenciou dilatação de vias urinárias (hidronefrose bilateral prévia), e sinais de ruptura de pelve e cálice renal direito com extravasamento de contraste. Foi indicada laparotomia exploradora onde foi realizada nefrorrafia direita com colocação de cateter duplo J, e posicionamento de dreno tubular sobre a loja renal. Paciente evoluiu bem. **OBJETIVO:** Relatar um caso de nefrorrafia por ruptura renal e revisar a literatura quanto às condutas em lesões de vias urinárias. **MÉTODOS:** Pesquisa nas bases de dados SciELO e PubMed, utilizando descritores e, sob critérios de exclusão, 4 artigos foram incluídos para o estudo. **RESULTADOS E DISCUSSÃO:** O trauma é a principal causa de morte em indivíduos menores de 40 anos[2] e cerca de 10% dos traumas abdominais cursam com lesão renal.[3] A TC com contraste é o exame de escolha para avaliação e classificação das lesões,[1,5] seguindo critérios da The American Association for the Surgery of Trauma (AAST). Assim, lesões grau I a III são tratadas de forma não operatória3 enquanto as de grau IV e V são mais comumente de tratamento cirúrgico, sendo esse nefrectomia ou rafia. Diante disso, a nefrorrafia, é possível em lesões grau III e IV (como a do paciente), e garante a preservação renal.[4] **CONCLUSÃO:** A abordagem conservadora das lesões renais tem se mostrado eficaz em casos selecionados. Contudo, a nefrorrafia surge como opção segura frente lesões renais complexas, permitindo tratamento resolutivo com preservação do rim e evitando nefrectomias.

Palavras-chave: Sistema Urinário. Suturas. Terapêutica. Ferimentos e Lesões.

REFERÊNCIAS:

1- Aziz HA, Bugaev N, Baltazar G, Brown Z, Haines K, Gupta S, *et al.* Management of adult renal trauma: a practice management guideline from the eastern association for the surgery of trauma. BMC Surg. 2023 Jan 27;23(1):22.
2- Guareschi BL, Stahlschmidt CM, Becker K, Batista MF, Buso PL, Bahten LC. Epidemiological analysis of polytrauma patients with kidney injuries in a university hospital. Rev Col Bras Cir. 2015 Nov-Dec;42(6):382-5.
3- Moore EE, Shackford SR, Pachter HL, McAninch JW, Browner BD, Champion HR, *et al.* Organ injury scaling: spleen, liver, and kidney. J Trauma. 1989 Dec;29(12):1664-6.
4- Reis LO, Kim FJ, Moore EE, Hirano ES, Fraga GP, Nascimento B, *et al.* Update in the classification and treatment of complex renal injuries. Rev Col Bras Cir. 2013 Jul-Aug;40(4):347-50.
5- Silva LF, Teixeira LC, Rezende Neto JB. Abordagem do trauma renal - artigo de revisão. Rev Col Bras Cir. 2009 Dec;36(6):519-24.

Resumo

NEOPLASIA MALIGNA DO CÓLON: ANÁLISE DO NÚMERO DE ÓBITOS E INTERNAÇÕES NO BRASIL DE 2008 A 2023

Sofia de Barros Zampier[1], Isadora Pinheiro Franklin[1], João Vicente Linhares Rodrigues[1].

[1]Faculdade de Medicina da Faculdade Ciências Médicas e da Saúde de Juiz de Fora, Juiz de Fora, Minas Gerais – Brasil.
Autor correspondente: Sofia de Barros Zampier - sfphts@gmail.com

INTRODUÇÃO: O câncer colorretal (CCR) ocupa a terceira posição em incidência entre os homens, segunda entre as mulheres no país, e representa a quarta causa de mortalidade mundial.**1** Conforme estimativas do Instituto Nacional de Câncer (INCA), estima-se 45.630 novos casos anuais de CCR entre 2023 e 2025.[1] **OBJETIVO:** Analisar o número de internações e óbitos relacionados à neoplasia maligna do cólon (NMC), entre 2008 e 2023. **MÉTODOS:** Estudo ecológico, descritivo e retrospectivo, baseado em dados obtidos no Departamento de Informática do Sistema Único de Saúde (DATASUS, 2023) sobre NMC (CID-10: C18) no período de 2008 a 2023. As variáveis analisadas foram número total de óbitos, número de internações hospitalares, sexo, faixa etária e região geográfica. **RESULTADOS:** O número total de óbitos por NMC, entre 2008 e 2023, foi de 175.406 (média de 10.962 óbitos/ano), sendo registrados 7.667 em 2008 e 15.845 em 2023, representando um crescimento de 106,6%. O total de internações hospitalares foi de 669.433 (41.839 internações/ano), sendo 22.014 internações em 2008 e 65.375 em 2023, mostrando um aumento de 196,9%. A mortalidade teve superioridade em mulheres (52%), predominou na faixa etária de 70 a 79 anos (26,1%) e foi maior na região Sudeste (56,3%). As internações tiveram leve predomínio no sexo feminino (50,2%), ocorreram com maior frequência entre 60 e 69 anos (28%) e prevaleceram na região Sudeste (45,7%). **CONCLUSÃO:** No Brasil, entre 2008 a 2003 a NMC foi mais prevalente sexo feminino, em idosos e no Sudeste, com aumento expressivo de óbitos e internações, reforçando a importância de campanhas de prevenção.

Palavras-chave: Neoplasias do Colo. Epidemiologia. Mortalidade. Hospitalização.

REFERÊNCIAS:

Instituto Nacional de Câncer. Câncer de cólon e reto [online]. Rio de Janeiro, Brasil; 2023.

Resumo

NEOPLASIA MALIGNA DO ESTÔMAGO: ANÁLISE DO NÚMERO DE ÓBITOS E INTERNAÇÕES NO BRASIL DE 2010 A 2023

Isadora Pinheiro Franklin[1], Sofia de Barros Zampier[1], João Vicente Linhares Rodrigues[1].

[1]Faculdade de Medicina da Faculdade Ciências Médicas e da Saúde de Juiz de Fora, Juiz de Fora, Minas Gerais – Brasil. Autor correspondente: Isadora Pinheiro Franklin - isadorapinheiro1056@gmail.com

INTRODUÇÃO: A Neoplasia Maligna de Estômago (NME) é o quinto tipo de câncer mais frequente e a quarta principal causa de morte por neoplasia. Segundo o Instituto Nacional de Câncer (INCA), estima-se 21.480 novos casos anuais de NME entre 2023 e 2025, sendo 13.340 em homens e 8.140 em mulheres.1 Apesar do prognóstico geralmente desfavorável, o diagnóstico precoce eleva as chances de cura, reforçando a relevância do rastreamento populacional. **OBJETIVO:** Analisar os números de óbitos e internações por NME no Brasil entre 2010 e 2023. **MÉTODO:** Estudo transversal e observacional, com dados obtidos pelo Departamento de Informática do Sistema Único de Saúde (DATASUS). As variáveis analisadas foram: número total de óbitos, número de internações hospitalares, sexo, faixa etária e região geográfica. **RESULTADOS:** O número total de óbitos por NME, entre 2010 e 2023, foi de 59.377 (4.241 óbitos/ano), sendo registrados 3.387 óbitos em 2010 e 4.693 em 2023, representando um crescimento de 38,5%. O número total de internações hospitalares foi de 374.667 (26.762 internações/ano), sendo 18.047 em 2010 e 34.514 em 2023, mostrando um aumento de 91,2%. A mortalidade foi superior no sexo masculino (64,2%), predominou na faixa etária de 60 a 69 anos (28,3%) e na região Sudeste (48,9%). As internações predominaram nos homens (64,4%), com maior frequência entre 60 e 69 anos (29,9%) e prevalência na região Sudeste (44,3%). **CONCLUSÃO:** No Brasil, no período de 2010 a 2023, a NME predominou no sexo masculino, acometeu maioria dos pacientes a partir da sexta década e prevaleceu na região Sudeste. Foi observado um grande crescimento no número de internações hospitalares e moderada elevação no total de óbito, que reforçam a importância da realização de campanhas de conscientização e rastreamento.

Palavras-chave: Neoplasias Gástricas. Mortalidade. Hospitalização.

REFERÊNCIAS:

Instituto Nacional de Câncer. Detecção precoce do câncer [online]. Rio de Janeiro, Brasil; 2021.

Resumo

O IMPACTO DA CIRURGIA BARIÁTRICA NO METABOLISMO ÓSSEO EM ADOLESCENTES E JOVENS ADULTOS: UMA REVISÃO SISTEMÁTICA

Pedro Figueiredo Rocha[1], Giovanna Abreu de Souza[1], Lívia Santolia Lamounier[1], Marina Azevedo Amaral[1], Rafaela Azevedo Amaral[2], Júlio Cesar Andrade[1].

[1]Faculdade de Medicina da Fundação José Bonifácio Lafayette de Andrada, Barbacena, Minas Gerais – Brasil.
[2]Faculdade de Medicina da Faculdade Ciências Médicas e da Saúde de Juiz de Fora, Juiz de Fora, Minas Gerais – Brasil.

Autor correspondente: Pedro Figueiredo Rocha - pedrofigueiredo1412@gmail.com

INTRODUÇÃO: A prevalência da obesidade entre adolescentes e jovens adultos tem se consolidado como um problema de saúde pública com o passar dos anos, resultado de uma combinação entre fatores ambientais, comportamentais e biológicos. Paralelo a essa realidade, observa-se um aumento na realização de cirurgias bariátricas como estratégia de tratamento para promover perdas de peso mais significativas em um menor tempo. Entretanto, além dos inúmeros benefícios alcançados com o procedimento, sua realização pode, concomitantemente, acarretar determinadas consequências, sobretudo sobre o sistema músculoesquelético desses pacientes.[1,2] **OBJETIVO**: Nosso estudo tem como objetivo avaliar os impactos da cirurgia bariátrica na microarquitetura, estrutura e funcionalidade do tecido ósseo em adolescentes e jovens adultos com obesidade, considerando as alterações metabólicas decorrentes do procedimento cirúrgico. **MÉTODOS:** Em março de 2025, foi realizada uma pesquisa nas bases de dados PubMed e SciELO, resultando em 157 artigos. Utilizaram-se as palavras-chave do DECS (Descritores em Ciências da Saúde) e suas variações no MeSH (Medical Subject Headings). Os critérios de inclusão dos artigos foram: publicações dos últimos 5 anos, em língua inglesa, randomized controlled trial e meta analyses. Foram excluídos artigos com títulos e resumos pouco claros, metodologias incompletas e relatos de caso.[3] **RESULTADOS:** O estudo contou com a participação de 775 pacientes, com idade entre 14 e 22 anos, que passaram por uma avaliação pré-cirúrgica da densidade mineral óssea (aBMD), seguida por uma posterior reavaliação. Os resultados obtidos mostraram uma redução significativa na massa óssea, sobretudo do colo femoral (-6,9%) e do quadril total (-4,7%), os quais resultaram na perda parcial da força dos locais mencionados. Além disso, ressalta-se que as cirurgias "Sleeve Gastrectomy" (SG) e "Roux-en-Y Gastric Bypass" (RYGB) obtiveram um maior impacto no declínio dos níveis de cálcio no organismo, haja visto que tais procedimentos modificam parte da estrutura responsável pela absorção desse mineral. Contudo, destaca-se que, independentemente do modelo cirúrgico realizado, a diminuição da superfície gástrica afeta diretamente a absorção do cálcio, considerando que a redução da produção dos ácidos e enzimas digestivas afetam o metabolismo ósseo. **CONCLUSÃO:** Dentre suas ações metabólicas, a cirurgia bariátrica interfere consideravelmente nos parâmetros ósseos. A integridade da microarquitetura, densidade e força óssea ficam significativamente afetadas, acarretando em danos físicos ao indivíduo. No entanto, são necessárias mais evidências provenientes de novos estudos para uma melhor compreensão da magnitude dos impactos da cirurgia bariátrica na vida dos pacientes que a realizam.

Palavras-chave: Cirurgia Bariátrica. Densidade Óssea. Cálcio.

REFERÊNCIAS:

1. Misra M, Bredella MA. Bone Metabolism in Adolescents Undergoing Bariatric Surgery. J Clin Endocrinol Metab. 2021 Jan 23;106(2):326-336.
2. Misra M, Singhal V, Carmine B, Bose A, Kelsey MM, Stanford FC, *et al.* Bone outcomes following sleeve gastrectomy in adolescents and young adults with obesity versus non-surgical controls. Bone. 2020 May;134:115290.
3. Mitra AT, Das B, Sarraf KM, Ford-Adams M, Fehervari M, Ashrafian H. Bone health following paediatric and adolescent bariatric surgery: a systematic review and meta-analysis. EClinicalMedicine. 2024 Feb 2;69:102462.

Resumo

PERDA ÓSSEA PÓS CIRURGIA BARIÁTRICA

Yasmin Jassanan Resende Martins[1], Rafael Luís Moreira Domingos[1], Fabio Vasconcellos Comim[1].

1Faculdade de Medicina da Universidade Federal de Minas Gerais, Belo Horizonte, Minas Gerais – Brasil.
Autor correspondente: Yasmin Jassanan Resende Martins - yasminjassanan@hotmail.com

INTRODUÇÃO: Em 2023, 80.441 cirurgias bariátricas foram realizadas, sendo que mais de 8 milhões de pessoas teriam indicação para o procedimento. Apesar dos avanços na técnica, a bariátrica ainda é acompanhada por várias complicações, dentre elas deficiências de micronutrientes, incluindo vitaminas como ferro (Fe), magnésio (Mg) e cálcio (Ca), podendo agravar ou precipitar a deficiência de vitamina D e levar à perda óssea. **OBJETIVOS:** Realizar uma revisão sistemática sobre a perda óssea no pós operatório de cirurgias bariátricas a fim de fornecer informações relevantes para os profissionais de saúde envolvidos no tratamento de pacientes submetidos ao procedimento. **METODOLOGIA:** Foi realizada uma busca na base de dados PubMed, para artigos publicados entre 2015 e 2025. Os critérios de inclusão foram estudos que avaliaram a perda de densidade muscular e absorção de nutrientes em pacientes que foram submetidos a cirurgia bariátrica. Os critérios de exclusão foram estudos que não atendiam aos critérios de inclusão e estudos em animais. **RESULTADOS E DISCUSSÃO:** A busca inicial resultou em 101 artigos. Após a triagem, 10 artigos foram selecionados para a revisão sistemática. A maioria dos estudos relatou uma perda óssea significativa nos dois primeiros anos pós cirurgia, em mulheres na pós menopausa a perda já era capaz de ser observada nos seis primeiros meses. Acredita-se que o *bypass* do duodeno e do jejuno proximal, que são segmentos intestinais com absorção de Ca, Fe e Mg particularmente alta, predispõe os pacientes à osteoporose pós-operatória. Além da alteração no metabolismo dos micronutrientes, os pacientes costumam apresentar uma dieta pobre e baixa de suplementos. **CONCLUSÃO:** Diante dos dados apresentados, constata-se a necessidade de uma abordagem multiprofissional para evitar as complicações pós-bariátrica. Fatores como a idade do paciente, método cirúrgico utilizado e comorbidades associadas, principalmente a obesidade, foram aspectos de grande relevância encontrados nas literaturas. Nesse sentido, fica evidente que a cirurgia bariátrica está associada a um risco aumentado de diversas deficiências vitamínicas importantes para a saúde óssea.

Palavras-chave: Osteoporose. Cirurgia Bariátrica. Vitamina D.

REFERÊNCIA:

1. Paccou J, Caiazzo R, Lespessailles E, Cortet B. Bariatric Surgery and Osteoporosis. Calcif Tissue Int. 2022 May;110(5):576-591.

Resumo

PLÁSTICA DE ANEURISMA EM FÍSTULA ARTERIOVENOSA BRAQUIOCEFÁLICA EM PACIENTE DIALÍTICA: RELATO DE CASO

Larissa Cardoso Amaral[1], Gianni Nunes Pereira[2], Isabella Alves Almeida Machado[1], Iully Beatriz Nobre Silva[1], Letícia Gabrielle Gomes Silva[3].

[1]Complexo de Saúde São João de Deus, Divinópolis, Minas Gerais – Brasil.
[2]Hospital Universitário Clemente de Faria, Montes Claros, Minas Gerais – Brasil.
[3]Faculdade de Medicina da Universidade Estadual de Montes Claros, Montes Claros, Minas Gerais – Brasil.
Autor correspondente: Larissa Cardoso Amaral - larissa_cardosoa@hotmail.com

INTRODUÇÃO A doença renal crônica (DRC) é uma condição de elevada prevalência, associada à necessidade de acesso vascular para hemodiálise em estágios avançados.[1,3] A fístula arteriovenosa (FAV) é o acesso de escolha por apresentar menor taxa de complicações infecciosas e trombóticas.[3] No entanto, complicações como o desenvolvimento de aneurismas podem ocorrer, especialmente em fístulas de longa data ou em pacientes com fluxo elevado. Este relato descreve o manejo cirúrgico de aneurisma de FAV em um paciente com DRC dialítica.[4,5] **APRESENTAÇÃO DO CASO E DISCUSSÕES:** Paciente do sexo feminino, 60 anos, natural de Salinas/MG, portadora de DRC em terapia dialítica. Apresentava fístula arteriovenosa braquiocefálica em membro superior esquerdo (MSE), previamente diagnosticada com aneurisma de 41 mm de diâmetro máximo e fluxo de volume elevado, confirmado por ultrassonografia Doppler. Exames laboratoriais mostraram creatinina 7,57 mg/dL, ureia 123 mg/dL, hemoglobina 12,2 g/dL, hematócrito 33%, leucócitos 4410/µL, plaquetas 157.000/µL, potássio 5,0 mEq/L, PCR 2,9 mg/L, INR 1,0 e sódio 138 mEq/L. A paciente fazia uso de levetiracetam 250 mg, metoprolol 50 mg, escitalopram 20 mg e apixabana 2,5 mg duas vezes ao dia. Considerando o tamanho do aneurisma e o risco de complicações, optou-se por intervenção cirúrgica. O procedimento realizado foi uma plástica do aneurisma em MSE, com anastomose latero-lateral no terço superior e término-terminal nos dois terços inferiores. A paciente apresentou evolução pós-operatória estável, recebendo alta hospitalar no primeiro dia pós-operatório. O desenvolvimento de aneurismas em FAV é uma complicação que pode comprometer a eficiência do acesso vascular, além de aumentar o risco de ruptura, trombose e infecção.[3] A ultrassonografia Doppler é uma ferramenta essencial para o diagnóstico e monitoramento desses casos.[5] A intervenção cirúrgica é recomendada em situações de aneurismas sintomáticos, com diâmetro superior a 20 mm, ou quando há sinais de complicação iminente.[2] A abordagem cirúrgica quando bem indicada, demonstra ser eficaz, promovendo preservação do acesso vascular e prevenção de complicações maiores.[5] **CONCLUSÃO** Este caso destaca a importância do acompanhamento regular de pacientes com FAV e a necessidade de intervenção oportuna em casos de aneurisma. A plástica de aneurisma mostrou-se segura e eficaz, garantindo a manutenção do acesso para hemodiálise.

Palavras-chave: Fístula Arteriovenosa. Aneurisma. Procedimentos Cirúrgicos Vasculares. Relatos de Casos.

REFERÊNCIAS:

1. Lok CE, Huber TS, Orchanian-Cheff A, Rajan DK. Arteriovenous Access for Hemodialysis: A Review. JAMA. 2024 Apr 16;331(15):1307-1317.
2. Sidawy AN, Spergel LM, Besarab A, Allon M, Jennings WC, Padberg FT Jr, *et al.* The Society for Vascular Surgery: clinical practice guidelines for the surgical placement and maintenance of arteriovenous hemodialysis access. J Vasc Surg. 2008 Nov;48(5 Suppl):2S-25S.
3. Kornbau C, Lee KC, Hughes GD, Firstenberg MS. Central line complications. Int J Crit Illn Inj Sci. 2015 Jul-Sep;5(3):170-8.
4. Beathard GA, Lok CE, Glickman MH, Al-Jaishi AA, Bednarski D, Cull DL, *et al.* Definitions and End Points for Interventional Studies for Arteriovenous Dialysis Access. Clin J Am Soc Nephrol. 2018 Mar 7;13(3):501-512.
5. Al-Jaishi AA, Oliver MJ, Thomas SM, Lok CE, Zhang JC, Garg AX, *et al.* Patency rates of the arteriovenous fistula for hemodialysis: a systematic review and meta-analysis. Am J Kidney Dis. 2014 Mar;63(3):464-78.

Resumo

POSTECTOMIA COM SUTURA VERSUS POSTECTOMIA SEM SUTURA COM USO DE 2-OCTIL-CIANOACRILATO EM PACIENTES PEDIÁTRICOS

Leonardo Henrique Lopes Martins[1], Nicolas Merlim de Oliveira[1], Rafael Souza Santos[1], Rogério Saint-Clair Pimentel Mafra[1].

[1]Faculdade de Medicina da Universidade de Itaúna, Itaúna, Minas Gerais – Brasil.
Autor correspondente: Leonardo Henrique Lopes Martins - leo.henrique01@yahoo.com.br

INTRODUÇÃO: A postectomia (PTC) é a cirurgia mais comum em crianças masculinas no mundo, realizada por motivos médicos, culturais ou religiosos.[1] Existem diversas maneiras de realizar a PTC, mas a síntese da ferida é sempre necessária.[3] A realização de suturas pode resultar em infecção, reação inflamatória, sangramento, resquícios cicatriciais etc.[3] Por isso, as cirurgias sem sutura têm crescido, e o uso do 2-octil-cianoacrilato (2-OCA) comparado às técnicas tradicionais ainda é abordado em um número restrito de estudos.[3] **OBJETIVO:** Revisar a literatura fundamentada na comparação entre a postectomia com síntese por sutura e a postectomia sem sutura com uso de 2-octil-cianoacrilato. **MÉTODOS:** Trata-se de uma revisão integrativa, baseada na busca de artigos científicos entre os anos de 2015 e 2025 na plataforma PubMed, utilizando os descritores: "Circumcision", "Sutureless". Os critérios de inclusão foram estudos comparativos com pacientes pediátricos e os critérios de exclusão foram artigos de revisão e aqueles feitos com adultos. **RESULTADOS COM DISCUSSÃO:** A aproximação tecidual na PTC realizada com 2-OCA resultou em: tempo de cirurgia significativamente menor;[1,2] taxas de sangramento similares;[2] taxas de complicações próximas;[1,3] menor dor pós-operatória com menos uso de analgésicos;[1,3] melhor cicatrização da ferida;[3] cuidados pós-operatórios mais fáceis;[1] menor formação de cistos[2] e melhor estética durante o período de acompanhamento,[1,3] em comparação com a PTC realizada com sutura por fios absorvíveis. **CONCLUSÃO:** A PTC sem sutura com uso de 2-OCA possui benefícios em relação a PTC com sutura, principalmente na recuperação pós-operatória e na estética.

Palavras-chave: Circuncisão Masculina. Procedimentos Cirúrgicos sem Sutura. Cianoacrilatos.

REFERÊNCIAS:

1. Van Haute C, Tailly T, Klockaerts K, Ringoir Y. Sutureless circumcision using 2-Octyl cyanoacrylate results in more rapid and less painful procedures with excellent cosmetic satisfaction. J Pediatr Urol. 2015 Jun;11(3):147.e1-5.
2. Bawazir OA, Banaja AM. Sutureless versus interrupted sutures techniques for neonatal circumcision; a randomized clinical trial. J Pediatr Urol. 2020 Aug;16(4):493.e1-493.e6.
3. Raut A. Sutureless versus sutured circumcision: A comparative study. Urol Ann. 2019 Jan-Mar;11(1):87-90.

Resumo

PROCEDIMENTOS ENDOSCÓPICOS COMO ALTERNATIVAS MENOS INVASIVAS: GASTROPLASTIA ENDOSCÓPICA E BALÃO GÁSTRICO

Giovanna Caixeta de Lima[1], Anna Alice Cândida Azevedo[1], Isis Giovanna Araújo[1], Vitor Hugo Canuto Ferreira[1], Bernardo Guimarães de Aguiar[1].

[1]Faculdade de Medicina da Universidade Federal de São João del-Rei, Divinópolis, Minas Gerais – Brasil.
Autor correspondente: Giovanna Caixeta de Lima - giovannacaixeta.l@gmail.com

INTRODUÇÃO: A gastroplastia endoscópica (GE) e os Balões Gástricos (BGs) são métodos minimamente invasivos para tratar obesidade. Eles promovem saciedade ao reduzir o volume gástrico (GE) ou ao ocupar parte do estômago (BGs), limitando a ingestão. Ambas são alternativas eficazes à cirurgia bariátrica, com menos riscos e possibilidade reversão. **OBJETIVO:** Destacar os benefícios da GE e dos BGs na perda de peso e controle de comorbidades da obesidade.[1,2] **MÉTODOS:** Revisão narrativa (2015-2025) com 21 estudos encontrados e 4 selecionados, excluindo os que não tratavam de GE e BGs. **RESULTADOS E DISCUSSÃO:** GE e BGs são técnicas seguras e eficazes, com bons resultados na perda de peso e controle de comorbidades, superando procedimentos mais invasivos como a cirurgia bariátrica, padrão ouro para IMC > 40kg/m².[1-4] Foi destacada a redução de 15% a 20% do peso em 12 meses com a GE, com manutenção prolongada e melhora metabólica. A eficácia depende da adesão ao acompanhamento e mudanças de estilo de vida.[3] **CONCLUSÃO:** GE e BGs modernos, aliados a mudanças no estilo de vida e acompanhamento multiprofissional, avançam no tratamento da obesidade, apresentando bons resultados e poucas complicações.

Palavras-chave: Balão Gástrico. Gastroplastia. Cirurgia Bariátrica. Obesidade.

REFERÊNCIAS:

1. Linhares MR, Caetano MCP, Oliveira GML, Nasser AAH, Hilal JBJ, Matos PLP, *et al.* Gastroplastia endoscópica como alternativa à cirurgia bariátrica: uma revisão abrangente de literatura. Stud Health Sci. 2024 Feb. 24;5(1):239-57.
2. Galvão-Neto MD, Grecco E, Souza TF, Quadros LG, Silva LB, Campos JM. ENDOSCOPIC SLEEVE GASTROPLASTY - MINIMALLY INVASIVE THERAPY FOR PRIMARY OBESITY TREATMENT. Arq Bras Cir Dig. 2016;29Suppl 1(Suppl 1):95-97.
3. Sander BQ. Avaliação da eficácia e segurança da gastroplastia endoscópica no manejo de pacientes com obesidade em um seguimento de 12 a 48 meses [tese de doutorado]. Belo Horizonte: Faculdade de Medicina, Universidade Federal de Minas Gerais; 2022.
4. Vieira CS, Tomich JP, Aksacki K, Sampaio VA. CIRURGIA METABÓLICA PARA O TRATAMENTO DO DIABETES TIPO 2. Rev Foco. 2025;18(1):e7517.

Resumo

PROCEDIMENTOS MINIMAMENTE INVASIVOS EM NEOPLASIAS DE OROFARINGE: RESULTADOS ONCOLÓGICOS E FUNCIONAIS

Giovanna de Oliveira Camargos[1], Natália Fidelis Elói[1], Filipe Henrique de Oliveira[1], Anderson Bruno Alves Belem[1].

1Faculdade de Medicina da Universidade Federal de São João del-Rei, Divinópolis, Minas Gerais - Brasil.
Autor correspondente: Giovanna de Oliveira Camargos - giovannaoliveirac13@gmail.com

INTRODUÇÃO: Os tumores de orofaringe representam a segunda neoplasia mais comum da cabeça e pescoço, sendo o carcinoma espinocelular (CEC) o subtipo predominante. O CEC acomete principalmente homens em torno dos 60 anos, estando associado ao tabagismo e etilismo crônicos, embora também possa estar relacionado à infecção por HPV, sobretudo entre pacientes mais jovens. Os sintomas tendem a surgir em estágios avançados e o tratamento é geralmente agressivo. A escolha terapêutica deve equilibrar controle oncológico com preservação funcional e nesse contexto, técnicas minimamente invasivas como a cirurgia robótica transoral (TORS) têm se destacado como alternativa promissora. **OBJETIVOS:** Este trabalho objetiva revisar a literatura quanto aos resultados oncológicos e funcionais da TORS no tratamento do CEC de orofaringe. **MÉTODOS:** Realizou-se uma revisão narrativa nas bases PubMed, LILACS, Cochrane Library e SciELO, com os descritores "Minimally Invasive Surgical Procedures", "Oropharyngeal Neoplasms", "Head and Neck Neoplasms" e "Treatment Outcome". Foram incluídos artigos originais de 2015 a 2025, em inglês ou português, abordando desfechos clínicos da TORS. Selecionaram-se os cinco estudos mais relevantes, com coortes retrospectivas e prospectivas que avaliaram desfechos oncológicos, além de medidas de qualidade de vida por instrumentos validados. **RESULTADOS:** Os resultados demonstraram que a TORS apresenta taxas de controle oncológico comparáveis às abordagens convencionais, com a vantagem de menor morbidade. Observou-se redução significativa na necessidade de traqueostomia definitiva e gastrostomia, além de recuperação funcional precoce nas funções de fonação e deglutição. Pacientes submetidos à TORS relataram melhor qualidade de vida em curto e médio prazo, com menor comprometimento social e nutricional. Além disso, os estudos indicam menor tempo de internação e retorno mais rápido às atividades habituais. Apesar dessas vantagens, a ampla adoção da TORS ainda é limitada por fatores como custo elevado, complexidade anatômica e necessidade de equipe treinada. **CONCLUSÃO:** Conclui-se que a cirurgia robótica transoral é uma alternativa segura e eficaz para o tratamento do CEC de orofaringe, com bons desfechos oncológicos e funcionais. Novos estudos prospectivos e de longo prazo são necessários para fortalecer sua adoção como padrão terapêutico.

Palavras-chave: Procedimentos Cirúrgicos Minimamente Invasivos. Neoplasias de Cabeça e Pescoço. Neoplasias Orofaríngeas. Resultado do Tratamento.

REFERÊNCIAS:

1. Cicco R. Câncer de Orofaringe. In: Góis Filho JF, Cicco R. Manual de Condutas em Cirurgia de Cabeça e Pescoço. São Paulo: Uninove; 2022. p. 50-65.
2. Van Abel KM, Quick MH, Graner DE, Lohse CM, Price DL, Price KAR, *et al.* Outcomes following TORS for HPV-positive oropharyngeal carcinoma: PEGs, tracheostomies, and beyond. Am J Otolaryngol. 2019 Sep-Oct;40(5):729-734.
3. Byrd JK, Ferris RL. Is There a Role for Robotic Surgery in the Treatment of Head and Neck Cancer? Curr Treat Options Oncol. 2016 Jun;17(6):29.
4. Choby GW, Kim J, Ling DC, Abberbock S, Mandal R, Kim S, *et al.* Transoral robotic surgery alone for oropharyngeal cancer: quality-of-life outcomes. JAMA Otolaryngol Head Neck Surg. 2015 Jun;141(6):499-504.
5. Sethia R, Yumusakhuylu AC, Ozbay I, Diavolitsis V, Brown NV, Zhao S, *et al.* Quality of life outcomes of transoral robotic surgery with or without adjuvant therapy for oropharyngeal cancer. Laryngoscope. 2018 Feb;128(2):403-411.

Resumo

PROFILAXIA TROMBOEMBÓLICA PRÉ CIRURGIA BARIÁTRICA

Marina Azevedo Amaral[1], Gisela Ghelli Macedo[1], Rafaela Azevedo Amaral[2], Lara Telis Chagas Costa[3], Julio César de Andrade[1].

1Faculdade de Medicina de Barbacena, Barbacena, Minas Gerais – Brasil.
2Faculdade de Medicina da Faculdade Ciências Médicas da Saúde de Juiz de Fora, Juiz de Fora, Minas Gerais – Brasil.
3Faculdade de Medicina da Universidade de Itaúna, Itaúna, Minas Gerais – Brasil.
Autor correspondente: Marina Azevedo Amaral - mariazevedo2004@hotmail.com

INTRODUÇÃO: Procedimentos cirúrgicos são considerados pro trombóticos por diversos fatores.1 Entretanto, a cirurgia bariátrica possui um risco maior que o comum no desenvolvimento de complicações pós cirúrgicas relacionadas ao tema devido a obesidade dos pacientes.1 Por isso, anticoagulantes são utilizados no pós-cirúrgico imediato desses pacientes, mesmo que essa conduta ainda seja controvérsia na literatura.2 **OBJETIVO:** Avaliar quais são os melhores anticoagulantes no pós-operatório bariátrico. **MÉTODOS:** Foi feita uma pesquisa em fevereiro de 2025 nas bases de dados PubMed, Cochrane e SciELO chegando a um total de 397 artigos. Para as palavras-chave foi utilizado o DECs (Descritores em Ciências sá Saúde) e suas variações no MeSH (Medical Subject Headings). Os critérios inclusão dos artigos foram: últimos 5 anos, língua inglesa, randomized controlled trial e meta analyses; excluímos os artigos com títulos e abstracts pouco claros, artigos com metodologias pouco esclarecedoras e relatos de caso. A metodologia PRISMA3 foi utilizada para sistematizar esse estudo. **RESULTADOS:** Ao total, 5 artigos atenderam aos critérios de inclusão e exclusão e o número de pacientes avaliados foi de x. Os estudos analisados evidenciam que a profilaxia combinada (mecânica + química) é mais eficaz na prevenção de trombose venosa profunda (TVP) assintomática em cirurgias bariátricas do que a profilaxia mecânica isolada. A comparação entre enoxaparina e rivaroxabana demonstrou eficácia semelhante na profilaxia de TEV. Entretanto, a profilaxia estendida com rivaroxabana mostrou-se segura e eficaz, mesmo em pacientes de maior risco. **CONCLUSÃO:** Visto que todos os pacientes submetidos a cirurgia bariátrica são considerados de risco, uma vez que a tromboembolia venosa está associada a uma morbidade e mortalidade significativas (>70%). Observa-se que o uso de (DOACs) são essenciais para a prevenção e segurança desses pacientes, porém é válido ressaltar que é preciso maiores informações e pesquisa em cima do uso e seus devidos efeitos.

Palavras-chave: Tromboembolia. Cirurgia Bariátrica. Prevenção de Doenças.

REFERÊNCIAS:

1. Amaral FC, Baptista-Silva JC, Nakano LC, Flumignan RL. Pharmacological interventions for preventing venous thromboembolism in people undergoing bariatric surgery. Cochrane Database Syst Rev. 2022 Nov 22;11(11):CD013683.
2. Leong R, Chu DK, Crowther MA, Mithoowani S. Direct oral anticoagulants after bariatric surgery-What is the evidence? J Thromb Haemost. 2022 Sep;20(9):1988-2000.
3. Moher D, Liberati A, Tetzlaff J, Altman DG; PRISMA Group. Preferred reporting items for systematic reviews and meta-analyses: the PRISMA statement. PLoS Med. 2009 Jul 21;6(7):e1000097.

Resumo

RARO CASO DE HÉRNIA DE GRYNFELT PRIMÁRIA EM PACIENTE IDOSO: UM RELATO DE CASO

Ana Caroline Costa[2], Isabele Vitória Reis Melo[2], Thamires de Freitas Mourão[2], Renato Corgozinho Alves da Silva[1].

[1]Complexo de Saúde São João de Deus, Divinópolis, Minas Gerais – Brasil.
[2]Faculdade de Medicina da Universidade Federal de São João del-Rey, Divinópolis, Minas Gerais – Brasil.

Autor correspondente: Ana Caroline Costa - ana.caroline.98.ac@gmail.com

INTRODUÇÃO: As hérnias lombares são defeitos incomuns na parede abdominal, compõem 1,5 - 2% de todas as hérnias. Quando localizadas no triângulo lombar superior, são conhecidas como hérnia de Grynfelt. Estas podem ser primárias, mais raras, ou secundárias, causadas por trauma ou cirurgia. Podem ser assintomáticas e até causarem estrangulamento e isquemia intestinal. O diagnóstico depende da suspeição clínica, pode ser avaliado com imagem. A correção cirúrgica consiste na síntese da parede abdominal em sua região posterolateral, com ou sem colocação de tela. **OBJETIVO:** Relatar caso clínico raro de hérnia de Grynfelt unilateral e primária. **MÉTODO:** Revisão de prontuário e revisão de literatura no PubMed e SciELO com descritor "Grynfelt hernia". **RESULTADOS COM DISCUSSÃO:** RJA, masculino, 80 anos, com queixa de protusão em região dorsal, redutível, percebida há cerca de 6 meses, sem relato de trauma ou cirurgia local. Hígido, já submetido a hernioplastia umbilical e ressecção transureteral da próstata. Realizou ultrassom da parede abdominal, com hérnia em região lombar direita alta, de conteúdo adiposo, sem sinais de encarceramento. Ao exame, presença de abaulamento redutível em região dorsal direita. Paciente submetido a abordagem cirúrgica eletiva. Realizada incisão transversal sob triângulo lombar superior, abertura do músculo oblíquo externo, com identificação de hérnia de Grynfelt de colo herniário de cerca de 2cm, saco herniário com conteúdo de gordura pré-peritoneal. Realizada redução de conteúdo herniário, seguido de fechamento do defeito com vicryl. Colocada tela inlay entre a musculatura lombar e o músculo oblíquo, fechamento do músculo oblíquo externo e colocação de tela onlay acima do músculo oblíquo externo - tipo sanduiche. Ato sem intercorrências. Paciente com boa evolução pós-operatória, sem queixas ou sinais de recidiva. **CONCLUSÃO:** A hérnia de Grynfelt é rara. É necessário que sejam feitas publicações a fim de se comparar as técnicas de abordagem desse defeito na parede abdominal e determinar o tratamento ideal.

Palavras-chave: Hérnia. Parede Abdominal. Herniorrafia. Doenças Raras.

REFERÊNCIAS:

Sundaramurthy S, Suresh HB, Anirudh AV, Prakash Rozario A. Primary lumbar hernia: A rarely encountered hernia. Int J Surg Case Rep. 2016;20:53-6.
Alcoforado C, Lira N, Kreimer F, Martins-Filho ED, Ferraz AA. Grynfelt hernia. Arq Bras Cir Dig. 2013 Jul-Sep;26(3):241-3.

Resumo

RECIDIVA DE OSTEOCONDROMA EM PACIENTE IDOSO APÓS RESSECÇÃO CIRÚRGICA: UM RELATO DE CASO

Camila Santos Silva[1], Iure Kalinine Ferraz de Souza[1], Artur Leonel Carneiro[3], Ronald Soares dos Santos[1], Jéssica Domingues Corradi Novais[3], Cirênio de Almeida Barbosa[1,2].

1 Faculdade de Medicina da Universidade Federal de Ouro Preto, Ouro Preto, Minas Gerais – Brasil.
2 Santa Casa de Misericórdia de Belo Horizonte, Belo Horizonte, Minas Gerais – Brasil.
3 Faculdade de Medicina da Faculdade Ciências Médicas de Minas Gerais, Belo Horizonte, Minas Gerais – Brasil.
Autor correspondente: Camila Santos Silva - camillas.santos18@gmail.com; camilla.ss@aluno.ufop.edu.br

INTRODUÇÃO: O osteocondroma é uma neoplasia óssea benigna, geralmente diagnosticada nas primeiras quatro décadas de vida, predominando em indivíduos do sexo masculino, caracterizada por uma projeção na superfície externa do osso, sendo séssil ou pedunculada. Essa patologia costuma ser assintomática, contudo, pode causar compressão de estruturas vizinhas, fraturas, deformidades e, raramente, evolução para malignidade, cujos sinais incluem dor persistente, crescimento acelerado e espessamento cartilaginoso. A confirmação diagnóstica ocorre por meio de exames de imagem, que evidenciam a morfologia da lesão. O tratamento baseia-se na ressecção cirúrgica, com taxa de recidiva estimada em 2% quando realizada adequadamente. **OBJETIVO**: Relatar o caso de um paciente sintomático, diagnosticado com osteocondroma no arco costal direito, submetido à ressecção cirúrgica, com posterior recidiva do quadro. **MÉTODO**: Paciente do sexo masculino, 65 anos, dislipidêmico e obeso, submetido a ressecção cirúrgica eletiva de uma formação sólida, heterogênea e hipoecogênica em arco costal látero-inferior direito, medindo 0,7 × 1,0 cm, compatível com osteocondroma. **RESULTADOS COM DISCUSSÃO**: O procedimento transcorreu sem intercorrências. Paciente evoluiu bem no pós-operatório, recebendo alta hospitalar após quinze dias. Decorridos seis meses da intervenção cirúrgica, houve recidiva no mesmo local, com dimensões semelhantes, sem sintomas associados. Optou-se por conduta conservadora, com acompanhamento clínico e exames de imagem periódicos, considerando-se a ausência de sintomas e de sinais de malignidade, e a estabilidade da lesão. A recidiva, embora rara, pode ocorrer em casos de ressecção incompleta ou da localização anatômica desfavorável da lesão. A literatura reforça a importância do acompanhamento contínuo para detecção precoce de eventual transformação maligna ou comprometimento de estruturas adjacentes. **CONCLUSÃO**: O osteocondroma, tumor de natureza benigna e de baixa taxa de recidiva quando ressecado adequadamente, pode manifestar-se de forma sintomática. A ocorrência de recidiva após ressecção cirúrgica sugere a ocorrência de remoção incompleta ou dificuldade técnica relacionada à localização anatômica. O caso reforça a importância do acompanhamento periódico através de exames de imagem, considerando o potencial, ainda que raro, de recidiva e transformação maligna, e a necessidade de intervenções precoces subsequentes em caso de progressão da lesão ou surgimento de sintomas.

Palavras-chave: Osteocondroma. Neoplasias. Recidiva.

REFERÊNCIAS:

1. Tepelenis K, Papathanakos G, Kitsouli A, Troupis T, Barbouti A, Vlachos K, *et al.* Osteochondromas: An Updated Review of Epidemiology, Pathogenesis, Clinical Presentation, Radiological Features and Treatment Options. In Vivo. 2021 Mar-Apr;35(2):681-691.
2. Wuyts W, Schmale GA, Chansky HA, Raskind WH. Hereditary Multiple Osteochondromas. 2000 Aug 3. In: Adam MP, Feldman J, Mirzaa GM, *et al.*, editors. GeneReviews® [Internet]. Seattle (WA): University of Washington, Seattle; 1993-2025.
3. Kitsoulis P, Galani V, Stefanaki K, Paraskevas G, Karatzias G, Agnantis NJ, Bai M. Osteochondromas: review of the clinical, radiological and pathological features. In Vivo. 2008 Sep-Oct;22(5):633-46.
4. Florez B, Mönckeberg J, Castillo G, Beguiristain J. Solitary osteochondroma long-term follow-up. J Pediatr Orthop B. 2008 Mar;17(2):91-4.

Resumo

RECIDIVAS E COMPLICAÇÕES PÓS-CIRÚRGICAS NO TRATAMENTO DO MEGAESÔFAGO POR DOENÇA DE CHAGAS: RELATO DE UM CASO COMPLEXO

Gustavo Melo Ribeiro[1], Júlia Kroehling Gil[1], Maria Laura Lucas Queiroz de Pinho Barroso[1], Alice Vilella Assis[1], Paula Cristina de Oliveira[1], Tuian Santiago Cerqueira[1].

[1]Faculdade de Medicina da Universidade Federal de Minas Gerais, Belo Horizonte, Minas Gerais – Brasil.
Autor correspondente: Gustavo Melo Ribeiro - gustmr13@gmail.com

INTRODUÇÃO: A Doença de Chagas é um importante problema de saúde pública no Brasil. Estima-se que 1,9 a 4,6 milhões de brasileiros estejam infectados.[1] Na fase crônica, alguns pacientes têm destruição do plexo mioentérico comprometendo a motilidade do trato gastrointestinal.[2] **OBJETIVO:** Relatar evolução de paciente com megaesôfago por Doença de Chagas, submetida a 18 cirurgias em 14 anos. **MÉTODO:** Relato de caso baseado em registros hospitalares retrospectivos. **RESULTADO COM DISCUSSÃO:** F.R.P.B., 49 anos, feminino, 53kg, procedente de Vitória/ES, chegou ao HC-UFMG em 07/2020 com queixa de melena persistente e anemia desde 2016. A paciente era portadora de Doença de Chagas crônica, com megaesôfago. Iniciou tratamento em 2008 após 1 ano com disfagia, dor retroesternal e perda ponderal. Desde então, foram feitas 17 cirurgias que, sem resultados duradouros, implicaram novos procedimentos, a saber**:** cardiomiotomia com fundoplicatura parcial anterior VLP; cirurgia de Thal, seguida por 4 dilatações esofágicas endoscópicas. Em seguida, cirurgia de Serra-Dória; anastomose esofagogástrica proximal à estenose; esofagocoloplastia e jejunostomia; anastomose colojejunal L-L; redução do cólon com colopexia na parede torácica anterior, fechamento do defeito diafragmático e anastomose colojejunal, com alça de Roux previamente constituída, devido a hérnia hiatal. Após estes procedimentos, evoluiu com hemorragia digestiva de origem indefinida, com necessidade de hemotransfusões a cada 15 dias, limitadas por aloimunização. Encaminhada ao HC para avaliação. Após busca da fonte de sangramento sem sucesso, optou-se por laparotomia com endoscopia perioperatória auxiliar, em 05/2022. Sugerido foco de sangramento esofágico, foi feita ressecção do remanescente gástrico e esofágico e anastomoses da alça jejunal com o cólon, com resolução da melena no pós-operatório. **CONCLUSÃO:** Caso singular de muitas cirurgias prévias e de complexa conformação anatômica, enfatizando a necessidade de estudar o paciente e sua condição patológica antes de realizar o procedimento operatório. Diante de hemorragias digestivas crônicas, é importante o uso da endoscopia perioperatória para auxiliar ressecções complexas de trato digestivo.

Palavras-chave: Doença de Chagas. Esôfago. Hemorragia. Anastomose Cirúrgica.

REFERÊNCIAS:

1. Brasil. Ministério da Saúde. Guia de vigilância em saúde. 6ª ed. Rev. Brasília (DF): Ministério da Saúde; 2024.
2. Brasileiro Filho G. Bogliolo patologia. 8ª ed. Rio de Janeiro: Guanabara Koogan; 2011.

Resumo

RELATO DE CASO: MASTOIDITE AGUDA EM CRIANÇA, DESAFIOS DIAGNÓSTICO E TERAPÊUTICO

Laura Santos Fonseca[1], Anna Luiza Mattos de Oliveira[1], Luciana Menezes Nogueira Martins[2].

1Faculdade de Medicina da Universidade de Itaúna, Itaúna, Minas Gerais – Brasil.
2Faculdade de Medicina da Universidade Federal de São João del-Rey, Divinópolis, Minas Gerais – Brasil.

Autor correspondente: Laura Santos Fonseca - lalasantosfonseca@gmail.com

INTRODUÇÃO: A mastoidite aguda é uma inflamação do osso mastoide, geralmente causada por bactérias como Streptococcus pneumoniae e Streptococcus pyogenes, sendo mais comum em crianças menores de dois anos. Na maioria dos casos, surge como complicação de uma otite média aguda (OMA) não tratada. DESCRIÇÃO DO CASO: Paciente T.B.L.S, 3 anos, previamente hígido, com otalgia à esquerda, febre baixa e edema retroauricular progressivo há oito dias. Tratado sem sucesso com azitromicina e amoxicilina + clavulanato. Edema e hiperemia retroauricular à esquerda, com protrusão do pavilhão auricular. (IMAGEM 1 E 2) À palpação, sinais de flutuação em região infra auricular. Otoscopia com drenagem de secreção purulenta no meato acústico externo esquerdo.

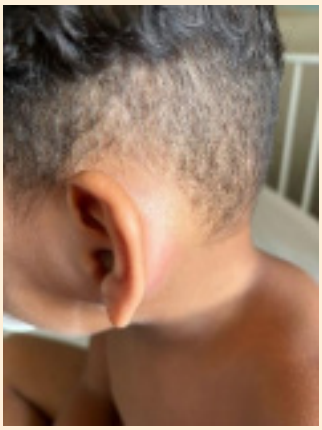

Imagem 1

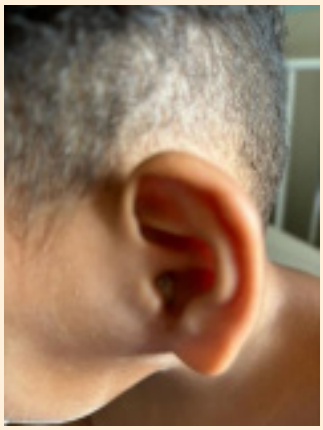

Imagem 2

Mastoidite aguda secundária à OMA refratária à antibioticoterapia oral. Internação para antibioticoterapia IV (ceftriaxona e clindamicina), analgesia e hidratação. Foi submetido à drenagem cirúrgica e colocação de dreno de penRose retroauricular. A otoscopia sob microscopia revelou estenose do conduto auditivo externo. No pós-operatório após ser questionada, a mãe relatou otite aos seis meses de idade com estenose de conduto na época, o que ocasionou a dificuldade de exteriorização da otite média aguda atual, contribuindo para a mastoidite. Cultura da secreção identificou Pseudomonas aeruginosa, levando à troca da antibioticoterapia para meropenem após discussão com a CCIH. TC de crânio mostrou redução da pneumatização das células mastoides à esquerda, preenchidas por material de partes moles, com coleção de líquido retro e infra auricular. (IMAGEM 3).

Imagem 3

Resumo

Após 10 dias de tratamento, houve melhora clínica significativa, regressão do edema e redução da secreção. Paciente permaneceu estável, sem febre, foi feita a transição para antibioticoterapia oral e recebeu alta com encaminhamento para seguimento ambulatorial e cirurgia futura para correção da estenose. **DISCUSSÃO:** O quadro clínico clássico da mastoidite inclui otalgia retroauricular, febre e protrusão da orelha. A tomografia do osso temporal é essencial para diagnóstico e avaliação de complicações. O tratamento envolve antibioticoterapia endovenosa, miringotomia com tubo de ventilação e, em casos graves, mastoidectomia. A doença pode evoluir para complicações severas, como abscesso subperiosteal e trombose do seio sigmóide. Sua epidemiologia acompanha a da OMA, sendo mais comum em crianças pequenas, menores de dois anos. Em cerca de 50% dos casos, ocorre no primeiro episódio de OMA. A infecção pode levar à perfuração da membrana timpânica, perda auditiva ou formação de abscessos. No caso relatado, uma OMA associada a uma estenose de conduto auditivo resultou em mastoidite, ressaltando a importância do diagnóstico precoce e do tratamento adequado. **CONCLUSÃO:** Algumas OMAs podem evoluir de forma insidiosa e não responder à antibioticoterapia inicial, favorecendo a progressão para mastoidite. O atraso no diagnóstico e tratamento aumenta o risco de complicações graves, como abscessos, trombose do seio sigmóide e meningite, elevando a morbimortalidade. O reconhecimento e o tratamento precoce da mastoidite aguda são essenciais para evitar desfechos potencialmente fatais.

Palavras-chave: Mastoidite. Pseudomonas aeruginosa. Otite Média.

REFERÊNCIAS

1. Ortega R. Mastoidite: conheça as causas, sintomas, tratamentos e saiba como evitá-la [online]. São Paulo, Brasil; 2023.

2. Pirana S, Araújo DL, Pissini FC, Mendes NCO, Fukumoto GM. Relato de 3 Casos de Complicações de Otite Média Aguda. Rev Med Minas Gerais 2018; 28: e-1944.

3. Tonello ND, Cunha MP, Teixeira CB, Zago GS. Mastoidite aguda em crianças. Braz. J. Implantol. Health Sci. 2024;6(9):2859-2868.

Resumo

REPARO DE HÉRNIA DIAFRAGMÁTICA TRAUMÁTICA À ESQUERDA SOB ABORDAGEM MINIMAMENTE INVASIVA

Talles Fernandes de Souza[1], Rafael Mateus Correa[1], Thaíssa Oliveira Vilaça[1], Giovanna de Oliveira Camargos[1], Igor Saint'Clair de Castro Doco[1].

1Faculdade de Medicina da Universidade Federal de São João del-Rey, Divinópolis, Minas Gerais – Brasil.
Autor correspondente: Talles Fernandes de Souza tallesfernandes.05@gmail.com

INTRODUÇÃO: A hérnia diafragmática traumática (HDT) é uma condição rara, associada a traumas de alta energia, com potencial risco vital devido à herniação de órgãos abdominais para a cavidade torácica. Acomete principalmente homens jovens, com predileção pelo hemitórax esquerdo, cuja fragilidade anatômica e ausência de proteção hepática favorecem a ruptura. O diagnóstico é desafiador, pois a apresentação clínica varia desde assintomática até complicações como obstrução intestinal ou insuficiência respiratória. A tomografia computadorizada (TC) é o padrão-ouro para identificação da lesão, enquanto o tratamento cirúrgico imediato é essencial para reduzir morbimortalidade. Este relato descreve um caso de HDT tratado com videolaparoscopia, reforçando a eficácia da abordagem minimamente invasiva em pacientes estáveis. **RESULTADOS:** Paciente masculino, 38 anos, vítima de colisão automobilística em alta velocidade, apresentou dor epigástrica, dispneia e redução do murmúrio vesicular à esquerda. Estável hemodinamicamente (PA: 130/90 mmHg, SpO_2: 96%), sem lesões externas graves. A TC evidenciou ruptura do diafragma esquerdo com herniação do fundo gástrico e baço para o tórax, associada a hemopneumotórax localizado. Submetido à videolaparoscopia, identificou-se lesão diafragmática no pilar esquerdo, corrigida com cinco pontos em X, sem uso de tela. O hemopneumotórax foi drenado com dreno torácico 22G. Evoluiu com analgesia adequada, deambulação precoce (2º DPO) e alta no 5º dia pós-operatório, após retirada do dreno e confirmação radiológica de expansão pulmonar. **DISCUSSÃO:** O caso ilustra a efetividade da laparoscopia no manejo de HDT em pacientes estáveis, alinhando-se à literatura que aponta menores taxas de infecção, dor pós-operatória e tempo de internação quando se compara à laparotomia. A predominância de lesões à esquerda reflete a proteção hepática no lado direito e a fragilidade embriológica da hemicúpula esquerda. A TC, com sensibilidade de 56,5–82%, foi crucial para o diagnóstico precoce, evitando complicações como estrangulamento visceral. A opção por sutura simples, sem tela, baseou-se no tamanho moderado da lesão e ausência de perda tecidual, condizente com estudos que não demonstram diferenças significativas na recorrência entre técnicas. A ausência de lesões associadas (presentes em 95% dos casos) e complicações pós-operatórias destaca-se, contrastando com a morbidade elevada descrita na literatura (pneumonia, sepse). Limitações incluem a aplicabilidade restrita a casos sem instabilidade hemodinâmica ou lesões viscerais complexas, que exigem abordagem aberta. **CONCLUSÃO:** A HDT demanda alto índice de suspeita e diagnóstico ágil por imagem. A videolaparoscopia mostrou-se segura e eficaz neste caso, com recuperação acelerada e menor morbidade, reforçando seu papel como alternativa à cirurgia convencional em pacientes selecionados. A sutura direta, sem tela, foi adequada para defeitos moderados, com desfecho favorável. O relato ressalta a importância da individualização terapêutica e integração de técnicas minimamente invasivas, ampliando as opções para otimizar resultados clínicos em traumas complexos.

Palavras-chave: Hérnia Diafragmática Traumática. Laparoscopia. Herniorrafia. Relatos de Casos.

REFERENCIAS:

1. Advanced Trauma Life Support (ATLS) Student Course Manual. 11th ed. American College of Surgeons; 2018.
2. Kishore GS, Gupta V, Doley RP, Kudari A, Kalra N, Yadav TD, Wig JD. Traumatic diaphragmatic hernia: tertiary centre experience. Hernia. 2010 Apr;14(2):159-64.
3. Petric J, Bright T, Liu DS, Wee Yun M, Watson DI. Sutured Versus Mesh-augmented Hiatus Hernia Repair: A Systematic Review and Meta-analysis of Randomized Controlled Trials. Ann Surg. 2022 Jan 1;275(1):e45-e51.

Resumo

RUPTURA ESPLÊNICA EM DOIS TEMPOS: UM RELATO DE CASO

Mariana Ferreira Coelho[1], Caio Eduardo de Carvalho[1], Roberta Durso[1], Marcela Luíza Amaral Resende Lara[1], Sofia de Pársia Pires[1], Pabline Vilela de Carvalho[2].

[1]Santa Casa de Misericórdia de Belo Horizonte, Belo Horizonte, Minas Gerais – Brasil.
[2]Faculdade de Medicina da Universidade Federal de Lavras, Lavras, Minas Gerais – Brasil.
Autor correspondente: Mariana Ferreira Coelho - marianafc.2000@hotmail.com

INTRODUÇÃO: O trauma abdominal contuso é causa de 80% das lesões abdominais atendidas no pronto socorro.[1] Pacientes com ruptura esplênica aguda apresentam sinais atribuídos ao hemoperitônio. Em outros, há um período assintomático, culminando com ruptura esplênica em dois tempos (REDT). **OBJETIVO:** Difusão do tema para melhor manejo. **MÉTODO:** estudo observacional com base de dados em prontuário do paciente. **RESULTADOS COM DISCUSSÃO:** Masculino, 33 anos, encaminhado à Santa Casa de Belo Horizonte por dor abdominal e vômitos. Apresentou-se com frequência cardíaca aumentada, palidez e dor abdominal difusa, sem irritação peritoneal. Relatou acidente automobilístico há duas semanas, sem necessidade de hospitalização. À Tomografia Computadorizada (TC) de abdome, grande hemoperitônio e baço com múltiplas áreas heterogêneas. Procedeu-se à esplenectomia. Recebeu alta após 4 dias. Menos comum, a REDT, caracterizada por intervalo assintomático maior que 48h, apresenta taxa de mortalidade de 15%, comparado a 1% da ruptura aguda.[2] A fisiopatologia não é bem conhecida, mas sugere-se sangramento pequeno e contínuo subcapsular, até o rompimento. No caso, após trauma de baixa intensidade, sem hospitalização, a evolução para a ruptura tardia ocorreu, devendo o médico conhecê-la para condutas assertivas. Nenhum fator de previsão da REDT é confiável e, pelo fato de a TC por vezes ser normal à admissão, em casos com lesões de alto impacto ou na presença de lesões em órgãos circundantes, é seguro repeti-la 2 a 3 dias após o trauma ou antes que os pacientes recebam alta para, potencialmente, detectar a lesão esplênica oculta.[3] **CONCLUSÃO:** A REDT é tema de fundamental importância, pela ausência de sintomas e alterações propedêuticas iniciais e pela difusão do tratamento não operatório. Novos estudos podem trazer comemorativos precoces mais sensíveis e específicos, melhorando o planejamento propedêutico e terapêutico.

Palavras-chave: Baço. Ruptura Esplênica. Abdome Agudo. Sobrevida.

REFERÊNCIAS:

1. Nishijima DK, Simel DL, Wisner DH, Holmes JF. Does this adult patient have a blunt intra-abdominal injury? JAMA. 2012 Apr 11;307(14):1517-27.
2. Coccolini F, Montori G, Catena F, Kluger Y, Biffl W, Moore EE, *et al.* Splenic trauma: WSES classification and guidelines for adult and pediatric patients. World J Emerg Surg. 2017 Aug 18;12:40.
3. Hamidian Jahromi A, Migliaro M, Romano M, Sangster G. Delayed Splenic Rupture; Normal Appearing Spleen on the Initial Multidetector Computed Tomography (MDCT) Can Sometimes Be Misleading. Trauma Mon. 2016 Mar 20;21(5):e24465.

Resumo

SUPLEMENTAÇÃO DE VITAMINA D E PROBIÓTICOS PÓS CIRURGIA BARIÁTRICA: EFEITOS NO METABOLISMO E MELHORA NA QUALIDADE DE VIDA

Lara de Souza Santos[1], Ana Flávia de Oliveira Rezende Silva[1], Lívia Carolina Ferreira Diniz[1], Lucas Gabriel Nascimento Duarte[2], Sávio Lana Siqueira[1].

[1]Faculdade de Medicina da Universidade de Itaúna, Itaúna, Minas Gerais – Brasil.
[2]Faculdade de Medicina da Faculdade Atenas, Passos, Minas Gerais – Brasil.
Autor correspondente: Lara de Souza Santos - medlarasantos@gmail.com

INTRODUÇÃO: A obesidade vem aumentando significativamente e a cirurgia bariátrica tem se mostrado uma intervenção eficaz para o tratamento dessa condição. Esse método pode levar a deficiências nutricionais, como de vitamina D, bem como alterações da microbiota intestinal. Assim, intervenções têm sido eficazes para a melhora na qualidade de vida dos pacientes pós operados.[1-4] **OBJETIVOS:** Este trabalho visa avaliar os efeitos metabólicos e impactos da suplementação de vitamina D e probióticos em pacientes obesos pós cirurgia bariátrica. **MÉTODOS:** Foram feitas pesquisas nas bases de dados BVS e PubMed, utilizando os descritores *"cirurgia bariátrica"*, *"probióticos"*, *"vitamina D"* e *"suplementação"* obtidos através do DeCs, combinados pelo operador booleano *"AND"*. Aplicaram-se os filtros: publicações dos últimos 5 anos, disponibilidade de texto completo, e tipos de estudo *revisão de literatura*, *revisão sistemática* e *ensaio clínico controlado*. A estratégia de busca foi desenvolvida de forma sistemática e os quatro artigos selecionados, analisados criticamente. **RESULTADOS COM DISCUSSÃO:** A suplementação com probióticos em pacientes submetidos à cirurgia bariátrica demonstrou benefícios significativos, auxiliando na modulação da microbiota intestinal, melhorando a função hepática, reduzindo os triglicerídeos e contribuindo para a perda de peso.4 Além disso, evidências apontam que a suplementação reduz os sintomas de compulsão alimentar e dependência de alimentos até um ano após a cirurgia, indicando um impacto positivo no eixo intestino-microbiota-cérebro.[3] Já a avaliação do status de vitamina D mostrou alta prevalência de deficiência tanto no pré quanto no pós-operatório, com maior incidência em pacientes submetidos ao bypass gástrico em Y de Roux. Com isso, a suplementação adequada, especialmente com doses ≥ 2.000 UI/dia, foi associada a níveis mais elevados de vitamina D 25(OH) e menor risco de complicações ósseas.[1,2] Assim, esses resultados reforçam a necessidade de estratégias individualizadas para melhorar a nutrição e a microbiota no período pós-operatório. **CONCLUSÃO:** A suplementação de vitamina D é necessária para a manutenção de níveis adequados nos pacientes submetidos à cirurgia bariátrica, enquanto os probióticos se mostraram eficazes na diminuição da compulsão alimentar e regulação de outros indicadores. Faz-se necessário mais estudos sobre o tema.

Palavras-chave: Cirurgia Bariátrica. Vitamina D. Suplementos Nutricionais. Probióticos.

REFERÊNCIAS:

1. Giustina A, Di Filippo L, Facciorusso A, Adler RA, Binkley N, Bollerslev J, *et al.* Vitamin D status and supplementation before and after Bariatric Surgery: Recommendations based on a systematic review and meta-analysis. Rev Endocr Metab Disord. 2023 Dec;24(6):1011-1029.
2. Gao Z, Liang Y, Huang S, Wu Z, Li M, Yang J. Prevalence and associated factors of vitamin D deficiency after Roux-en-Y gastric bypass: a systematic review and meta-analysis. Int J Surg. 2023 Dec 1;109(12):4273-4285.
3. Carlos LO, Ramos MRZ, Wagner NRF, Freitas LAC, Felicidade I, Campos ACL. PROBIOTIC SUPPLEMENTATION ATTENUATES BINGE EATING AND FOOD ADDICTION 1 YEAR AFTER ROUX-EN-Y GASTRIC BYPASS: A RANDOMIZED, DOUBLE-BLIND, PLACEBO-CONTROLLED TRIAL. Arq Bras Cir Dig. 2022 Jun 24;35:e1659.
4. Wang Y, Zheng Y, Kuang L, Yang K, Xie J, Liu X, *et al.* Effects of probiotics in patients with morbid obesity undergoing bariatric surgery: a systematic review and meta-analysis. Int J Obes (Lond). 2023 Nov;47(11):1029-1042.

Resumo

TÉCNICA DE DELORME NA CORREÇÃO CIRÚRGICA DE PROLAPSO RETAL EM IDOSA: RELATO DE CASO

Iully Beatriz Nobre Silva[1], Gianni Nunes Pereira[2], Isabella Alves Almeida Machado[1], Larissa Cardoso Amaral[1], Letícia Gabrielle Gomes Silva[3].

1Complexo de Saúde São João de Deus, Divinópolis, Minas Gerais – Brasil.
2Hospital Universitário Clemente de Faria, Montes Claros, Minas Gerais – Brasil.
3Faculdade de Medicina da Universidade Estadual de Montes Claros, Montes Claros, Minas Gerais – Brasil.
Autor correspondente: Iully Beatriz Nobre Silva - iully.beatriz@hotmail.com

INTRODUÇÃO: O prolapso retal é uma protusão de todas as camadas do reto através do orifício anal, condição debilitante, frequentemente observada em idosos e, particularmente, em mulheres.[1-3] Associado a retocele e incontinência urinária, compromete significamente a qualidade de vida dos pacientes.[1,2,4] O diagnóstico é clínico e o tratamento cirúrgico visa a correção anatômica e funcional,[1,2] utilizando-se técnicas de acesso abdominal, como a retopexia, ou técnicas de acesso perineal, como a técnica de Delorme, uma opção para casos selecionados e com maior risco cirúrgico.[1-3] **OBJETIVO:** Apresentar o manejo cirúrgico de uma paciente com prolapso retal. **MÉTODO:** Revisão da literatura e análise de dados do prontuário. **RESULTADOS COM DISCUSSÃO:** Mulher, 82 anos, hipertensa, diabética, queixando de desconforto perineal, dificuldade evacuatória e incontinência urinária. Exame físico indicando prolapso retal, retocele e cistocele. Indicou-se correção cirúrgica utilizando a técnica de Delorme para o prolapso retal e plastia anterior e posterior do períneo sob a técnica de Parks. O procedimento transcorreu sem intercorrências e no pós-operatório manteve estabilidade, ferida operatória com boa aparência e evacuações presentes. Recebeu alta hospitalar no segundo dia pós-operatório. O prolapso retal é uma condição multifatorial frequentemente associada a disfunções do assoalho pélvico.[2,4] A técnica de Delorme é indicada para pacientes de alto risco cirúrgico, pois evita manipulação abdominal e reduz o tempo operatório.[1,2] A plastia anterior e posterior do períneo sob técnica de Parks melhora a sustentação do assoalho pélvico, favorecendo a função evacuatória e urinária.[4] Estudos indicam que a técnica de Delorme apresenta bons resultados em longo prazo em termos de alívio sintomático e redução da recorrência do prolapso.[2,3] A abordagem combinada com a plastia perineal auxilia no controle da incontinência urinária e melhora a qualidade de vida do paciente.[4] **CONCLUSÃO** O presente caso reforça a segurança e a eficiência da técnica de Delorme em pacientes muito idosos e com risco cirúrgico elevado. A correção cirúrgica combinada à plastia perineal mostrou-se uma alternativa eficaz proporcionando evolução satisfatória no pós-operatório imediato. O acompanhamento será essencial para avaliar a manutenção dos benefícios obtidos.

Palavras-chave: Prolapso Retal. Protectomia. Cirurgia Colorretal. Relatos de Casos.

REFERÊNCIAS

César MAP, Vasconcellos BM, Soares CBCC, Campos CC, Salera C, Bortman D, *et al.* Técnica de Delorme como Opção para o Tratamento da Procidência Retal Recidivada: Relato de Caso. Rev Bras Coloproct. 2010;30(1):83-86.

Fang CB, Candelária PAP, Klug WA, Capelhuchnik P. Resultados de tratamento do prolapso retal pela técnica de delorme e de retopexia. Rev Assoc Med Bras. 2008 Apr;54(2):142–5.

Marderstein EL, Delaney CP. Surgical management of rectal prolapse. Nat Clin Pract Gastroenterol Hepatol. 2007 Oct;4(10):552-61.

Mercer-Jones MA, D'Hoore A, Dixon AR, Lehur P, Lindsey I, Mellgren A, *et al.* Consensus on ventral rectopexy: report of a panel of experts. Colorectal Dis. 2014 Feb;16(2):82-8.

Resumo

TÉCNICAS DE PRESERVAÇÃO DO NERVO LARÍNGEO RECORRENTE EM TIREOIDECTOMIA TOTAL: RELATO DE CASO COM ÊNFASE NA SEGURANÇA ANATÔMICA BILATERAL

João Lucas Silva Pereira[1], Mariana Magalhães Apolinário[2], Jéssica Domingues Corradi Novais[1], Cirênio de Almeida Barbosa[3].

1Faculdade de Medicina da Faculdade Ciências Médicas de Minas Gerais, Belo Horizonte, Minas Gerais – Brasil.
2Faculdade de Medicina da Faculdade de Ciências Médicas e da Saúde de Juiz de Fora, Juiz de Fora, Minas Gerais – Brasil.
3Santa Casa de Misericórdia de Belo Horizonte, Belo Horizonte, Minas Gerais – Brasil.
Autor correspondente: João Lucas Silva Pereira - joaolsp2702@gmail.com

INTRODUÇÃO: A tireoidectomia é um procedimento amplamente realizado, especialmente em casos de neoplasias benignas de tireoide. Entre suas possíveis complicações, a lesão do nervo laríngeo recorrente (NLR) é uma das mais relevantes, podendo causar disfonia, disfagia e prejuízo respiratório. A identificação precoce e a preservação anatômica do NLR durante o ato cirúrgico são fundamentais para a segurança do paciente e desfechos favoráveis. **OBJETIVO**: Relatar um caso de tireoidectomia bilateral com ênfase na identificação e proteção bilateral do nervo laríngeo recorrente, destacando estratégias técnicas aplicadas para evitar complicações. **MÉTODO**: Paciente masculino, 74 anos, portador de neoplasia benigna da glândula tireoide (D34), admitido para tireoidectomia total eletiva. Sob anestesia geral, realizou-se cervicotomia ampla com dissecção por planos, ligadura das veias jugulares anteriores e separação dos músculos cervicais. Procedeu-se à dissecção da fáscia tireoideana e pré-traqueal. À direita, o NLR foi identificado e dissecado com segurança, preservando-se tecido tireoidiano no polo superior com distância adequada do cisto colóide. Foram ligadas as veias tireoidianas superior, média e inferior. À esquerda, repetiu-se a técnica de dissecção cuidadosa com identificação clara do NLR e das estruturas vasculares associadas. O lobo piramidal foi ressecado com preservação tecidual. Realizou-se hemostasia rigorosa, teste de borracheiro negativo, drenagem com Portovac 3.2 e fechamento por planos. Não houve intercorrências. **RESULTADOS E DISCUSSÃO**: O procedimento transcorreu com estabilidade hemodinâmica e sem lesão neural. No pós-operatório, o paciente apresentou voz audível, sem sinais de paresia, e evolução clínica estável. A literatura recomenda a identificação sistemática do NLR e dissecção capsular próxima à glândula como medidas protetoras. A preservação do tecido tireoidiano no polo superior evita lesão inadvertida de ramos externos do nervo laríngeo superior. O uso de técnicas anatômicas e revisão rigorosa da hemostasia são essenciais para a prevenção de hematomas compressivos e complicações respiratórias. **CONCLUSÃO**: O caso reforça a importância da identificação precisa e da dissecção meticulosa do nervo laríngeo recorrente em tireoidectomias bilaterais. A adoção de estratégias anatômicas seguras é determinante na prevenção de disfonia e outras complicações pós-operatórias, contribuindo para o sucesso do procedimento e segurança do paciente.

Palavras-chave: Tireoidectomia. Nervo Laríngeo Recorrente. Complicações Pós-Operatórias. Neoplasias da Glândula Tireoide.

REFERÊNCIAS:

1. Gunn A, Oyekunle T, Stang M, Kazaure H, Scheri R. Recurrent Laryngeal Nerve Injury After Thyroid Surgery: An Analysis of 11,370 Patients. J Surg Res. 2020 Nov;255:42-49.
2. Iyomasa RM, Tagliarini JV, Rodrigues SA, Tavares ELM, Martins RHG. Laryngeal and vocal alterations after thyroidectomy. Braz J Otorhinolaryngol. 2019 Jan-Feb;85(1):3-10.
3. Joliat GR, Guarnero V, Demartines N, Schweizer V, Matter M. Recurrent laryngeal nerve injury after thyroid and parathyroid surgery: Incidence and postoperative evolution assessment. Medicine (Baltimore). 2017 Apr;96(17):e6674.
4. Souza LS, Crespo AN, Medeiros JL. Laryngeal vocal and endoscopic alterations after thyroidectomy under local anesthesia and hypnosedation. Braz J Otorhinolaryngol. 2009 Jul-Aug;75(4):511-6.
5. Zakaria HM, Al Awad NA, Al Kreedes AS, Al-Mulhim AM, Al-Sharway MA, Hadi MA, *et al.* Recurrent laryngeal nerve injury in thyroid surgery. Oman Med J. 2011 Jan;26(1):34-8.

Resumo

TERAPIAS ABLATIVAS VERSUS RESSECÇÃO CIRÚRGICA NO TRATAMENTO DO CARCINOMA HEPATOCELULAR

Rafael Luís Moreira Domingos[1], Yasmin Jassanan Resende Martins[1], Pedro Henrique Souza de Jesus[1].

1Faculdade de Medicina da Universidade Federal de Minas Gerais, Belo Horizonte, Minas Gerais – Brasil.

Autor correspondente: Rafael Luís Moreira Domingos - rafaellmoreira@ufmg.br

INTRODUÇÃO: O carcinoma hepatocelular (CHC) é uma das principais causas de morte por câncer. A escolha do tratamento depende de múltiplos fatores (tamanho e número de lesões, função hepática preservada e quadro geral do paciente). As terapias ablativas por radiofrequência (RFA) e por micro-ondas (MWA) surgem como alternativas menos invasivas, embora a ressecção cirúrgica (RC) continue sendo o tratamento de primeira linha. **OBJETIVOS**: Realizar uma revisão sistemática comparando terapias ablativas percutâneas (RFA e MWA) e ressecção cirúrgica (RC) no tratamento do CHC inicial. **METODOLOGIA**: Busca por artigos publicados entre 2020 e 2025 na base de dados PubMed; critérios de inclusão: estudos comparativos diretos entre RFA e/ou MWA e ressecção cirúrgica em pacientes com CHC em estádio inicial; critérios de exclusão: estudos que não atendiam aos critérios de inclusão e estudos em animais; dois revisores selecionaram os artigos (divergências resolvidas por consenso); dados sintetizados de forma qualitativa. **RESULTADOS E DISCUSSÃO**: A busca inicial resultou em 349 artigos, dos quais 10 foram selecionados. A maioria dos estudos indica que a RC proporciona uma sobrevida global ligeiramente superior à RFA quando considerados todos os pacientes com CHC inicial. A sobrevida livre de recidiva foi melhor com RC, sendo o benefício oncológico maior em tumores múltiplos iniciais e em lesões maiores. Para tumores pequenos, não houve diferença significativa na sobrevida entre RFA e RC. A vantagem da RC em sobrevida global tende a desaparecer em lesões iniciais, onde a ablação elimina completamente o tumor. Quanto à longevidade, a terapia ablativa pode ser quase equivalente à cirurgia em alguns casos, embora a RC mantenha vantagem global modestamente superior em populações maiores e menor chance de recidiva. **CONCLUSÃO**: A RC oferece leve superioridade em sobrevida global e controle livre da doença, tendo em vista menores taxas de recorrência tumoral. Todavia, para tumores menores que 3 cm, a ablação percutânea alcança resultados semelhantes à RC em alguns pacientes. A escolha do tratamento deve buscar maximizar o controle oncológico e minimizar riscos e impactos ao paciente. A ressecção cirúrgica segue como padrão ouro, e a ablação consolidou-se como alternativa menos invasiva.

Palavras-chaves: Carcinoma Hepatocelular. Ablação por radiofrequência. Hepatectomia. Neoplasias. Resultado do tratamento.

REFERENCIAS:

1. Gani RA, Teressa M, Budiman RA, Kalista KF, Lesmana CRA. Meta analysis of radiofrequency ablation versus surgical resection in small and large nodule of hepatocellular carcinoma. HPB (Oxford). 2024 Oct;26(10):1216-1228.

Resumo

TRATAMENTO CIRÚRGICO DE ABDOME AGUDO OBSTRUTIVO COMPLICADO COM SÍNDROME DO INTESTINO CURTO E RELATO DOS IMPACTOS DO MANEJO MULTIDISCIPLINAR

Isabella Alves Almeida Machado[1], Hulie Martins Ferreira[1], Otaviano José Greco Rodrigues[1], Alfredo Augusto Messias[1].

[1]Complexo de Saúde São João de Deus, Divinópolis, Minas Gerais – Brasil.
Autor correspondente: Isabella Alves Almeida Machado - bella.almeida19@gmail.com

INTRODUÇÃO A síndrome do intestino curto (SIC) é uma condição inabsortiva grave,[3] que, em geral, decorre de ressecções cirúrgicas extensas.[1] No adulto, o tratamento cirúrgico para tumores, eventos isquêmicos intestinais, dentre outros, são fatores de risco para SIC.[2] O manejo nutricional inclui, em cerca de 75% dos casos, a nutrição parenteral total (NPT) por pelo menos 6 meses.[4] **RELATO DE CASO** Idosa, 80 anos, cardiopata, admitida por abdome agudo obstrutivo por tumor estenosante no íleo. Submetida a enterectomia e anastomose entero-enteral. No 8º dia pós-operatório, apresentou complicação isquêmica, inviabilizando desde 40 cm do ângulo de Treitz, até o ceco. Indicada nova enterectomia e maturação de íleo-colostomia. Progrediu para SIC e alto débito na ostomia. Realizado suporte nutricional com NPT, até atingir condições para reconstrução de trânsito intestinal.[1] **OBJETIVO:** Descrever o manejo multidisciplinar da SIC. **MÉTODO:** Relato de caso de paciente atendida em hospital de grande porte de Minas Gerais, e análise dos resultados em paralelo com a literatura. **RESULTADOS E DISCUSSÃO:** Após 48 dias de NPT, paciente realizou a reconstrução intestinal. Em 30 dias, atingiu a independência alimentar pela via oral. Estudo mostra que 60%-75% de casos semelhantes atingem esse desfecho em 6 meses,[2,3] e 30–40% mantêm uso prolongado de NPT.[1] As intervenções multidisciplinares podem reduzir em até 50% a morbimortalidade relacionada à SIC.[5] **CONCLUSÃO** O manejo interdisciplinar da SIC tem impacto na reabilitação e desospitalização do doente,[5] conforme demostrado na literatura e ilustrado neste caso.

Palavras-chave: Abdome Agudo. Obstrução Intestinal. Síndrome do Intestino Curto. Nutrição Parenteral Total.

REFERÊNCIAS

1. Parrish CR, DiBaise JK. Managing the Adult Patient With Short Bowel Syndrome. Gastroenterol Hepatol (N Y). 2017 Oct;13(10):600-608.
2. O'Keefe SJ, Buchman AL, Fishbein TM, Jeejeebhoy KN, Jeppesen PB, Shaffer J. Short bowel syndrome and intestinal failure: consensus definitions and overview. Clin Gastroenterol Hepatol. 2006 Jan;4(1):6-10.
3. Misiakos EP, Macheras A, Kapetanakis T, Liakakos T. Short bowel syndrome: current medical and surgical trends. J Clin Gastroenterol. 2007 Jan;41(1):5-18.
4. Lakkasani S, Seth D, Khokhar I, Touza M, Dacosta TJ. Concise review on short bowel syndrome: Etiology, pathophysiology, and management. World J Clin Cases. 2022 Nov 6;10(31):11273-11282.
5. Instituto Nacional do Câncer. Diretrizes para Manejo do câncer gastrointestinal [online]. Rio de Janeiro: INCA, 2023.

Resumo

TRATAMENTO CIRÚRGICO DE LINFOMA MALT DUODENAL - RELATO DE CASO

Marcela Luíza Amaral Resende Lara[1], Caio Eduardo de Carvalho[1], Mariana Ferreira Coelho[1], Roberta Durso[1], Sofia de Pársia Pires[1], Pabline Vilela de Carvalho[2].

[1]Santa Casa de Misericórdia de Belo Horizonte, Belo Horizonte, Minas Gerais – Brasil.
2Faculdade de Medicina da Universidade Federal de Lavras, Lavras, Minas Gerais – Brasil.
Autor correspondente: Marcela Luíza Amaral Resende Lara - marcelaluizalara@hotmail.com

INTRODUÇÃO: Linfoma é um grupo de neoplasias malignas hematológicas de células imunológicas, dividido em Hodgkin e não Hodgkin. O linfoma MALT (tecido linfoide associado à mucosa) se insere neste segundo grupo, é de baixa prevalência, maior com o envelhecimento, e igualitário entre sexos. Pode acometer pele, estômago, intestino, dentre outros. **OBJETIVO:** Retratar, através de relato de caso, tratamento cirúrgico desta neoplasia para conhecimento da comunidade médica. **MÉTODO:** Seleção de caso de relevância epidemiológica e cirúrgica, operado em hospital quaternário de Belo Horizonte em 2024. **RESULTADOS COM DISCUSSÃO:** Masculino, 53 anos, encaminhado à Santa Casa de Belo Horizonte para propedêutica de síndrome consumptiva e dispepsia. Tomografia computadorizada, colangioressonância e ressonância de abdome demonstrou lesão expansiva com densidade de partes moles, realce por meio de contraste, que envolvia 2ª a 4ª porções duodenais, comprometendo o pâncreas, de 14,3x9,6x13,4 cm. Evidenciada em laparotomia exploradora massa duodenal que invadia mesocólon direito e ramo direito da artéria e veia cólica média, aderido a órgãos contíguos. Realizada duodenopancreatectomia e colectomia direita associada à linfadenectomia retroperitoneal. Anatomopatológico sugestivo de linfoma não-Hodgkin em duodeno, pâncreas e cólon direito, confirmado por imunohistoquímica – linfoma MALT da zona marginal. Paciente intercorreu com fístula pancreática, tratada conservadoramente. Tal relato retrata caso singular epidemiologicamente, com tratamento diferente de outras topografias. Quando gástrico, é tratado com a erradicação de *H. pylori*. Em outros locais, a radioterapia pode ser indicada. Todavia, o linfoma duodenal seguiu terapêutica de tumores periampulares. Tal caso não demonstra padrão no tratamento cirúrgico de tal neoplasia, não descrito em literatura, mas sim oferece alternativa terapêutica, bem como ilustra desafios e imprevisibilidades da carreira cirúrgica. **CONCLUSÃO:** O linfoma MALT demanda aprofundamento em pesquisas para desenvolvimento de melhor terapêutica multimodal, sendo a cirúrgica uma possibilidade.

Palavras-chave: Linfoma de Zona Marginal Tipo Células B. Pancreaticoduodenectomia**.**

REFERÊNCIAS:

1. Lewis WD, Lilly S, Jones KL. Lymphoma: Diagnosis and Treatment. Am Fam Physician. 2020 Jan 1;101(1):34-41.
2. Ishikawa E, Nakamura M, Satou A, Shimada K, Nakamura S. Mucosa-Associated Lymphoid Tissue (MALT) Lymphoma in the Gastrointestinal Tract in the Modern Era. Cancers (Basel). 2022 Jan 17;14(2):446.

Resumo

TRATAMENTO CONSERVADOR VERSUS CIRÚRGICO NA APENDICITE AGUDA EM CRIANÇAS: UMA REVISÃO SISTEMÁTICA DE LITERATURA

Bianca Fernanda Pinto[1], Gabrielle dos Santos Almeida[1], Nicoly Carneiro Castro[1], Cayo Ferreira Arantes de Oliveira[1], Augusto Henrique de Oliveira Neto[1], Cirênio de Almeida Barbosa[1].

1Faculdade de Medicina da Universidade Federal de Ouro Preto, Ouro Preto, Minas Gerais – Brasil.
Autor correspondente: Bianca Fernanda Pinto - biancalima.bf@gmail.com

INTRODUÇÃO: A apendicite aguda é a emergência cirúrgica abdominal mais frequente em crianças e adolescentes entre 10 e 20 anos de idade, em todo o mundo. O tratamento conservador (CAT) ainda requer um quadro não complicado, com critérios específicos para a indicação. Entretanto, a apendicectomia permanece como o procedimento de escolha para evitar complicações graves: perfuração, peritonite, abscessos e episódios recorrentes. Apesar do predomínio do tratamento cirúrgico, novos estudos têm apresentado eficácia no uso isolado de antibioticoterapia para tratar casos não complicados. OBJETIVO: Analisar as perspectivas atuais sobre o tratamento conservador versus o cirúrgico na apendicite aguda em crianças. MÉTODOS: Revisão sistemática conduzida de acordo com as diretrizes PRISMA. Foram utilizadas as bases de dados PubMed e LILACS com os descritores "Acute Appendicitis " AND "Non-operative Treatment" AND "Pediatrics" no período entre 2015 e 2025. Incluídos 26 dos 168 artigos encontrados, baseados na relevância e em conformidade com os critérios de inclusão do rigor metodológico. RESULTADOS: A eficácia do CAT variou entre 58% e 89% nos artigos analisados. Em um estudo com 646 crianças, 79% responderam bem ao CAT, enquanto 28% apresentaram recorrência de apendicite e 21% necessitaram de apendicectomia posteriormente. Outra pesquisa apontou que 84% das crianças tratadas com antibióticos não precisaram de cirurgia, reforçando a viabilidade dessa abordagem. Em contrapartida, estudos demonstraram que a apendicectomia precoce resultou em uma taxa de sucesso de 100%, enquanto o tratamento conservador apresentou um percentual variável de êxito, com risco de recorrência. DISCUSSÃO: Dentre os fatores associados à falha no CAT e necessidade de apendicectomia estão inclusos: idade avançada, níveis aumentados de proteína C reativa, leucocitose, escore de Alvarado ≥ 7 e presença de apendicólito. Ademais, o diâmetro apendicular acima de 6 mm e a presença de líquido ou lodo intraluminal na ultrassonografia, recurso útil na previsão do sucesso da CAT e na identificação de pacientes com maior risco de recidiva, apresentaram-se como fatores preditivos de recorrência da apendicite. CONCLUSÃO: O CAT da apendicite aguda não complicada se apresenta como uma alternativa viável à apendicectomia, todavia a recorrência pode ser um fator relevante, e aspectos clínicos relacionados ao aumento da probabilidade de falha devem ser levados em consideração na escolha da conduta.

Palavras-chave: Apendicite. Tratamento Conservador.

REFERENCIAS:

1. Adams SE, Perera MRS, Fung S, Maxton J, Karpelowsky J. Non-operative management of uncomplicated appendicitis in children: a randomized, controlled, non-inferiority study evaluating safety and efficacy. ANZ Journal of Surgery. 2024 Jun 14;94(9):1569–77.
2. Ali H. Factors affecting the effectiveness of conservative management of appendicular mass. Polish Journal of Surgery. 2021 Jun 30;93(3):1–5.
3. Barría Rodríguez AG, Romero E, Guillen A, Fábrega L, Serrano Fernández P. Efficacy of non-operative management of uncomplicated acute appendicitis: initial experience in a resource-limited setting. BMJ Paediatrics Open. 2025 Mar;9(1):e003141.
4. Caruso AM, Pane A, Garau R, Atzori P, Podda M, Casuccio A, *et al.* Acute appendicitis in children: not only surgical treatment. Journal of Pediatric Surgery [Internet]. 2017 Mar 1 [cited 2020 Apr 17];52(3):444–8.
5. Chang YJ, Chao HC, Chen CL, Chen SY, Yan DC, Tsai MH. C-reactive protein may predict the recurrence of appendicitis in children formerly with appendiceal mass after successful non-operative treatment. Pediatrics & Neonatology [Internet]. 2016 Dec 15;58(4):350–4.
6. Fuhrer AE, Sukhotnik I, Ben-Shahar Y, Weinberg M, Koppelmann T. Predictive value of Alvarado score and pediatric appendicitis score in the success of nonoperative management for simple acute appendicitis in children. European Journal of Pediatric Surgery. 2020 Oct 20;31(01):095-101.
7. Froehlich M, Karunungan K, Jen HC, Wagner JP, Shekherdimian S, Sullins VF, *et al.* Non-

Resumo

operative management of uncomplicated appendicitis in children: Can patients be discharged from the emergency department? Journal of Pediatric Surgery [Internet]. 2025 Jan;60(1):161643.
8. Hall NJ, Sherratt FC, Eaton S, Reading I, Walker E, Chorozoglou M, *et al.* Conservative treatment for uncomplicated appendicitis in children: the CONTRACT feasibility study, including feasibility RCT. Health Technology Assessment. 2021 Feb 1;25(10):1–192.
9. Jimbo K, Takeda M, Miyata E, Murakami H, Kyodo R, Orikasa H, *et al.* Is a pediatrician performed gray scale ultrasonography with power Doppler study safe and effective for triaging acute non-perforated appendicitis for conservative management? Journal of Pediatric Surgery [Internet]. 2016 Dec;51(12):1952–6.
10.Kiasat A, Ekström LD, Marsk R, Löf-Granström A, Gustafsson UO. Childhood appendicitis and future risk of inflammatory bowel disease – A nationwide cohort study in Sweden 1973–2017. Colorectal Disease. 2022 Apr 6.
11. Knaapen M, van der Lee JH, Heij HA, van Heurn ELW, Bakx R, Gorter RR. Clinical recovery in children with uncomplicated appendicitis undergoing non-operative treatment: secondary analysis of a prospective cohort study. European Journal of Pediatrics [Internet]. 2019 Feb 1 [cited 2020 Apr 17];178(2):235–42.
12.Levy S, Hiller N, Naama Lev-Cohain, S. Nahum Goldberg, Mizrahi I, Simanovsky N. Ultrasonographic features can predict outcome of conservative management of acute appendicitis in children. 2021 Sep 17;29(1):59–65.
13.Mikami T, Sueyoshi R, Kosaka S, Yoshida S, Go Miyano, Ochi T, *et al.* Perforation in pediatric non-complicated appendicitis treated by antibiotics: the real incidence. Pediatric Surgery International. 2019 Oct 1;36(1):69–74.
14.Monti M, Agamennone M, Wong MCY, Calevo MG, Losurdo G, Avanzini S, *et al.* Role of conservative management of acute appendicitis in pediatric age: a monocentric experience. Updates in Surgery [Internet]. 2025 Apr;10.1007/s13304-02502136-x.
15.Parmentier B, Berrebi D, Matthieu Peycelon, Doit C, Alaa Ghoneimi, Arnaud Bonnard. Failure of first-line antibiotics in nonoperative management of appendiceal mass, toward a second-line instead of surgery? European Journal of Pediatric Surgery. 2015 May 19;26(03):267–72.
16.Patkova B, Svenningsson A, Almström M, Eaton S, Wester T, Svensson JF. Nonoperative treatment versus appendectomy for acute nonperforated appendicitis in children. Annals of Surgery. 2019 Nov;1.
17.Reis Wolfertstetter P, Ebert JB, Barop J, Denzinger M, Kertai M, Schlitt HJ, *et al.* Suspected simple appendicitis in children: Should we use a nonoperative, antibiotic-free approach? An observational study. Children [Internet]. 2024 Mar 1 [cited 2024 May 25];11(3):340.
18.Sajjad MN, Naumeri F, Hina S. Non-operative treatment versus appendectomy for acute uncomplicated appendicitis: A randomized controlled trial. Pakistan Journal of Medical Sciences. 2021 Jun 30;37(5).
19.Scott A, Lee SL, DeUgarte DA, Shew SB, Dunn JCY, Shant Shekherdimian. Nonoperative management of appendicitis. Clinical Pediatrics. 2017 Mar 1;57(2):200–4.
20.Stackievicz R, Milner R, Werner M, Arnon S, Steiner Z. Follow-up ultrasonographic findings among children treated conservatively for uncomplicated acute appendicitis. Pediatric Radiology [Internet]. 2023 Feb;53(2):223–34.
21.Steiner Z, Buklan G, Gutermacher M, Litmanovitz I, Landa T, Arnon S. Conservative antibiotic treatment for acute uncomplicated appendicitis is feasible. Pediatric Surgery International [Internet]. 2018 Mar 1 [cited 2020 Mar 1];34(3):283–8.
22.Steiner Z, Buklan G, Stackievicz R, Gutermacher M, Erez I. A role for conservative antibiotic treatment in early appendicitis in children. Journal of Pediatric Surgery. 2015 Sep 1;50(9):1566–8.
23.Steiner Z, Buklan G, Stackievicz R, Gutermacher M, Litmanovitz I, Golani G, *et al.* Conservative treatment in uncomplicated acute appendicitis: reassessment of practice safety. European Journal of Pediatrics [Internet]. 2017 Apr 1;176(4):521–7.
24.Steiner Z, Gilad Y, Gutermacher M, Stackievicz R, Bauer-Rusek S, Arnon S. Acute appendicitis in children: Reexamining indications for conservative treatment – A large prospective analysis. Journal of Pediatric Surgery. 2021 Dec.
25.Tsai HY, Chao HC, Yu WJ. Early appendectomy shortens antibiotic course and hospital stay in children with early perforated appendicitis. Pediatrics & Neonatology. 2017 Oct;58(5):406–14.
26. Wijayanayaka T, Davidson J, Bütter A. Does size matter? Correlation of ultrasound findings in children without clinical evidence of acute appendicitis. Journal of Pediatric Surgery. 2018 May;53(5):980–3.

Resumo

TRATAMENTO DE SÍNDROME DE COCKETT COM OCLUSÃO DE STENT EM VEIA ILÍACA COMUM DIREITA EM PACIENTE COM SITUS INVERSUS TOTALIS: RELATO DE CASO

Bruna de Castro Silva[1], Mariane Amaral Silva[2], Robert Amorim Gomes[3], Gustavo Laranjo Avelar[3].

[1]Faculdade de Medicina da Faculdade de Minas, Belo Horizonte, Minas Gerais – Brasil.
[2]Faculdade de Medicina da Universidade Federal de São João del-Rei, Divinópolis, Minas Gerais – Brasil.
[3]Complexo de Saúde São João de Deus, Divinópolis, Minas Gerais – Brasil.
Autor correspondente: Bruna de Castro Silva - bruninhacastro200909@hotmail.com

INTRODUÇÃO: A Síndrome de Cockett, também conhecida como Síndrome de May-Thurner, é caracterizada pela compressão da veia ilíaca comum esquerda entre a artéria ilíaca comum direita e a coluna vertebral. Embora a forma clássica envolva a veia esquerda, variações anatômicas e condições associadas, como o situs inversus totalis, podem alterar essa apresentação. O situs inversus totalis é uma condição congênita rara em que os órgãos toracoabdominais estão em posição espelhada à normal. A presença concomitante dessas duas condições representa um desafio diagnóstico e terapêutico significativo. Este relato descreve o tratamento endovascular de uma paciente portadora de situs inversus totalis com oclusão de stent previamente implantado na veia ilíaca comum direita. **OBJETIVO:** Relatar a abordagem diagnóstica e terapêutica de uma paciente com situs inversus totalis e oclusão de stent em veia ilíaca, destacando as adaptações endovasculares frente às alterações anatômicas. **MÉTODOS:** Trata-se de um relato de caso com abordagem descritiva e qualitativa, baseado na análise de prontuário, exames de imagem e registros operatórios de um serviço especializado em cirurgia vascular. **RELATO DO CASO:** Paciente com diagnóstico prévio de Síndrome de Cockett, portadora de situs inversus totalis, apresentou oclusão total do stent previamente implantado em veia ilíaca comum direita. Foi realizada punção retrógrada das veias femoral superficial direita e femoral comum esquerda com auxílio de ultrassonografia intraoperatória e radioscopia, utilizando introdutores 6F e heparinização sistêmica com controle do TCA. A flebografia retrógrada demonstrou oclusão total do fluxo venoso no segmento médio-distal do stent da veia ilíaca externa e comum direita, com extensa rede colateral drenando para a veia cava inferior via sistema ilíaco interno contralateral. Observou-se ainda irregularidades parietais intensas na veia femoral comum direita. A angiografia da veia esquerda não revelou anormalidades significativas. A tentativa inicial de recanalização da lesão extensa intrastent, utilizando fio guia hidrofílico e cateter vertebral, foi malsucedida. Após abordagem com cateter mamário interno via crossover pela veia femoral esquerda, também sem sucesso, optou-se pela introdução de bainha longa Epsylar na veia femoral direita, permitindo finalmente a recanalização do trajeto obstruído com balão de alta pressão. Realizou-se ultrassonografia intravascular (IVUS), que evidenciou fibrose significativa desde a veia femoral comum até a ilíaca comum direita, com redução de calibre e fluxo em vórtice. Foram implantados dois stents autoexpansíveis Sinus Venous (14x150mm na femoral comum direita e 16x80mm na ilíaca comum direita, com extensão até a cava), seguidos de pós-dilatação com balão Atlas 16x60mm. Exames intraoperatórios (IVUS e doppler colorido) confirmaram a recuperação da luz venosa, sem sinais de trombos ou fraturas dos stents. A angiografia de controle final demonstrou recanalização completa, com fluxo venoso adequado e ausência de complicações. **CONCLUSÃO:** O tratamento endovascular da Síndrome de Cockett em paciente com situs inversus totalis requer abordagem individualizada devido às particularidades anatômicas. A recanalização de stent previamente ocluído, embora desafiadora, demonstrou-se eficaz com o uso de técnicas avançadas de imagem e materiais específicos. O sucesso do procedimento, sem intercorrências, reforça a viabilidade da abordagem endovascular mesmo em casos complexos e raros.

Palavras-chave: Síndrome de May-Thurner. Procedimentos Endovasculares. Veia Ilíaca. Situs Inversus.

REFERENCIAS:

1. Eitler K, Bibok A, Telkes G. Situs Inversus Totalis: A Clinical Review. Int J Gen Med. 2022 Mar 3;15:2437-2449.
2. Deshimo G, Abebe H, Damtew G, Demeke E, Feleke S. A Case Report of Dextrocardia with Situs Inversus: A Rare Condition and Its Clinical Importance. Case Rep Med. 2024 Apr 4;2024:2435938.
3. Melo CCS, Barros MVL, Yepez JAR. Tratamento endovascular na Síndrome de May-Thurner: relato de caso e revisão da literatura. Rev Bras Ecocardiog Imagem Cardiovasc. 2012;25(2):122-125.

Resumo

TRATAMENTO ENDOSCÓPICO VERSUS CIRÚRGICO NA PANCREATITE CRÔNICA: UMA REVISÃO SISTEMÁTICA DE LITERATURA

Bianca Fernanda Pinto[1], Gabrielle dos Santos Almeida[1], Nicoly Carneiro Castro[1], Cayo Ferreira Arantes de Oliveira[1], Augusto Henrique de Oliveira Neto[1], Cirênio de Almeida Barbosa[1].

1Faculdade de Medicina da Universidade Federal de Ouro Preto, Ouro Preto, Minas Gerais – Brasil.
Autor correspondente: Bianca Fernanda Pinto - biancalima.bf@gmail.com

INTRODUÇÃO: A pancreatite crônica (PC) é uma condição fibrosa inflamatória persistente, marcada por inflamação contínua do pâncreas que resulta em fibrose e formação de cicatrizes. Trata-se de uma doença multifatorial e muitas vezes debilitante, seu tratamento é multimodal e envolve otimização nutricional, controle da dor e, quando indicado é comum que os pacientes necessitem de intervenções endoscópicas ou cirúrgicas para o seu manejo. **OBJETIVO:** Analisar as perspectivas atuais sobre o tratamento endoscópico versus o cirúrgico na PC. **MÉTODOS:** Revisão sistemática de literatura conduzida de acordo com as diretrizes PRISMA. Foram utilizadas as bases de dados PubMed, LILACS e Cochrane com os descritores "Chronic Pancreatitis " AND "Endoscopic Treatment" AND "Surgical Treatment" no período entre 2020 e 2025. Foram incluídos 40 dos 393 artigos encontrados, baseados na relevância e em conformidade com os critérios de inclusão do rigor metodológico. **RESULTADOS:** As técnicas cirúrgicas mais empregadas foram Frey, Pustow e Berger, alcançando melhora da dor em 50% dos pacientes, com índices de complicações maiores de 12 a 34%. Em um estudo, a cirurgia precoce foi superior a abordagem endoscópica primeiro na obstrução ductal no alívio da dor. Nos casos de PC calculosa, a litotripsia extracorpórea (ESWL), com auxílio endoscópico ou não, foi eficaz para eliminar até 86% dos cálculos pancreáticos. Em relação ao comprometimento ductal, a colocação de stents mostrou uma eficácia variada conforme o tipo específico de stents, porém os pacientes ainda assim apresentaram maior episódios de recorrência da dor. **DISCUSSÃO**: A escolha da abordagem no tratamento da PC depende de fatores prognósticos e da gravidade da doença. Nesse sentido, a ESWL associada à CPRE mostrou bons níveis de alívio da dor e eliminação de cálculos, mas com alta taxa de recorrência. Em contrapartida, a cirurgia pancreática, sobretudo a conduta precoce, apresentou maior eficácia no controle da dor e menor necessidade de reintervenções. Ademais, o uso de stents e de procedimentos guiados por ultrassonografia endoscópica tiveram eficácia variável, com necessidade frequente de novas intervenções. **CONCLUSÃO**: Existem diversas abordagens modernas na PC, envolvendo procedimentos endoscópicos, como colocação de stents e drenagem de coleção peripancreática guiada por ultrassom endoscópico, porém essas técnicas ainda apresentam taxas de recorrências da dor e do processo inflamatório superiores às técnicas cirúrgicas.

Palavras-chave: Pancreatite Crônica. Endoscopia. Litotripsia. Pancreaticojejunostomia.

REFERENCIAS:

1. Bick BL, Patel F, Easler JJ, Yan Qing Tong, Watkins JL, McHenry L, *et al.* A comparative study between single-operator pancreatoscopy with intraductal lithotripsy and extracorporeal shock wave lithotripsy for the management of large main pancreatic duct stones. Surg Endosc. 2021 Jul 15;36(5):3217–26.
2. Bronswijk M, Persyn D, Malenstein H van, Laleman W, van. Outcomes of minor versus major papilla rendez-vous for EUS-guided pancreatic duct drainage. Dig Liver Dis. 2023 Aug 8;56(1):170–5.
3. Cai H, Cai Y, Wang X, Peng B. Laparoscopic Beger procedure for the treatment of chronic pancreatitis: a single-centre first experience. BMC Surg. 2020;20(1):84.
4. Dynko VY, Kulagin VV, Gabriel SA, Mamishev AK, Durleshter VM, Makarenko AS, *et al.* Modern endoscopic technologies for chronic calcifying pancreatitis. Khirurgiia. 2024;(6):15–9.
5. Duan WX, Wei WZ, Yang X, Gao Q, Chen J, Wu Z, *et al.* Effect of pancreatic extracorporeal shock wave lithotripsy on chronic pancreatitis stones. Zhonghua Wai Ke Za Zhi. 2023 Jan;61(7):590–5.
6. Gerges C, Albers D, Schmitz L, Goni E, Cappello A, Schirra J, *et al.* Digital single-operator pancreatoscopy for the treatment of symptomatic pancreatic duct stones: a prospective multicenter cohort trial. Endoscopy. 2022 Jun 7;55(02):150–7.
7. Gkolfakis P, Bourguignon A, Arvanitakis M, Baudewyns A, Eisendrath P, Blero D, *et al.* Indwelling double-pigtail plastic stents for treating disconnected pancreatic duct syndrome-associated peripancreatic fluid collections: long-term safety and efficacy. Endoscopy. 2020 Nov 20;53(11):1141–9.

Resumo

8. González J, Ayala D, Caballero N, Rey Chaves CE, Conde D, Sabogal Olarte JC. Outcomes after Frey's procedure for chronic pancreatitis: a 8-year single-center experience in Colombia. BMC Surg. 2022 Dec;22(1):424.
9. Gornals JB, Sumalla-Garcia A, Luna-Rodriguez D, Puigcerver-Mas M, Velasquez-Rodriguez JG, Salord S, *et al.* Long-term outcomes of endoscopic ultrasound-guided pancreatic duct interventions: A single tertiary center experience. Gastroenterol Hepatol. 2025 Feb;48(2):502221.
10. Gurav N, Jagtap N, Koppoju V, Sekhramantri K, Asif S, Tandan M, *et al.* Predictors of persistent pain after extracorporeal shockwave lithotripsy for painful chronic calcific pancreatitis. Endoscopy. 2024 Jun;56(6):406–11.
11. Guo JY, Qian YY, Sun H, Chen H, Zou WB, Hu LH, *et al.* Optimal Timing of Endoscopic Intervention After Extracorporeal Shock-Wave Lithotripsy in the Treatment of Chronic Calcified Pancreatitis. Pancreas. 2021 Apr 1;50(4):633–8.
12. Han S, Conwell DL, Easler JJ, Yang Y, Andersen DK, Fisher WE, *et al.* Utilization of Pancreatic Endotherapy in Patients with Chronic Pancreatitis: Results From a Multicenter Cohort Study in the United States. Gastrointest Endosc. 2024 Apr 1;
13. Hori Y, Ichino Y, Naitoh I, Hayashi K, Yoshida M, Natsume M, *et al.* Impact of physiologically shaped pancreatic stent for chronic pancreatitis. Sci Rep. 2021;11(1):8285.
14. Issa Y, Kempeneers MA, Bruno MJ, Fockens P, Poley JW, Ahmed Ali U, *et al.* Effect of Early Surgery vs Endoscopy-First Approach on Pain in Patients WithChronic Pancreatitis. JAMA. 2020 Jan 21;323(3):237.
15. Ito K, Okano N, Takuma K, Iwasaki S, Watanabe K, Kimura Y, *et al.* Are Newer Extracorporeal Shock Wave Lithotripsy Models Truly Improving Pancreatolithiasis Lithotripsy Performance? A Japanese Single-Center Study Using Endoscopic Adjunctive Treatment. Gut Liver. 2023;17(4):647–58.
16. Kempeneers MA, Bouwense SA, Bruno MJ, Fockens P, *et al.* Long-Term Outcomes of Early Surgery vs Endoscopy First in Chronic Pancreatitis: Follow-Up Analysis of the ESCAPE Randomized Clinical Trial. JAMA Surg. 2025 Feb;160(2):126–33.
17. Kinny-Köster B, Walsh CM, Sun Z, Faghih M, Desai NM, Warren DS, *et al.* Minimally invasive total pancreatectomy with islet autotransplantation for chronic pancreatitis: the robotic approach. Surg Endosc. 2024 Jun 6;38(7):3948–56.
18. Ko SW, So H, Oh D, Song TJ, Park DH, Lee SS, *et al.* Long-term clinical outcomes of a fully covered self-expandable metal stent for refractory pancreatic strictures in symptomatic chronic pancreatitis: An 11-year follow-up study. J Gastroenterol Hepatol. 2023 Mar;38(3):460–7.
19. Korpela T, Udd M, Mustonen H, Ristimäki A, Haglund C, Seppänen H, *et al.* Association between chronic pancreatitis and pancreatic cancer: A 10-year retrospective study of endoscopically treated and surgical patients. Int J Cancer. 2020 Jan;147(5):1450–60.
20. Krafft MR, Croglio MP, James TW, Baron TH, Nasr JY. Endoscopic endgame for obstructive pancreatopathy: outcomes of anterograde EUS-guided pancreatic duct drainage. A dual-center study. Gastrointest Endosc. 2020 Nov;92(5):1055–66.
21. Lara-Orozco U, Ortiz-Higareda V, Martínez-Ordaz JL, Rodríguez-Negrete EV, Choncoa-Valderrama Y. Experience of endoscopy versus surgery as initial management of chronic pancreatitis. Rev Gastroenterol Mex (Engl). 2024;89(4):491–7.
22. Li JS, Zheng KL, Lv SL, Su XJ, Wang KX, Li ZS, *et al.* Endoscopic ultrasound-guided versus surgical pancreatic duct drainage after failed endoscopic retrograde pancreatography: a pilot comparative study. Surg Endosc. 2024 Aug;38(8):4422–30.
23. Liu Y, Yin XY, Cui JH, Wang T, Feng XY, Yi JH, *et al.* Long-term clinical outcomes of extracorporeal shockwave lithotripsy and endoscopic retrograde cholangiopancreatography for pancreatic duct stone treatment in patients with chronic pancreatitis. Aliment Pharmacol Ther. 2024 Oct;60(8):1110–21.
24. Mirzoev IA, Medzhidov RT, Abdullaeva AZ, Magomedova SM. Clinical forms and surgical strategy for chronic pancreatitis. Khirurgiia. 2023;(3):19–27.
25. Nguyen TX, Dang NT, Ton-Nu V. Feasibility of laparoscopic modified Frey procedure for chronic pancreatitis: a prospective 6 case series. Minerva Surg. 2024 Oct;79(5):513–7.
26. Parhiala M, Nøjgaard C, Bartholdy A, Waage A, Ignatavičius P, Engjom T, *et al.* Quality of life after endoscopic procedures for chronic pancreatitis: A multicentre study. United European Gastroenterol J. 2023 Nov;11(9):884–93.
27. Parhiala M, Waage A, Ignatavičius P, Olesen SS, Poulsen JL, Trond E, *et al.* Surgical strategies for chronic pancreatitis in a 1,327-patient Scandinavian Baltic pancreatic Club (SBPC) register.

Resumo

Pancreatology. 2023 Jan;23(1):28–34.
28. Przybyłkowski A, Nehring P. Endoscopic ultrasound-guided drainage of peripancreatic fluid collections: What impacts treatment duration? Hepatobiliary Pancreat Dis Int. 2023 Jun;22(3):310–6.
29. Ramchandani M, Lakhtakia S, Costamagna G, Tringali A, Püspöek A, Tribl B, *et al.* Fully Covered Self-Expanding Metal Stent vs Multiple Plastic Stents to Treat Benign Biliary Strictures Secondary to Chronic Pancreatitis: A Multicenter Randomized Trial. Gastroenterology. 2021 Jul;161(1):185–95.
30. Ru N, Qian YY, Zhu JH, Chen H, Zou WB, Hu LH, *et al.* Post-ESWL and post-ERCP pancreatitis in patients with chronic pancreatitis: Do they share the same risks? J Hepatobiliary Pancreat Sci. 2021 Jul 22;28(9):778–87.
31. Sakai T, Koshita S, Kanno Y, Ogawa T, Kusunose H, Yonamine K, *et al.* Early and long-term clinical outcomes of endoscopic interventions for benign pancreatic duct stricture/obstruction-the possibility of additional clinical effects of endoscopic ultrasonography-guided pancreatic drainage. Pancreatology. 2022 Jan;22(1):58–66.
32. Saito T, Nakai Y, Mizuno S, Isayama H, Sasahira N, Kanai S, *et al.* Long-term outcome of endotherapy for pancreatic stones by using a dedicated pancreatic basket catheter. J Gastroenterol Hepatol. 2021 Mar 22;36(9):2424–31.
33. Sherman S, Kozarek RA, Costamagna G, Reddy DN, Tarnasky P, Shah RJ, *et al.* Soft self-expandable metal stent to treat painful pancreatic duct strictures secondary to chronic pancreatitis: a prospective multicenter trial. Gastrointest Endosc. 2023 Mar;97(3):472-481.e3.
34. Siegel JB, Mukherjee R, Lancaster WP, Morgan KA. Distal Pancreatectomy for Pancreatitis in the Modern Era. J Surg Res. 2022 Jul;275:29–34.
35. Takikawa T, Kume K, Tanaka Y, Kikuta K, Ogata Y, Hatta W, *et al.* Risk Factors and a Prediction Model for Pain Recurrence After Pancreatic Stent Removal in Painful Chronic Pancreatitis. Pancreas. 2025 Jan;54(1):e30–8.
36. Talukdar R, Olesen SS, Unnisa M, Bedarkar A, Sarkar S, Tandan M, *et al.* Extracorporeal Shock-Wave Lithotripsy and Endoscopy for the Treatment of Pain in Chronic Pancreatitis. Ann Intern Med. 2024 May 28;
37. van der Wiel SE, Stassen PMC, Poley JW, De Jong DM, de Jonge PJF, Bruno MJ. Pancreatoscopy-guided electrohydraulic lithotripsy for the treatment of obstructive pancreatic duct stones: a prospective consecutive case series. Gastrointest Endosc. 2022 May;95(5):905-914.e2.
38. Van Veldhuisen CL, Leseman CA, De Rijk FEM, Dekker EN, Wellens MJ, Michiels N, *et al.* Nationwide Outcome of Tailored Surgery for Symptomatic Chronic Pancreatitis Based on Pancreatic Morphology: Validation of the International Guidelines. Ann Surg. 2025 Jan;281(4):655–63.
39. Will U, Füldner F, Buechner T, Meyer F. Endoscopic ultrasonography-guided drainage of the pancreatic duct (EUS-PD) in postoperative anastomotic stenosis after previous pancreatic resection. Z Gastroenterol. 2024 Dec;62(12):2039–48.
40. Yamamoto S, Inui K, Katano Y, Miyoshi H, Kobayashi T, Tachi Y, *et al.* Pancreatic Stones: Clinical Outcomes With Nonsurgical Treatment in a Japanese Single-Center Study. Pancreas. 2022 Jan;51(2):205–11.

Resumo

TUMOR DE FRANTZ: UM RELATO DE CASO RARO.

Maria Luiza Vecchi Ferreira[1], Ana Laura Gois[2], Fernanda Morais Sousa[1], João Wagner Pimentel de Oliveira[1], Lara Torres Faioli Ribeiro[1], Rhuann Alves Silva[1], Renato Corgozinho Alves da Silva[2].

[1]Faculdade de Medicina da Universidade de Itaúna, Itaúna, Minas Gerais - Brasil.
[2]Complexo de Saúde São João de Deus, Divinópolis, Minas Gerais - Brasil.
Autor correspondente: Maria Luiza Vecchi Ferreira - marialvecchif@gmail.com

INTRODUÇÃO: A neoplasia pseudopapilífera do pâncreas (tumor de Frantz), caracterizado por uma massa abdominal inespecífica, é uma patologia rara, benigna e mais prevalente em mulheres. Após ressecção cirúrgica, tem prognóstico favorável. **OBJETIVO:** O presente estudo objetiva elucidar um caso raro diagnosticado como Tumor de Frantz. MÉTODOS: Relato clínico-cirúrgico baseado no prontuário da paciente e em artigos da literatura. **DISCUSSÃO:** Paciente de 31 anos, operada em 2018, procurou atendimento por cólica biliar. Após ultrassom, foi visto colelitíase e massa na cauda do pâncreas e na tomografia uma lesão sólida pseudopapilar sugestiva de Tumor de Frantz, tumor raro, geralmente benigno, podendo malignizar em 15% dos casos. Posteriormente, realizou-se pancreatectomia corpo-caudal, esplenectomia e colecistectomia, confirmando o diagnóstico pelo estudo anatomopatológico. Sua localização pode causar compressão vascular e complicações como trombose esplênica e hipertensão portal. O diagnóstico é baseado em exames de imagem, confirmados por padrões imuno-histoquímicos. O tratamento padrão é a ressecção cirúrgica, com taxas de cura de 95%.1-4 **CONCLUSÃO:** Essa neoplasia rara, evidenciada no caso descrito, possui altas taxas de cura e baixa recidiva se tratada com ressecção precoce, preferencialmente por videolaparoscopia. No relato do caso, a cirurgia demonstrou ser eficaz, reforçando a importância do diagnóstico precoce e da abordagem adequada.

Palavras-chave: Neoplasias Pancreáticas. Neoplasias. Pâncreas.

REFERÊNCIAS

Wani NA, Lone TK, Shah AI, Khan AQ, Malik RA. Malignant solid pseudopapillary tumor of pancreas causing sinistral portal hypertension. Indian J Pathol Microbiol. 2011 Jan-Mar;54(1):152-5.
Carlotto JR, Torrez FR, Gonzalez AM, Linhares MM, Triviño T, Herani-Filho B, *et al.* SOLID PSEUDOPAPILLARY NEOPLASM OF THE PANCREAS. Arq Bras Cir Dig. 2016 Apr-Jun;29(2):93-6.
Monção CRL, Dias LTFF, Alcântara CB, Versiani TCA, Correia AA. Neoplasia Pseudopapilífera Sólida de Pâncreas (Tumor de Frantz): Relato de Caso. Rev. Bras. Cancerol. 2020;66(4):e-11826.
Barreda Bolaños F, Liu Bejarano H, Rodriguez Briceño L, Salmon Alva B, Sulca Flores E, Taxa Rojas L, *et al.* Tumor sólido pseudopapilar de páncreas: Tumor de Frantz. Horiz Med. 2018 Abr;18(2):80-85.

Resumo

USO DE EXPANSORES DE COURO CABELUDO NO PRÉ-OPERATÓRIO DE RESSECÇÃO DE NEVUS MELANOCÍTICO CEREBRIFORME CONGÊNITO: UM RELATO DE CASO

Tércia Oliveira Sampaio[1], Nícolas Merlim de Oliveira[2], João Marcos Arantes Soares[2].

[1]Faculdade de Medicina da Universidade Federal de São João del-Rei, Divinópolis, Minas Gerais – Brasil
[2]Faculdade de Medicina da Universidade de Itaúna, Itaúna, Minas Gerais – Brasil.

Autor correspondente: Tércia Oliveira Sampaio - terciasampaio099@gmail.com

INTRODUÇÃO: O nevo melanocítico cerebriforme congênito (NMCC) é uma rara malformação cutânea que demanda abordagem cirúrgica cuidadosa, especialmente quando localizado no couro cabeludo, onde há pouca disponibilidade de tecido para reconstrução. A utilização de expansores teciduais é eficaz para obter cobertura adequada para a ressecção da lesão. **OBJETIVO:** Relatar o manejo cirúrgico de um NMCC no couro cabeludo com uso de expansores teciduais para reconstrução. **MÉTODO:** Revisão de literatura nas bases Pubmed e Scielo com 3 artigos selecionados e relato de caso baseado em prontuários e exames. **RESULTADOS E DISCUSSÃO:** Paciente masculino de 11 anos de idade, encaminhado para ressecção, pela cirurgia de cabeça e pescoço, de NMCC em couro cabeludo occipitoparietal, com aproximadamente 15x12cm. Devido à extensão da lesão, foram inseridos cirurgicamente dois expansores de couro cabeludo, objetivando promover melhor cobertura da área que seria removida após a exérese. Ao longo de 180 dias, os expansores foram periodicamente preenchidos com soro fisiológico. Ao fim do processo de expansão do tecido, foi realizada exérese do nevus, juntamente com remoção dos dois expansores, e realizada reconstrução com retalho do próprio couro cabeludo. O material anatomopalógico foi encaminhado para análise, evidenciando nevo celular intradérmico do tipo neural. O paciente evoluiu com pós-operatório sem intercorrências, e o resultado final foi considerado satisfatório. **CONCLUSÃO:** O caso clínico relatado evidencia os benefícios do uso dos expansores de couro cabeludo, que permitiu a adequada cobertura da região onde foi realizada a ressecção do NMCC, permitindo cicatrização satisfatória da área lesada e manutenção da estética e função do couro cabeludo.

Palavras-chave: Couro Cabeludo. Expansão de Tecido.

REFERÊNCIAS:

Mahipathy SR, Durairaj AR. Large congenital nevus scalp managed by tissue expansion- a case report. J Clin Diagn Res. 2015 Jan;9(1):PD14-5.
Xie F, Qin J, Fang B, Zhou S, Huang RL, Li Q, *et al.* Novel strategies in scalp expansion: improvements and applications of tissue expanders. Burns Trauma. 2024 Apr 8;12:tkae002.
Raposio E. Scalp expansion: Surgical considerations and possible future directions. Indian J Plast Surg. 2018 Jan-Apr;51(1):84-88.

Normas de Publicação

1. DIRETRIZES

A Revista Médica de Minas Gerais recomenda a todos os autores que consultem as diretrizes recomendadas, principalmente a que se enquadra ao trabalho o qual deseja submeter, antes da preparação e submissão ao nosso sistema. Alguns exemplos são Consolidated Standards of Reporting Trials (CONSORT) para ensaios clínicos randomizados; Systematic Reviews and Meta-Analyses (PRISMA) para revisões sistemáticas e meta-análises; Reporting of Observational Studies in Epidemiology (STROBE) para estudo observacionais em epidemiologia; Consensus-based Clinical Case Reporting Guideline Development (CARE) para relatos de caso. Outros guias e diretrizes podem ser encontrados em: NLM's Research Reporting Guidelines and Initiatives.

2. DOCUMENTOS

Tendo conhecimento das políticas editoriais os autores devem submeter os seguintes documentos:
Documento Principal 1 em Inglês, fonte Arial tamanho 12 em docx (Título; Resumo; Palavras-Chave; Texto Completo com tabelas & Referências).
Documento Principal 2 em Português, fonte Arial tamanho 12 em docx (Título; Resumo; Palavras-Chave; Texto Completo com tabelas & Referências).
Aprovação do Comitê de Ética em Pesquisas com Seres Humanos ou Animais indicando número Certificado de Apresentação para Apreciação Ética (CAAE).
Formulário ICMJE de Declaração de Conflito de Interesses & Modelo de Carta de Submissão.
Modelo de Página de Título/Folha de Rosto. (Português & Inglês - Certificar-se do entendimento sobre o termo sobre revisão do inglês em caso de publicação. Veja em Política Editorial).
Formulário sobre Conformidade com a Ciência Aberta.
Tabelas(formato texto ou TIF), Figuras(formato TIF) com legenda.
Materiais suplementares.

3. ESTRUTURA DO MANUSCRITO

Os Artigos Originais e Artigos de Revisão devem apresentar a seguinte estrutura: Resumo Estruturado, Introdução, Método/Metodologia, Resultados e Discussão/Conclusão e Referências. Relato de Caso, possui uma estrutura livre, mas que precisa conter uma Introdução; Discussão com principais sintomas, aspectos clinicos, diagnósticos, possíveis intervenções terapeuticas; e Conclusão.

3.1. Tipos de Trabalho

A Revista Médica de Minas Gerais recebe manuscritos de Artigos Originais, de Artigos de Revisão, Relatos de Caso, Carta ao Editor, Errata, Retratação.

a) Artigo Original: trabalhos que desenvolvam crítica e criação sobre a ciência, tecnologia e arte da medicina, biologia e matérias afins que contribuam para a evolução do conhecimento humano sobre o homem e a natureza. (Pesquisa básica teórica e aplicada; estudos clínicos experimentais e observacionais; estudos epidemiológicos experimentais e observacionais). Indica-se aos autores o enquadramento do trabalho a diretrizes internacionalmente reconhecidas de acordo com seu tipo. Tais diretrizes podem ser encontradas em NLM's Research Reporting Guidelines and Initiatives.
b) Artigos de Revisão: trabalhos que apresentam síntese atualizada do conhecimento disponível sobre medicina, biologia e matérias afins, buscando esclarecer, organizar, normatizar, simplificar abordagem dos vários problemas que afetam o conhecimento humano sobre o homem e a natureza. (Revisão; Revisão Sistemática & Meta-análises) Em caso de revisões sistemáticas e meta-análises, recomenda-se o uso da Preferred Reporting Items for Systematic reviews and Meta-Analyses (PRISMA). A checklist de uso da PRISMA se encontra no dropbox disponibilizado ao fim das orientações.
c) Relato de Caso: trabalhos que apresentam a experiência médica, biológica ou de matérias afins em função da discussão do raciocínio, lógica, ética, abordagem, tática, estratégia, modo, alerta de problemas usuais ou não, que ressaltam sua importância na atuação prática e mostram caminhos, conduta e comportamento para sua solução. A RMMG indica aos autores que usem as diretrizes The CARE Guidelines: Consensus-based Clinical Case Reporting Guideline Development (CARE) para a construção dos relatos de caso. A checklist de uso da CARE se encontra no dropbox disponibilizado ao fum das orientações.
d) Cartas aos Editores: Carta enviada ao periódico, geralmente comentando e/ou criticando um artigo publicado. Sempre que possível, uma resposta dos autores ou editores será publicada junto com a carta.
e) Errata: Modificações ou correções relevantes em trabalhos previamente publicados e indexados.
f) Retratação: Retratação ou rejeição de trabalhos previamente publicados.

3.2. Folha de Rosto ou Página de Título

O título deve estar presente tanto no Documento Principal 1 em inglês, como no Documento Principal 2 em Português. A Folha de Rosto/Página de Título no entanto, é onde se deve conter não apenas os títulos, como também nome completo dos autores, instituição, DOI e outras informações dispostas a baixo.

A Folha de Rosto/Página de Título deve ser submetida separadamente, em formato de texto editável(.docx), para não comprometer o caráter duplo cego, nas avaliações em que essa for a opção.

A Página de títulos deve conter:
Título do Artigo e Título Abreviado: O título abreviado não pode exceder 40 caracteres. Recomenda-se que o desenho de pesquisa faça parte do título do artigo. Ambos devem aparecer em português e inglês. (ex " Revisão sistemática, metanálise").
Informações dos Autores: Maior Titulação Acadêmica, Instituição ou Organização, Departamento, Cidade, Estado e País e ORCID.
Autor Correspondente: Elencar um autor para ser o autor correspondente. Deve conter o endereço da instituição onde o trabalho foi desenvolvido ou do autor e e-mail para contato.
Fontes apoiadoras: Os autores devem explicitar as fontes que forneceram apoio material para a realização fornecendo equipamentos, medicamentos ou outras formas de facilitar o trabalho.
Conflito de Interesses: As informações do conflito de interesse serão publicadas junto com a página de títulos.
Copyright: Os autores devem declarar o registro do Copyright na forma a seguir:

Copyright © 2020 Silva *et al.* Este é um artigo em acesso aberto distribuído nos termos da Licença Creative Commons Atribuição que permite o uso irrestrito, a distribuição e reprodução em qualquer meio desde que o artigo original seja devidamente citado.

Copyright © 2020 Silva *et al.* This is an Open Access article distributed under the terms of the Creative Commons Attribution License, which permits unrestricted use, distribution, and reproduction in any medium, provided the original article is properly cited.

Comitê de Ética: Os autores devem identificar o número dos Comitês e/ou Conselhos de Ética na página de títulos.
Número de Tabelas e Figuras: É importante para que possamos nos certificar de que todas as tabelas e figuras foram enviadas.
Contribuição dos autores: Os autores devem submeter texto de acordo com a taxonomia CRediT (Contributor Roles Taxonomy) para especificar a contribuição de cada autor: Um exemplo a ser seguido encontra-se no Modelo de Página de Título-Folha de Rosto.
Registro de Ensaio Clínico: Em caso de ensaio clínico, os autores devem informar o número de registro na página de títulos.
Preprint: Os autores devem informar caso o trabalho tenha sido publicado em base de preprints, fornecendo URL, nome e demais dados necessários à identificação do mesmo.
Um modelo da Folha de Rosto/Página de Título está disponível no seguinte link: Cique Aqui

3.3. Resumo Estruturado

O Resumo Estruturado, português e inglês, deve oferecer o contexto e o objetivo da pesquisa, identificar os métodos empregados e as principais conclusões. Para Artigos Originais e Artigos de Revisão se divide em Introdução, Objetivo, Metodologia, Resultados, Conclusão. No caso de Relato de Casos, existe uma estrutura livre, mas que precisa conter uma introdução, discussão sobre principais sintomas e aspectos clinicos, o principal diagnóstico e possível intervenção terapeutica, e conclusão. Carta ao Editor e Comentário e Ponto de Vista, possuí estrutura livre, mas ainda orientada em Introdução, Discussão e Conclusão.

3.4. Palavras-chave

Ao final do Resumo os autores devem informar no mínimo três palavras chave, preferencialmente, extraídas dos Descritores em Ciências da Saúde (Decs) (https://decs.bvsalud.org/) ou do Medical Subject Headings (MeSH) (https://www.ncbi.nlm.nih.gov/mesh/). No entanto, a RMMG entende a importância da linguagem natural do autor e não limita a escolha das palavras-chave apenas aos termos extraídos dos vocabulários controlados indicados. As palavras-chave devem estar tanto em português como em inglês.

3.5. Metodologia

Os métodos devem ser claros e explicitarem como a pesquisa foi feita e o motivo de ter sido feita de determinada forma. Deve ser precisa e detalhada a ponto de que o trabalho possa ser reproduzido ao se ter acesso aos dados. Os autores devem colocar o número de todos o registros e pareceres éticos que foram necessários para a execução do trabalho. (CEP;TCLE; Ensaio Clínico; etc).

3.6. Referências

As referências devem ser normalizadas e apresentadas de acordo com o padrão Vancouver.
Todas as referências devem ser citadas no corpo do texto, utilizando-se numeral arábico, sobrescrito, após a pontuação.
As referências devem ser numeradas na ordem em que são citadas no texto.

3.7. Tabelas

Tabelas devem ser submetidas no corpo do texto e devem ser elaboradas utilizando-se o próprio editor de texto.
As Tabelas devem ser numeradas na ordem em que aparecem no texto.
As Tabelas devem ter títulos curtos e auto-explicativos. Os dados da tabela devem possibilitar que o leitor interprete-os sem precisar voltar ao texto. Cada coluna da tabela deve ter um título abreviado. Explicações sobre as informações da tabela devem aparecer no rodapé.
Tabelas retiradas de outras fontes devem possuir autorização e devem ser devidamente citadas.

3.8. Figuras

Recomenda-se que as figuras devem ser submetidas em extensão tif ou eps. Não enviar em hipótese alguma imagens como pdf. As imagens devem estar referenciadas no texto.
As figuras devem ser enviadas em alta resolução e desanexadas do documento principal. No sistema existe um campo apropriado para anexá-las. Recomenda-se as especificações para qualidade de imagens adotadas pelo PubMed Central PMC encontradas no seguinte link: Clique aqui.

Os autores não devem manipular figuras com propósito de alterar ou ocultar informações. Qualquer tratamento a que a imagem tenha recebido deve ser expresso no texto para não induzir os leitores a erro.

3.9. Unidades de Medida e Abreviações

As medidas de comprimento, altura, peso e volume devem ser expressas em unidades do sistema métrico decimal (metro, quilo, litro) ou seus múltiplos e submúltiplos. As temperaturas em graus Celsius. Os valores de pressão arterial em milímetros de mercúrio. Abreviaturas e símbolos devem obedecer padrões internacionais. Ao empregar pela primeira vez uma abreviatura, esta deve ser precedida do termo ou expressão completos.

4. MATERIAIS SUPLEMENTARES

Materiais suplementares são arquivos essenciais para a produção e conclusão da pesquisa mas que não podem ser tornados públicos ou não fazem sentido serem publicados junto ao trabalho final, por motivo de confidencialidade, volume de dados ou algum outro motivo. Entretanto, são arquivos essenciais para avaliação por parte dos editores e revisores. Os arquivos dos materiais suplementares poderão ser publicados, posteriormente, em bases especializadas para tal (exceto aqueles considerados confidenciais). A Revista Médica de Minas Gerais manterá´ os arquivos inalterados. Entre os diversos tipos de materiais suplementares pode-se citar: Métodos suplementares; tabelas suplementares; discussão suplementar; equações suplementares; notas complementares; dados complementares.

5. SUBMISSÃO NO SCHOLARONE

Após a adequação de todos os documentos e concordância com as políticas, o autor irá submeter o estudo no Sistema de Submissão ScholarOne. O autor irá criar uma conta e realizar o processo de submissão dividido em sete etapas. Abaixo segue uma breve descrição de cada uma.

Etapa 1 (Tipo, Título e Resumo): Todas as informações nesta etapa deverão ser preenchidas em inglês.
Etapa 2 (Carregamento de Arquivo): Os autores deverão carregar todos os documentos exigidos nesta etapa. O Documento Principal 1 Inglês deverá ser o primeiro, seguido de suas respectivas tabelas e imagens, o Documento Principal 2 Português deve vir em seguida junto a suas tabelas e imagens. Por fim, todos os arquivos suplementares exigidos. Quaisquer documentos com as informações dos autores, em primeiro momento, devem ser designados como "Arquivo complementar que não é para revisão", "Página de Título" ou "Formulário de Contrato de Direitos Autorais".
Etapa 3 (Atributos): Os atributos são as Palavras-Chave as quais se indica que sejam selecionadas entre as disponíveis no vocabulário controlado Descritores em Ciências da Saúde/Medical Subject Headings (DeCS/MeSH). No entanto, não é obrigatório o uso do DeCS.
Etapa 4 (Autores e Instituições): Todos os autores deverão ser adicionados com um e-mail válido, assim como suas instituições vínculo atualizadas.
Etapa 5 (Revisores): Os autores poderão selecionar, sugerir revisores ou solicitar a exclusão de um revisor. No entanto, será o editor associado que decidirá acatar a sugestão.
Etapa 6 (Detalhes e Comentários): Os autores poderão adicionar a Carta de Submissão nesta etapa. Assim como deverão responder o curto questionário.
Etapa 7 (Revisar e Enviar): Nesta etapa os autores deverão revisar todas as informações fornecidas e garantir que estas estão corretas. O sistema marcará em verde as etapas concluídas e em vermelho as que necessitam de mais informações ou que há informações incorretas.
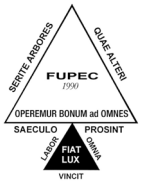
A RMMG É RESULTADO DA PARCERIA ENTRE AS SEGUINTES INSTITUIÇÕES: