Imagem

Caso 25

Case 25

Daniela de Souza Braga[1], Carla Maria Fraga Faraco[1], Cairo Mendes Júnior[1], Giovanna Vieira Moreira[2], Laio Bastos de Paiva Raspante[2], Rosália Morais Torres[3]

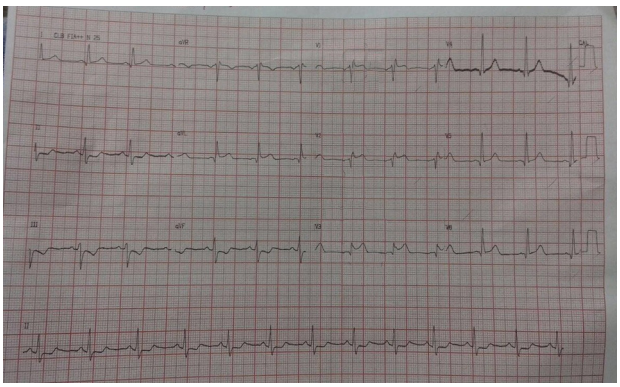

Imagem 1.

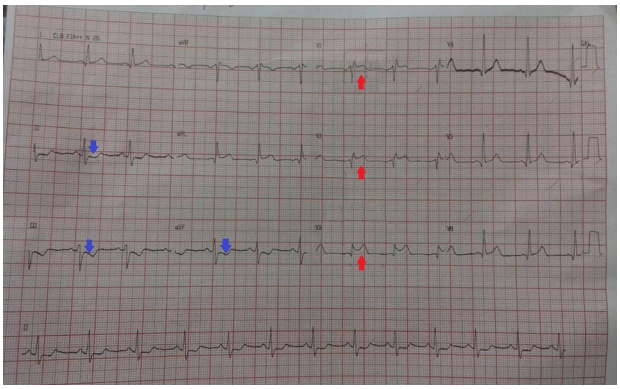

Imagem 1. Análise.

Paciente masculino, 75 anos de idade, portador de doença cardiovascular hipertensiva sistêmica, dislipidemia e diabetes *mellitus* insulinodependente, compareceu ao Pronto Atendimento com queixa de dor retroesternal em aperto há 40 minutos, com irradiação para o braço esquerdo. Foi realizado eletrocardiograma (ECG), Imagem 1, bem como dosagens seriadas de troponina, que mostraram curva de padrão ascendente.

De acordo com a análise dos dados clínicos e do ECG, qual a alternativa correta?

a. Não seria possível conclusão diagnóstica de infarto agudo do miocárdio (IAM) sem as alterações apresentadas no traçado.
b. Qualquer supradesnivelamento do segmento ST deve ser interpretado como IAM, tamanha a gravidade desta afecção.
c. A provável artéria comprometida é a circunflexa.
d. O ECG sugere IAM que acomete parede anterosseptal do ventrículo esquerdo.

[1] Médicos formados na Faculdade de Medicina da UFMG. Belo Horizonte, MG - Brasil.

[2] Acadêmicos de Medicina na Faculdade de Medicina da UFMG. Belo Horizonte, MG - Brasil.

[3] Professora do Departamento de Clínica Médica da Faculdade de Medicina da UFMG Belo Horizonte, MG - Brasil.

Instituição:

Faculdade de Medicina da UFMG. Belo Horizonte, MG - Brasil.

*** Autor Correspondente:**

Rosália Morais Torres

E-mail: rmtorres@medicina.ufmg.br

Recebido em: 04/02/2017.

Aprovado em: 22/062017.

DOI: http://dx.doi.org/10.5935/2238-3182.20180082

Análise das Imagens:

Imagem 1: Traçado eletrocardiográfico de doze derivações em repouso

Imagem 1 –Análise: Ritmo sinusal regular, frequência cardíaca de 75bpm. Onda P, complexo QRS e eixo elétrico sem alterações. Onda T assimétrica, acompanhando a polaridade predominante do QRS em quase todas as derivações, à exceção de V1 e V2, em que apresenta polaridade inversa. Ponto J e segmento ST supradesnivelados nas derivações V1, V2 e V3 (setas vermelhas), e infradesnivelados em DII, DIII e aVF (setas azuis). Conclusão: Lesão subepicárdica em parede anterosseptal. Imagem em espelho em parede inferior. Provável artéria acometida: Descendente anterior.

Diagnóstico:

O infarto agudo do miocárdio (IAM) pode ser definido pela elevação dos valores de marcadores de necrose miocárdica (MNM) somada a sintomas de isquemia cardíaca e/ou a alterações eletrocardiográficas. Não são necessários, portanto, a presença de três critérios para seu diagnóstico.

Em caso de IAM com supradesnivelamento do segmento ST, para que se caracterize este diagnóstico, além de dor típica, o ECG deve atender a critérios específicos, descritos na discussão abaixo, e que, estando presentes, tornam desnecessário que se aguardem os valores dos MNM. É possível correlação entre as derivações eletrocardiográficas alteradas, as paredes ventriculares afetadas e as possíveis artérias comprometidas.

O caso em questão apresenta um infarto de parede anterosseptal, demonstrado pela elevação de pelo menos 0,2mV do segmento ST em derivações V1-V3. É frequente a presença de infradesnivelamento de ST em DII, DIII e aVF (derivações correspondentes à parede inferior do ventrículo esquerdo), resultante da imagem em espelho do "supra" na parede anterior. A artéria que irriga a região acometida (parede anterosseptal) é, mais comumente, a descendente anterior.

Discussão do caso:

O IAM é a principal causa de morte no Brasil, com registro de cerca de 100 mil óbitos anuais. É classificado em dois tipos: com elevação do segmento ST (IAMCSST - que será o enfoque nesta discussão) e sem elevação do segmento ST, o que define diferentes protocolos de diagnóstico e de manejo.

A manifestação clínica clássica é a de dor retroesternal por mais de 20 minutos, que pode irradiar principalmente para o pescoço, para a mandíbula ou para o braço esquerdo. Cerca de 30% dos pacientes, porém, apresentam sintomas menos típicos, tais como náuseas, vômitos, dispneia, fadiga, palpitações ou síncope, sobretudo mulheres, diabéticos ou idosos.

O IAM pode ser definido pela detecção de aumento dos valores de MNM, somada a um ou mais dos seguintes: sintomas de isquemia miocárdica; nova e significativa alteração do segmento ST ou novo bloqueio de ramo esquerdo; desenvolvimento de ondas Q patológicas ao ECG; evidência por método de imagem de nova perda de miocárdio; ou identificação de um trombo intracoronariano por angiografia ou autópsia. Frente a um paciente com sintomas de isquemia e com ECG que demonstre elevação do segmento ST que atende aos critérios abaixo, não é necessário aguardar os resultados dos MNM para que o diagnóstico e a conduta sejam realizados.

Na suspeita de IAM, um ECG de 12 derivações deve ser obtido e interpretado rapidamente (nos primeiros 10 minutos desde a suspeita) e, diante da ausência de anormalidades, deve ser repetido em cerca de 15min. Tipicamente, elevação do segmento ST, medida no ponto J, deve ser encontrada em duas derivações contíguas e deve ser:

- ≥ 0,25mV em homens abaixo dos 40 anos,
- ≥ 0,20mV em homens acima dos 40 anos,
- ≥ 0,15mV em mulheres nas derivações V2-V3,
- e/ou ≥ 0,1mV em mulheres nas outras derivações.

Se IAM de parede inferior, é aconselhável registrar as derivações V3R e V4R a fim de identificar infarto do ventrículo direito associado, devido à irrigação em comum pela coronária direita.

Imagens eletrocardiográficas com aspectos morfológicos inversos entre si são chamadas de imagens "em espelho" e são alterações captadas por eletrodos localizados em regiões diametralmente opostas à área infartada. No caso em questão, houve infradesnivelamento de ST em parede inferior, como resultado do supradesnivelamento em parede anterosseptal.

É possível correlacionar as derivações que demonstram alteração às paredes ventriculares afetadas e às prováveis artérias comprometidas.

A conduta inicial, na sala de emergência, frente ao IAMCSST deve ser: monitorização contínua; administração de antiagregante plaquetário, analgesia e oxigenoterapia em casos de hipoxemia. A terapia de reperfusão deve ser sempre considerada e pode ser feita utilizando-se trombolíticos ou angioplastia primária (terapia preferencial), baseando a escolha em protocolos específicos. Betabloqueador e estatina devem ser iniciados nas primeiras 24h desde a admissão, se não houver contraindicações.

Aspectos relevantes:

- O IAM é a principal causa de morte no Brasil e pode ser categorizado em IAM com e sem supradesnivelamento do segmento ST, o que determina a conduta.

Tabela 1. Associação derivação x parede x artéria

Derivação alterada	Parede ventricular afetada	Provável(is) artéria(s) compro-metida(s)
V1-V4	Anterior	Descendente anterior
V1-V6, D1, aVL	Anterior extenso	Descendente anterior
D2, D3 e aVF	Inferior	Coronária direita ou Circun-flexa
V7 e V8 (ou infra de ST em parede anterior – imagem em espelho)	Posterior	Circunflexa ou coronária direita
V3R e V4R	Ventrículo direito	Coronária direita
D1 e aVL	Lateral alto	Circunflexa

- É geralmente definido pela elevação dos valores de MNM somada a sintomas de isquemia miocárdica e/ou a alterações eletrocardiográficas.
- Frente a um paciente com sintomas de isquemia miocárdica e com ECG que revele supradesnivelamento de ST, não é necessário aguardar dosagens de MNM para adotar-se a conduta específica do IAMCSST.
- A elevação do segmento ST deve atender a critérios específicos para definição da síndrome isquêmica. De maneira resumida, deve ser ≥ 0,15mV em mulheres e ≥ 0,20mV em homens.
- O manejo inicial do paciente envolve, em linhas gerais, a administração de antiagregantes plaquetários, de analgesia, de oxigenoterapia, quando necessária, e de encaminhamento para terapia de reperfusão (trombolíticos ou angioplastia primária). Betabloqueador e estatina devem ser iniciados nas primeiras 24h desde a admissão, se não houver contraindicações.

Referências:

1. ESC Guidelines for the management of acute myocardial infarction in patients presenting with ST-segment elevation. European Heart Journal (2012) 33, 2569–2619 doi:10.1093/eurheartj/ehs215.
2. Goldwasser, GPR. Eletrocardiograma orientado para o clínico. 3ª Ed., 2009. Editora Rubio.
3. Infarto agudo do miocárdio é primeira causa de mortes no País, revela dados do DATASUS. Disponível em: http://datasus.saude.gov.br/noticias/atualizacoes/559-infarto-agudo-do-miocardio-e-primeira-causa-de-mortes-no-pais-revela-dados-do--datasus. Publicado em 10/11/14. Acesso em 19/07/2016.
4. A diferenciação da dor do infarto agudo do miocárdio entre pacientes diabéticos e não-diabéticos. Rev. Latino-Am. Enfermagem vol.11 no.6 Ribeirão Preto Nov./Dec. 2003. Disponível em: http://www.scielo.br/scielo.php?script=sci_arttext&pid=S0104-11692003000600004 Acesso em 19/07/16.