

Cicatrização por segunda intenção como alternativa terapêutica para blebite grave

Júlia Carvalho Barbosa¹, Senice Alvarenga Rodrigues Silva¹, Larissa Lima Magalhães², Bruna Penna Guerra Lages², Ruth Lobo Custódio Maia², Roberto Ferreira de Almeida Araújo², Leonardo Santos Resende², Isadora Vieira Menicucci Ferri², Maria Fernanda Botelho Teixeira³, Matheus Santos Mazine Viviani³, Mauro César Gobira Guimarães Filho⁴, Fábio Nishimura Kanadani^{1,2}

RESUMO

As infecções relacionadas à ampola filtrante da cirurgia de trabeculectomia podem ser divididas em dois subgrupos: formas localizadas de infiltrado mucopurulento limitadas a ela (blebite) ou uma infecção que envolve todo o olho (endofalmitis). Neste último caso, podemos observar hipópico e células no vítreo anterior. De etiologia ainda pouco definida, sabe-se que o uso de antimetabólitos como a mitomicina aumenta o risco de formação de bolha cística avascular mais susceptível à infecção. Embora não haja consenso sobre o manejo da blebite, sugere-se o início imediato da antibioticoterapia e o monitoramento diário. As intervenções cirúrgicas geralmente consistem na remoção do tecido não saudável, seguido de avanço conjuntival ou falha intencional da ampola seguida do implante de um tubo. O objetivo deste estudo é relatar uma abordagem cirúrgica incomum em um caso de blebite grave. Não foram encontrados dados na literatura de Oftalmologia que pudessem sugerir um manejo expectante mantendo uma esclera exposta, sem prejuízo do desfecho final da cirurgia fistulizante.

Palavras-chave: Blebite. Trabeculectomia. Glaucoma.

ABSTRACT

Infections related to the filtering ampoule of trabeculectomy surgery can be divided into two subgroups: localized forms of mucopurulent infiltrate limited to it (blebitis) or an infection involving the entire eye (endophthalmitis). In the second case we can observe hypopyon and cells in the anterior vitreous. Of a still poorly defined etiology, the use of antimetabolites, such as mitomycin, is known to increase the risk of creating an avascular cystic bleb more susceptible to infection. Although there is no consensus on blebitis management, it is suggested to start antibiotic therapy immediately and monitor it daily. Surgical interventions usually consist of removing the unhealthy tissue followed by conjunctival advancement or intentional failure of the ampulla followed by tube implantation. The aim of this study is to report an unusual surgical approach in a severe blebitis case. No data were found in the Ophthalmology literature that could suggest an expectant management maintaining an exposed sclera without any prejudice to the final outcome of the fistulizing surgery.

Keywords: Blebitis, Trabeculectomy, Glaucoma.

1. Instituto de Olhos Ciências Médicas. Belo Horizonte, MG – Brasil.
- 2 Ciências Médicas de Minas Gerais, Faculdade de Medicina. Belo Horizonte, MG – Brasil.
3. Universidade Federal de Minas Gerais, Faculdade de Medicina. Belo Horizonte, MG – Brasil
4. Centro Universitário de Belo Horizonte. Belo Horizonte, MG – Brasil.

Autor correspondente:

Julia Carvalho Barbosa

E-mail:

juliacabarbosa@gmail.com

INTRODUÇÃO

Ao contrário da endoftalmite, a blebite é definida por uma infecção confinada à bolha, sem envolvimento vítreo.¹ Os microorganismos responsáveis por esta infecção são geralmente aqueles pertencentes aos tecidos oculares e à flora superficial, principalmente o *Streptococcus* sp. e *Staphylococcus* sp.¹ A blebite é caracterizada por sinais inflamatórios, como hiperemia ocular, bolha avascular, dor moderada a grave, fotofobia, uveíte anterior, reflexo vermelho normal, com ou sem hipópio.² O paciente pode referir dor em região supraciliar, cefaleia e infecção externa ao olho previamente ao diagnóstico.² Em uma estimativa de Kaplan–Meier, a chance de se desenvolver uma blebite era de aproximadamente 0,1%, em um acompanhamento pós operatório de 23 meses.¹ Entretanto, um estudo realizado pelo Bascom Palmer Eye Institute concluiu que 22% dos pacientes com endoftalmite secundária à blebite evoluíram para enucleação ou evisceração devido à dor ou baixa percepção luminosa ou ausência de percepção luminosa, e cerca de 31% a 64% evoluíram com visão <5/200, dependendo da modalidade de tratamento escolhida.²

A blebite é denominada de início precoce quando se desenvolve dentro de um mês após a cirurgia e de início tardio depois de deste marco temporal. A possibilidade de início tardio deve ser considerada em pacientes com história de trabeculectomia e com sinais de infecção.¹ Além disso, a blebite pode ser classificada em estágios, segundo o comprometimento ocular. No estágio I observa-se eritema ao redor da bolha e bolha não translúcida; no estágio II nota-se alterações do estágio I associado a reação de câmara anterior (flare, células), sendo que pode haver hipópio. O estágio III é quando observa-se comprometimento vítreo, ou seja, endoftalmite decorrente da blebite.³

Apesar da falta de estudos epidemiológicos sobre a blebite, a incidência dessa complicação varia de 0,4% a 6,9% nos estudos mais atuais.³ Os fatores de risco incluem o uso de antimetabólitos, especialmente mitomicina C, vazamento avascular e/ou de bolha, local inferior, conjuntiva fina, miopia axial, história prévia de cirurgia intra-ocular e blefarite.²

Dado os dados relatados, a blebite é uma importante complicação cirúrgica que pode levar à perda visual permanente.³ O tratamento deve ser agressivo e precoce, pois é um forte fator predisponente para endoftalmite.⁴ Embora existam várias publicações que abordem essa complicação, não há consenso sobre o seu manejo. Geralmente, sugere-se, como primeiro passo, realizar uma cultura bacteriana conjuntival, seguida de antibióticos sistêmicos e tópicos, um ultrassom B-scan para descartar o envolvimento ocular posterior e um acompanhamento rigoroso.⁴ Assim, se a condição clínica do paciente piorar, uma mudança no esquema terapêutico deve ser feita, como ajustes de antibioticoterapia, injeção de antibiótico intravítreo e/ou cirurgia de vitrectomia posterior, se ocorrer endoftalmite.⁴

Estudos evidenciaram que, após um primeiro episódio de blebite, o risco de ter um segundo é muito maior.⁵ Portanto, a maioria dos cirurgiões prefere realizar uma revisão da bolha logo após a infecção ter desaparecido.⁵ Intervenções cirúrgicas consistem na remoção dos tecidos necrosados seguido por sobreposição conjuntival ou sutura intencional da bolha, realizando-se implante de tubo.⁵

O objetivo deste artigo é relatar uma maneira incomum de tratar um caso grave de blebite: cicatrização por segunda intenção.

DESCRIÇÃO DO CASO

Paciente do sexo feminino, 66 anos, portadora de catarata e

glaucoma, foi submetida a facoemulsificação e trabeculectomia combinadas com mitomicina C no olho direito, sem intercorrências. No oitavo dia pós-operatório (p/o), apresentou queixa de dor ocular e, ao exame oftalmológico, apresentava edema palpebral, quemose, hiperemia ocular, aparência de bolha não translúcida e ausência de hipópio. Iniciou-se imediatamente uma quinolona de quarta geração (Moxifloxacino 6 vezes / dia) e esteróides tópicos associados ao ciprofloxacino oral (750 mg 2 vezes / dia). Embora a cultura tenha sido realizada, os resultados não foram confiáveis, provavelmente devido à presença excessiva de material necrótico. No 14º dia p/o paciente não apresentou queixas, porém, a bolha estava elevada, friável e com enorme coleção de pus (Figura 1A). Após ausência de resposta aos antibióticos tópicos, no 30º dia, o paciente foi submetido a drenagem e retirada da bolha. Surpreendentemente, no ato cirúrgico, os tecidos adjacentes eram extremamente necróticos, friáveis, espessos e hiperemiados onde era preferível manter a esclera nua, sem qualquer cobertura dos tecidos locais e do retalho escleral. (Figura 1B). Uma esclera exposta foi mantida por cerca de dois meses, enquanto a pressão intra-ocular (PIO) permaneceu em torno de 10 mmHg, sempre sob uso de antibióticos e esteróides tópicos. A granulação e a esclera do sítio cirúrgico foram monitoradas periodicamente. Três meses após a cirurgia, sem qualquer sinal de infecção, foi realizado um autotransplante conjuntival, protegendo a área exposta (Figura 1C). A tomografia por coerência óptica (OCT) sequencial do segmento anterior e da bolha demonstrou a presença de cistos subconjuntivais, com a formação de uma bolha transparente e funcional, sem vazamentos (Figura 2). Mesmo após 1 ano de acompanhamento, não houve vazamento da bolha, a bolha permaneceu em funcionamento e a PIO estava em torno de 10 mmHg.

Figura 1: A) Bolha opaca e purulenta 14º dia pós-operatório. / B) Esclera desnuda cercada por estruturas friáveis. / C) Autotransplante conjuntival após três meses com a esclera nua.

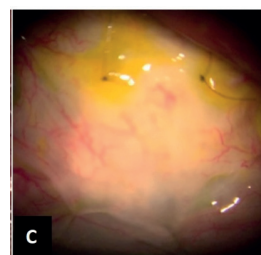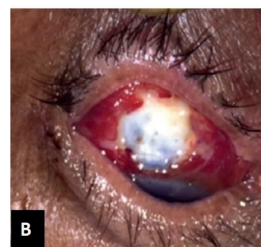
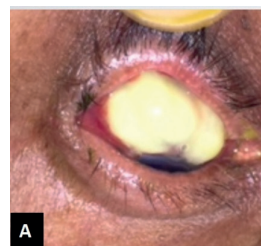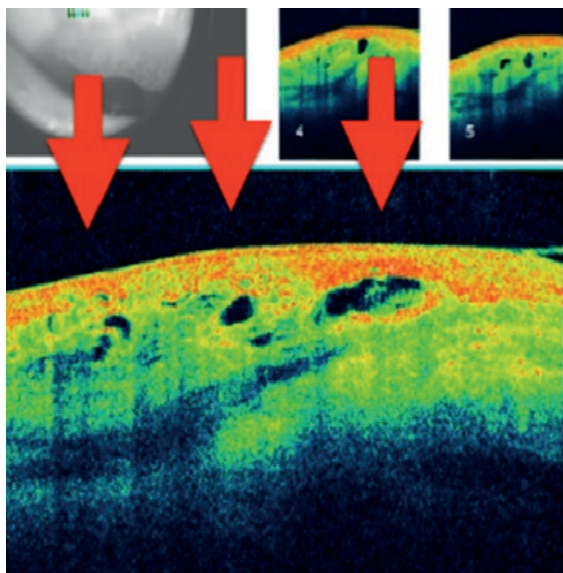


Figura 2: Tomografia de coerência óptica anterior mostrando cistos subconjuntivais e bolha funcional.



DISCUSSÃO

O tratamento da blebite difere entre os especialistas, uma vez que não há consenso sobre o seu manejo. No estágio I, a maioria prefere prescrever fluorquinolona tópica isolada (34%).⁶ Grande parte das combinações tópicas é feita pela cefuroxima e gentamicina, conhecidas como antibióticos fortificados.⁶ Além disso, estudos observaram que o tratamento com esteróides tópicos foi escolhido em cerca de 82% dos casos.⁶

No estágio II, antibióticos tópicos fortificados são usados, como a cefazolina (amplo espectro). Exemplos de outros esquemas terapêuticos empregados são vancomicina e amicacina contra microorganismos gram positivos e vancomicina e tobramicina contra microorganismos gram negativos. Os esteróides são associados a terapêutica também. O uso do esteróide geralmente é empregado após aparente controle da infecção, 24 a 48h do início do antibiótico, com o objetivo de reduzir a inflamação e evitar a fibrose da bolha. No entanto a sua eficácia ainda não foi comprovada.³

Em estudo publicado em 2001, por Adam Reynolds e cols., foram entrevistados membros da American Glaucoma Society sobre o manejo do blebite concluindo-se que 77% destes profissionais realizaram revisão da bolha cirúrgica após o fim da infecção.⁷ Não há relato de conduta expectante com exposição da esclera.

A cicatrização por segunda intenção seria uma escolha visando a manutenção de uma ferida limpa e a promoção de granulação tecidual local. Esta técnica pode ser indicada na Oftalmologia caso haja perda significativa de tecido e/ou presença de infecção. Mesmo considerando a ampla recomendação desta conduta em muitos casos de feridas crônicas infectadas, nenhum dado foi encontrado na literatura oftalmológica sugerindo manejo expectante com a manutenção de uma esclera exposta no manejo da blebite.

A esclera exposta secundária a blebite tem se mostrado uma técnica promissora nos casos de estruturas friáveis adjacentes, onde a chance de um transplante conjuntival autólogo apresenta uma taxa de falha elevada.

A paciente em questão apresentou-se com uma blebite estágio I no oitavo dia pós-operatório (início precoce). Rapidamente iniciou-se tratamento tópico empírico com quinolona de quarta

geração e esteróides como mencionado na literatura. Essa conduta deve-se ao resultado não confiável da cultura. Apesar disso, houve falha terapêutica e evolução da blebite para o estágio II observado no 14º pós-operatório. Diante do quadro, a paciente foi submetida a revisão cirúrgica e devido à situação dos tecidos adjacentes ao sítio de infecção a escolha pela cicatrização por segunda intenção foi feita.

No presente caso, a opção pela cicatrização por segunda intenção se mostrou eficaz para o tratamento de uma blebite grave em que a abordagem cirúrgica seria inviável. Apesar disso, mais estudos nessa área são necessários para estabelecer essa técnica como uma alternativa no manejo da blebite.

CONCLUSÃO

A blebite é uma patologia de acometimento ocular com potencial perda visual, sendo fundamental, portanto, a discussão quanto ao seu manejo adequado, visando a melhor recuperação do paciente. Apesar de escassa, a literatura indica o tratamento com antibioticoterapia e possível revisão da bolha. Entretanto, não haviam, até então, relatos que estudassem a possibilidade de uma cicatrização por segunda intenção. O caso descrito apresentou um quadro de blebite tratada por esse método de forma eficaz, sugerindo uma nova possibilidade no tratamento dessa severa complicação.

REFERÊNCIAS

1. Luebke J, Neuburger M, Jordan JF, Wecker T, Boehringer D, Cakir B, et al. Bleb-related infections and long-term follow-up after trabeculectomy. *Int Ophthalmol*. 2019 Mar;39(3):571-577.
2. Solá-Del Valle DA, Modjtahedi BS, Elliott D, Shen LQ. Treatment of Blebitis and Bleb-related Endophthalmitis. *Int Ophthalmol Clin*. 2015 Fall;55(4):37-49.
3. Yassin SA. Bleb-related infection revisited: a literature review. *Acta Ophthalmol*. 2016 Mar;94(2):122-34.
4. Yamamoto T. Bleb-related infection: Clinical features and management. *Taiwan J Ophthalmol*. 2012; (2):2-5.
5. Rhee DJ. The fine art of managing blebitis. *Review of Ophthalmology* [internet] 2011. Available in: <https://www.reviewofophthalmology.com/article/the-fine-art-of-managing-blebitis>
6. Chiam PJT, Arashvand K, Shaikh A, James B. Management of blebitis in the United Kingdom: a survey. *Br J Ophthalmol*. 2012 Jan;96(1):38-41.
7. Reynolds AC, Skuta GL, Monlux R, Johnson J. Management of Blebitis by Members of the American Glaucoma Society: A Survey. *J Glaucoma*. 2001 Aug;10(4):340-7.