

Linfocintilografia de membros inferiores: estudo retrospectivo de 154 casos no período de março de 2009 a junho de 2010

Lymphoscintigraphy of the lower limbs: a retrospective study of 154 cases from March 2009 to June 2010

Carlyle Marques Barral¹, Alexandre Pace Stehling², Antônio Carlos Moura da Silva², Atena Cipriano Castro², Cláudio Santana Ivo², Daniel Einstoss Korman², Eneida de Melo Couto², Leonardo Neuenschwander Magalhães³, Luciana Araújo Carvalho¹, Marco Túlio Marques Félix², Fernando Santana Machado⁴

DOI: 10.5935/2238-3182.20130030

RESUMO

Introdução: a linfocintilografia de membros inferiores (LMMII) é método eficaz para avaliar a drenagem linfática. **Objetivo:** apresentar 154 pacientes submetidos à LMMII entre março/2009 e junho/2010. **Métodos:** foram adquiridas imagens da pelve e MMII após administração intradérmica simultânea de 1,0 mCi de ^{99m}Tc-Dextran 500 em 0,1 mL no espaço interdígital do primeiro e segundo pododáctilos bilateralmente. **Resultados:** foram examinadas 129 (83,77%) mulheres; média de 51,48 anos de idade; 32 (20,78%) na faixa etária entre 40 e 49 anos; 58 (37,66%) com índice de massa corporal entre 25 e 30 kg/m²; 92 (59,74%) com edema, linfedema ou inchaço como motivo do exame; 93 (60,39%) não submetidos a cirurgia ou procedimento vascular prévios; 108 (70,13%) sem processo inflamatório, erisipela ou trauma prévios; 103 (66,88%) com edema bilateral ao exame; 48 (31,17%) com piora do edema no período noturno; 77 (50%) com evolução há mais de um ano; 31 (20,13%) hipertensos. Achados cintilográficos: 149 (96,75%) com alguma alteração ao exame; 38 com atraso bilateral acentuado no tempo de trânsito linfático; 85 (55,19%) com cadeias linfonodais normofuncionantes; 62 com drenagem do radiotraçador via safena parva bilateralmente; 84 (54,55%) sem vasos colaterais; 92 (59,74%) sem retenção linfática; 85 (55,19%) sem refluxo dérmico; 15 (9,74%) com linfonodos em região poplíteia. **Conclusões:** a LMMII é método disponível para detecção do linfedema e alterações na drenagem linfática, sendo importante para triagem inicial investigativa, avaliação de edemas em fases iniciais e monitoramento de intervenções terapêuticas, clínicas ou cirúrgicas.

Palavras-chave: Cintilografia, Extremidade Inferior; Linfedema; Tecnécio; Medicina Nuclear.

ABSTRACT

Introduction: Lymphoscintigraphy of the lower limbs (LLL) is an effective method to assess lymphatic function. **Objective:** To present the case of 154 patients undergoing LLL between March 2009 and June 2010. **Methods:** Images of the pelvis and lower limbs were acquired after simultaneous intradermal administration of 1.0 mCi of ^{99m}Tc-Dextran 500 in 0.1 mL in the interdigital space of the first and second toes, bilaterally. **Results:** 129 (83.77%) patients were female, mean age was 51.48 years, with 32 patients (20.78%) aged between 40 and 49 years. 58 patients (37.66%) had body mass index between 25 and 30 kg/m², 92 patients (59.74%) reported edema, lymphedema or swelling as the reason for examination. 93 patients (60.39%) without previous vascular surgery or procedure, 108 patients (70.13%) without previous inflammation, erysipelas or trauma. 103 patients (66.88%) presented with bilateral swelling upon examination, with 48 patients (31.17%) reporting edema that worsened in the evening. 77 patients (50%) with symptoms for over a year. 31 patients (20.13%) were hypertensive. **Scintigraphic findings:** 149 patients (96.75%) with some abnormality

¹ Médico Nuclear. ECOAR Medicina Diagnóstica. Belo Horizonte, MG – Brasil.

² Angiologista e Cirurgião Vascular. ECOAR Medicina Diagnóstica. Belo Horizonte, MG – Brasil.

³ Cardiologista. Serviço de Medicina Nuclear do ECOAR Medicina Diagnóstica. Belo Horizonte, MG – Brasil.

⁴ Cardiologista e Diretor do ECOAR Medicina Diagnóstica. Belo Horizonte, MG – Brasil.

Recebido em: 15/06/2011

Aprovado em: 22/11/2012s

Instituição:

ECOAR Medicina Diagnóstica. Belo Horizonte, MG – Brasil.

Autor correspondente:

Carlyle Marques Barral

E-mail: cbarral@terra.com.br

upon examination, 38 with severe bilateral delay in lymphatic transit time, 85 (55.19%) with normofunctioning lymph nodes, 62 patients with bilateral radiotracer drainage via small saphenous veins, 84 patients (54.55%) without collateral vessels, 92 (59.74%) without lymphatic retention, 85 patients (55.19%) without dermal backflow. 15 patients (9.74%) showed lymph nodes in the popliteal region. Conclusions: Lower limb lymphoscintigraphy is available as a method to detect lymphedema and changes in lymphatic drainage, and is important for initial investigative screenings, early stage assessments of edema, and for monitoring therapeutic, clinical or surgical interventions

Key words: Scintigraphy; Lower Extremity; Lymphedema; Technetium; Nuclear Medicine.

INTRODUÇÃO

O edema crônico de membros inferiores (MMII) é queixa comum, que pode ser manifestação inicial de várias doenças subjacentes, entre as quais o linfedema. O interesse no estudo dos edemas crônicos dos MMII é cada vez maior devido ao número crescente de pessoas por eles acometidas, à melhoria dos métodos que permitem o seu diagnóstico, ao tratamento cirúrgico bem-sucedido da insuficiência crônica das veias profundas e ao desenvolvimento da cirurgia microvascular, tornando possíveis as anastomoses linfocirculares e os transplantes de vasos linfáticos.

O sistema linfático é essencial para a manutenção do equilíbrio líquido intersticial e também para a função imunológica. O linfedema de MMII possui evolução crônica, debilitante, com graves repercussões funcionais, estéticas e psicossociais, caracterizado pelo edema das pernas decorrente do acúmulo de fluido intersticial, rico em proteínas, devido a distúrbios no transporte linfático. Esses distúrbios na drenagem linfática associam-se à deficiência localizada na resposta à infecção, podendo ou não estar associados à celulite, que é a infecção aguda da pele e do subcutâneo, em geral, causada por *Streptococcus pyogenes* ou *Staphylococcus aureus* e motivo comum de internação hospitalar.¹

O sinal inicial do linfedema é, em geral, o edema macio e indolor. Pode haver sensação de peso no membro afetado, especialmente ao final do dia e em climas quentes, e a sintomatologia pode variar ao longo do ciclo menstrual.² Ao longo de semanas a meses, a pele torna-se mais espessa e o edema mais endurecido. Como os vasos linfáticos cutâneos apresentam deficiência funcional, a resposta imune local é afetada e as infecções recorrentes de pele são comuns, o que provoca mais lesões texturais locais e

piora do edema. A ausência de tratamento adequado determina aumento progressivo do membro, sua incapacidade funcional grave, com edemacização desfigurante, o que determina repercussões psicológicas.³

Afeta entre 140 e 300 milhões de pessoas no mundo e sua frequência cresce com o aumento do número de cirurgias e procedimentos oncológicos e radioterápicos realizados.⁴

O linfedema primário pode ser de origem familiar (doença de Milroy) ou não, manifestar-se antes dos 35 anos de idade (precoce) ou após (tardio), sendo mais comum em mulheres, com início comumente na menarca², variando desde hiperplasia, hipoplasia decorrente de troncos linfáticos em menor número ou de menor calibre até ausência completa de troncos linfáticos subcutâneos (aplasia). No linfedema primário, comumente há inchaço espontâneo do membro afetado, sem fatores precipitantes.

O linfedema secundário pode relacionar-se a inúmeras causas, como esvaziamento de cadeias linfonodais, radioterapia, dano ou obstrução das vias linfáticas por neoplasias (compressão extrínseca por massa abdominal ou pélvica), trauma, filariose e outras infecções parasitárias. A expressão clínica desenvolve-se, em geral, insidiosamente, ao longo de meses ou anos, após o insulto inicial. Sua avaliação correta e precoce torna-se de extrema relevância para a definição terapêutica adequada.

A LMMII é método eficaz para avaliar a drenagem linfática e foi realizada pela primeira vez na década de 1950.^{5,6} Desde então, apresentou significativos avanços no tocante à tecnologia das gama-câmaras utilizadas e à seleção do tamanho ótimo das partículas do fármaco administradas, tornando-se de emprego consagrado e rotineiro.

O objetivo deste estudo retrospectivo é descrever 154 pacientes submetidos à LMMII entre março de 2009 e junho de 2010 e correlacionar as anormalidades linfáticas subjacentes, conforme determinado por exame físico, com os achados à linfocintilografia.

MATERIAL E MÉTODOS

Entre março de 2009 e junho de 2010, 205 pacientes foram submetidos à LMMII, sendo incluídos neste estudo 154 (75,12%), que preencheram correta e integralmente o questionário que lhes foi apresentado momentos antes do exame. O questionário caracte-

rizou o paciente de acordo com: sexo, idade, peso, altura, motivo do exame, relato de trauma, cirurgia ou procedimento vascular prévios, inchaço, processo inflamatório ou erisipela, medicações em uso, doenças de base vigentes.

As LMMIIs foram realizadas em gama-câmara com duplo detector retangular e colimadores de alta resolução e furos paralelos, janela de 20% centrada no fotopico de 140 keV, com o paciente em decúbito dorsal e com aquisições de imagens nas projeções anterior da pelve e dos MMII, após administração intradérmica simultânea de 37 MBq de ^{99m}Tc -Dextran 500 em volume de 0,1 mL no espaço interdigtal do primeiro e segundo pododáctilos bilateralmente. Foram adquiridas imagens dinâmicas a cada minuto, durante 12 minutos, para análise quantitativa de linfograma obtido por meio de construção de áreas de interesse em região inguinal, e imagens imediatas em varredura e tardias estáticas após uma e três horas, para análise qualitativa.

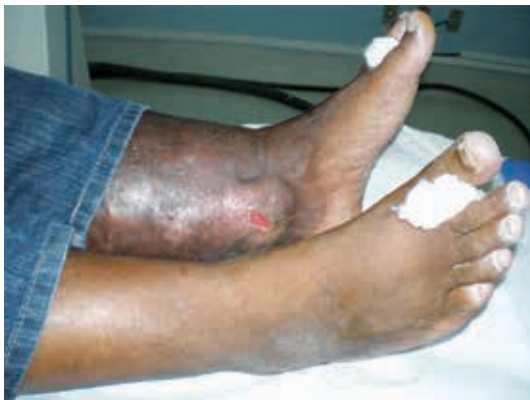

Figura 1 - Imagem de paciente portador de erisipela há seis anos, apresentando feridas de difícil cicatrização em tornozelo esquerdo bilateralmente.

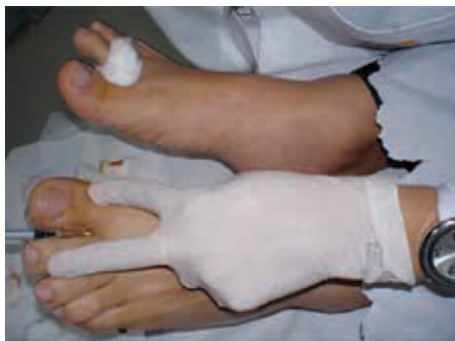

Figura 2 - Imagem evidenciando a técnica de administração intradérmica de 1,0 mCi de ^{99m}Tc -Dextran 500 em volume de 0,1 mL no espaço interdigtal do primeiro e segundo pododáctilos esquerdos.

Para análise das imagens foi averiguado se havia anormalidades na circulação linfática, ausência de linfonodos e/ou canais linfáticos, linfonodos do sistema linfático profundo em região (por exemplo, em região poplíteia), vasos colaterais, retenção linfática ou refluxo dérmico.

Foram considerados os seguintes critérios para avaliação do tempo de trânsito linfático: 1. linfonodos de cadeia linfática inguinal evidenciados em imagens dinâmicas iniciais: tempo de trânsito linfático preservado; 2. linfonodos de cadeia linfática inguinal ressaltados em imagens após 15 minutos de injeção do radiofármaco: atraso discreto no tempo de trânsito linfático; 3. linfonodos de cadeia linfática inguinal destacados em imagens após 30 minutos de injeção do radiofármaco: atraso moderado no tempo de trânsito linfático; 4. linfonodos de cadeia linfática inguinal realçados em imagens após 1 hora de injeção do radiofármaco: atraso acentuado no tempo de trânsito linfático.

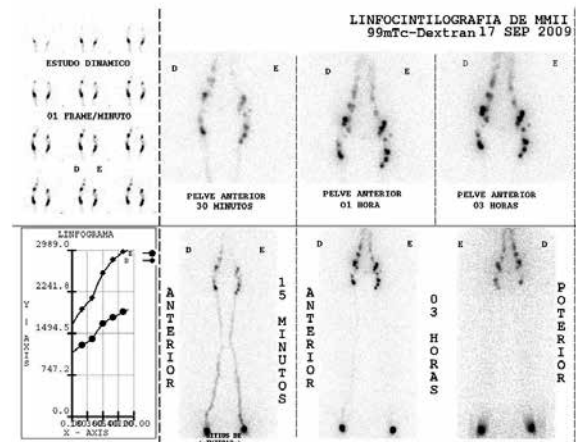


Figura 3 - LMMII sem alterações no tempo de chegada do radiofármaco, evidenciando drenagem do radiotraçador em sistema linfático via safena magna e femoral, sem sinais de retenção linfática e/ou refluxo dérmico; dentro dos limites da normalidade.

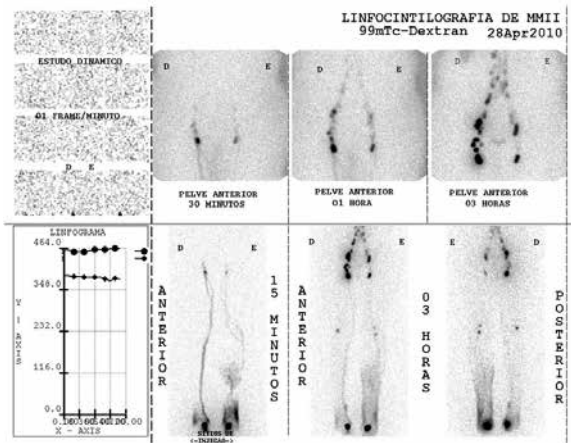


Figura 4 - LMMII evidenciando discreto atraso no tempo de trânsito linfático bilateralmente e cadeias linfáticas inguinais menos captantes à esquerda. MID: drenagem do radiofármaco em sistema linfático via safena magna e femoral, bem visualizada, com vasos colaterais em seu terço proximal, evidenciando linfonodo em projeção de fossa poplítea, além de sinais discretos de retenção linfática e refluxo dérmico em projeção de tornozelo. MIE: lateralização da drenagem do radiotraçador em sistema linfático via safena parva, mal visualizada, com vasos colaterais em sua metade proximal, além de moderado refluxo dérmico e retenção linfática em sua metade distal.

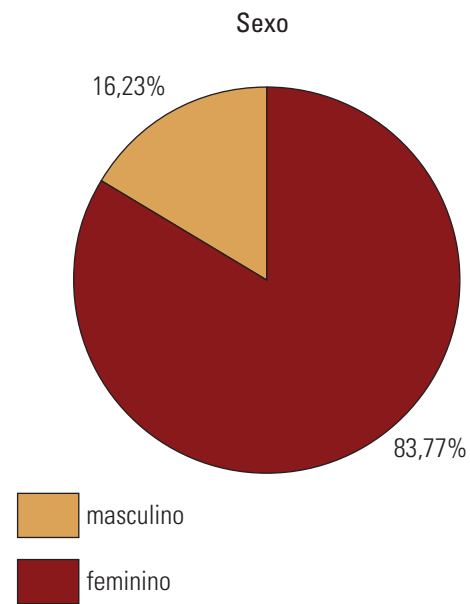


Figura 6 - Estratificação dos pacientes estudados quanto ao sexo.

RESULTADOS

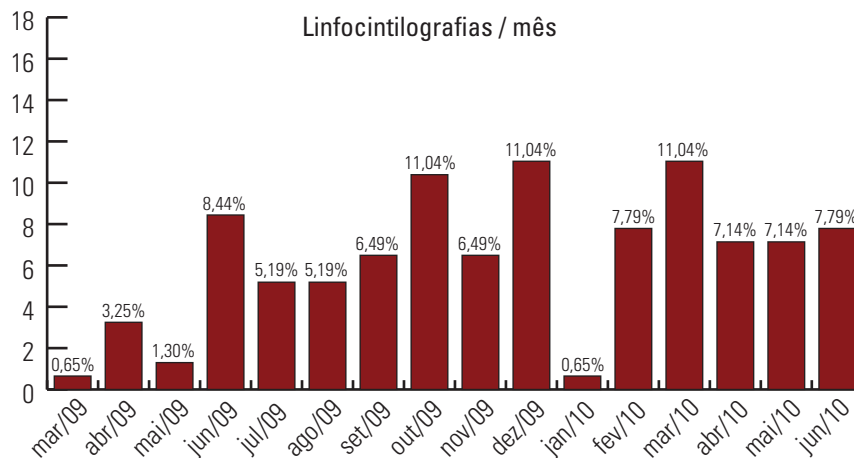


Figura 5 - Frequência de realização de LMMII realizadas por mês durante o período de acompanhamento da série de casos apresentada .

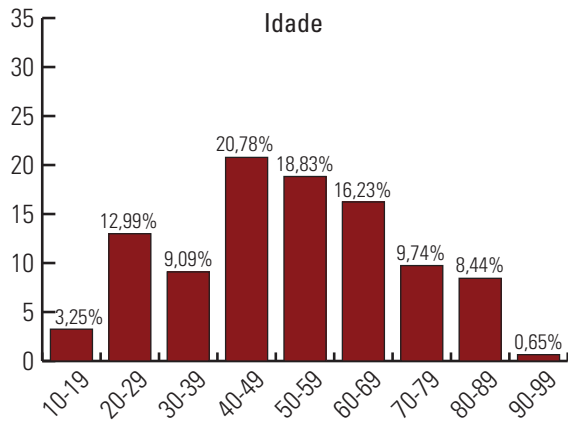


Figura 7 - Estratificação dos pacientes quanto aos intervalos de faixa etária.

A idade dos pacientes variou entre 12 e 91 anos, com média de 51,48 anos.

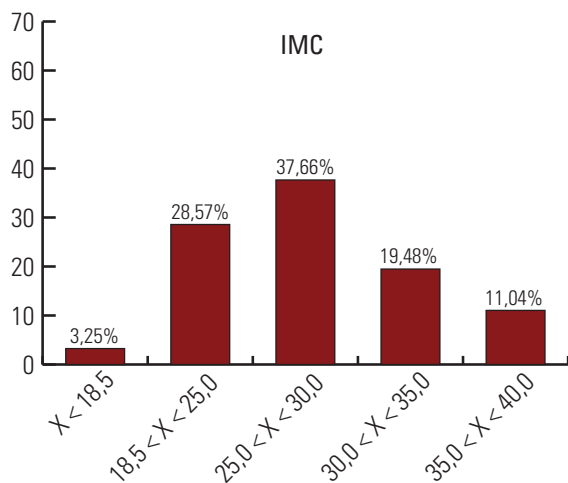


Figura 8 - Estratificação dos pacientes de acordo com seu índice de massa corporal.

Dos 154 pacientes, 92 relatavam edema, linfedema ou inchaço como motivo da realização do exame, 31 referiam edema associado à dor e sete queixavam-se de dor.

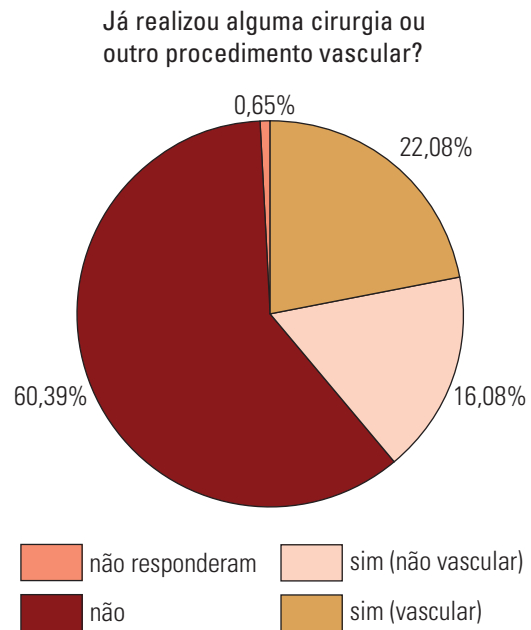


Figura 10 - Percentual de pacientes submetidos ou não a procedimentos invasivos dos MMII, previamente.

Do total de 154 pacientes, 93 não haviam sido submetidos a qualquer cirurgia ou procedimento vascular e 34 submeteram-se a cirurgias em MMII há mais de um ano.

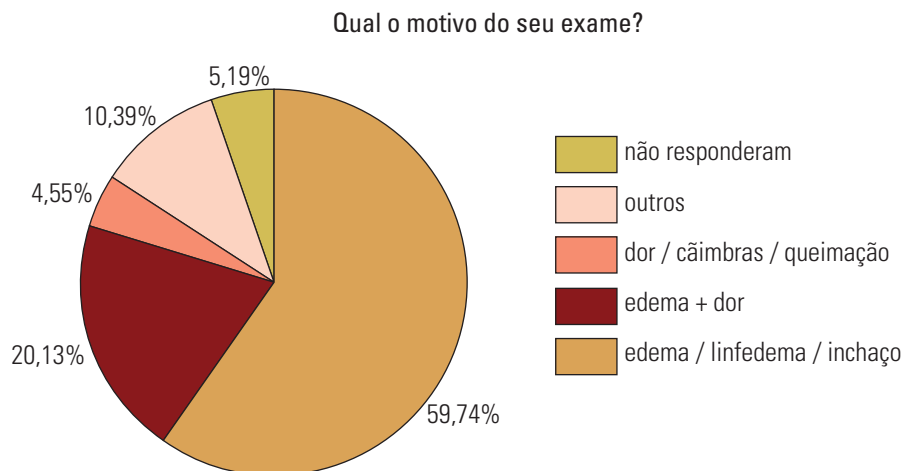


Figura 9 - Principais causas apontadas pelos pacientes como motivo para a realização de LMMII.

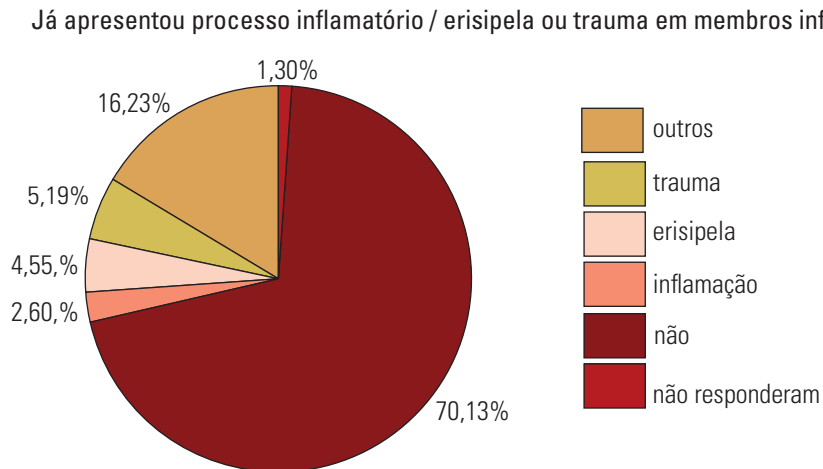


Figura 11 - Estratificação dos pacientes quanto ao histórico de trauma, erisipela e inflamação.

Aproximadamente 108 pacientes nunca haviam apresentado processo inflamatório, erisipela ou trauma em MMII. Entre os que haviam manifestado, a ocorrência fora há mais de um ano.

Edema bilateral foi apresentado por 103 dos 154 pacientes no momento do exame e 30 tinham edema à esquerda e 18 à direita.

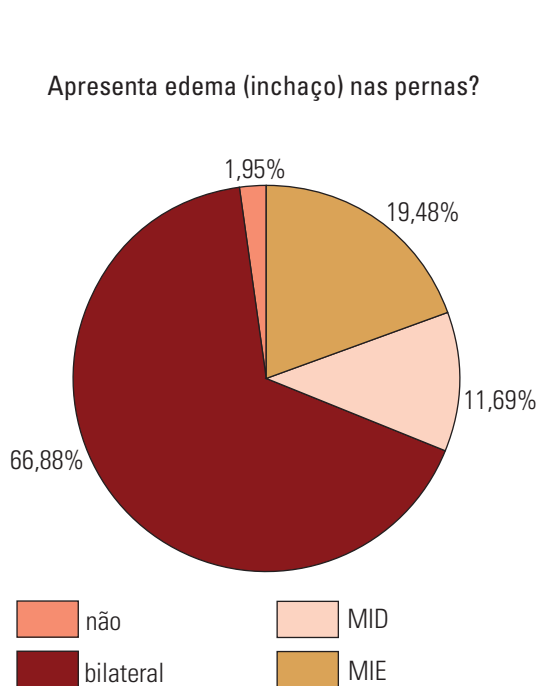


Figura 12 - Estratificação dos pacientes quanto a edema (inchaço) no momento da realização da LMMII.

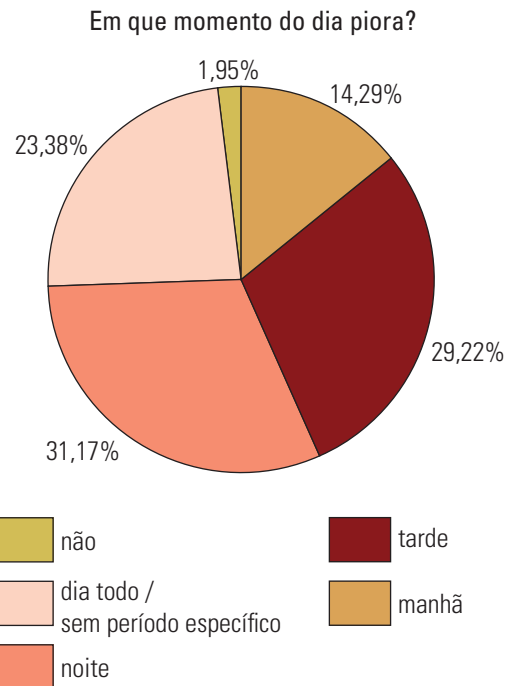


Figura 13 - Correlação entre a piora do quadro de edema e o momento de sua apresentação.

Dos 154 pacientes, 48 referiram piora do edema no período noturno, 45 à tarde e 22 pela manhã.

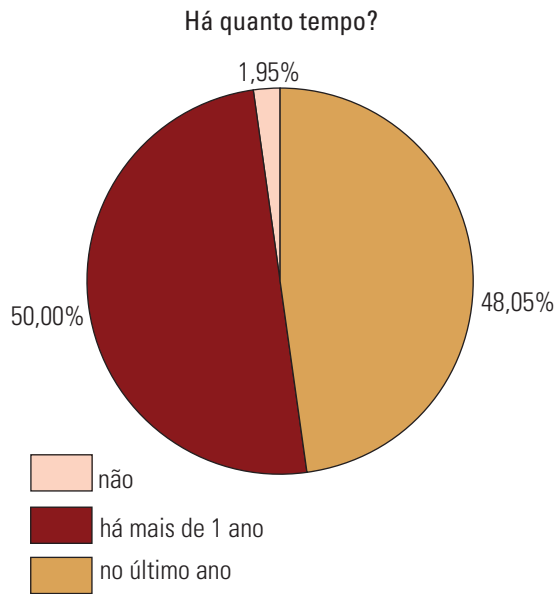


Figura 14 - Estratificação dos pacientes quanto ao tempo de surgimento de edema dos MMII.

Aproximadamente 77 pacientes manifestaram quadro com duração superior a um ano 77(50%). Entre os 154 pacientes, 55 (35,71%) não exibiam qualquer doença de base, 31 (20,13%) eram hipertensos, oito (5,19%) cardiopatas, sete (4,55%) diabéticos e nove (5,84%) com alguma disfunção da tireoide.

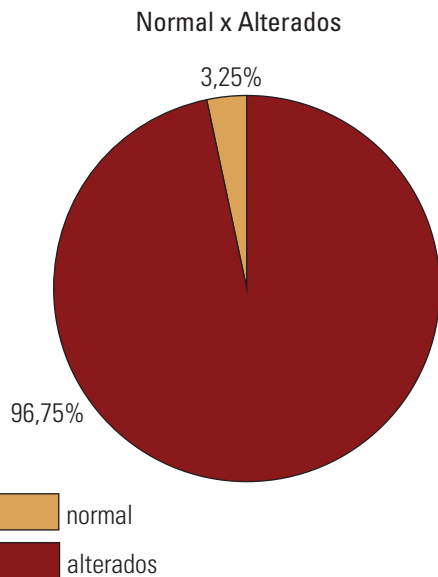


Figura 15 - Percentual de LMMII consideradas normais ou alteradas.

De 154 pacientes, 149 apresentaram alguma alteração ao estudo cintilográfico.

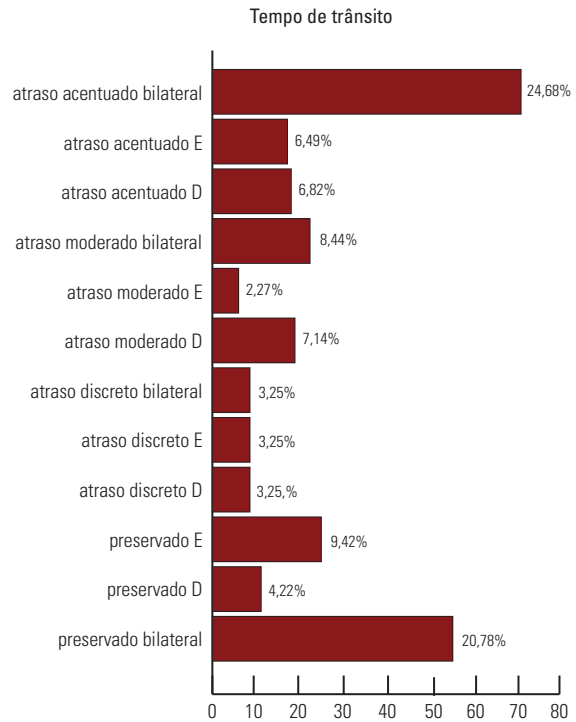


Figura 16 - Frequência das variações do tempo de trânsito linfático em cada um dos membros estudados e evidenciados à análise da LMMII.

Atraso bilateral acentuado no tempo de trânsito linfático foi manifestado por 38 dos 154 pacientes.

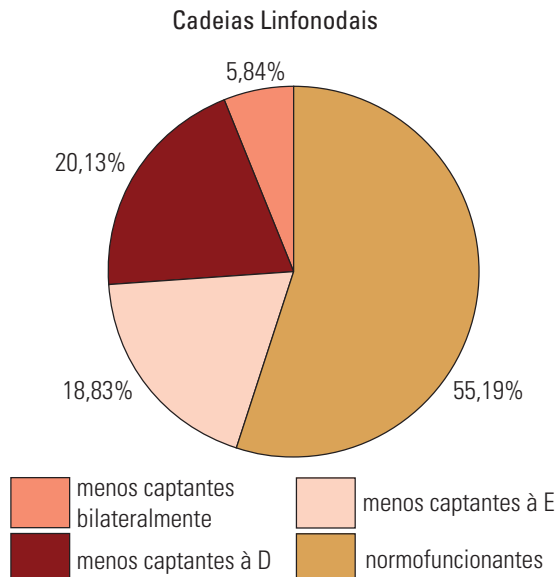


Figura 17 - Frequência de acometimento unilateral, direito ou esquerdo e bilateral, de acordo com a análise cintilográfica.

Dos 154 pacientes, 85 possuíam cadeias linfonodais normofuncionantes.

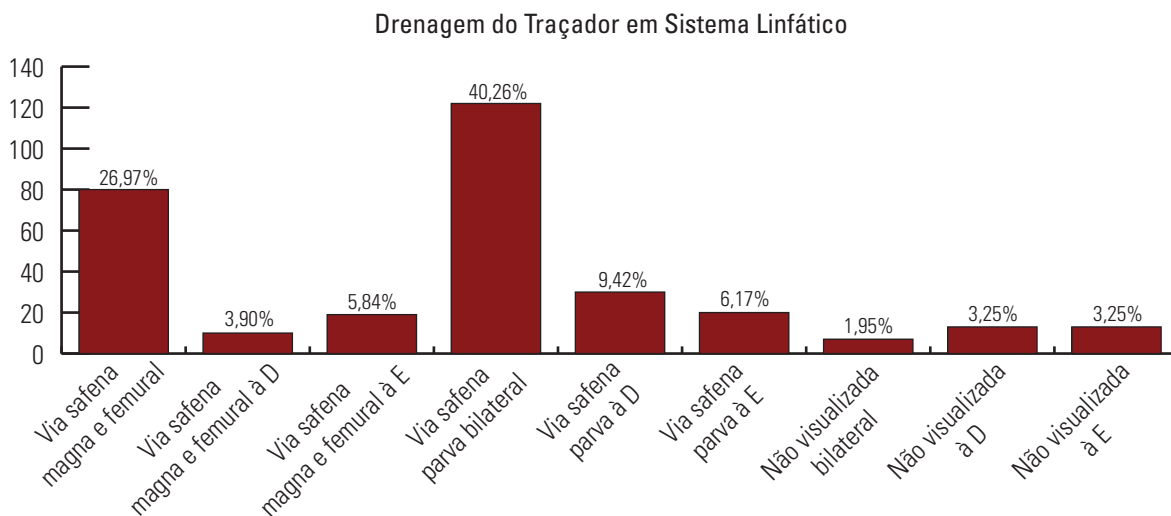


Figura 18 - Distribuição de drenagem do radiotraçador em sistema linfático localizado em diferentes regiões dos MMII em função do número e percentual de pacientes submetidos à LMMII.

Em 62 pacientes a drenagem do radiotraçador em sistema linfático foi via safena parva bilateralmente.

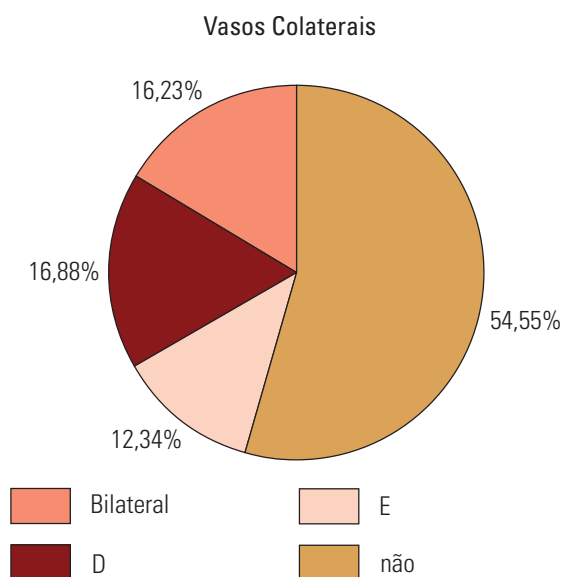


Figura 19 - Estratificação de visibilização de vias colaterais linfáticas para drenagem linfática dos MMII uni e bilateralmente em função dos pacientes avaliados.

Os vasos colaterais não estavam presentes em 84 pacientes e 25 os possuíam bilateralmente, 26 à direita e 19 à esquerda.

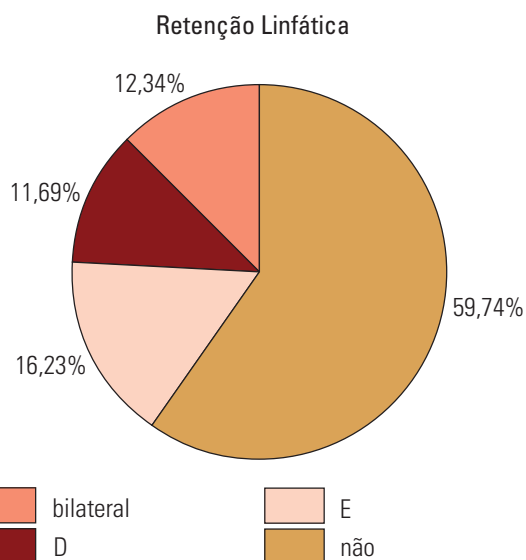


Figura 20 - Estratificação de pacientes de acordo com a distribuição da retenção linfática.

Não houve sinal de retenção linfática em 92 pacientes e os demais 19 revelaram retenção linfática bilateralmente, 18 à direita e 25 à esquerda.

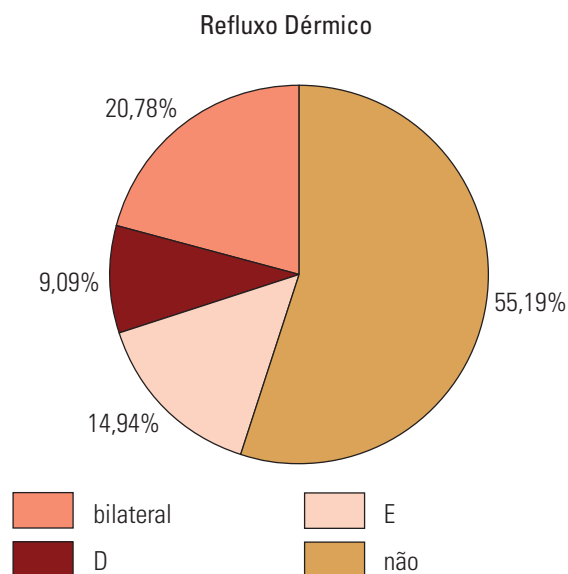


Figura 21 - Estratificação dos pacientes de acordo com a presença e lateralidade do refluxo dérmico.

Dos 154 pacientes, 85 não tinham refluxo dérmico, 32 revelaram refluxo dérmico bilateralmente, 14 à direita e 23 à esquerda. Dos 154 pacientes, 15 (9,74%) relataram linfonodos em região poplíteia uni ou bilateralmente.

DISCUSSÃO

No edema crônico de MMII, a anamnese e o exame clínico constituem pedras angulares da abordagem inicial, que permitem excluir causas sistêmicas cardíacas, renais, hepáticas, endócrinas ou pós-traumáticas. Causas locais incluem linfedema primário e secundário, lipodistrofia, trombose venosa profunda e doença venosa crônica, além de complicações pós-operatórias decorrentes de procedimento cirúrgico, celulite, cisto de Baker e edema cíclico idiopático.² O diagnóstico de comprometimento patológico da circulação é, muitas vezes, feito por exclusão de outras causas potenciais que podem levar ao edema. O linfedema de MMII é uma patogênese complexa, decorrente de anormalidades congênitas, obstruções ou danos dos canais linfáticos ou, ainda, de alterações funcionais do sistema linfático.

A LMMII é técnica de sensibilidade para distinguir as causas linfáticas do edema dos MMII de outros distúrbios, como obesidade, doença venosa e hipoalbuminemia. A avaliação cintilográfica da drenagem linfática em MMII com doença venosa, no entanto, é também importante, uma vez que o ciclo edema, infecção e fibrose poderá acarretar posterior deterioração

da drenagem linfática, com o trajeto linfático também sendo afetado. Além disso, algumas formas de linfedema são mais propensas a responder ao tratamento e a LMMII pode ajudar a identificar esses casos.⁷

A LMMII é método simples, não invasivo, associado à baixa dose efetiva para o paciente, bem aceitável mesmo em crianças, de baixo custo, capaz de fornecer precisas informações fisiológicas do sistema linfático e de demonstrar deficiências funcionais no transporte linfático, antes mesmo do aparecimento de alterações morfológicas características como edema, fibrose ou alterações epidérmicas. Isso implica que significativo número de pacientes, mesmo sem manifestação prévia de edema ou sinais de linfedema, tem achados cintilográficos sugestivos de linfedema primário clinicamente compensado, que predispõe à erisipela. A LMMII possui especificidade de 100% e sensibilidade entre 90 e 95%.⁸

Em pacientes com linfedema primário é comum haver atraso ou ausência de drenagem do radiofármaco, com vasos linfáticos ausentes ou mal visualizados, linfonodos regionais não identificados e, ocasionalmente, refluxo dérmico em imagens precoces. Esses achados são diagnósticos na ausência de história clínica que sugira causa secundária.

Pacientes com linfedema secundário são mais propensos a apresentar, ao estudo cintilográfico, vasos linfáticos proeminentes ou linfangiectasia, vasos colaterais, atraso de transporte do radiofármaco e refluxo dérmico em imagens tardias.

Pode haver etiologia mista do linfedema, por exemplo, em que um fator secundário acarreta hipoplasia linfática subclínica. Esses casos revelam-se, muitas vezes, com os padrões cintilográficos de linfedema primário e secundário.

Os resultados obtidos por meio das LMMIIs podem variar de acordo com o radiofármaco utilizado, volume e atividade injetados, pH, carga elétrica e hidrofiliabilidade. Nesta casuística, utilizou-se administração intradérmica simultânea de 37 MBq de ^{99m}Tc-Dextran 500 em volume de 0,1 mL no espaço interdígital do primeiro e segundo pododáctilos bilateralmente, método facilmente reproduzível.

O trânsito do radiofármaco é acelerado por estímulos mecânicos (massagens, estresse físico), bem como por aumento da pressão hidrostática do líquido intersticial por edema ou posição ortostática.

Os resultados aqui apresentados sugerem forte correlação entre anormalidades na drenagem linfática e achados ao exame clínico, como celulite, não sendo possível dizer se a celulite é causa ou efeito

das anormalidades linfáticas encontradas. O fato de que alguns pacientes sem qualquer história prévia de celulite apresentam alterações à LMMII sugere que as alterações linfáticas podem preceder a celulite.

Além disso, danos às vias de drenagem linfática parecem apresentar caráter permanente, conferindo aumentado risco de inchaço (edema) e infecção. Assim, pacientes com celulite ao exame clínico devem ser investigados com linfocintilografia para diagnóstico de linfedema. Em pacientes com pelo menos dois episódios prévios de celulite são encontrados linfogramas com significativas alterações linfáticas, sendo os episódios de edema pós-celulite subestimados e subnotificados.¹ De Godoy *et al.*⁹ estimam que 77% dos pacientes que tiveram pelo menos dois episódios de erisipela possuem anormalidades cintilográficas decorrentes do comprometimento linfático.

Baulieu *et al.*¹⁰ analisaram a LMMII de 32 pacientes com fraturas da tibia tratadas cirurgicamente e encontraram que a ausência de visualização dos linfonodos inguinais é capaz de prever o edema de MMII tardio no pós-operatório. Este estudo sugere a capacidade de identificação pela LMMII de pacientes com alto risco de desenvolvimento de linfedema, o que, ocorrendo de maneira precoce, permite a implementação de estratégias de prevenção de maneira a minimizar esse risco.

Os principais objetivos do tratamento são a remissão das queixas, a prevenção da progressão da doença e a redução do tamanho do membro afetado. Terapias conservadoras, farmacológicas e cirúrgicas estão disponíveis. Em casos mais brandos, discreta elevação do membro e meias de compressão podem ser bem-sucedidas. Outras medidas conservadoras incluem massagens e exercícios especiais para estimular a drenagem linfática. A combinação dessas medidas é normalmente utilizada em primeira instância. A cirurgia é, geralmente, reservada para casos refratários e a terapia antibiótica agressiva é necessária para qualquer infecção de membro, de maneira a evitar novas obliterações linfáticas. Pacientes com mais de dois episódios de celulite em 12 meses e padrão cintilográfico confirmando alteração da drenagem linfática devem ser avaliados adequadamente, e com antibioticoprofilaxia.¹

CONCLUSÕES

A diferenciação clínica entre edemas de ordem linfática e não linfática é, muitas vezes difícil, levando os pacientes a serem submetidos a inúmeras in-

vestigações inconclusivas, dispendiosas e até desnecessárias. É imprescindível estabelecer um algoritmo adequado, aplicável aos recursos localmente disponíveis e que contribua para o diagnóstico precoce e acurado nos distúrbios de circulação da linfa, possibilitando intervenção precoce e terapia eficaz, com evolução satisfatória e que impeça o membro afetado de progredir com degeneração tecidual ou formação de feridas crônicas.

A necessidade de método seguro, confiável e de baixo custo para confirmar a participação direta do acometimento do sistema linfático como fator etiológico na patogênese do edema de MMII é atendida de maneira eficaz pela técnica de LMMII.

O linfedema e as alterações na drenagem linfática são entidades muito frequentes na população em geral, constituindo-se a LMMII em importante ferramenta não só para a triagem inicial investigativa, mas também para a avaliação de edemas em fases iniciais ou mesmo para o acompanhamento e monitoramento de intervenções terapêuticas, clínicas ou cirúrgicas.

REFERÊNCIAS

1. Soo JK, Bicanic TA, Heenan S, Mortimer PS. Lymphatic abnormalities demonstrated by lymphoscintigraphy after lower limb cellulitis. *Br J Dermatol.* 2008 Jun; 158(6):1350-3.
2. Tiwari A, Cheng KS, Button M, Myint F, Hamilton G. Differential diagnosis, investigation, and current treatment of lower limb lymphedema. *Arch Surg.* 2003 Feb; 138(2):152-61.
3. Szuba A, Shin WS, Strauss HW, Rockson S. The third circulation: radionuclide lymphoscintigraphy in the evaluation of lymphedema. *J Nucl Med.* 2003 Jan; 44(1):43-57.
4. Dabrowski J, Merkert R, Kuśmierk J. Optimized lymphoscintigraphy and diagnostics of lymphatic oedema of the lower extremities. *Nucl Med Rev Cent East Eur.* 2008; 11(1):26-9.
5. Walker LA. Localization of radioactive colloids in lymph nodes. *J Lab Clin Med* 1950; 36:440-9.
6. Sage HH, Gozum BV. Lymphatic scintigrams: a method for studying the functional pattern of lymphatics and lymph nodes. *Cancer* 1958; 11:200-3.
7. Scarsbrook AF, Ganeshan A, Bradley KM. Pearls and pitfalls of radionuclide imaging of the lymphatic system. Part 2: evaluation of extremity lymphoedema. *Br J Radiol.* 2007 Mar; 80(951):219-26. Epub 2006 May 25.
8. Khan O, Maharaj P, Rampaul R, Archibald A, Naipaul R, Loutan N. Lymphoscintigraphic evaluation of chronic lower limb oedema. *West Indian Med J.* 2003 Jun; 52(2):136-9.
9. Godoy JM, de Godoy MF, Valente A, Camacho EL, Paiva EV. Lymphoscintigraphic evaluation in patients after erysipelas. *Lymphology.* 2000 Dec; 33(4):177-80.

10. Baulieu F, Itti R, Taieb W, Richard G, Martinat H, Barsotti J. Lymphoscintigraphy: a predictive test of post-traumatic lymphedema of the lower limbs. *Rev Chir Orthop Reparatrice Appar Mot.* 1985; 71:327-32.
11. Tartaglione G, Pagan M, Morese R, Cappellini GA, Zappalà AR, Sebastiani C, *et al.* Intradermal lymphoscintigraphy at rest and after exercise: a new technique for the functional assessment of the lymphatic system in patients with lymphoedema. *Nucl Med Commun.* 2010 Jun; 31(6):547-51.
12. Haddad Filho D, Kafajian-Haddad AP, Alonso N, Perez Mdel C, Castiglione M, Fukutaki MF, *et al.* Lymphoscintigraphic appraisal of the lower limbs after liposuction. *Aesthet Surg J.* 2009 Sep-Oct; 29(5):396-9.
13. Damstra RJ, van Steensel MA, Boomsma JH, Nelemans P, Veraart JC. Erysipelas as a sign of subclinical primary lymphoedema: a prospective quantitative scintigraphic study of 40 patients with unilateral erysipelas of the leg. *Br J Dermatol.* 2008 Jun; 158(6):1210-5.
14. Pecking AP, Albérini JL, Wartski M, Edeline V, Cluzan RV. Relationship between lymphoscintigraphy and clinical findings in lower limb lymphedema (LO): toward a comprehensive staging. *Lymphology.* 2008 Mar; 41(1):1-10.
15. Sapienza MT, Endo IS, Ferraro GC, Tavares MGM, Campos Neto GC, Guedes Neto HJ, *et al.* Criteria for semi-quantitative analysis of lymphoscintigraphy in lower limb lymphedema. *J Vasc Bras* 2006; 5(4):288-94.
16. Habib GS, Saliba WR, Kotler C, Ben-Haim S. Acute lymphedema of the lower extremities revealed by lymphoscintigraphy. *Clin Nucl Med.* 2002 Oct; 27(10):727-8.
17. Kūçük NO, Gülev B, Aras G, Kir KM. Evaluation of persistent edema with lymphoscintigraphy after femoral artery injury. *Clin Nucl Med.* 2002 Mar; 27(3):227-8.
18. Mrhac L, Al-Sharhan M. Imaging of angioendothelioma by lymphoscintigraphy. *Clin Nucl Med.* 2001 Nov; 26(11):979-80.
19. Miranda F Jr, Perez MC, Castiglioni ML, Juliano Y, Amorim JE, Nakano LC, *et al.* Effect of sequential intermittent pneumatic compression on both leg lymphedema volume and on lymph transport as semi-quantitatively evaluated by lymphoscintigraphy. *Lymphology.* 2001 Sep; 34(3):135-41.
20. Suga K, Kume N, Matsunaga N, Motoyama K, Hara A, Ogasawara N. Assessment of leg oedema by dynamic lymphoscintigraphy with intradermal injection of technetium-99m human serum albumin and load produced by standing. *Eur J Nucl Med.* 2001 Mar; 28(3):294-303.