

## Aplasia pura adquirida crônica da série vermelha secundária à quimioterapia em paciente com adenocarcinoma endometriode invasivo

*Chronic acquired pure aplasia of the red series secondary to chemotherapy in a patient with invasive endometrioid adenocarcinoma*

Iandra de Freitas Oliveira<sup>1</sup>; Alessandra Seoldo Martin<sup>1</sup>; Larissa Gabriela Ezequiel Roza<sup>1</sup>; Marcelo Dias de Castro<sup>2</sup>; Leda Marília Fonseca Lucinda<sup>1,3</sup>;

### RESUMO

O presente relato de caso descreve a apresentação atípica de uma paciente com adenocarcinoma endometriode invasivo que evoluiu com aplasia pura adquirida crônica da série vermelha secundária à quimioterapia. Paciente de 71 anos, sexo feminino, procurou atendimento médico por quadro de metrorragia com três meses de evolução. A curetagem uterina evidenciou adenocarcinoma endometriode invasor moderadamente diferenciado. Iniciou-se uma abordagem com esquema quimioterápico composto por Carboplatina e Paclitaxel interrompido ao quinto ciclo para evitar progressão de aplasia medular constatada por biópsia de medula óssea. A possível hematotoxicidade do protocolo Paclitaxel e Carboplatina foi observada na conduta terapêutica da paciente, por sua progressão para uma apresentação atípica de aplasia pura adquirida crônica da série vermelha após administração desta associação de drogas.

**Palavras-chave:** Adenocarcinoma endometriode; Antineoplásicos; Hematologia; Medula Óssea.

### ABSTRACT

The present case report describes the atypical presentation of a patient with invasive endometrioid adenocarcinoma that evolved with chronic acquired pure aplasia of the red series secondary to chemotherapy. A seventy-one-year-old patient, female, sought medical care for a three-month-old metrorrhagia evolution. The uterine curettage showed moderately differentiated invasive endometrioid adenocarcinoma. It was initiated an approach with chemotherapy regimen consisting of Carboplatin and Paclitaxel interrupted at the fifth cycle to prevent progression of spinal aplasia found by bone marrow biopsy. The possible hematotoxicity of the patient, for its progression to an atypical presentation of chronic acquired aplasia of the red series after administration of this combination of drugs.

**Keywords:** Endometrial adenocarcinoma; Antineoplastic agents; Hematology; Bone marrow.

<sup>1</sup> Faculdade de Medicina de Barbacena-FUNJOBE, Curso de medicina. Barbacena, Minas Gerais, Brasil.

<sup>2</sup> Hospital Ibiapaba-CEBAMS. Barbacena, Minas Gerais, Brasil.

<sup>3</sup> Universidade Federal de Juiz de Fora-UFJF, Departamento de Morfologia. Juiz de Fora, Minas Gerais, Brasil.

**Editor Associado Responsável:**

Angélica Nogueira Rodrigues

**Autor Correspondente:**

Iandra de Freitas Oliveira

E-mail: iandra\_eva@hotmail.com

**Conflito de Interesse:**

Não há.

Recebido em: 09/01/2021.

Aprovado em: 25/08/2021.

Data de Publicação: 11/22/2021

DOI: 10.5935/2238-3182.2021e31416

## INTRODUÇÃO

Estima-se que o câncer de endométrio (CE) acometa cerca de 320.000 mulheres no mundo anualmente, segundo a Organização Mundial da Saúde (OMS), das quais 76.000 evoluem para óbito.<sup>1</sup> Este carcinoma representa o sexto tipo de neoplasia mais frequente entre as mulheres no mundo e o terceiro no Brasil,<sup>1,2</sup> com 6.540 novos casos esperados para cada ano do triênio 2020-2022.<sup>2</sup>

Segundo a OMS o CE é subdividido nos seguintes tipos histológicos: carcinoma endometriode (tipo I); carcinoma mucinoso; carcinoma seroso ou do tipo II; carcinoma de células claras ou do tipo II; tumores neuroendócrinos; adenocarcinoma misto; carcinoma indiferenciado; carcinoma desdiferenciado. A maioria, 70 a 80%, dos carcinomas diagnosticados são classificados como endometriode que são de baixo grau histológico.<sup>3</sup>

Essa neoplasia afeta majoritariamente as mulheres na pós-menopausa (principalmente a partir dos 50 anos), sendo considerado como principal fator de risco para o carcinoma endometriode o excesso de estrogênio endógeno ou exógeno, sem a adequada oposição progesterônica. Geralmente, esses tumores têm um prognóstico favorável.<sup>4</sup>

No que se refere ao estadiamento cirúrgico do carcinoma de endométrio, a histerectomia extrafascial total com salpingo-ooforectomia bilateral com dissecação de linfonodos pélvicos e para-aórticos é o procedimento de escolha.<sup>5</sup> Sendo que os carcinomas classificados em estágio III apresentam extensão local e/ou regional do tumor, e IV designa doença avançada com extensão extra-uterina ou apresenta metástases à distância.<sup>6</sup>

Segundo a recomendação do consenso os pacientes com carcinoma de endométrio estádios III e IV são beneficiados com quimioterapia, ainda que a conduta esteja associada à maior ocorrência de efeitos adversos.<sup>7</sup> Para aqueles recém-diagnosticados em estádios III e IV, o regime quimioterápico preconizado se baseia em um padrão composto de Carboplatina intravenosa com Paclitaxel (175 mg/m<sup>2</sup>) ou Paclitaxel semanal (80 mg/m<sup>2</sup>).<sup>8</sup> Entretanto, frequentemente a quimioterapia combinada à base de Carboplatina apresenta toxicidade hematológica e potencial mielossupressor.<sup>9</sup>

Este estudo objetivou relatar um caso clínico de uma paciente com adenocarcinoma endometriode invasivo que evoluiu com aplasia pura adquirida crônica da série vermelha secundária à quimioterapia.

## DESCRIÇÃO DO CASO

Paciente feminino, 71 anos, procurou atendimento médico por quadro de metrorragia com três meses de evolução. Unípara, com menopausa aos 45 anos, hipertensa, mas sem outro fator de risco associado e nem antecedentes familiares relevantes para o desenvolvimento de neoplasia. Foi submetida à curetagem uterina, e o estudo histopatológico do material evidenciou produto de necrose e fragmentos compatíveis com adenocarcinoma endometriode, moderadamente diferenciado, invasor. Fez-se avaliação da extensão da doença por meio de tomografia computadorizada de abdômen e pelve e ressonância magnética da pelve, que destacou lesão expansiva infiltrativa no útero, associada ao diagnóstico de neoplasia endometrial, com sinais de extensão além da serosa e envolvimento peritoneal secundário, na superfície de alças intestinais e, hepática esplênica, omento maior e bolsa omental menor, bem como reto e sigmóide. Mais a presença de linfonodomegalia na cadeia inguinal esquerda. Portanto, o tumor foi classificado como estágio IV.

Iniciou-se o tratamento por uma abordagem com esquema quimioterápico composto por Carboplatina AUC 5 e Paclitaxel 175 mg/m<sup>2</sup>, interrompido ao quinto ciclo para evitar progressão de aplasia medular (desenvolvida durante a administração da estratégia antineoplásica) constatada por biópsia de medula óssea (BMO), que indicou hipocelularidade (figura 1). Ao ser submetida a tratamento adjuvante com Eritropoetina, não obteve resposta satisfatória e, por isso, a medicação foi alterada para Ciclosporina (figura 2). Porém, a recuperação da função medular não foi sustentada, sendo necessário que a paciente realize transfusões sanguíneas periodicamente de acordo com seu perfil hematológico.

### RESPOSTA HEMATOLÓGICA À QUIMIOTERAPIA

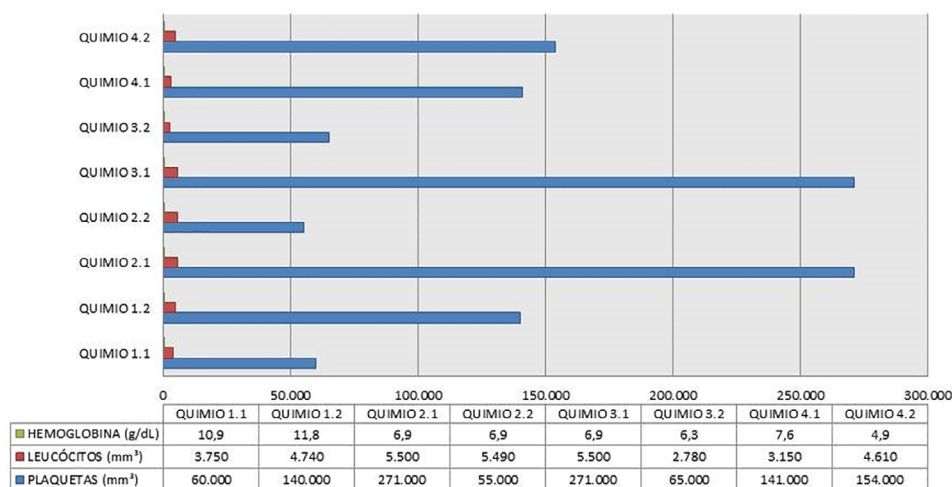


Figura 1. Progressão de aplasia medular (desenvolvida durante a administração da estratégia antineoplásica) constatada por biópsia de medula óssea (BMO), indicando hipocelularidade.

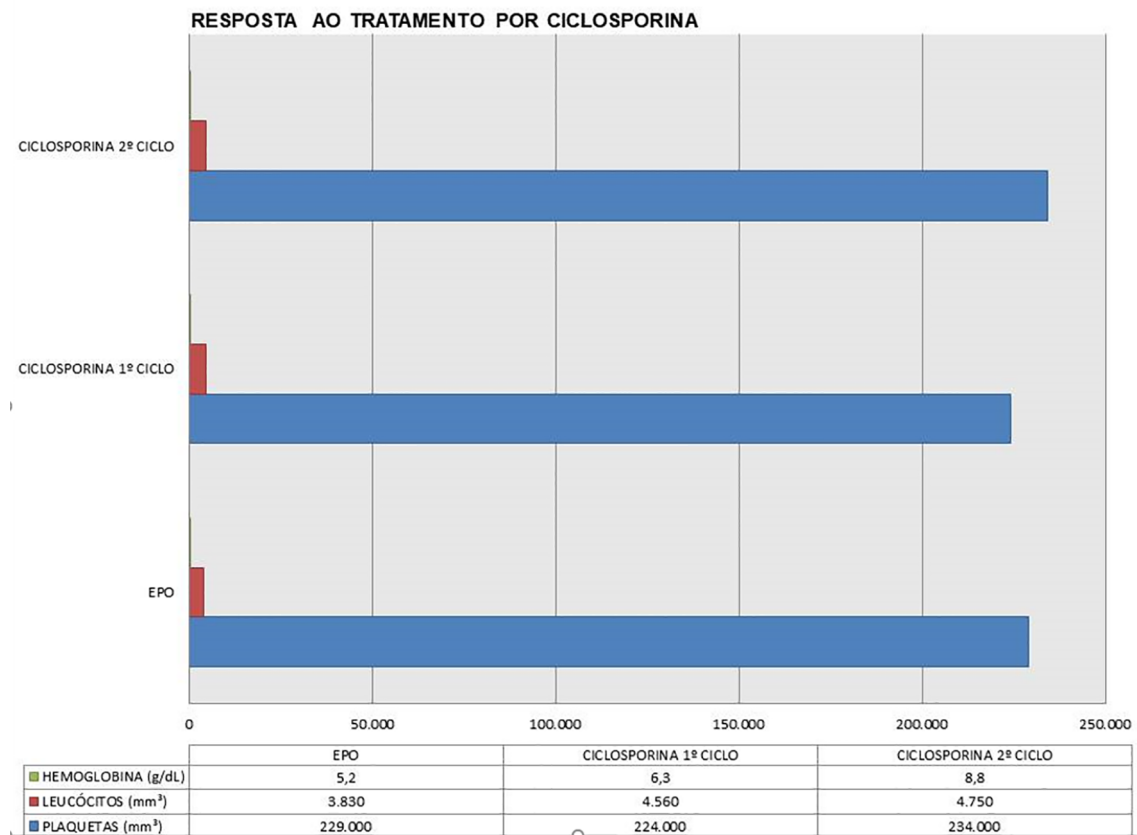


Figura 2. Resposta ao tratamento por Ciclosporina, com aumento da resposta celular.

## DISCUSSÃO

No presente relato de caso a neoplasia em questão foi diagnosticada como localmente avançada através de tomografia computadorizada e ressonância magnética, o tratamento se fundamentou em um protocolo quimioterápico baseado na performance status da paciente.

No que se refere ao protocolo quimioterápico optou-se pelo Paclitaxel e Carboplatina, a literatura menciona que a Carboplatina apresenta mielossupressão dose-limitante e demonstra um maior risco de anemia e trombocitopenia,<sup>10</sup> sendo que o uso desta geralmente está associado a outros fármacos antineoplásicos, como o Paclitaxel, que dispõe de efeitos citotóxicos semelhantes, e nessas circunstâncias, é provável que ocorra potencialização da toxicidade hematológica.<sup>8</sup>

A aplasia pura adquirida crônica da série vermelha (APASV) apresentada pela paciente é uma síndrome hematológica rara, definida por anemia grave, com hipoproliferação de precursores eritróides e redução acentuada ou até mesmo inexistência de eritroblastos na medula óssea, com presença habitualmente normal das demais séries celulares.<sup>11</sup> Sendo a evolução da mielotoxicidade verificada através de hemograma, antes da aplicação de um novo ciclo.

## CONCLUSÃO

Os efeitos adversos relacionados aos quimioterápicos são comumente observados na prática clínica, e se apresentam em diferentes graus, de acordo com a droga administrada. A possível hematotoxicidade do protocolo Paclitaxel e Carboplatina foi observada na conduta terapêutica da paciente, por sua progressão para uma apresentação atípica de aplasia pura adquirida crônica da série vermelha após administração desta associação de drogas.

## COPYRIGHT

Copyright © 2021 OLIVEIRA IF, et al. Este é um artigo em acesso aberto distribuído nos termos da Licença Creative Commons Atribuição que permite o uso irrestrito, a distribuição e reprodução em qualquer meio desde que o artigo original seja devidamente citado.

## CONTRIBUIÇÃO DOS AUTORES:

Iandra de Freitas Oliveira: Conceituação; Curadoria de dados; Análise formal; Investigação; Visualização; Escrita - rascunho original. Alessandra Seoldo Martin: Investigação. Larissa Gabriela Ezequiel Roza: Investigação. Leda Marília Fonseca Lucinda: Conceituação; Análise formal; Investigação; Metodologia; Administração de projetos; Supervisão; Visualização; Escrita - revisão e edição. Marcelo Dias de Castro: Curadoria de dados; Recursos; Supervisão.

## REFERÊNCIAS BIBLIOGRÁFICAS

1. Forman, D; Ferlay, J; Stewart, BW; Wild, CP. World Cancer Report. Geneva: International Agency for Research on Cancer. 2014.
2. Ministério da Saúde. Instituto Nacional de Câncer José Alencar Gomes da Silva. Estimativa 2020: Incidência de Câncer no Brasil. Rio de Janeiro: INCA,2019.
3. Kurman R, Carcangiu M, Herrington C, Young R. World Health Organization Classification of Tumors of Female Reproductive Organs. 4th ed. Lyon, France: International Agency for Research on Cancer (IARC); 2014.
4. Lopes A, Iyeyasu H, Lopes LF. Oncologia para a Graduação. 3ª Ed. São Paulo: Lemar. 2013.
5. Leslie KK, Thiel KW, Goodheart MJ, De Geest K, Jia Y, Yang S. Endometrial cancer. *Obstet Gynecol Clin North Am.* 2012; 39(2):255-268.
6. Creasman W. Revised FIGO staging for carcinoma of the endometrium. *Int J Gynecol Obstet.* 2009; 105(2):109.
7. Federação Brasileira das Associações de Ginecologia e Obstetrícia e Sociedade Brasileira de Cancerologia. Carcinoma endometrial: tratamento. *Rev. Assoc. Med. Bras.* 2012; 58(3):281-286.
8. Fleming GF, Brunetto VL, Cella D, et al. Phase III trial of doxorubicin plus cisplatin with or without paclitaxel plus filgrastim in advanced endometrial carcinoma: a Gynecologic Oncology Group study. *J Clin Oncol.* 2004; 22(11):2159-2166.
9. Garces AHI, Mora PAR, Alves FVG, et al. Carboplatina e paclitaxel em primeira linha paliativa no tratamento de câncer de colo uterino avançado ou persistente/recorrente: análise de uma série de casos do Instituto Nacional de Câncer do Brasil. *Rev Bras Oncol Clín.* 2013; 9(31):18-24.
10. Rajeswaran A, Trojan A, Burnand B, Giannelli M. Efficacy and side effects of cisplatin- and carboplatin-based doublet chemotherapeutic regimens versus non-platinum-based doublet chemotherapeutic regimens as first line treatment of metastatic non-small cell lung carcinoma: A systematic review of randomized controlled trials. *Lung Cancer.* 2008; 59(1):1-11.

