

**RESUMOS DO  
CONGRESSO CIRURGIA ANO 2024  
MINAS BRASIL**

# A EFICÁCIA DA CIRURGIA BARIÁTRICA E METABÓLICA NA REMISSÃO DO DIABETES MELLITUS TIPO 2

Claudia Rafaella Santos Oliveira<sup>1</sup> , Soraya Rodrigues de Almeida Sanches<sup>1</sup>

<sup>1</sup> Faculdade de Medicina da Universidade Federal de Minas Gerais, Belo Horizonte, Minas Gerais – Brasil

Autor correspondente:  
Claudia Rafaella Santos Oliveira - rafaellacrso@gmail.com

## RESUMO:

**INTRODUÇÃO:** A obesidade é um problema de saúde pública prevalente nas últimas décadas e apresenta associação com várias comorbidades, entre elas a diabetes mellitus tipo 2 (DM2). Atualmente, a cirurgia bariátrica/metabólica é considerada uma forma de tratamento para redução do peso corporal e para a remissão da DM2 e está indicada para os pacientes com IMC  $\geq 35\text{kg/m}^2$  e  $< 40\text{kg/m}^2$  associada com comorbidades ou  $\geq 40\text{kg/m}^2$ , no caso de falha no tratamento clínico.

**OBJETIVO:** Avaliar a eficácia da cirurgia bariátrica/metabólica na remissão da diabetes mellitus tipo 2. **MÉTODO:** Trata-se de uma revisão integrativa onde foi consultada a base de dados PubMed, com os termos: “cirurgia bariátrica”, “diabetes mellitus tipo 2” e “bypass gástrico», ambos selecionados no MeSH/DeCS. Os critérios de inclusão foram estudos publicados entre 2019 e 2024, completos, gratuitos, em inglês e onde os participantes foram selecionados através da dosagem de glicemia de jejum ou HbA1c. Os critérios de exclusão foram estudos incompatíveis com o tema. **RESULTADOS**

**COM DISCUSSÃO:** Foram escolhidos 5 artigos para compor essa revisão. As duas cirurgias bariátricas mais realizadas foram o bypass gástrico em Y-de-Roux e a gastrectomia vertical. Segundo a Sociedade Americana de Cirurgia Metabólica e Bariátrica (ASMBS), ambas apresentaram resultados satisfatórios na remissão da DM2. Além disso, os estudos mostraram que tratamentos cirúrgicos são mais eficazes que intervenção isolada no estilo de vida e tratamento medicamentoso. A remissão da DM2 ocorre por diversos fatores, dentre eles a perda de peso que produz aumento da sensibilidade e da secreção de insulina e diminuição dos níveis de glicose no sangue, mas também por outros fatores que não envolvem apenas perda ponderal, quando relacionada com à alteração dos entero-hormônios GLP-1, GIP, PYY e grelina. Outras comorbidades também apresentam melhora, como cardiovasculares, redução das complicações microvasculares e macrovasculares do DM2 e redução da necessidade de medicamentos hipoglicemiantes. **CONCLUSÃO:** A cirurgia bariátrica demonstrou ser uma estratégia eficaz para o tratamento de pacientes obesos portadores de DM2, com altos índices de remissão desta e outros benefícios para o paciente. Porém, eles devem fazer acompanhamentos regulares multiprofissionais para manutenção da perda de peso e da remissão da DM2.

**Palavras-chave:** Cirurgia Bariátrica. Diabetes Mellitus Tipo 2. Eficácia.

## REFERÊNCIAS

1. Courcoulas AP, Gallagher JW, Neiberg RH, Eagleton EB, DeLany JP, Lang W, *et al.* Bariatric Surgery vs Lifestyle Intervention for Diabetes Treatment: 5-Year Outcomes From a Randomized Trial. *J Clin Endocrinol Metab.* 2020 Mar 1;105(3):866–76.
2. Fink J, Seifert G, Blüher M, Fichtner-Feigl S, Marjanovic G. Obesity Surgery. *Dtsch Arztebl Int.* 2022 Feb 4;119(5):70-80.
3. Ilyas S, Al-Refai R, Maharjan R, Diaz Bustamante L, Ghattas KN, Khan S. Bariatric Surgery and Type 2 Diabetes Mellitus: Assessing Factors Leading to Remission. A Systematic Review. *Cureus.* 2020 Aug 23;12(8):e9973.
4. Sandoval DA, Patti ME. Glucose metabolism after bariatric surgery: implications for T2DM remission and hypoglycaemia. *Nat Rev Endocrinol.* 2023 Mar;19(3):164-176.
5. Balasubramaniam V, Pouwels S. Remission of Type 2 Diabetes Mellitus (T2DM) after Sleeve Gastrectomy (SG), One-Anastomosis Gastric Bypass (OAGB), and Roux-en-Y Gastric Bypass (RYGB): A Systematic Review. *Medicina (Kaunas).* 2023 May 19;59(5):985.

# AIMPORTÂNCIA DA EXTENSÃO UNIVERSITÁRIA NA FORMAÇÃO MÉDICA ATRAVÉS DA CURRICULARIZAÇÃO: UM RELATO DE EXPERIÊNCIA

Maria Eduarda Corradi Ferreira<sup>1</sup> , Giovanna Detogni<sup>1</sup>, Fabricio Carvalho Torres<sup>1</sup>,  
Karine Andrade Oliveira Zanini<sup>1</sup>

<sup>1</sup> Faculdade de Medicina da Universidade Federal de Juiz de Fora, Juiz de Fora, Minas Gerais - Brasil.

Autor correspondente:  
Maria Eduarda Corradi Ferreira -  
mecorradiferreira@gmail.com

## RESUMO:


**INTRODUÇÃO:** As atividades desenvolvidas na extensão universitária constituem um dos pilares da tríade ensino-pesquisa-extensão, permitindo que estudantes apliquem seus conhecimentos na prática, promovam a saúde e contribuam para a transformação social.<sup>1</sup> Através dela, futuros médicos desenvolvem habilidades e postura crítica para atuar junto à comunidade, além de fortalecer o compromisso das universidades com a saúde pública e o bem-estar da população.<sup>2</sup> **OBJETIVOS:** Mostrar a importância do projeto “Protege e cuida” dentro da curricularização da extensão ao capacitar os alunos sobre prevenção e manejo de queimaduras e feridas, tornando-os aptos a disseminar esse conhecimento a toda população alvo. É esperado que exista uma transmissão de conhecimento a partir dessa para o restante da população, atingindo ainda mais pessoas. **MÉTODOS:** Em uma primeira fase houve capacitação teórica com a equipe de Cirurgia Plástica do HU-UFJF acerca de prevenção e manejo de queimaduras e feridas em ambiente extra-hospitalar. Em um segundo momento, os alunos se reunirão para elaboração do material a ser exposto e agendam as visitas. Concomitantemente, atividades sociais em locais públicos serão realizadas para impacto ainda maior na população geral sobre prevenção e manejo inicial. É importante ressaltar o incentivo ao próprio participante à busca por conhecimento, como leitura de artigos nos principais bancos de dados. **RESULTADOS:** O tema queimaduras e feridas tem um espaço muito reduzido dentro da carga horária do curso de medicina, havendo dessa forma, um déficit no aprendizado do médico em formação. O pouco tempo reservado para o assunto é direcionado para o tratamento na fase aguda, sendo a parte preventiva muito pouco abordada. O projeto, dentro da curricularização da extensão, consegue ampliar o entendimento do aluno no tema e ensina, já nos primeiros períodos da faculdade, como usar do seu conhecimento para impactar na saúde pública.<sup>3</sup> “Protege e Cuida” tem grande importância na formação médica dos futuros profissionais da saúde, além de beneficiar também uma grande parcela da população,<sup>4</sup> cumprindo seu objetivo como extensão. **CONCLUSÃO:** A iniciativa contribui para a formação de profissionais completos, com conhecimentos técnicos e éticos, visão abrangente do mundo, habilidades de comunicação e aprofundamento teórico em queimaduras e feridas, alinhando-se com o princípio central do curso de formar profissionais eficazes no atendimento biopsicossocial do ser humano.

**Palavras-chave:** Ferimentos e Lesões. Queimaduras. Ensino.

## REFERÊNCIAS:

1. Santana RR, Santana CCAP, Costa Neto SB, Oliveira ÊC. Extensão Universitária como Prática Educativa na Promoção da Saúde. *Educ Real*. 2021;46(2):e98702
2. Universidade Federal do Espírito Santo. O que é a extensão universitária [online]. Vitória: Universidade Federal do Espírito Santo. 2024 [acesso em 14 mar. 2024]. Disponível em: <https://proex.ufes.br/o-que-e-extensao-universitaria>
3. Takejima ML, Netto RFB, Toebe BL, Andretta MA, Prestes MA, Takaki JL. Prevenção de queimaduras: avaliação do conhecimento sobre prevenção de queimaduras em usuários das unidades de saúde de Curitiba. *Rev Bras Queimaduras*. 2014;10(3):85–8.
4. Cantarelli KJ, Martins CL, Antonioli L, Schiavon VC, Moraes LP, Pai DD, Echevarría-Guanilo ME. Prevenção de queimaduras em ambiente escolar: relato de experiência. *Rev Bras Queimaduras*. 2013;12(3):165–8.

## A INFLUÊNCIA DO MANEJO CIRÚRGICO NO PROGNÓSTICO DE PACIENTES NA PRIMEIRA INFÂNCIA COM ECTOPIA CORDIS: UMA REVISÃO SISTEMÁTICA

Rodrigo Hideki Sousa Omoto<sup>1</sup> , Mateus Rocha dos Anjos<sup>2</sup>, Emanuele Jadão Barroso<sup>2</sup>, Letícia Vieira Teixeira<sup>1</sup>, Léo Vitor Araújo Martins<sup>1</sup>, Amanda de Queiroz Andrade<sup>1</sup>

1 Faculdade de Medicina da Universidade do Estado do Pará, Belém, Pará - Brasil.

2 Faculdade de Medicina da Universidade Federal do Pará, Belém, Pará - Brasil.

Autor Correspondente:  
Rodrigo Hideki Sousa Omoto - rodrigohideki3@gmail.com

### Resumo:

**INTRODUÇÃO:** A ectopia cordis se apresenta como uma afecção neonatal e infantil congênita rara em que há a exteriorização do coração para fora da cavidade torácica. Segundo a literatura atual, tal condição tem prevalência maior associada ao sexo feminino, à fatores genéticos predisponentes e à exposição intensa a teratógenos durante a gestação. **OBJETIVO:** O presente estudo visa descrever o impacto após intervenção cirúrgica no prognóstico do paciente na primeira infância com ectopia cordis. **MÉTODOS:** Trata-se de uma revisão sistemática de literatura seguindo as orientações do PRISMA. Foram pesquisados artigos do período de 2019 a 2024 nas bases de dados PubMed, LILACS e MEDLINE, utilizando os descritores: (Ectopia cordis) AND (Surgery). Foram incluídos artigos completos, publicados nos últimos 5 anos, com presença de expressões nos títulos ou palavras-chave. Foram excluídos artigos em formato de resumo, projetos não validados e estudos fora do período estipulado. Após a leitura completa, foram incluídos 8 artigos na revisão final. **RESULTADOS COM DISCUSSÃO:** A ectopia cordis trata-se de uma condição de malformação genética que necessita de intervenção cirúrgica para melhor prognóstico do paciente. A pentalogia de Cantrell caracterizada por defeitos que envolvem a parede abdominal, diafragmático, bem como anomalias cardíacas que variam em grau e gravidade, a comunicação interventricular é a mais prevalente, sendo tal apresentação do paciente altamente relacionada com a ectopia cordis, sendo classificado em cinco tipos: cervical (5%), cervicotorácica e torácica (65%), toracoabdominal (20%) e abdominal (10%). Esses recém-nascidos necessitam de cuidados intensivos desde o nascimento, bem como reanimação imediata e cobertura cardíaca e as vísceras expostas com compressas de gaze embebidas em solução salina para evitar dessecação e perda de calor. A ectopia cordis torácica apresenta um desafio cirúrgico formidável, a sobrevivência relatada desta variedade após as médias de nascimento é de 36h; defeitos intracardíacos foram associados em 80,2% dos casos, e todos os pacientes não operados morreram. **CONCLUSÃO:** A partir das análises realizadas, evidencia-se que a ectopia cordis, quando não tratada, é fatal; principalmente quando associada a outras cardiopatias congênicas intracardíacas. Além disso, ressalta-se que, até o momento, a única abordagem terapêutica para os casos de ectopia cordis é a intervenção cirúrgica.

**Palavras-chave:** Ectopia Cordis. Cavidade Torácica. Prognóstico. Pentalogia de Cantrell. Mortalidade Neonatal Precoce.

### REFERÊNCIAS

1. Castro Y, Chimbo T, Rizo T. Reporte De Caso: Ectopia Cordis. Rev Ecuat Pediatr. 2018.19(1):25-7.
2. Johnson Montero E, Quintana Díaz JC, Rojas Bruzón R. Abdominal ectopia cordis. About a case. Medisur. 2022 Apr;20(2):352-359.

# A SEGURANÇA E OS RESULTADOS DO ENXERTO DE GORDURA COMO ESTRATÉGIA DE RECONSTRUÇÃO APÓS TRATAMENTOS ONCOLÓGICOS

Julmar Dias de Carvalho Paula<sup>1</sup> , Lucas Fernandes Mauricio da Rocha<sup>1</sup>, Luísa Almeida Resende<sup>1</sup>, Stephanie Luzia da Costa Pedretti<sup>1</sup>

<sup>1</sup> Faculdade de Medicina da Universidade Federal de Minas Gerais, Belo Horizonte, Minas Gerais - Brasil

Autor correspondente:  
Julmar Dias de Carvalho  
Paula - julmarcarvalho@  
hotmail.com

## RESUMO:

**INTRODUÇÃO:** As terapêuticas oncológicas podem gerar prejuízos estético-funcionais que impactam a qualidade de vida dos pacientes, a exemplo de assimetrias e alterações no volume das mamas após mastectomia ou radiodermite após radioterapia em neoplasias de cabeça e pescoço.<sup>1-3</sup> A lipoenxertia é uma técnica promissora para o tratamento dessas sequelas. **OBJETIVO:** Pesquisar e reunir resultados de estudos sobre procedimentos reconstrutivos com o uso da lipoenxertia após tratamentos oncológicos. **MÉTODO:** Foram realizadas pesquisas nas bases de dados SciELO e PubMed, usando os descritores Transplantation, Autologous AND Neoplasm recurrence, local AND Adipose tissue, com seleção de cinco artigos dos últimos cinco anos. **RESULTADOS COM DISCUSSÃO:** Os enxertos de gordura têm ampla aplicabilidade, como redução de cicatrizes hipertróficas, tratamento de queimaduras e reconstrução de sequelas de tratamentos oncológicos. É um método efetivo, pouco invasivo, de baixo custo e proporciona bons resultados estéticos e funcionais.<sup>4</sup> As principais complicações são necrose gordurosa, infecção, granuloma, assimetrias e hematoma, todas com baixa incidência.<sup>1</sup> Uma meta-análise avaliou 15 estudos, com o total de 8.541 participantes, dos quais 2.932 casos foram submetidos à lipoenxertia após reconstrução mamária, e 5.609 foram o grupo controle. As evidências encontradas sugerem que o procedimento em pacientes com câncer de mama é seguro.<sup>5</sup> Em relação ao risco de recorrência tumoral, parece não haver diferenças entre sobrevida global, sobrevida livre de doença e recidiva local.<sup>5</sup> Porém, o conhecimento sobre o uso da técnica na reconstrução após tratamentos de neoplasias em outras regiões do corpo ainda é limitado. Uma revisão encontrou 212 artigos sobre câncer de cabeça e pescoço, radioterapia e enxerto de gordura, dos quais somente 18 relacionaram o local da neoplasia e lipoenxertia, e somente sete puderam ser selecionados.<sup>3</sup> O método se mostrou eficaz para o tratamento da radiodermite pós radioterapia pela redução da fibrose e pela melhora na vascularização dos tecidos. **CONCLUSÃO:** A lipoenxertia mostrou resultados promissores na reconstrução de lesões decorrentes de mastectomias, com baixo risco de complicações e não demonstrou risco de recorrência de neoplasias. Também há necessidade de mais estudos envolvendo a técnica e outras lesões causadas por tratamentos oncológicos em outras regiões do corpo, para melhor conhecimento de complicações e dos riscos de recidiva tumoral.

**Palavras-chave:** Tecido Adiposo. Transplante Autólogo. Procedimentos de Cirurgia Plástica. Neoplasias. Recidiva Local de Neoplasia.

## REFERÊNCIAS:

1. Schroeder A, Pinheiro LHZ, Angeline JR, Franco FF, Calderoni DR, Kharmandayan P. Análise de complicações de lipoenxertias realizadas em hospital público universitário entre 2015 e 2018: estudo retrospectivo transversal. *Rev Bras Cir Plást.* 2022;37(03):270–6.
2. Lara TM, Pereira VRP, Pascual LAL. Lipoenxertia na reconstrução mamária após tratamento do câncer de mama: revisão de literatura. *Rev Bras Cir Plást.* 2021;36:196–202.
3. Feitosa RGF, Araújo RS, Nunes ÉLF, Isoldi FC, Dotto PG, Gragnani A, *et al.* Lipoenxertia para tratamento de radiodermite após tratamento de câncer de cabeça e pescoço. *Rev Bras Cir Plást.* 2021;36(1):69–75.
4. Oliveira C, Santos C. Lipoenxertia em reconstruções mamárias com expensor e implantes. *Rev Bras Cir Plást.* 2020;35(1):94–100.
5. Goncalves R, Mota BS, Sobreira-Lima B, Ricci MD, Soares JM, Munhoz AM, *et al.* The oncological safety of autologous fat grafting: a systematic review and meta-analysis. *BMC Cancer.* 2022 Apr 11;22(1):391.

# ABDOME AGUDO EM PEDIATRIA: UMA REVISÃO DE ETIOLOGIA, MANEJO E PROGNÓSTICO

Lauany Évellin Pires da Silva<sup>1</sup> , Letícia Hanna Moura da Silva Gattas Gracioli<sup>2</sup>, Cláudia Aparecida Godoy Rocha<sup>3</sup>, Gabriela Maria Vicente de Melo<sup>4</sup>

1 Faculdade de Medicina ZARNS, Itumbiara, Goiás - Brasil.

2 Faculdade de Medicina de Jundiá, Jundiá, São Paulo - Brasil.

3 Faculdade de Medicina da Universidade Federal do Tocantins, Palmas, Tocantins - Brasil.

4 Faculdade de Medicina da Universidade Federal do Rio Grande, Rio Grande, Rio Grande do Sul - Brasil.

Autora correspondente:  
Lauany Évellin Pires da Silva - lauany\_evellin@windowslive.com

## Resumo:


**INTRODUÇÃO:** O abdome agudo em pediatria é uma condição caracterizada por dor abdominal súbita e intensa, necessitando de intervenção médica imediata, incluindo cirurgia.<sup>1-3</sup> É uma causa importante de morbidade e mortalidade em crianças, exigindo uma abordagem multidisciplinar para um diagnóstico e tratamento adequados.<sup>4</sup> No entanto, o diagnóstico diferencial pode ser desafiador devido à variedade de condições que podem imitar seus sintomas.<sup>1</sup> **OBJETIVO:** Esse estudo busca abordar as etiologias, a apresentação clínica, as opções de tratamento disponíveis e o prognóstico. **METODOLOGIA:** Foi realizada uma revisão integrativa com busca nas bases de dados da Biblioteca Virtual em Saúde (BVS). A estratégia de busca incluiu combinações dos descritores “Abdome Agudo”, “Pediatria” a partir do uso do operador booleano AND. Os critérios de inclusão foram estudos publicados em português, espanhol e inglês, entre 2005 e 2024. E os de exclusão foram artigos duplicados, não disponíveis na íntegra e artigos de revisão. Dos 3453 artigos encontrados, 2 foram selecionados para análise. **RESULTADOS COM DISCUSSÃO:** A análise revelou uma variedade de etiologias do abdome agudo em pacientes pediátricos, com destaque para apendicite, obstrução intestinal e apendicite epiplóica. As apresentações clínicas mais comuns envolvem dor abdominal intensa, vômitos e distensão abdominal<sup>4</sup>. Foram identificados diversos desafios ao realizar o exame físico e anamnese, como a obtenção de uma história clínica completa e a interpretação de sinais não específicos.<sup>4,5</sup> Quanto aos métodos diagnósticos, incluíram-se hemograma, exames de imagem e avaliação clínica. Nas opções de tratamento, a escolha entre abordagens cirúrgicas e não cirúrgicas foi considerada. Em relação ao prognóstico, este mostrou-se variável, com intervenções terapêuticas precoces e adequadas associadas a melhores desfechos. Por fim, ressalta-se a ausência de consenso na abordagem terapêutica, indicando a necessidade de desenvolvimento de diretrizes específicas para o manejo do abdome agudo na pediatria. **CONCLUSÃO:** Este estudo destacou a complexidade do abdome agudo em pediatria, evidenciando a importância de uma abordagem multidisciplinar e cuidadosa no diagnóstico e tratamento dessa condição. A análise dos resultados ressaltou a necessidade de maior atenção aos desafios do diagnóstico precoce, além da escolha adequada de opções terapêuticas para melhorar os desfechos prognósticos.

**Palavras-chave:** Abdome Agudo. Pediatria. Cirurgia Geral.

## REFERÊNCIAS:

1. Sociedade Brasileira de Pediatria. Tratado de Pediatria. 4ª edição. Barueri: Manole; 2017.
2. van Heurn LW, Pakarinen MP, Wester T. Contemporary management of abdominal surgical emergencies in infants and children. Br J Surg. 2014 Jan;101(1):e24-33.
3. Marin JR, Alpern ER. Abdominal pain in children. Emerg Med Clin North Am. 2011 May;29(2):401-28, ix-x.
4. Martini J, Ferrarini KR, Martins MS, Trevisol PM, Peixoto RH, Montoya JAM. Abdome agudo na criança: 226 casos estudados no Hospital Universitário Pequeno Anjo, em Itajaí / SC. ACM Arq Catarin Med. 2006;35(3):82-6.
5. Tseng YC, Lee MS, Chang YJ, Wu HP. Acute abdomen in pediatric patients admitted to the pediatric emergency department. Pediatr Neonatol. 2008 Aug;49(4):126-34.

## ABDOME AGUDO HEMORRÁGICO NÃO TRAUMÁTICO

Maria Alice Araujo de Oliveira<sup>1</sup> , Douglas Nascimento<sup>1</sup>, Iure Kalinine Ferraz de Souza<sup>1</sup>, João Paulo Augusto Cora<sup>1</sup>, Maria Carolina de Souza Ferraz<sup>1</sup>, Natália Cristina dos Santos Silva<sup>1</sup>

<sup>1</sup> Universidade Federal de Ouro Preto – UFOP, Ouro Preto, Minas Gerais, Brasil.

Autor correspondente:  
Maria Alice Araujo de Oliveira. E-mail: maria.aao@aluno.ufop.edu.br


**Introdução:** No Brasil, estima-se que a queixa de dor abdominal aguda seja responsável por cerca de 5 a 10% das admissões nos serviços de urgência e emergência<sup>1</sup>. Entre suas principais classificações, destaca-se o abdome agudo hemorrágico não traumático, caracterizado por dor intensa associada à irritação peritoneal por sangramentos<sup>2</sup>. O adequado conhecimento e a caracterização desse quadro por parte dos profissionais da saúde se apresentam determinantes a fim de prevenir a morbimortalidade através da instituição de terapêutica adequada. **Objetivo:** Analisar a necessidade de aprofundar o conhecimento sobre suas causas, manifestações clínicas e opções terapêuticas para assegurar diagnóstico precoce e aprimorar o tratamento em cenários de emergência médica. **Método:** Foi realizada revisão bibliográfica da literatura através da base de dados PubMed, em que foram selecionados 4 artigos nos idiomas inglês e português que se enquadram no tema do estudo. **Resultados com discussão:** As condições abdominais agudas não traumáticas com curso hemorrágico possuem uma ampla variedade de etiologias, como lesão hepática, aneurisma visceral e gravidez ectópica rota<sup>1</sup>. Os métodos diagnósticos em uso incluem exames de imagem, como a tomografia computadorizada (TC), radiologia convencional (RX) e a ultrassonografia abdominal, que pode também elucidar determinadas causas de base, como a gravidez ectópica<sup>2</sup>. O tratamento em geral consiste na resolução da causa subjacente e pode envolver procedimentos cirúrgicos ou a descontinuação de fármacos anticoagulantes, de modo que a detecção precoce se mostra importante para prevenir complicações<sup>2</sup>. Como exemplo, os aneurismas viscerais geralmente necessitam de cirurgia, e as gestações ectópicas rompidas podem demandar uma abordagem laparoscópica imediata<sup>3</sup>. No caso de operações cirúrgicas, a disponibilidade de videolaparoscopia possui o benefício de reduzir a taxa de complicações e propiciar uma recuperação pós-operatória mais rápida<sup>4</sup>. **Conclusão:** Torna-se claro, a partir do estudo da temática, que o uso de abordagens diagnósticas e terapêuticas atualizadas, bem como a expertise profissional na avaliação dos exames de imagem, é essencial na orientação dos profissionais de saúde para tomar decisões rápidas e adequadas a fim de oferecer uma melhor recuperação e qualidade de vida a pacientes com esse quadro.

**Palavras-chave:** Hemoperitônio. Abdome agudo. Hemorragia. Dor abdominal.

### Referências:

1. Milanez ALB, Leandro BD, Cardoso GA. Síndrome do Abdome Agudo: Uma Revisão de Literatura. 2022.
2. Cardoso FV, Silva ARC, Bucharles ACF, Silva MB, Ferraz MG, Piccoli MVF, *et al.* Manejo e conduta do abdome agudo: uma revisão narrativa. Revista Eletrônica Acervo Saúde. 2022;15(5): 1-7.
3. Grundmann RT, Petersen M, Lippert H, Meyer F. [The acute (surgical) abdomen - epidemiology, diagnosis and general principles of management]. Z Gastroenterol. 2010; 48(6):696-706.
4. Karamanakos SN, Sdralis E, Panagiotopoulos S, Kehagias I. Laparoscopy in the emergency setting: a retrospective review of 540 patients with acute abdominal pain. Surg Laparosc Endosc Percutan Tech. 2010; 20(2):119-24.

# ABDOME AGUDO OBSTRUTIVO NEOPLÁSICO: RELATO DE CASO DE MELANOMA METASTÁTICO

José Afonso da Silva Júnior<sup>2</sup> , Luisa Lauar Lima<sup>1</sup>, Bruna Areas Ribeiro<sup>2</sup>, Diana Antoniazzi de Sá Ribeiro<sup>1</sup>

1 Faculdade de Medicina da Universidade Federal de Ouro Preto, Ouro Preto, Minas Gerais - Brasil.

2 Hospital Alberto Cavalcanti, Belo Horizonte, Minas Gerais - Brasil.

Autor correspondente:

José Afonso da Silva Júnior - joseafonsosilvajr@gmail.com

## RESUMO:

**INTRODUÇÃO:** O melanoma tem alta agressividade e capacidade metastática e, apesar de representar apenas 3% das neoplasias cutâneas primárias, é responsável por 2/3 da mortalidade do câncer de pele.<sup>1</sup> Pode acometer o trato gastrointestinal e gerar complicações graves, como a obstrução intestinal.<sup>1,2</sup> Contudo, o diagnóstico pré-operatório dessas lesões é raro, e ocorre em menos de 5% dos casos.<sup>1</sup> **OBJETIVO:** Relatar um caso de obstrução intestinal por melanoma metastático, destacando os desafios enfrentados no diagnóstico e no manejo. **DESCRIÇÃO:** Uma paciente de 48 anos foi admitida com quadro de distensão abdominal e redução da eliminação de fezes e flatos, refratários ao tratamento clínico, sugestivo de obstrução intestinal alta. A tomografia apresentou distensão de alças de delgado com nível hidroaéreo e massa hipoatenuante em hipogástrio. Foi feita laparotomia exploradora, que identificou massa acometendo alças de delgado com extensão para cólon sigmóide, cúpula vesical e parede abdominal infraumbilical. Realizada ressecção em bloco, com cistorrafia e confecção de ileocolostomia. Evoluiu no pós-operatório imediato com saída de secreção acastanhada pela ferida operatória, reabordada com colostomia a Hartmann e laparostomia. A imunohistoquímica revelou melanoma metastático, corroborado pela imunomarcagem para Melan-A, HMB-45 e S100 e por biópsia de lesão de pele de resultado previamente desconhecido. A paciente evoluiu com múltiplas reabordagens abdominais, sepse, insuficiência renal aguda com necessidade de hemodiálise, tetraparesia do doente crítico e parada cardiorrespiratória em AESP revertida, sendo admitida em cuidados paliativos predominantes devido à gravidade do quadro. **DISCUSSÃO:** O melanoma metastático apresenta desafios, especialmente quando associado a complicações como obstrução intestinal.<sup>2,3</sup> O manejo incluiu uma abordagem cirúrgica para controle imediato da obstrução, seguida por uma avaliação cuidadosa das condições clínicas para tratamento oncológico específico.<sup>3</sup> Dada a gravidade das complicações pós-operatórias e a ausência de condições para tratamento oncológico definitivo, optou-se por uma abordagem paliativa em conjunto com a equipe de cuidados paliativos. **CONCLUSÃO:** A doença metastática pelo melanoma é um desafio.<sup>2</sup> A transição para cuidados paliativos pode ser essencial para oferecer conforto diante um quadro avançado da doença.<sup>1-3</sup> A integração entre cirurgiões, oncologistas e equipe de cuidados paliativos foi essencial para a condução adequada do caso.


**Palavras-chave:** Abdome Agudo. Obstrução Intestinal. Melanoma. Metástase Neoplásica.

## REFERÊNCIAS:

1. Tomasich FDS, Demarchi VCA, Luz M de A, Dias LAN, Kato M. Metástases intestinais de melanoma. Rev Col Bras Cir. 2003 Mar;30(2):92-7.
2. Gershenwald J. Metastatic melanoma: Surgical management. In: UpToDate, Atkins M (Ed), Wolters Kluwer. [acesso em 15 mar. 2024]. Disponível em: <https://www.uptodate.com/contents/metastatic-melanoma-surgical-management>
3. Bordeianou L. Management of small bowel obstruction in adults. In: UpToDate, Raghavendran K (Ed), Wolters Kluwer. [acesso em 15 mar. 2024]. Disponível em: <https://www.uptodate.com/contents/management-of-small-bowel-obstruction-in-adults>



# ABORDAGEM CIRÚRGICA E RESULTADO CLÍNICO EM CASOS DE LINFOMA ANAPLÁSICO ASSOCIADO ÀS IMPLANTES MAMÁRIOS

Beatriz Urbano Oyagawa<sup>1</sup> , Gabrielle Martins Peres<sup>1</sup>, Isabela Pires Santos<sup>1</sup>, Liza Sangiacomo de Arruda<sup>1</sup>, Bárbara Bauer<sup>1</sup>, Renata Campos Correa dos Santos<sup>1</sup>

1 Faculdade de Medicina da Universidade Federal de Minas Gerais, Belo Horizonte, Minas Gerais – Brasil

Autor correspondente: Beatriz Urbano Oyagawa - beatriz.oyagawa@gmail.com

## RESUMO:

**INTRODUÇÃO** O linfoma anaplásico de grandes células associado a implantes (BIA-ALCL) é um câncer de células T não-Hodgkin observado nas mamas de pacientes submetidas a implantes mamários texturizados. É raro, com risco de acometimento de cerca de 1:30.000 mulheres com implantes texturizados. **OBJETIVOS:** Avaliar fatores de risco, manifestações clínicas e tratamentos eficazes para o BIA-ALCL. **MÉTODOS** Pesquisa na base de dados PubMed por meio das palavras-chave “implante mamário AND anaplásico AND linfoma AND células grandes” foi aplicado filtro para publicações dos últimos cinco anos e com disponibilidade gratuita de texto completo. Os 208 artigos obtidos foram revisados e excluídos aqueles fora do escopo definido, resultando em 37 artigos. **RESULTADOS COM DISCUSSÃO:** Os implantes mamários macrotextrurizados parecem ser o principal fator de risco para BIA-ALCL, apesar de sua fisiopatologia pouco clara. O aumento da área de superfície, infecções bacterianas e predisposição genética também têm sido associados ao aparecimento de BIA-ALCL. Uma resposta inflamatória desencadeia o desenvolvimento de CD30+ anaplásico de grandes células e a formação de massas ou fluidos periprotéticos. Estes podem potencialmente se espalhar para gânglios linfáticos próximos e estruturas adjacentes. As manifestações clínicas abrangem inchaço mamário, dor, dureza e linfadenopatia axilar. A ultrassonografia pode revelar derrame periprotético substancial, alterações na textura do implante, contratura capsular e integridade da superfície comprometida. O sistema de estadiamento TNM avalia BIA-ALCL. A capsulectomia em bloco é o tratamento padrão, que envolve a remoção dos implantes mamários, da cápsula circundante e de gânglios linfáticos potencialmente afetados. A terapia adjuvante é recomendada para casos em estágio II ou superior. Em situações avançadas, a reconstrução é aconselhada após um intervalo livre de doença de 6 a 12 meses. Para casos mais leves, a reconstrução imediata com implantes, tecido autólogo ou enxerto de gordura é uma opção viável. A ressecção cirúrgica abrangente parece produzir resultados favoráveis. **CONCLUSÃO:** Esta pesquisa demonstra que implantes macrotextrurizados, em conjunto com infecções bacterianas, predisposição genética e uma resposta inflamatória complexa de células T, desempenham um papel crucial no desenvolvimento de BIA-ALCL. Além disso, o estudo resalta a importância crítica da remoção cirúrgica completa para alcançar taxas de remissão e de sobrevivência mais altas.

**Palavras-chave:** Linfoma Anaplásico de Células Grandes. Implante Mamário.

## REFERÊNCIAS

- Hecker A, Giese B, Pignet AL, Schellnegger M, Kamolz LP, Lumenta DB. Textured vs. Smooth Breast Implants Using the Jones Criteria-What Is the Currently Available Evidence for BIA-ALCL?: A Systematic Review. *J Pers Med*. 2023 May 11;13(5):816.
- Lee KT, Kim S, Jeon BJ, Pyon JK, Mun GH, Ryu JM, *et al*. Association of the Implant Surface Texture Used in Reconstruction with Breast Cancer Recurrence. *JAMA Surg*. 2020 Dec 1;155(12):1132-1140.
- Clemens MW, DeCoster RC, Fairchild B, Bessonov AA, Santanelli di Pompeo F. Finding Consensus After Two Decades of Breast Implant-Associated Anaplastic Large Cell Lymphoma. *Semin Plast Surg*. 2019 Nov;33(4):270-278.
- Alotaibi S, Hamadani M, Al-Mansour M, Aljurf M. Breast Implant-associated Anaplastic Large Cell Lymphoma. *Clin Lymphoma Myeloma Leuk*. 2021 Mar;21(3):e272-e276.
- Yoo H, Park JU, Chang H. Comprehensive Evaluation of the Current Knowledge on Breast Implant Associated-Anaplastic Large Cell Lymphoma. *Arch Plast Surg*. 2022 Apr 6;49(2):141-149.
- Sr Cyr TL, Pockaj BA, Northfelt DW, Craig FE, Clemens MW, Mahabir RC. Breast Implant-Associated Anaplastic Large-Cell Lymphoma: Current Understanding and Recommendations for Management. *Plast Surg (Oakv)*. 2020 May;28(2):117-126.
- Bewtra C, Gharde P. Current Understanding of Breast Implant-Associated Anaplastic Large Cell Lymphoma. *Cureus*. 2022 Oct 20;14(10):e30516.
- Quesada AE, Medeiros LJ, Clemens MW, Ferrufino-Schmidt MC, Pina-Oviedo S, Miranda RN. Breast implant-associated anaplastic large cell lymphoma: a review. *Mod Pathol*. 2019 Feb;32(2):166-188.
- Lee JH. Breast implant-associated anaplastic large-cell lymphoma (BIA-ALCL). *Yeungnam Univ J Med*. 2021 Jul;38(3):175-182.
- Turton P, El-Sharkawi D, Lyburn I, Sharma B, Mahalingam P, Turner SD, *et al*. UK Guidelines on the Diagnosis and Treatment of Breast Implant-Associated Anaplastic Large Cell Lymphoma (BIA-ALCL) on behalf of the Medicines and Healthcare products Regulatory Agency (MHRA) Plastic, Reconstructive and Aesthetic Surgery Expert Advisory Group (PRASEAG). *J Plast Reconstr Aesthet Surg*. 2021 Jan;74(1):13-29.
- Ali N, Sindhu K, Bakst RL. A Rare Case of a Transgender Female With Breast Implant-Associated Anaplastic Large Cell Lymphoma Treated With Radiotherapy and a Review of the Literature. *J Investig Med High Impact Case Rep*. 2019 Jan-Dec;7:2324709619842192.
- Jaffe ES, Ashar BS, Clemens MW, Feldman AL, Gaulard P, Miranda RN, *et al*. Best Practices Guideline for the Pathologic Diagnosis of Breast Implant-Associated Anaplastic Large-Cell Lymphoma. *J Clin Oncol*. 2020 Apr 1;38(10):1102-1111.
- Mesa F, Bernal Arrubla J, Javier Gallón L, Matute Turizo G, Caicedo Ruiz DM. Breast Implant-associated Anaplastic Large Cell Lymphoma after Breast Reconstruction for Breast Cancer. *Plast Reconstr Surg Glob Open*. 2023 Apr 7;11(4):e4911.
- Caputo GG, Alban A, D'Alì L, Mariuzzi L, Galvano F, Parodi PC. Locally advanced breast implant-associated anaplastic large-cell lymphoma: a combined medical-surgical approach. *Eur Rev Med Pharmacol Sci*. 2021 May;25(9):3483-3488.
- Mehta-Shah N, Clemens MW, Horwitz SM. How I treat breast implant-associated anaplastic large cell lymphoma. *Blood*. 2018 Nov 1;132(18):1889-1898.
- Tevis SE, Hunt KK, Clemens MW. Stepwise En Bloc Resection of Breast Implant-Associated Anaplastic Large Cell Lymphoma with Oncologic Considerations. *Aesthet Surg J Open Forum*. 2019 Feb 27;1(1):ojz005.
- Ohishi Y, Mitsuda A, Ejima K, Morizono H, Yano T, Yokoyama M, *et al*. Breast implant-associated anaplastic large-cell lymphoma: first case detected in a Japanese breast cancer patient. *Breast Cancer*. 2020 May;27(3):499-504.
- Safari A, Hamza S, Paton D. A rare case: synchronous ipsilateral breast implant-associated anaplastic large cell lymphoma and invasive ductal carcinoma. *J Surg Case Rep*. 2023 Jun 9;2023(6):rjad338.
- Fleury EFC. Synchronous breast implant associated anaplastic large cell lymphoma (BIA-ALCL) and silicone induced granuloma of breast implant capsule (SIGBIC): What to learn. *Radiol Case Rep*. 2020 Aug 1;15(10):1736-1742.
- Thienpaitoon P, Disphanurat W, Warnnissorn N. Breast implant-associated anaplastic large cell lymphoma in an Asian patient: The first case report from Thailand. *Arch Plast Surg*. 2020 Sep;47(5):478-482.
- Keane GC, Keane AM, Diederich R, Kennard K, Duncavage EJ, Myckatyn TM. The evaluation of the delayed swollen breast in patients with a history of breast implants. *Front Oncol*. 2023 Jul 5;13:1174173.
- Matros E, Shamsunder MG, Rubenstein RN, Polanco TO, McCarthy CM, Nelson JA, *et al*. Textured and Smooth Implant Use Reported in the Tracking Operations and Outcomes for Plastic Surgeons Database: Epidemiologic Implications for BIA-ALCL. *Plast Reconstr Surg Glob Open*. 2021 Mar 18;9(3):e3499.
- Ri C, Yu J, Mao J, Zhao M. Trends in Breast Augmentation Research: A Bibliometric Analysis. *Aesthetic Plast Surg*. 2022 Dec;46(6):2691-2711.
- Bleisis PP, van Veen MM, van der Lei B. The Influence of BIA-ALCL on the Use of Textured Breast Implant and its Placement: A Survey of Dutch Plastic Surgeons. *Aesthet Surg J*. 2023 Jul 15;43(8):NP595-NP601.
- Laurent C, Nicolae A, Laurent C, Le Bras F, Haioun C, Fataccioli V, *et al*. Gene alterations in epigenetic modifiers and JAK-STAT signaling are frequent in breast implant-associated ALCL. *Blood*. 2020 Jan 30;135(5):360-370.
- Freedman J, Peredo A, Rosser J, Christian N, Kaoutzanis C. Biopsy Results Are Not Sufficient to Exclude Breast Implant-associated Anaplastic Large Cell Lymphoma: A Case Mistaken for Disseminated Silicosis. *Plast Reconstr Surg Glob Open*. 2020 Sep 28;8(9):e3153.
- Danino MA, Dao L, Retchkiman M, Matetsa E, Iezzoni J, Bou-Merhi JS. Analysis of Allergan's Biocell Implant Recall in a Major University Breast Center. *Plast Reconstr Surg Glob Open*. 2020 Jun 25;8(6):e2906.
- Kim DH, Webster TK, Bartolacci JG, Araya S, Panichella J, Patel SA. Use of Needle Localization in the Surgical Management of Non-seroma, Mass-forming BIA-ALCL. *Plast Reconstr Surg Glob Open*. 2022 Apr 25;10(4):e4286.
- Abi-Rafeh J, Safran T, Al-Halabi B, Dionisopolous T. Death by Implants: Critical Analysis of the FDA-MAUDE Database on Breast Implant-related Mortality. *Plast Reconstr Surg Glob Open*. 2019 Dec 26;7(12):e2554.
- Swanson E. Plastic Surgeons Defend Textured Breast Implants at 2019 U.S. Food and Drug Administration Hearing: Why It Is Time to Reconsider. *Plast Reconstr Surg Glob Open*. 2019 Aug 30;7(8):e2410.
- Schoberleitner I, Augustin A, Egle D, Brunner C, Amort B, Zelger B, *et al*. Is It All about Surface Topography? An Intra-Individual Clinical Outcome Analysis of Two Different Implant Surfaces in Breast Reconstruction. *J Clin Med*. 2023 Feb 7;12(4):1315.
- Garusi C, De Antoni E, Fiori S, Vanazzi A, Pileri SA. A Rare Case of BIA-ALCL Mass Associated with Mastectomy Skin Flap Erythema After Immunization with COVID-19. *Aesthetic Plast Surg*. 2023 Feb;47(1):116-121.
- Sharma K, Gilmour A, Jones G, O'Donoghue JM, Clemens MW. A Systematic Review of Outcomes Following Breast Implant-Associated Anaplastic Large Cell Lymphoma (BIA-ALCL). *JPRAS Open*. 2022 Sep 23;34:178-188.
- Alessandri-Bonetti M, Jeong T, Vaienti L, De La Cruz C, Gimbel ML, Nguyen VT, *et al*. The Role of Microorganisms in the Development of Breast Implant-Associated Anaplastic Large Cell Lymphoma. *Pathogens*. 2023 Feb 14;12(2):313.
- DePaola NEK, Coggins H. Breast Implant-Associated Anaplastic Large Cell Lymphoma: What We Know. *J Adv Pract Oncol*. 2019 Jan-Feb;10(1):54-61.

# ABORDAGEM CIRÚRGICA, ASSOCIADO À NEOADJUVÂNCIA PARA TRATAMENTO DE CÂNCER GÁSTRICO AVANÇADO

Maria Clara Nonato Soares Gomes<sup>1</sup> , Daniella Gomes Cruz<sup>1</sup>, Luana Menezes Azevedo<sup>1</sup>, Marco Vidigal Marquez<sup>2</sup>, Maria Beatriz Neves Gonçalves<sup>1</sup>

<sup>1</sup>Faculdade de Medicina da Faculdade Ciências Médicas de Minas Gerais, Belo Horizonte, Minas Gerais - Brasil.

<sup>2</sup>Hospital Madre Teresa, Belo Horizonte, Minas Gerais - Brasil

**Autor correspondente:**

Maria Clara Nonato Soares Gomes - mclaranonato13@gmail.com

**Resumo:**


**INTRODUÇÃO:** O sexto tumor maligno mais frequente no Brasil é o de estômago, totalizando 21.230 novos casos no ano de 2022, segundo dados do INCA (Instituto Nacional do Câncer).<sup>1</sup> A causa é multifatorial e os componentes de risco conhecidos são de origem: infecciosa; idade avançada e gênero masculino; hábitos de vida; exposição a drogas; associação com doenças e história pessoal ou familiar de algumas condições hereditárias.<sup>2</sup> O tipo histológico mais comum (mais de 90% dos casos) é o adenocarcinoma.<sup>3</sup> O câncer do estômago tem seu prognóstico e tratamento definidos pela localização e estadiamento do tumor e número de linfonodos ressecados e acometidos.<sup>4</sup> Nesta casuística, o presente trabalho relata tratamento realizado para paciente com tumor gástrico. **OBJETIVO:** Objetiva-se relatar o caso e as técnicas empregadas para tratamento de um paciente diagnosticado com câncer gástrico ulcerado invasor (grau III) e operado pela equipe de Cirurgia Geral no Hospital Madre Teresa. **MÉTODOS:** Trata-se de um estudo de caso clínico, associado à uma revisão da literatura acerca do tema, nas bases de dados SciELO e PubMed, utilizando os descritores: câncer gástrico; gastrectomia e gastroenteroanastomose. **RESULTADOS COM DISCUSSÃO:** Trata-se de um estudo de caso clínico, acompanhando a evolução do tratamento de um paciente que foi submetido a uma gastrectomia parcial e ressecção de gastroenteroanastomose. Em concomitância, foi realizado estadiamento, sendo o tumor classificado como grau III. Por conseguinte, em âmbito paliativo, foi realizada uma gastroenteroanastomose e reconstrução Billroth II e confecção de enteroentero anastomose latero-lateral manual à Braun por laparotomia. Sendo encaminhado para seguimento com terapia neoadjuvante. Evoluindo, portanto, com redução do espessamento parietal concêntrico do antro gástrico e regressão da linfonodomegalia perigástrica da pequena curvatura, além de resolução da linfonodomegalia peripancreática. Possibilitando, assim, novo plano de terapia com abordagem cirúrgica, sendo realizada uma duodenopancreatectomia com gastrectomia parcial e ressecção de gastroenteroanastomose com boa evolução no pós-operatório. **CONCLUSÃO:** Conclui-se que a neoadjuvância é ferramenta importante no tratamento do câncer gástrico. Assim como, a abordagem cirúrgica em momento oportuno.

**Palavras-chave:** Neoplasias Gástricas. Cirurgia Geral. Oncologia Cirúrgica.

**REFERÊNCIAS:**

1. Brasil. Ministério da Saúde. Câncer de estômago [online]. Brasília: Instituto Nacional de Câncer; [atualizada em 18 jul. 2022]. Disponível em: <https://www.gov.br/inca/pt-br/assuntos/cancer/tipos/estomago>.
2. Zilberstein B, Malheiros C, Lourenço LG, Kassab P, Jacob CE, Weston AC, *et al.* Consenso brasileiro sobre câncer gástrico: diretrizes para o câncer gástrico no Brasil. *Arq Bras Cir Dig.* 2013 Jan-Mar;26(1):2-6.
3. PDQ Adult Treatment Editorial Board. Gastric Cancer Treatment (PDQ®): Health Professional Version. 2024 Jan 26. In: PDQ Cancer Information Summaries [Internet]. Bethesda (MD): National Cancer Institute (US); 2002–. Disponível em: <https://www.cancer.gov/types/stomach/hp/stomach-treatment-pdq>.
4. Mansfield PF. Clinical features, diagnosis, and staging of gastric cancer. In: UpToDate, Raghavendran K (Ed), Wolters Kluwer. Disponível em: <https://www.uptodate.com/contents/clinical-features-diagnosis-and-staging-of-gastric-cancer>.

# ABORDAGEM DIAGNÓSTICA E TERAPÊUTICA DA RUPTURA DE GRAVIDEZ ECTÓPICA TUBÁRIA: UMA REVISÃO INTEGRATIVA

Laura Poema de Barros Oliveira Dias<sup>1</sup> , Silvia Cristina Gonçalves Campos<sup>1</sup>,  
Rosângela Machado Pereira Malvaccini<sup>1</sup>

<sup>1</sup>Faculdade de Medicina  
da Faculdade Ciências  
Médicas e da Saúde de  
Juiz de Fora, Juiz de Fora,  
Minas Gerais - Brasil  
Autor correspondente:  
Laura Poema de  
Barros Oliveira Dias -  
laurapoemadiaz@hotmail.  
com

## Resumo

**INTRODUÇÃO:** A gravidez tubária (GT) é a condição na qual o óvulo fertilizado é implantado fora do útero, na tuba uterina, o local mais frequente de gestação ectópica. A clínica geralmente surge em 6 a 8 semanas e, se diagnosticado tardio, há aumento da chance de ruptura e abdome agudo hemorrágico, que pode evoluir para choque hipovolêmico.<sup>1</sup> **OBJETIVO:** Sistematizar a conduta referente à suspeita de gravidez tubária rota (GTR). **MÉTODO:** Foram analisados artigos originais e relatos de caso, em humanos, publicados em inglês e francês, nos últimos 5 anos, na base de dados MEDLINE (*National Library of Medicine*). Os descritores usados foram *tubal pregnancy* AND *rupture* OR *hemorrhage*, cujas variações foram obtidas no MeSH (*Medical Subject Headings*). **RESULTADOS COM DISCUSSÃO:** Após a aplicação dos critérios definidos, 43 artigos foram encontrados e destes, 5 foram eleitos para o escopo desta revisão. Inicialmente, a GT pode apresentar sintomas leves, sendo frequentemente diagnosticada após a ruptura com os achados de dor abdominal súbita intensa, sangramento vaginal no 1º trimestre e/ou amenorreia. Ainda foi possível validar que os fatores de risco incluem abortos prévios, lesões tubárias, falha de métodos contraceptivos, tabagismo e infertilidade.<sup>2</sup> Em casos suspeitos, a recomendação diagnóstica é a dosagem sérica de gonadotrofina coriônica humana (BhCG) e o ultrassom transvaginal (USTV), que pode mostrar líquido livre, referindo-se a sangramento.<sup>3</sup> Sendo a GTR uma emergência cirúrgica, o tratamento principal é a salpingectomia por laparoscopia, que também evita a recorrência no mesmo local. Ademais, se há instabilidade hemodinâmica, há uma contra-indicação relativa para realização da laparoscopia, indicando-se, assim, a selaparotomia. Se estável, o melhor procedimento é a salpingostomia laparoscópica e a retirada do saco gestacional, com preservação da tuba.<sup>1</sup> **CONCLUSÃO:** Em mulheres na idade reprodutiva com a clínica característica, a hipótese de GTR deve ser investigada pela dosagem de BhCG e realização do USTV, visando a salpingectomia laparoscópica, se confirmado diagnóstico de GT.

**Palavras-chave:** Gravidez Tubária. Ruptura. Diagnóstico. Terapêutica.

## REFERÊNCIAS:

1. Azongmo M, Zhu L, Lorenzo-Villalba N, Cardos B, Yerna M, Ali D. A particular state of shock: spontaneous rupture of a heterotopic pregnancy. *Rev Med Liege*. 2023 Jan;78(1):21-23.
2. Mohamad F, Yahya AS, Abdul Rashid A, Devaraj NK, Abdul Manap AH. A life-threatening condition - ruptured ectopic pregnancy with negative urine pregnancy test: A case report. *Malays Fam Physician*. 2021 Feb 1;16(1):121-123.
3. Şahin B, Tinelli A. Tubal ectopic pregnancy in acute abdominal presentation: A case control analysis. *Ulus Travma Acil Cerrahi Derg*. 2022 Nov;28(11):1604-1608.

# ABORDAGEM DO PACIENTE AMPUTADO DE MEMBRO INFERIOR POR COMPLICAÇÕES DO PÉ DIABÉTICO

Isabela Alexandre Batista<sup>1</sup> , Beatriz Ramos Lunezzo de Oliveira<sup>1</sup>, Julia Grasieli Origuela<sup>1</sup>, Larissa Chaves Vieira<sup>1</sup>

1 Faculdade de Medicina da Universidade Federal de Lavras, Lavras, Minas Gerais - Brasil

**Autor correspondente:**  
Isabela Alexandre Batista  
- isabela.batista1@estudante.ufla.br

## RESUMO


**INTRODUÇÃO:** O pé diabético consiste num conjunto de alterações em membros inferiores de indivíduos com diabetes arrastada e controle glicêmico inadequado, tendo alta prevalência e poder mutilador.<sup>1</sup> Deriva de infecção da úlcera diabética ou de alterações neurológicas, ortopédicas e vasculares. Como sua evolução é silenciosa, ao buscar o médico, muitas vezes, já há risco de amputação. Esta, por sua vez, gera impacto social e econômico nesses pacientes, comprometendo sua socialização pela acessibilidade diminuída, exclusão do mercado de trabalho ou pelo seu estigma.<sup>2</sup> Este estudo discute a atenção integrada ao paciente com diabetes pós-amputação, via revisão de literatura, visando desvendar sua reinserção social. **OBJETIVO:** Elucidar a abordagem multidisciplinar do paciente diabético pós-amputação de membro inferior. **MÉTODO:** Foi feita uma revisão narrativa a partir de artigos científicos selecionados nas bases de dados SciELO e PubMed. Usaram-se os descritores “pé diabético” e “amputação cirúrgica”, com o operador booleano AND. Os critérios de exclusão foram artigos com mais de 15 anos e que tivessem “fatores de risco” no título. **RESULTADOS E DISCUSSÃO:** A revisão realizada permitiu inferir prevalência expressiva do pé diabético como complicação diabética (63%), o que sinaliza a necessidade de atenção para tal quadro. Sobre a modalidade de amputação, os estudos revisados defendem a máxima preservação da autonomia, prezando a amputação parcial em detrimento do total, já que a diabetes torna o pós-operatório e cicatrização ainda mais difíceis.<sup>5</sup> Além disso, após a amputação, ainda é preciso prevenir lesões e controlar a glicemia. Os autores apoiam a abordagem multidisciplinar do quadro, com nutricionistas para o controle da glicemia, fisioterapeutas para readaptação física, e psicólogos com o intuito de promover aceitação.<sup>3</sup> Aponta-se, também, a relação médico-paciente deficitária como fator de agravo e a integração e humanização como essenciais ao sucesso terapêutico pós-amputação.<sup>4</sup> **CONCLUSÃO:** Destarte, entende-se que os cuidados com o paciente diabético amputado devem abranger todas as problemáticas em torno da remoção do membro. Tal atenção demanda equipe multiprofissional integrada, bem como uma boa relação médico-paciente, garantindo bem estar físico, psíquico e social. Portanto, é preciso que a atenção primária disponibilize todos esses serviços, reintegrando o indivíduo na sociedade.

**Palavras-chave:** Pé Diabético. Amputação Cirúrgica.

## Referências

1. Carlesso GP, Gonçalves MHB, Moreschi D Júnior. Avaliação do conhecimento de pacientes diabéticos sobre medidas preventivas do pé diabético em Maringá (PR). *J Vasc Bras*. 2017 Apr-Jun;16(2):113-118.
2. Sacco ICN, Lucovéis MLS, Thuler SR, Parisi MCR. Diagnóstico e prevenção de úlceras no pé diabético [on-line]. Sociedade Brasileira de Diabetes. 2023.
3. Lima NKG, Silva JC, Rebouças CBA, Coura AS, Félix NDC, França ISX. AMPUTAÇÃO POR COMPLICAÇÕES DO DIABETES: PROTOCOLO DE CUIDADOS DE ENFERMAGEM. *Cogitare Enferm*. 2022;27:e84546.
4. Mantovani AM, Fregonesi CE, Pelai EB, Mantovani AM, Savian NU, Pagotto P. Estudo comparativo das representações sociais sobre diabetes mellitus e pé diabético. *Cad Saude Publica*. 2013 Dec;29(12):2427-35.
5. Van Damme H, Limet R. Amputation in diabetic patients. *Clin Podiatr Med Surg*. 2007 Jul;24(3):569-82.

## ABORDAGEM LAPAROSCÓPICA DE REMANESCENTE DE ÚRACO EM ADULTO - UM RELATO DE CASO

Aline Mendes Santos Pereira<sup>1</sup> , Ana Luísa Scafura da Fonseca<sup>1</sup>, Larissa Maria Soares Avelar<sup>1</sup>, Glaucio Silva de Souza<sup>1</sup>, Fernando Mendonça Vidigal<sup>1</sup>, Pedro Bastos Guimarães de Almeida<sup>1</sup>

1 Santa Casa de Misericórdia de Juiz de Fora, Juiz de Fora, Minas Gerais - Brasil

Autor correspondente:  
Aline Mendes Santos  
Pereira - aline\_mendes@p@hotmail.com

### Resumo


**INTRODUÇÃO:** Remanescentes uracais consistem em derivados fibrosos do alantóide e porção ventral da cloaca, formando uma estrutura tubular que se estende do umbigo ao ápice da bexiga. Sua obliteração geralmente ocorre entre o 4º e 5º mês de gestação, e sua patência constitui um evento raro e de relevância clínica por estar relacionado a complicações como infecções, dilatação cística e neoplasias. **OBJETIVO:** Relatar a abordagem diagnóstica e cirúrgica de um paciente adulto apresentando complicação do úraco remanescente. **MÉTODO:** Revisão retrospectiva de prontuário para obtenção de dados sobre o caso, associada a revisão da literatura sobre diagnóstico e tratamento videolaparoscópico de úraco patente em pacientes adultos. **RESULTADO:** Mulher, 41 anos, relatando hiperemia em região umbilical há 18 anos, saída de secreção hialina há 4 anos, a princípio inodora, evoluindo com aspecto purulento, odor fétido e quadro algíco local há 1 ano. Tomografia computadorizada evidenciou área hipoeoica em íntimo contato com a parede pósterio-superior da bexiga até a cicatriz umbilical, compatível com remanescente do úraco. Diante do exposto a paciente foi submetida à laparoscopia, através de três portais laparoscópicos, sendo um para trocar de 10mm, supraumbilical e dois portais para trocarter de 5mm, um subcostal direito e outro em fossa ilíaca direita. À inspeção da cavidade abdominal foi identificado um cordão fibroso estendendo-se da cicatriz umbilical ao ápice da bexiga. Prosseguiu-se inicialmente com sua dissecação e ligadura ao nível umbilical e posterior secção e rafia de sua base junto à bexiga. Evolução pós-operatória transcorreu sem intercorrências e com melhora dos sintomas prévios. **DISCUSSÃO:** O diagnóstico é baseado na história clínica e exame físico, associados a exames de imagens, possibilitando um planejamento cirúrgico adequado. A formação cística está condicionada ao preenchimento e distensão do lúmen por descamação e degeneração epitelial, e sua infecção ao *Staphylococcus aureus*. O posicionamento dos portais operatórios depende das variadas apresentações da enfermidade. **CONCLUSÃO:** O quadro clínico determina o tratamento a ser instituído e a forma de abordagem está atrelada à escolha do cirurgião. Notoriamente a excisão laparoscópica mostra-se como tratamento de primeira linha por sua praticidade, mínima invasividade e rápida recuperação do paciente.

**Palavras-chave:** Úraco. Laparoscopia. Adulto.

### REFERÊNCIAS:

1. Pust A, Ovenbeck R, Erbersdobler A, Dieckmann KP. Laparoscopic management of patent urachus in an adult man. *Urol Int.* 2007;79(2):184-6.
2. Ryan PC, Kelly C, Afridi I, Fawaz A, Aboelmagd M, Cullen IM, *et al.* Surgical treatment of urachal remnants in an adult population-a single-centre experience. *Ir J Med Sci.* 2023 Dec;192(6):3023-3027.
3. Calagna G, Rotolo S, Catinella V, Maranto M, Carlisi B, Bisso C, *et al.* Unexpected finding of urachal remnant cyst. Tips for laparoscopic approach. *Int J Surg Case Rep.* 2020;77S(Suppl):S139-S142.

## ADENOMIOMATOSE DA VESÍCULA BILIAR: CLÍNICA, IMAGEM E ANATOMOPATOLOGIA. EXPERIÊNCIA EM SÉRIE DE 10 ANOS NO HOSPITAL UNIVERSITÁRIO DA UNIVERSIDADE FEDERAL DE JUIZ DE FORA

Thamires Siqueira. Rocha<sup>1</sup>, Ângela Aparecida Barra<sup>2</sup>, Fernando Mendonça Vidigal<sup>2</sup>, João Vitor Delgado Vilas Bôas<sup>1</sup>, Luíza Furtado Biondi Pinheiro<sup>2</sup>, Maria Cristina Vasconcellos Furtado<sup>2</sup> 

1 Faculdade de Medicina da Universidade Federal de Juiz de Fora, Juiz de Fora, Minas Gerais - Brasil  
2 Faculdade de Enfermagem da Faculdade Ciências Médicas de Minas Gerais, Belo Horizonte, Minas Gerais - Brasil

Autor correspondente:  
Maria Cristina Vasconcellos Furtado - cristina.furtado@ufjf.br

### Resumo


**INTRODUÇÃO:** A adenomiomatose da vesícula biliar (AVB) é frequentemente incidental e assintomática, associada à colecistolitíase e colecistite. À anatomopatologia caracteriza-se por espessamento das paredes da vesícula biliar (VB), proliferação epitelial e hipertrofia muscular, com invaginações, os seios de Rokitansky-Aschoff (SRA). Estudos tem associado a ABV ao câncer da VB e às lesões pré-malignas.<sup>1,2</sup> **OBJETIVO:** discutir os achados clínicos, de imagem e anatomopatológicos de VB com diagnóstico foi adenomiomatose. **MÉTODO:** estudo retrospectivo em prontuários de pacientes. **RESULTADOS E DISCUSSÃO:** em 10 anos o Serviço de Patologia do HU/UFJF analisou 1534 VB ou fragmentos de VB. A AVB foi encontrada em 17 casos (1,11%). A média da idade foi 59,12±11,467 anos. Treze pacientes eram mulheres e quatro homens. Na literatura, a frequência de AVB varia de 0,8% a 33,3%, tipicamente após os 50-60 anos, com distribuição semelhante entre os sexos ou predominância feminina, como na presente casuística. O mesmo ocorreu quanto à associação com colecistolitíase e colecistite. A colecistite crônica ocorreu em 13 casos e colecistolitíase foi evidenciada em 15 pacientes (88,2%). Estrógeno, progesterona e aumento da idade propiciam ambiente litogênico.<sup>1</sup> A longo prazo, cálculos biliares e a colecistite levam à proliferação epitelial e hipertrofia dos músculos da parede da VB.<sup>1,2</sup> Ocorreu uma associação com displasia de baixo grau. A transformação neoplásica da AVB é considerada na literatura, com relatos de alterações displásicas.<sup>1</sup> A dor foi o sintoma mais comum (88,2%), seguida de náuseas (58,8%) e vômitos (52,9%). Dois pacientes apresentaram colestase (11,8%). Embora frequentes, estes sintomas podem ser atribuídos à colecistolitíase associada.<sup>1,3</sup> Os SRA são responsáveis pela aparência típica da AVB nos exames de imagem, as vezes como espessamento focal ou difuso da parede, mimetizando câncer e colecistite.<sup>4,5</sup> Na série apresentada, os exames de imagem mostraram pouca correlação com o diagnóstico anatomopatológico. Em um caso a US suscitou a realização de TC, que suspeitou de neoplasia. **CONCLUSÃO:** A maioria dos portadores de AVB são assintomáticos. Quando presentes, os sintomas indicam a colecistectomia, mas na ausência destes a probabilidade de câncer deve ser considerada, tendo os exames de imagem por base. Embora sem evidências seguras da AVB como lesão pré-neoplásica, a forte associação com a colecistolitíase pode relacioná-la às displasias e câncer da VB.

**Palavras-chave:** Doenças da Vesícula Biliar. Colecistite. Neoplasias. Patologia Clínica. Diagnóstico.

### REFERÊNCIAS:

1. Dursun N, Memis B, Pehlivanoglu B, Taskin OC, Okcu O, Akkas G, *et al.* Adenomyomas of the Gallbladder: An Analysis of Frequency, Clinicopathologic Associations, and Relationship to Carcinoma of a Malformative Lesion. Arch Pathol Lab Med. 2024;148(2):206-14.
2. Pang L, Zhang Y, Wang Y, Kong J. Pathogenesis of gallbladder adenomyomatosis and its relationship with early-stage gallbladder carcinoma: an overview. Braz J Med Biol Res. 2018;51(6):e7411.
3. Mejri A, Arfaoui K, Omri A, Rchidi J, Mseddi MA, Saad S. Gallbladder adenomyomatosis: Diagnosis and management. Int J Surg Case Rep. 2021;84:106089.
4. Lee KF, Hung EHY, Leung HHW, Lai PBS. A narrative review of gallbladder adenomyomatosis: what we need to know. Ann Transl Med. 2020;8(23):1600.
5. Bonde AA, Virarkar M, Zahid M, Jaganathan S, Menendez MJ, Calimano L, *et al.* Imaging update on gallbladder adenomyomatosis and its mimics. Clin Imaging. 2024;105:109997.

# AGONISTAS DO RECEPTOR GLP-1: EFEITOS NO RETARDO DO ESVAZIAMENTO GÁSTRICO E IMPLICAÇÕES PERIOPERATÓRIAS

Igor Menezes Rocha<sup>1</sup> , Ana Laura Hespanhol Moraes<sup>2</sup>, Maria Luiza Lanziotti Nogueira<sup>2</sup>, Débora Ohasi Queiroz Soares<sup>3</sup>

<sup>1</sup>Faculdade de Medicina da Universidade Nove de Julho, São Paulo, São Paulo - Brasil

<sup>2</sup>Faculdade de Medicina de Barbacena, Barbacena, Minas Gerais - Brasil

Autor correspondente:

Igor Menezes Rocha -  
igormenezes@uni9.edu.br

## Resumo

**INTRODUÇÃO:** A síndrome aspirativa é umas das principais causas de morbimortalidade no perioperatório e possui inúmeros fatores de risco, como traumatismos, espasmos, hipersecreção gástrica e medicamentos que retardam o esvaziamento gástrico.<sup>1</sup> Os agonistas do peptídeo 1 semelhante ao glucagon (GLP-1), medicamentos utilizados no controle do diabetes e da obesidade, atuam reduzindo a produção do glucagon e induzindo à saciedade, retardando o esvaziamento gástrico. Neste contexto, uma avaliação pré-anestésica cautelosa se faz necessária a fim de evitar complicações perioperatórias.<sup>3</sup>

**OBJETIVO:** O objetivo do estudo é observar a relação dos pacientes que utilizam terapia com agonista do receptor do peptídeo semelhante ao glucagon 1 (GLP-1) com o aumento do conteúdo gástrico no pré-anestésico. **MÉTODOS:** Revisão integrativa, realizada através de pesquisas nas bases de dados: PubMed e European Journal of Aesthesiology. Foram utilizados os descritores: “GLP-1”, “anestesia”, “endoscopia”. 43 artigos foram encontrados e submetidos aos critérios de inclusão: estudos na língua portuguesa e inglesa, publicados até 2024, focados na associação dos GLP-1 e do conteúdo gástrico pré-anestésico. Após seleção, 3 artigos foram utilizados. Os resultados foram apresentados em texto descritivo. **RESULTADOS COM DISCUSSÃO:** Os agonistas do peptídeo 1 semelhante ao glucagon (GLP-1) tem função para o tratamento da diabetes e para certos casos de obesidade. Os GLP-1 são hormônios incretinas produzidos pelo trato gastrointestinal após ingestão de nutrientes atuando na secreção de insulina, retardo no esvaziamento gástrico e aumento da saciedade. Contudo, o esvaziamento gástrico tardio é uma preocupação anestésica em decorrência do maior risco de aspiração pulmonar, como visto em relatos de casos documentados na literatura. Outros estudos também evidenciaram que pacientes em uso de GLP-1 submetidos a procedimentos endoscópicos eletivos apresentaram aumento significativo de resíduo do conteúdo gástrico quando comparados a pacientes que não utilizam tal droga.<sup>2</sup> **CONCLUSÃO:** Embora não existam estudos conclusivos acerca dos riscos aumentados de aspiração pulmonar para pacientes em uso de GLP-1, é fundamental que médicos anestesiológicos se atentem a esse risco, mesmo com poucos relatos na literatura de eventos adversos associados à classe medicamentosa. Deve-se traçar uma avaliação perioperatória individualizada com estratégias que mitiguem o risco.

**Palavras-chave:** Peptídeo 1 Semelhante ao Glucagon. Anestesia. Esvaziamento Gástrico.

## REFERÊNCIAS:

1. Bisinotto FMB, Silveira LAM da, Martins LB. Aspiração pulmonar em anestesia: revisão. Rev Med Minas Gerais 2014;24(Supl 8):S56-S66.
2. Gariani K, Putzu A. Glucagon-like peptide-1 receptor agonists in the perioperative period: Implications for the anaesthesiologist. Eur J Anaesthesiol. 2024 Mar 1;41(3):245-246.
3. Silveira SQ, Silva LM, Campos Vieira Abib A, Moura DTH, Moura EGH, Santos LB, *et al.* Relationship between perioperative semaglutide use and residual gastric content: A retrospective analysis of patients undergoing elective upper endoscopy. J Clin Anesth. 2023 Aug;87:111091.

# ALCOOLIZAÇÃO DE CISTO ESPLÊNICO EM PACIENTE PEDIÁTRICO: UM RELATO DE CASO

Ana Carolina Alves Mineiro<sup>1</sup> , Vitória Caporusso Garcia da Silva<sup>1</sup>, Maria Luiza Gandra de Meira<sup>1,2,3</sup>

1Faculdade de Medicina da Universidade Federal de São João del-Rei, Divinópolis, Minas Gerais - Brasil

2Hospital São João de Deus, Divinópolis, Minas Gerais – Brasil

3Santa Casa de Belo Horizonte, Belo Horizonte, Minas Gerais - Brasil

Autor correspondente. Ana Carolina Alves Mineiro - anacamineiro@gmail.com

## Resumo

**INTRODUÇÃO:** Os cistos esplênicos podem ser classificados como verdadeiros - parasitários ou não parasitários - ou pseudocistos. São geralmente assintomáticos e descobertos acidentalmente por meio de exames de imagem, mais frequentemente entre a segunda e terceira décadas de vida. Os grandes cistos podem provocar sintomas abdominais, entre eles sensação de plenitude, dor e peso no hipocôndrio esquerdo, e sintomas compressivos, como náuseas, vômitos e diarreia, com achado no exame físico de massa abdominal palpável. **OBJETIVO:** O presente caso relata uma forma de tratamento conservadora do cisto esplênico que visou a preservação do baço, com o objetivo de demonstrar que esta técnica é factível e segura. Para o relato de caso foram utilizados dados adquiridos em prontuário obtido com a equipe médica responsável pelo caso, além de exames de imagem solicitados e imagens do procedimento realizado. **DESCRIÇÃO:** Paciente do sexo feminino, 10 anos, com quadro de dor abdominal periumbilical esporádica, sem associação com fatores desencadeantes e sem outras queixas ou comorbidades associadas. Identificado pela tomografia computadorizada a presença de cisto esplênico simples volumoso, medindo 6,9 x 6,4 x 5,2cm (120cm<sup>3</sup>). A criança foi encaminhada para avaliação da equipe de cirurgia pediátrica, que optou pelo tratamento conservador, com aspiração percutânea do cisto, sob visão por videolaparoscopia, através da qual retirou-se 130mL de secreção fluida esverdeada, encaminhada à cultura e citologia oncológica, e posterior alcoolização do mesmo com 39mL de álcool absoluto (99,5%) durante 30 minutos. O procedimento foi realizado sem intercorrências e a paciente obteve alta após 6 dias. Em novo exame de imagem, um mês após o procedimento, o cisto esplênico se encontrava com as seguintes dimensões: 4,9 x 4,6 x 3,9cm (46,5cm<sup>3</sup>). Dessa forma, recomendou-se segmento ambulatorial com controle periódico por exame de imagem. **DISCUSSÃO:** Cistos esplênicos pequenos e assintomáticos possuem conduta conservadora, com recomendação de acompanhamento periódico por ultrassonografia ou tomografia computadorizada. Já cistos grandes, maiores que 5cm, são tratados, tradicionalmente, de forma cirúrgica, com esplenectomia total ou parcial, devido ao risco de complicações como hemorragia, infecção ou ruptura. O baço possui função imunológica, atuando como filtro fagocítico, participando na produção de anticorpos e conectando a imunidade inata com a imunidade adaptativa. Nesse sentido, a esplenectomia traz diversas consequências para os pacientes submetidos a esse procedimento, seja de forma transitória na esplenectomia parcial, ou de forma permanente na esplenectomia total, tornando-os mais susceptíveis à seps e à falha da antibioticoterapia, principalmente para infecções por germes encapsulados, além de provocar alterações no sistema de coagulação dos mesmos, podendo predispor eventos tromboembólicos. Dessa forma, faz-se relevante a análise de alternativas que busquem a conservação esplênica, principalmente na população pediátrica. A esclerose de cistos esplênicos utilizando álcool absoluto vem de encontro a essa busca por métodos menos invasivos de tratamento, sendo apontada em estudos como eficaz para o tratamento de cistos com até 11 centímetros. Sua eficácia em lesões maiores ainda não é bem descrita e pesquisas mostraram resultados conflitantes, com pesquisas comprovando sua capacidade em reduzir o volume cístico de forma satisfatória e outras mostrando falha na redução do tamanho do cisto ou recoleção de material cístico após uso da técnica. **CONCLUSÃO:** O método de tratamento optado no caso em questão foi a alcoolização do cisto esplênico, visando a preservação esplênica para evitar os efeitos a curto e longo prazo da asplenia. A terapêutica adotada obteve resultado satisfatório uma vez que promoveu a redução das medidas do cisto esplênico, de 6,9 x 6,4 x 5,2cm para 4,9 x 4,6 x 3,9cm em um período de um mês, tamanho que permite a equipe médica assumir uma conduta expectante de acompanhamento por exame de imagem. Dessa forma, a alcoolização mostrou-se uma opção de tratamento válida, sendo capaz de promover a redução do tamanho do cisto e não excluindo a possibilidade cirúrgica caso haja uma falha nessa abordagem conservadora.


**Palavras-chave:** Cisto Epidérmico. Terapêutica. Alcoólismo.

## REFERÊNCIAS

- Schlittler LA, Dallagasperina VW. Cistos esplênicos não-parasitários. Rev Col Bras Cir. 2010; 37(6):442-46.
- Comitalo JB. Laparoscopic treatment of splenic cysts. JSLS. 2001 Oct-Dec;5(4):313-6.
- López JJ, Lodwick DL, Cooper JN, Hogan M, King D, Minneci PC. Sclerotherapy for splenic cysts in children. J Surg Res. 2017 Nov;219:1-4.
- Nascimento SR, Mendonça MQ, Martins JR. Possible complications for the asplenic patient: a literature review. RSD. 2022Dec.18;11(17):e09111738674.
- Añon R, Guijarro J, Amoros C, Gil J, Bosca MM, Palmero J, et al. Congenital splenic cyst treated with percutaneous sclerosis using alcohol. Cardiovasc Intervent Radiol. 2006 Jul-Aug;29(4):691-3.



# ALÉM DA COLECISTITE: ANATOMOPATOLOGIA DE VESÍCULAS BILIARES NO HU/UFJF. EXPERIÊNCIA DE 10 ANOS

Maria Cristina Vasconcellos Furtado<sup>1</sup> , Fernando Mendonça Vidigal<sup>1</sup>, João Vitor Delgado Vilas Bôas<sup>1</sup>, Louise Gracielle de Melo e Costa<sup>1</sup>, Luíza Furtado Biondi Pinheiro<sup>2</sup>, Maria Antônia Lima Barra<sup>1</sup>

1Faculdade de Medicina da Universidade Federal de Juiz de Fora, Juiz de Fora, Minas Gerais – Brasil

2Faculdade de Enfermagem da Faculdade Ciências Médicas de Minas Gerais, Belo Horizonte, Minas Gerais – Brasil

Autor correspondente:  
Maria Cristina Vasconcellos Furtado -  
cristina.furtado@ufff.br

## Resumo

**INTRODUÇÃO:** A vesícula biliar (VB) é acometida por doenças congênita (incomuns) e as adquiridas, benignas (mais comuns) ou malignas. Embora na maioria das vezes a própria manifestação clínica seja o elemento indicador da colecistectomia, achados incidentais não são raros, como as lesões pré-neoplásicas e os cânceres precoces. **OBJETIVO:** Apresentar resultados de anatomopatologia de VB diferentes ou além da colecistite aguda ou crônica, no período de 10 anos, do Serviço de Patologia do HU/UFJF. **MÉTODO: estudo retrospectivo em prontuários médicos. RESULTADOS E DISCUSSÃO: Em amostra de 1534 peças VB ou fragmento de VB, anatomopatologia diferente ou além da colecistite foi evidenciada em 193, sendo 151 mulheres e 42 homens. A média etária foi de 46,82±15,798 anos. Colesterolose e pólipos de colesterol foram as lesões mais frequentes, mais comuns nos mais jovens e nas mulheres. Sem associação com a transformação maligna, a colesterolose é o achado mais comum em VB ressecada, depois da colecistite.<sup>1-3</sup> ICPN e neoplasias ocorrerem em pacientes mais velhos e mulheres, corroborando a literatura. A maior prevalência de litíase biliar, com conseqüente inflamação crônica, no sexo feminino pode explicar a relação com a neoplasia.<sup>2,3</sup> A ICPN é uma lesão pré-maligna, mais frequente em mulheres e média etária de 61 anos. A associação com colecistolitíase é rara, porém, cerca de 6% dos cânceres surgem em associação com ICPN. O prognóstico dos ICPNs é bom, com sobrevida em cinco anos de 78% para as lesões não invasivas e 60% para as invasivas.<sup>4</sup> **CONCLUSÃO:** Os resultados evidenciam a prevalência de doenças benignas da VB, mais comuns em mulheres e abaixo de 60 anos. Além das neoplasias malignas, lesões pré-malignas foram identificadas. A anatomopatologia adequada de rotina de todas as amostras de VB é recomendada e obrigatória, mesmo quando não há suspeita de câncer de vesícula biliar no exame clínico ou macroscópico.**

**Palavras-chave:** Doenças da Vesícula Biliar. Colecistite. Neoplasias. Patologia Clínica. Diagnóstico.

## REFERÊNCIAS:

1. Charfi S, Gouiaa N, Mnif H, Chtourou L, Tahri N, Abid B, *et al.* Histopathological findings in cholecystectomies specimens: A single institution study of 20 584 cases. *Hepatobiliary Pancreat Dis Int.* 2018 Aug;17(4):345-348.
2. Holanda AKG, Lima Júnior ZB. Gallbladder histological alterations in patients undergoing cholecystectomy for cholelithiasis. *Rev Col Bras Cir.* 2020 Jan 20;46(6):e20192279.
3. Halaseh SA, Halaseh S, Shakman R. A Review of the Etiology and Epidemiology of Gallbladder Cancer: What You Need to Know. *Cureus.* 2022 Aug 22;14(8):e28260.
4. Fukumura Y, Rong L, Maimaitiaili Y, Fujisawa T, Isayama H, Nakahodo J, *et al.* Precursor Lesions of Gallbladder Carcinoma: Disease Concept, Pathology, and Genetics. *Diagnostics (Basel).* 2022 Jan 28;12(2):341.

# ANÁLISE COMPARATIVA DO ENSINO DA TÉCNICA CIRÚRGICA EM CURRÍCULO PBL VS NÃO-PBL: UM ESTUDO TRANSVERSAL

Vinícius Diniz Cedro Araújo<sup>1</sup> , Iure Kalinine Ferraz de Souza<sup>1</sup>, Carlos Andrade Teixeira<sup>1</sup>, Bárbara dos Santos Simões<sup>2</sup>, Janaína Alves Bartelega<sup>2</sup>, Aline Fátima Alves Teixeira<sup>2</sup>

1 Faculdade de Medicina da Universidade Federal de Ouro Preto, Ouro Preto, Minas Gerais - Brasil

2 Faculdade de Medicina da Universidade Professor Edson Antônio Velano, Belo Horizonte, Minas Gerais - Brasil

Autor correspondente:  
Vinícius Diniz Cedro Araújo - [vinicius.cedro@aluno.ufop.edu.br](mailto:vinicius.cedro@aluno.ufop.edu.br)

## RESUMO


**INTRODUÇÃO:** No Brasil, vários cursos de Medicina, principalmente de instituições de ensino superior privadas, vêm adotando o modelo pedagógico de aprendizagem baseado em problemas (PBL) em sua estrutura curricular. Todavia, especificamente quanto ao ensino da técnica cirúrgica, não encontramos nas bases de dados pesquisadas nenhum estudo comparativo entre a utilização do PBL e o ensino não-PBL. **OBJETIVOS:** Verificar se acadêmicos de cursos de medicina que adotam o PBL como modelo pedagógico, apresentam diferenças significativas na aquisição de competências teóricas e práticas no aprendizado da técnica cirúrgica, em comparação com alunos de curso de medicina que adotam modelo não-PBL. **MÉTODOS:** Trata-se de um estudo transversal que contou com a participação de alunos do curso de medicina de duas universidades, uma que adota o PBL (G1) e outra que não adota o PBL (G2). Os dados foram coletados por meio de um questionário, composto por cinco blocos, que avaliou diferentes competências no aprendizado da técnica cirúrgica. A análise estatística foi realizada no Stata v17.0. **RESULTADOS E DISCUSSÃO:** Participaram 57 alunos, sendo 47,4% (n=27) do G1 e 52,6% (n=30) do G2. Em relação ao conhecimento sobre o preparo para cirurgia e conhecimento de materiais cirúrgicos, não houve diferença entre os grupos. Acerca das competências cirúrgicas, 38,7% dos alunos do G1 e 61,4% dos alunos do G2 relataram terem realizado nós cirúrgicos. Quanto ao tipo de material utilizado, 80,9% dos alunos do G1 utilizaram material sintético no ensino prático, enquanto 95,3% do G2 utilizaram animais vivos (p<0,001). A respeito da realização de indução anestésica, 82,4% dos alunos que realizaram foram do G2. Por fim, observou-se que G2 teve mais práticas específicas, realizando cerca de 3 a 4 vezes mais traqueostomias (p<0,001), laparotomias (p<0,001) ou toracotomias. Frente a esses dados, observa-se que a forma como a disciplina é aplicada nessas escolas interfere diretamente no conhecimento e na vivência apresentada pelos alunos. Por utilizar animais vivos para o ensino, os alunos do G2 presenciam e participam de diferentes operações, têm mais acesso a práticas in vivo e realizam mais nós cirúrgicos e induções anestésicas. **CONCLUSÃO:** O G2 demonstrou superioridade significativa na aquisição de competências práticas, porém observou-se equivalência na aquisição de competências teóricas, comparando os dois grupos.

**Palavras-chave:** Aprendizagem Baseada em Problemas. Educação de Graduação em Medicina. Universidades. Avaliação Educacional.

## REFERÊNCIAS:

1. Bazrafcan L, Takmil F, Shokrpour N. Assessing the Effectiveness of Problem-Based Learning as a New Approach on Health Care Provider Ethical Reasoning Development in Shiraz University of Medical Sciences. *Health Care Manag (Frederick)*. 2018 Jul/Sep;37(3):273-277.
2. Jing S, Li H, Jiang W. Application of PBL method in the Practice Teaching of General Surgery. *International Conference on Social Science, Humanities and Modern Education*. 2016;47-50.
3. Queiroz A. PBL, Problemas que trazem soluções. *Rev Psi Divers Saude*. 2012;1(1):26-38.
4. Mogre V, Amalba A, Saaka M, Kyei-Aboagye K. Medical students' achievement on the Bachelor of Medicine, Bachelor of Surgery/Chirurgery Final Part I and II licensing examination: a comparison of students in problem-based learning, community-based education and service, and conventional curricula in Ghana. *J Educ Eval Health Prof*. 2014 May 8;11:10.
5. Cong L, Yan Q, Sun C, Zhu Y, Tu G. Effect of problem and scripting-based learning on spine surgical trainees' learning outcomes. *Eur Spine J*. 2017;26(12):3068-74.

## ANÁLISE DA EFICÁCIA E DOS RISCOS DA CIRURGIA LAPAROSCÓPICA NO TRATAMENTO DA APENDICITE EM GESTANTES: UMA REVISÃO DE LITERATURA

Gabriela Gavioli Pacheco<sup>1</sup> , Giovana Domiciano Silveira<sup>1</sup>, Caroline Cotta Silva<sup>1</sup>,  
Livia Vecchi Lanna<sup>1</sup>, Felipe Couto Gomes<sup>1</sup>

<sup>1</sup>Faculdade de Medicina  
da Faculdade Ciências  
Médicas e da Saúde de  
Juiz de Fora, Juiz de Fora,  
Minas Gerais - Brasil  
Autor correspondente:  
Gabriela Gavioli Pacheco  
- gabrielagaviolipacheco@  
gmail.com

### RESUMO

**INTRODUÇÃO:** A apendicite aguda é considerada a causa mais comum de abdome agudo não obstétrico na gravidez. Dessa forma, o tratamento requer procedimentos invasivos, sendo a laparoscopia uma alternativa. **OBJETIVO:** Analisar a eficácia e os riscos da laparoscopia no tratamento da apendicite em gestantes. **MÉTODO:** Foram analisados ensaios clínicos controlados e randomizados publicados originalmente em inglês, dos últimos cinco anos, em humanos, usando como referência as bases de dados National Library of Medicine (MedLine) e SciELO. A busca pelos descritores e termos utilizados foi efetuada mediante consulta ao Medical Subject Headings (MeSH) e os descritores foram: Treatment, Acute Abdomen, Appendicitis, Pregnant. Foram excluídos estudos que não estavam de acordo com a temática da pesquisa. A escala PRISMA foi utilizada no intuito de melhorar o relato desta revisão. **RESULTADOS COM DISCUSSÃO:** Inicialmente foram encontrados 52 estudos na base de dados MedLine, e após aplicação dos critérios de inclusão e exclusão, apenas 8 artigos fizeram parte do escopo final, sendo 2 achados na base de dados SciELO. Um artigo analisou 17 grávidas com diagnóstico de apendicite aguda, sendo que a apendicectomia laparoscópica foi realizada em 3 dos pacientes que estavam no início do 2º trimestre e cujo volume uterino não era esperado para prevenir a laparoscopia, não havendo complicações no pós-operatório. Por sua vez, outros destacaram que a abordagem laparoscópica está mais associada a uma maior taxa de perda fetal quando comparada à abordagem aberta, além de ser uma preocupação devido ao possível risco de lesão ao feto. Entretanto, outro estudo constatou que a realização de tal abordagem na gravidez, é segura e oferece risco de prematuridade baixo, menor perda de sangue, menor tempo de internação hospitalar e menor dor pós-operatória. **CONCLUSÃO:** A apendicite aguda em gestantes requer tratamento cirúrgico imediato e manejo interdisciplinar para alcançar a máxima segurança. O papel da laparoscopia na gravidez depende do caso, da idade gestacional e da presença ou ausência de complicações. Porém, devido ao uso de radiações ionizantes e à presença de diferentes modalidades, como o ultrassom, a necessidade do uso dessas ferramentas, por ainda apresentarem o risco típico de teratogenicidade, ainda é questionável durante a gravidez. Torna-se necessário mais estudos para mostrar a superioridade de tal método.

**Palavras-chave:** Terapêutica. Abdome Agudo. Apendicite. Gestantes.

### REFERÊNCIAS:

1. Cvetkovic-Vega A, Nieto-Gutierrez W. Acute appendicitis in pregnant women: a case report. Rev. Fac. Med. Hum. July 2020;20(3):521-524.
- 2- Atak T. The use of the extracorporeally prepared hand-made endo-loop technique in laparoscopic appendectomy. Ulus Travma Acil Cerrahi Derg. 2023 May;29(5):613-617.
- 3- Flores-Ramírez S, Flores-Morales JL, Fuentes-Rivas A. Appendicitis during pregnancy. Experience at the Hospital General Toluca Dr. Nicolás San Juan. Cir Gen. 2011; 33(4):212-221.

# ANÁLISE DA INDICAÇÃO ENTRE A CIRURGIA ROBÓTICA E A CIRURGIA LAPAROSCÓPICA NA DISSECÇÃO DE TUMORES RETAIS

Nicole Vitória Ottone Lopes<sup>1</sup> , Thiago Dutra Alonso<sup>1</sup>, André Luís Campos Louredo Pereira<sup>2</sup>, Lara Mendonça Melo<sup>3</sup>

1Faculdade de Medicina da Faculdade Ciências Médicas de Minas Gerais, Belo Horizonte, Minas Gerais - Brasil

2Faculdade de Medicina da Universidade de Itaúna, Itaúna, Minas Gerais - Brasil.

3Hospital Felício Rocho, Belo Horizonte, Minas Gerais - Brasil

Autor correspondente:  
Nicole Vitória Ottone Lopes - nicole\_vol@hotmail.com

## Resumo

**INTRODUÇÃO:** A cirurgia robótica é reconhecida como uma inovação significativa na prática médica contemporânea por potenciais vantagens em termos de precisão e resultados cirúrgicos, entretanto, suas indicações precisas ainda não estão completamente estabelecidas, visto a análise de critérios de eficácia e de possibilidade de acesso em relação a outros métodos. **OBJETIVO:** Analisar as principais indicações do método de cirurgia robótica, de forma a investigar sobre quais aspectos essa técnica demonstra melhora de morbidade e de mortalidade frente outros métodos já amplamente disseminados. **MÉTODO:** Foram analisados ensaios clínicos randomizados que compararam os resultados entre cirurgia robótica e cirurgia laparoscópica frente à dissecação de tumores retais, pesquisados na plataforma PubMed em língua inglesa, publicados entre 2022 e 2024. **RESULTADOS COM DISCUSSÃO:** Os estudos analisados apresentam consenso sobre a cirurgia robótica ter maior tempo médio de cirurgia (90 minutos a mais em média); apresentam que a cirurgia robótica possui menor conversão para cirurgia aberta em 3 dos 4 estudos (o quarto não notou diferença), foi registrado, em média 1,25 dia a menos de internação pós-operatória na cirurgia robótica, em relação a laparoscópica. Sobre perda sanguínea, foi registrado média de 33,6% menos volume perdido na robótica em relação a laparoscópica - cerca de 23,3 ml, o que não é considerado um volume expressivo. A cirurgia robótica registrou 59,1% menos taxas de complicações variáveis no pós-operatório (robótica média: 14,7%; laparoscópica média 23,4%), sendo essas complicações não graves. Linfonodos recuperados na robótica: média 17,77; na laparoscópica: média 12,98, sendo, ambos, valores que permitem análise histopatológica. Margem positiva em dissecação: redução absoluta média de 1,6%. Influência no tempo de sobrevida ou na recidiva dos tumores: não foram encontradas diferenças. **CONCLUSÃO:** É um consenso entre os estudos que o método de cirurgia robótica apresenta vantagens frente ao método laparoscópico na dissecação de tumores retais, entretanto, entende-se também que são diferenças pouco expressivas, principalmente quando analisada a morbimortalidade, com isso, entende-se que ambos os métodos são eficazes no tratamento de tumores, cabendo ao cirurgião, em comum acordo com o paciente, e à realidade do serviço de saúde no qual realizará o procedimento, definir a melhor e mais viável opção cirúrgica.

**Palavras-chave:** Procedimentos Cirúrgicos Robóticos. Laparotomia. Dissecação.

## REFERÊNCIAS:

1. Park JS, Lee SM, Choi GS, Park SY, Kim HJ, Song SH, *et al.* Comparison of Laparoscopic Versus Robot-Assisted Surgery for Rectal Cancers: The COLRAR Randomized Controlled Trial. *Ann Surg.* 2023 Jul 1;278(1):31-38.
2. Lei Y, Jiang J, Zhu S, Yi B, Li J. Comparison of the short-term efficacy of two types of robotic total mesorectal excision for rectal cancer. *Tech Coloproctol.* 2022 Jan;26(1):19-28.
3. Feng Q, Yuan W, Li T, Tang B, Jia B, Zhou Y, *et al.* Robotic versus laparoscopic surgery for middle and low rectal cancer (REAL): short-term outcomes of a multicentre randomised controlled trial. *Lancet Gastroenterol Hepatol.* 2022 Nov;7(11):991-1004.
4. Feng Q, Tang W, Zhang Z, Wei Y, Ren L, Chang W, *et al.* Robotic versus laparoscopic abdominoperineal resections for low rectal cancer: A single-center randomized controlled trial. *J Surg Oncol.* 2022 Dec;126(8):1481-1493.

## ANÁLISE DAS CIRURGIAS DE RESERVATÓRIO ILEAL EM PACIENTES PORTADORES DE RETOCOLITE ULCERATIVA (RCU) NO HOSPITAL DA CLÍNICAS DA FACULDADE DE MEDICINA DE BOTUCATU – UNESP

Beatrice Maciel Loures Gomes<sup>1</sup> , Caio Lucas Silveira Couri<sup>2</sup>, Felipe Mazocoli Felizardo<sup>1</sup>, Lúgia Yukie Sasaki<sup>3</sup>, Rogério Saad-Hossne<sup>3</sup>

<sup>1</sup>Faculdade de Medicina da Faculdade Ciências Médicas e da Saúde de Juiz de Fora, Juiz de Fora, Minas Gerais – Brasil

<sup>2</sup>Faculdade de Medicina da Universidade Federal de Juiz de Fora, Juiz de Fora, Minas Gerais – Brasil

<sup>3</sup>Faculdade de Medicina da Universidade Nacional Estadual Paulista de Botucatu, Botucatu, São Paulo – Brasil

Autor correspondente:  
Beatrice Maciel  
Loures Gomes -  
beatricegomesjf@gmail.com

### Resumo

**INTRODUÇÃO:** A prevalência da Retocolite Ulcerativa (RCU), tem aumentado na última década. Apesar da evolução no seu tratamento clínico, muitos pacientes necessitam do tratamento cirúrgico. **1-5** **OBJETIVO:** Analisar os dados clínicos dos pacientes portadores de RCU submetidos a tratamento cirúrgico. **MÉTODOS:** Foram selecionados 20 pacientes, sendo analisados: gênero, início dos sintomas e do diagnóstico, presença de manifestações extra intestinais (MEI), número de biológicos utilizados, classificação de risco anestésico (ASA), duração da cirurgia, tempo de alta, número de evacuações, presença de urgência no pós-operatório e tempo de seguimento. **RESULTADOS:** Quanto ao gênero: 50% do sexo masculino, idade mediana de 44 anos, a média de idade do início dos sintomas foi 29 anos, para diagnóstico 30 anos e para cirurgia 36 anos. A presença das MEI foi observada em 15% dos pacientes, sendo que 65% dos pacientes usaram pelo menos 2 tipos de terapia biológica, a maioria dos pacientes foi classificado como ASA1 (80%); a duração média da cirurgia foi 250 minutos, sendo a cirurgia aberta observada em 70% dos pacientes. O tempo médio de alta foi de 8,2 dias. Apenas 10% tiveram complicações; 25% desenvolveram bolsite e a média diária de evacuações foi de 5,8, com 30% dos pacientes apresentando urgência evacuatória. O tempo médio de seguimento foi de 96,5 meses (8 anos e 6 meses). **DISCUSSÃO:** Observamos uma prevalência de pacientes jovens, com diagnóstico também na faixa dos 20 a 30 anos, o que vem ao encontro dos dados da literatura mundial. O tempo médio entre o diagnóstico e a cirurgia foi de 7 anos, sendo que a grande maioria destes pacientes já haviam falhado 2 ou mais biológicos, demonstrando a grande refratariedade dos mesmos ao tratamento clínico. A presença de MEI foi baixa, o que favorece a evolução dos pacientes sob o ponto de vista de complicações. Pelo fato de serem pacientes jovens a classificação do ASA foi baixa (1), sendo o tempo cirúrgico alto (250 min.), o que é esperado para este tipo de cirurgia.<sup>3,4</sup> A alta foi realizada num período médio adequado (8 dias) em virtude da própria característica e complexidade da cirurgia, com baixa taxa de complicações. Os dados sobre bolsite (25%), número médio de evacuações (5,8) e urgência evacuatória (30%) estão também de acordo com os dados da literatura.<sup>1,2,5</sup> **CONCLUSÃO:** Pudemos concluir neste estudo com esta amostra que o resultados estão apresentados são semelhantes aos da literatura, onde o perfil dos pacientes submetidos a cirurgia na retocolite é composto por indivíduos jovens, com falha ou não resposta ao tratamento com terapia biológica, com baixas taxa de complicações e boa evolução pós operatória.

**Palavras-chave:** Ileostomia. Proctocolite. Terapêutica. Bolsas Cólicas.

### REFERÊNCIAS:

1. Deputy M, Worley G, Patel K, Fletcher J, Hart A, Block M, *et al.* Long-term outcome and quality of life after continent ileostomy for ulcerative colitis: A systematic review. *Colorectal Dis.* 2021 Sep;23(9):2286-2299.
2. Baker DM, Folan AM, Lee MJ, Jones GL, Brown SR, Lobo AJ. A systematic review and meta-analysis of outcomes after elective surgery for ulcerative colitis. *Colorectal Dis.* 2021 Jan;23(1):18-33.
3. Chaouch MA, Hussain MI, Gouader A, Krimi B, Mazzotta A, Costa ACD, *et al.* Stapled Anastomosis Versus Hand-Sewn Anastomosis With Mucosectomy for Ileal Pouch-Anal Anastomosis: A Systematic Review and Meta-analysis of Postoperative Outcomes, Functional Outcomes, and Oncological Safety. *Cancer Control.* 2024 Jan-Dec;31:10732748241236338.
4. Luo WY, Singh S, Cuomo R, Eisenstein S. Modified two-stage restorative proctocolectomy with ileal pouch-anal anastomosis for ulcerative colitis: a systematic review and meta-analysis of observational research. *Int J Colorectal Dis.* 2020 Oct;35(10):1817-1830.
5. Alsafi Z, Snell A, Segal JP. Prevalence of ‘pouch failure’ of the ileoanal pouch in ulcerative colitis: a systematic review and meta-analysis. *Int J Colorectal Dis.* 2022 Feb;37(2):357-364.

## ANÁLISE DE CUIDADOS PÓS-OPERATÓRIOS EM PACIENTES SUBMETIDOS A CIRURGIAS COLORRETAIS: UMA REVISÃO DE LITERATURA

João Victor Munck de Oliveira<sup>1</sup> , Maria Eduarda Machado Ferraz Araújo<sup>1</sup>, Nicole Fortes Maciel<sup>1</sup>, João Vicente Linhares Rodrigues<sup>1</sup>

<sup>1</sup>Faculdade de Medicina da Faculdade Ciências Médicas e da Saúde de Juiz de Fora, Juiz de Fora, Minas Gerais – Brasil

Autor correspondente:  
João Victor Munck de Oliveira - j.victor\_@live.com

### Resumo


**INTRODUÇÃO:** O pós-operatório (PO) de cirurgias colorretais pode apresentar complicações em até 40% dos casos, representando maior tempo de internamento, aumento dos custos hospitalares e prejuízo na qualidade de vida do paciente. Assim, a adoção de cuidados no PO torna-se essencial para o rápido restabelecimento da função intestinal e um bom prognóstico no tratamento das doenças colorretais. **OBJETIVO:** Investigar a efetividade das diferentes formas de abordagens no pós-operatório de cirurgias colorretais. **MÉTODOS:** Foram analisados ensaios clínicos controlados e randomizados em inglês, dos últimos dez anos, em humanos, usando como referência a base de dados National Library of Medicine (MedLine). A busca foi feita mediante consulta ao Medical Subject Headings (MeSH) e os descritores utilizados foram: *colorectal surgery, postoperative care*. Foram incluídos estudos relacionados ao tema e excluídos artigos com métodos pouco claros ou mal descritos e publicações disponíveis somente em resumo. **RESULTADOS COM DISCUSSÃO:** Inicialmente foram encontrados 5 estudos e, após aplicação dos critérios de inclusão e exclusão, apenas 3 artigos fizeram parte do escopo e análise final. Foram analisados 597 portadores de doenças colorretais submetidos à cirurgia. Em 78 pacientes divididos em grupo experimental (uso de probióticos) e grupo controle, a taxa de complicação foi menor no primeiro grupo, com redução importante do íleo adinâmico. Dos 107 pacientes submetidos às cirurgias abdominais de grande porte, 53 deles (49,5%) receberam estímulo de ingesta hídrica pela manhã e utilizaram goma de mascar antes do início da nutrição oral precoce (NOP). Essas ações reduziram o tempo de internação hospitalar (TIH), o custo total do tratamento (CTT) e a taxa de complicações no PO. Em um grupo de 412 pacientes submetidos a cirurgias colorretais eletivas, 199 (48,3%) usaram a goma de mascar na primeira manhã do PO. Ao fim da análise não foram encontradas diferenças significativas em relação ao TIH e aos sintomas relacionados ao funcionamento intestinal, porém nenhum efeito adverso grave foi atribuído à goma de mascar. **CONCLUSÃO:** O uso de probióticos, NOP e goma de mascar contribuem para um bom desfecho no PO de cirurgias colorretais, auxiliando na redução do TIH, do CTT e do íleo adinâmico.

**Palavras-chave:** Cuidados Pós-Operatórios. Cirurgia Colorretal.

### REFERÊNCIAS:

1. Atkinson C, Penfold CM, Ness AR, Longman RJ, Thomas SJ, Hollingworth W, *et al*. Randomized clinical trial of postoperative chewing gum versus standard care after colorectal resection. *Br J Surg*. 2016 Jul;103(8):962-70.
2. Bajramagic S, Hodzic E, Mulabdic A, Holjan S, Smajlovic SV, Rovcanin A. Usage of Probiotics and its Clinical Significance at Surgically Treated Patients Suffering from Colorectal Carcinoma. *Med Arch*. 2019 Oct;73(5):316-320.
3. Sun DL, Li WM, Li SM, Cen YY, Xu QW, Li YJ, *et al*. Comparison of multi-modal early oral nutrition for the tolerance of oral nutrition with conventional care after major abdominal surgery: a prospective, randomized, single-blind trial. *Nutr J*. 2017 Feb 10;16(1):11.

# ANÁLISE DO PANORAMA EPIDEMIOLÓGICO POR DOENÇA DE CROHN E COLITE ULCERATIVA E INTERNAÇÕES NO BRASIL ENTRE 2019 E 2023

Fabielli Mioto Larrossa<sup>1</sup> , Amanda Oliva Spaziane<sup>1</sup>, João Vitor Amorin de Castro<sup>1</sup>, Gustavo Henrique da Silva<sup>2</sup>, Roger Guimarães de Almeida<sup>3</sup>, João Carlos Bizinotto Leal de Lima<sup>1</sup>

<sup>1</sup>Faculdade de Medicina da Universidade Brasil, Fernandópolis, São Paulo - Brasil

<sup>2</sup>Faculdade de Medicina do Centro Universitário de Santa Fé do Sul, Santa Fé do Sul, São Paulo - Brasil

<sup>3</sup>Faculdade de Medicina da Universidad Cristiana de Bolívia, Santa Cruz de La Sierra, Bolívia

Autor correspondente: Fabielli Mioto Larrossa - fabimlarrossa@gmail.com

## Resumo

**INTRODUÇÃO:** As doenças inflamatórias intestinais têm como principais representantes a doença de Crohn e a Retocolite Ulcerativa que são doenças de caráter inflamatório intestinal crônico que acomete majoritariamente as partes do intestino grosso e delgado, apresenta manifestações intestinais heterogêneas, assimétricas e granulomatosas, sua origem pode estar associada a fatores genéticos, imunológicos e ambientais. A doença de Crohn é uma doença inflamatória transmural que afeta predominantemente a mucosa do trato gastrointestinal, sendo mais frequentemente na região inferior do intestino delgado e grosso. Já a Colite Ulcerativa, afeta especificamente a mucosa do intestino grosso e reto, que se caracteriza por lesões ininterruptas e ascendentes que geram inflamações e ulceração da cama mais superficial do cólon. **OBJETIVOS:** O objetivo deste trabalho é avaliar o perfil de internações por doença de Crohn e Colite Ulcerativa no Brasil entre os anos de 2019 e 2023. **MÉTODOS:** A coleta de dados foi realizada a partir da disponibilidade das informações no Sistema Informação Hospitalares do SUS (SIH/SUS) do Ministério da Saúde de domínio público no *Tabnet/DATASUS* entre os dias 15 janeiro a 22 de fevereiro de 2024, estudo este retrospectivo longitudinal de caráter quantitativo de delineamento descritivo. Dados estes foram agrupados por macrorregiões brasileiras, classificação de atendimento, sexo, faixa etária e cor/etnia. A inferência de dados estatísticos fora realizada pelo *Software BioEstat 5.3*, utilizado o teste de *Friedman* para k amostras relacionadas e *Test T pareado* para duas amostras relacionadas para comparação dos grupos e a apresentação dos dados pela estatística descritiva, medidas de tendência central e de dispersão. **RESULTADOS:** No período decorrido, entre os anos de 2019 e 2023, ocorreram 26.718 internações por doença de Crohn e Colite Ulcerativa no Brasil. Em 52.72% (n=14.085) das internações ocorrem majoritariamente no sexo feminino (p=<0.0006), 41.28% (n=11.030) autodeclaradas brancos e 39,00% (n=10.421) pardos (p=<0.4323) sendo proporcionalmente mais acometida a população entre 20 e 29 anos em 16.70% (n=4.462) e entre 30 e 39 anos em 15.45% (n=4.127; p=<0.0001), se concentrando na região Sudeste do país (n= 12.283) correspondendo a 45.97% (p=0.0005), com custo médio de R\$ 4.464.739,17 com atendimentos ao ano. Óbitos são prevalentes em 47.79% (n=303) na região Sudeste (p=0.0043) e taxa de mortalidade de 29.64 na região norte (p=0.0582). O número de internados em relação a distribuição dos anos no período se concentra no ano de 2023 em 24.85% (n=6.639) das internações em comparação ao ano de 2020 com 16.56% (n=4.424). Na classificação de atendimento, a maior parte das internações foram em caráter de urgência em 75.81% (n=20.254). **CONCLUSÃO:** As internações por doença de Crohn e Colite Ulcerativa se concentram na região Sudeste do país, com maior proporcionalidade de custos em atendimentos no período e óbitos, com elevadas taxas de mortalidade no Norte do país, com predomínio dos casos entre adultos de 20 e 39 anos do sexo feminino, sendo mais prevalente o tipo de atendimento em caráter de urgência.

**Palavras-chave:** Hospitalização. Doença de Crohn. Colite Ulcerativa. Brasil.

## REFERÊNCIAS

1. Brasil. Ministério da Saúde. Departamento de Informação e Informática do Sistema Único de Saúde (DATASUS). Sistema de Informações Hospitalares do SUS (SIH/SUS). Rio de Janeiro. 2024.
2. Silva GSS, Gonçalves PVP, Bessa CA, Silva JLR, Vilaça JLL, Santos VO, *et al.* Doença inflamatória intestinal: representação epidemiológica de internações e óbitos no Distrito Federal da doença de Crohn e Retocolite Ulcerativa. *Braz. J. Hea. Rev.* 2022 Mar. 28;5(2):5428-3.
3. Oliveira MD, Marques Neto PR, Leão LR, Marques AAFPOR, Mendes MB, Guedes AC. ANÁLISE EPIDEMIOLÓGICA DE CASOS DE DOENÇA INFLAMATÓRIA INTESTINAL POR INTERNAÇÃO NO PERÍODO DE 2018 A 2022. *Rev Pat Tocantins.* 2023;10(2):146-9
4. Paiva VV, Sousa DCS, Lima CAN, Damascena AFL, Silva TVC, Silva MCS, *et al.* A DOENÇA DE CROHN E COLITE ULCERATIVA: UMA ANÁLISE DE DADOS EPIDEMIOLÓGICOS DA MORBIDADE HOSPITALAR DO SUS. *Braz. J. Implantol. Health Sci.* 2023;5(5):598-609.
5. Rocha VS, Harrop TA, Santos KMC, Lopes GR, Gabriel RC, Oliveira Neto P, *et al.* Panorama epidemiológico de internações por doença inflamatória intestinal no Brasil por região e unidades federativas, entre os anos de 2018 e 2022. *Braz. J. Hea. Rev.* 2024 Feb. 9;7(1):5407-31.

## ANÁLISE E INTERVENÇÕES EM LESÕES ASSOCIADAS AO USO EXCESSIVO DE CELULAR EM MÃO E PUNHO: UMA REVISÃO INTEGRATIVA

Ana Luiza Oliveira Abras da Silva<sup>1</sup> , Isabella Piassi Dias dos Santos<sup>1</sup>, Juan Lima Minkauskas<sup>1</sup>, Maria Victória Magalhães de Miranda<sup>1</sup>, Júlio César dos Santos Almeida<sup>1</sup>, Yves Moreira Ribeiro<sup>1</sup>

<sup>1</sup>Faculdade de Medicina da Universidade Federal de Minas Gerais, Belo Horizonte, Minas Gerais - Brasil

Autor correspondente:  
Ana Luiza Oliveira Abras da Silva - anaabras@gmail.com

### Resumo

**INTRODUÇÃO:** O uso indiscriminado de smartphone é impulsionado pelo acesso a serviços online e entretenimento. Sua utilização prolongada estimula o eixo hipotálamo-hipófise-adrenal, diminuindo a percepção da dor em caso de lesões e aumentando a dependência. Logo, movimentos excessivos da mão, punho e antebraço podem resultar em condições ortopédicas como tendinite, tendinose e tenossinovite, causando dor, limitação motora e perda funcional. **OBJETIVO:** Identificar as principais lesões em mão, punho e antebraço associadas ao uso excessivo de smartphone e as atualizações em intervenções. **METODOLOGIA:** A revisão se deu pelas bases Web of Science e PubMed, a partir dos termos “smartphones”, “hand injury”, “wrist injury”, “tendinitis”, “tendinopathy”, “De Quervain’s tenosynovitis”, “tendinopathy”, “cellphone use”, behaviour, addictive”, “technology addiction”, “internet addiction disorder” e “surgery”, utilizando-se os booleanos “AND” e “OR”. Foram encontrados 24.718 artigos. Estes foram restritos pelo período de 10 anos, e idiomas inglês e português. Artigos com texto completo indisponível, maior enfoque em consequências da adicção psíquica ao uso de celular, bem como artigos referentes às lesões ortopédicas nos membros inferiores, na coluna e nas articulações do ombro e do cotovelo, foram excluídos. Por fim, 16 artigos foram selecionados, sendo 1 adicional. **RESULTADOS E DISCUSSÃO:** Foram observadas lesões do tipo tendinite, inflamação do tendão, a qual, se não tratada corretamente, pode evoluir para tendinose, condição que leva à calcificação e degeneração do tendão. Contudo, a grande maioria dos estudos apontaram lesão do tipo tenossinovite de De Quervain, afetando a movimentação do polegar. Além disso, danos no aspecto nervoso, que geram distonia focal das mãos, perda de sensibilidade, também são relevantes. Em relação aos tipos de tratamento, os principais são o uso de recursos fitoterápicos, farmacológicos, fisioterápicos e cirúrgicos, além de novas tecnologias com uso de ultrassom, injeções e laserterapia. Apesar de proporcionar conectividade e multifuncionalidade, o uso de smartphones, diante da alta mutabilidade da ergonomia no manejo, agravado pelo tempo de uso, pode levar a esses tipos de lesão. **CONCLUSÃO:** O uso excessivo de smartphones pode gerar lesões significativas em mão, punho e antebraço. Apesar da conectividade e multifuncionalidade proporcionadas pelo smartphone, estudos que avaliem a ergonomia adequada para prevenir tais lesões são necessários.

**Palavras-chave:** Tendinopatia. Uso de Telefone Celular. Procedimentos Ortopédicos.

### REFERÊNCIAS:

1. Ali M, Asim M, Danish SH, Ahmad F, Iqbal A, Hasan SD. Frequency of De Quervain’s tenosynovitis and its association with SMS texting. *Muscles Ligaments Tendons J.* 2014 May 8;4(1):74-8.
2. Byl N, Wilson F, Merzenich M, Melnick M, Scott P, Oakes A, McKenzie A. Sensory dysfunction associated with repetitive strain injuries of tendinitis and focal hand dystonia: a comparative study. *J Orthop Sports Phys Ther.* 1996 Apr;23(4):234-44.
3. Challoumas D, Biddle M, Millar NL. Recent advances in tendinopathy. *Fac Rev.* 2020 Nov 19;9:16.
4. Mokhtarina HR, Torkamani MH, Farmani N, Gabel CP. Smartphone addiction prevalence, patterns of use, and experienced musculoskeletal discomfort during the COVID-19 pandemic in a general Iranian population. *BMC Public Health.* 2024 Jan 11;24(1):161.
5. Iwata K. Smartphone-induced tendinitis: A case report. *J Family Med Prim Care.* 2019 May;8(5):1784-1785.



## ANÁLISE RETROSPECTIVA DA PREVALÊNCIA E DO PERFIL DAS PACIENTES SUBMETIDAS À RECONSTRUÇÃO MAMÁRIA NO HOSPITAL DAS CLÍNICAS DA UFMG

Maria Luiza Colares Macedo<sup>1</sup> , Gustavo Rodrigues Corrêa Netto<sup>1</sup>, Luís Henrique Moreira Silva<sup>1</sup>, Marcus Vinícius Pereira<sup>1</sup>, Clarissa Leite Turrer<sup>1</sup>

<sup>1</sup>Faculdade de Medicina da Universidade Federal de Minas Gerais, Belo Horizonte, Minas Gerais - Brasil

Autor correspondente:

Maria Luiza

Colares Macedo

-malucolaresmacedo@yahoo.com.br

### Resumo


**INTRODUÇÃO:** O câncer de mama é uma neoplasia maligna com elevada prevalência nas mulheres no Brasil. Sua incidência aumenta com a idade, sendo mais recorrente em mulheres acima de 50 anos.<sup>1</sup> O tratamento cirúrgico indicado nesses casos é a mastectomia parcial ou total que, no entanto, gera grande impacto na vida e autoestima das pacientes. A reconstrução mamária mostra-se como necessária intervenção ao amenizar tal impacto. O Hospital das Clínicas da UFMG (HC-UFMG/EBSERH), através do serviço integrado entre Cirurgia Plástica e Mastologia, é referência no atendimento a pacientes com câncer de mama. São realizadas cerca de 500 cirurgias por ano para o tratamento do câncer de mama junto à reconstrução mamária.<sup>2</sup> **OBJETIVO:** Demonstrar o perfil de pacientes operadas no Serviço Integrado de Cirurgia Plástica - Mastologia HC-UFMG/EBSERH submetidas à reconstrução de mama. **MÉTODOS:** Foi realizada uma análise retrospectiva dos prontuários no HC-UFMG/EBSERH no período 01/02/2020 até 01/12/2023 das pacientes submetidas à cirurgia de reconstrução mamária. Foram avaliadas as seguintes variáveis: idade das pacientes, volume/tamanho dos implantes e técnicas cirúrgicas utilizadas. **RESULTADOS E DISCUSSÃO:** Os dados da análise de 68 prontuários no período de 01/02/2020 até 01/12/2023 demonstram que 61,5% das pacientes analisadas têm idade maior ou igual a 50 anos, com prevalência importante entre 50 e 54 anos. A distribuição dos volumes de implantes mostra que 57,1% estão entre <=250, >400ml. As técnicas de reconstrução mamária com maior utilização são cirurgias de simetrização e expensor seguido de prótese. O perfil etário das pacientes operadas no Serviço está de acordo com a literatura<sup>1</sup> e os volumes mais utilizados são compatíveis com o perfil da mulher brasileira. **CONCLUSÃO:** Conclui-se que o HC-UFMG/EBSERH possui papel de destaque ao oferecer tratamento integrado às pacientes com câncer de mama que são submetidas à reconstrução mamária pós-mastectomia, valorizando a reconstrução mamária como fator de melhoria no plano de cuidados.

**Palavras-chave:** Mamoplastia. Neoplasias da Mama. Mastectomia.

### REFERÊNCIAS:

1. Brasil. Ministério da Saúde. Dados e Números sobre Câncer de Mama - Relatório Anual 2023 [on-line]. INCA - Instituto Nacional de Câncer. Rio de Janeiro. 2022. Disponível em: <https://www.inca.gov.br/publicacoes/relatorios/dados-e-numeros-sobre-cancer-de-mama-relatorio-anual-2023>
2. Brasil. Ministério da Educação. Relatório Estatístico [on-line]. Empresa Brasileira de Serviços Hospitalares. Brasília. 2024. Disponível em: <https://www.gov.br/ebserh/pt-br/hospitais-universitarios/regiao-sudeste/hc-ufmg/aceso-a-informacao/relatorio-estatistico/>

## ANEURISMA DE ARTÉRIA ESPLÊNICA: RELATO DE CASO

Álvaro Eduardo Alves<sup>1</sup> , Lorena Alexia Soares Fernandes<sup>1</sup>, Maiara Alice Couto Nogueira<sup>1</sup>, Gustavo Paiva Azevedo<sup>1</sup>, Anna Carolina Nazareth e Sousa<sup>1</sup>, Elkin Ebret Charris Silva<sup>2</sup>

<sup>1</sup>Faculdade de Medicina da Universidade Federal de Lavras, Lavras, Minas Gerais - Brasil

<sup>2</sup>Hospital Regional São Sebastião, Belo Horizonte, Minas Gerais - Brasil

### Autor Correspondente:

Álvaro Eduardo Alves - alvaro.alves@estudante.ufla.br

### Resumo

**INTRODUÇÃO:** Os aneurismas verdadeiros da artéria esplênica foram descritos em 1770 e são os mais comuns das artérias viscerais.<sup>1-3</sup> Trata-se de uma condição rara, geralmente assintomática e potencialmente fatal em caso de ruptura.<sup>1,3,5</sup> Ocorrem na 6ª ou 7ª décadas de vida, são mais incidentes em mulheres e manifestam-se por dor abdominal inespecífica, sendo identificados de forma acidental pela tomografia computadorizada (TC).<sup>1,2,5</sup> O diagnóstico precoce é essencial a fim de evitar as complicações catastróficas e o tratamento envolve laparotomia, laparoscopia ou técnicas endovasculares.<sup>1-4</sup> **OBJETIVOS:** Apresentar uma situação clínica de aneurisma de artéria esplênica em uma paciente previamente acometida por pancreatite. **MÉTODOS:** Análise dos dados do prontuário da paciente, dos exames laboratoriais e de imagem, e dos achados cirúrgicos. **RESULTADOS COM DISCUSSÃO:** Paciente M.A.V., feminino, 42 anos, admitida no Hospital Regional São Sebastião (HRSS), via SUS fácil, com quadro de dor abdominal, náuseas, vômitos e histórico de pancreatite há 3 meses. No serviço de origem o diagnóstico inicial foi de abdome agudo obstrutivo (Hb: 9,0; Gl: 25.960; PCR: 270; Amilase: 116; Lipase: 105; RX de tórax e abdome: sem pneumoperitônio, com presença de alças intestinais distendidas). No HRSS, a TC contrastada de abdome mostrou formação hemática na topografia da artéria esplênica com volume de 251 ml e diagnóstico de aneurisma em iminência de rotura ou roto contido, não caracterizaram-se limites parietais bem definidos e notou-se a presença de conteúdo denso no interior da coleção e opacificação nas fases pós contraste, inferindo sangramento recente. Foi realizada laparotomia exploratória em que se notou área de formação na topografia do pâncreas com grande aderência dos órgãos adjacentes dificultando a identificação da retrocavidade dos epíplons e contendo o aneurisma da artéria esplênica. Diante da ausência de sangramentos e dificuldade da dissecação com risco de rompimento, optou-se por interromper o tratamento aberto e a paciente aguarda abordagem endovascular. **CONCLUSÃO:** O quadro clínico da paciente apesar de infrequente nessa faixa etária, corrobora com a epidemiologia desse tipo de aneurisma, como o sexo feminino e sintomas inespecíficos. Acredita-se, ainda, que o processo inflamatório causado pela pancreatite prévia seja responsável por desencadear o aneurisma roto, sendo necessário manter o tampão formado na região até que o aneurisma receba tratamento endovascular.

**Palavras-chave:** Abdome Agudo. Aneurisma. Artéria Esplênica. Pancreatite.

### REFERÊNCIAS:

1. Shabunin AV, Bedin VV, Tavobilov MM, Karpov AA, Alieva FF. Giant splenic artery aneurysm: case report. *J Vasc Bras.* 2023 Nov 27;22:e20230108.
2. Wang T, Wang J, Zhao J, Yuan D, Huang B. Endovascular Treatment of Aberrant Splenic Artery Aneurysm Presenting With Painless Progressive Jaundice: A Case Report and Literature Review. *Vasc Endovascular Surg.* 2021 Oct;55(7):756-760.
3. Salimi J, Omrani Z, Cheraghali R. Splenic artery aneurysm, case series of seven patients. *J Surg Case Rep.* 2021 Mar 25;2021(3):rjab046.
4. Carvalho M, Mendes J, Pereira-Macedo J, Vinagreiro M, Lemos R. Spontaneous Rupture of Splenic Artery Aneurysm. *Cureus.* 2023 Dec 22;15(12):e50937.
5. Mesbahi M, Zouaghi A, Zaafour H, Hadded D, Benzarti Y, Riahi W, *et al.* Surgical management of splenic artery aneurysm. *Ann Med Surg (Lond).* 2021 Aug 9;69:102712.

# APRESENTAÇÃO RARA DE INTUSSUSCEPÇÃO INTESTINAL DECORRENTE DE NEOPLASIA DO APÊNDICE CECAL

Letícia Couto Freitas<sup>1</sup>  João Victor Linhares Pereira dos Santos<sup>1</sup>, Ludimila Albino Fernandes<sup>1</sup>, Lucas Fonseca Ruas<sup>2</sup>

1Faculdade de Medicina  
Universidade Federal dos  
Vales do Jequitinhonha  
e Mucuri, Diamantina,  
Minas Gerais - Brasil  
2Hospital São Rafael, Belo  
Horizonte, Minas Gerais -  
Brasil

Autor correspondente:  
Letícia Couto Freitas -  
leticiafreitas01@gmail.  
com

## Resumo

**INTRODUÇÃO:** As neoplasias do apêndice cecal são atípicas, representando 1% de todas as neoplasias gastrointestinais e menos de 1% dos pacientes com apendicite. Dentre os tumores epiteliais de apêndice, a neoplasia mucinosa de baixo grau é frequente e possui o pseudomixoma peritoneal como complicação importante, o qual apresenta comportamento letal.<sup>1</sup> Ademais, cerca de 5% dos casos de intussuscepção intestinal ocorrem em adultos, dos quais 1% desenvolve obstrução, sendo a neoplasia seu principal agente desencadeante.<sup>2</sup> **OBJETIVO:** O trabalho objetiva a descrição de um caso de intussuscepção intestinal decorrente de uma neoplasia mucinosa de baixo grau do apêndice cecal em paciente adulto. **MÉTODOS:** Trata-se de um estudo descritivo e qualitativo, tipo relato de caso, incluindo dados de evolução clínica do paciente coletados em prontuário médico. **RESULTADOS COM DISCUSSÃO:** Paciente, 58 anos, relatou dor abdominal por 7 dias, acompanhada de redução do apetite, mudança no hábito evacuatório e abdome doloroso à palpação. Em tomografia de abdome, visualizou-se um possível íleo biliar e padrão em alvo, “pseudo-rim”. Em intraoperatório, observou-se a invaginação de Íleo distal em cólon direito e perfuração de cólon transversal, sem fistulização vesícula-delgado. Após redução de intussuscepção, evidenciou-se uma tumoração associada ao apêndice edemaciado. Realizou-se ileocectomia direita, estendida até transversal proximal, com anastomose látero-lateral primária íleo-transverso. Ao anatomopatológico, identificou-se neoplasia mucinosa de baixo grau do apêndice cecal, com estadiamento patológico pT4a pN0 e margens cirúrgicas livres. A presença de perfuração é indicador de mau prognóstico, com estudos demonstrando uma taxa de recorrência peritoneal de 36%,<sup>3</sup> tendo como principal o pseudomixoma peritoneal, o qual pode recorrer até anos após ressecção de tumor.<sup>4</sup> Após dois meses, o paciente permanece sem intercorrências, com ganho de peso e hábito evacuatório sem alterações. Exames anuais como CEA, CA 19-9 e tomografia de abdome, por um período mínimo de 5 anos, são essenciais para o monitoramento,<sup>5</sup> conduta de seguimento a qual foi definida para este paciente. **CONCLUSÃO:** A neoplasia de apêndice cecal associada a intussuscepção intestinal é uma apresentação rara em adulto, com tratamento cirúrgico agressivo em busca de impedir sua recorrência. É evidente a necessidade de estudos acerca das diferentes apresentações desse quadro, visando melhor compreensão e aprimoramento do cuidado.

**Palavras-chave:** Enteropatias. Neoplasias do Apêndice. Neoplasias Císticas, Mucinosas e Serosas. Intussuscepção. Procedimentos Cirúrgicos do Sistema Digestório.

## REFERÊNCIAS:

1. Marques TMFM, Barbosa LER. Pseudomyxoma peritonei originating from appendix tumors. *J Coloproctol (Rio J)*. 2018Apr;38(2):164-71.
2. Gollub MJ. Colonic intussusception: clinical and radiographic features. *AJR Am J Roentgenol*. 2011 May;196(5):W580-5.
3. Valasek MA, Pai RK. An Update on the Diagnosis, Grading, and Staging of Appendiceal Mucinous Neoplasms. *Adv Anat Pathol*. 2018 Jan;25(1):38-60.
4. Hegg KS, Mack LA, Bouchard-Fortier A, Temple WJ, Gui X. Macroscopic and microscopic characteristics of low grade appendiceal mucinous neoplasms (LAMN) on appendectomy specimens and correlations with pseudomyxoma peritonei development risk. *Ann Diagn Pathol*. 2020 Oct;48:151606.5. McFarlane ME, Plummer JM, Bonadie K. Mucinous cystadenoma of the appendix presenting with an elevated carcinoembryonic antigen (CEA): Report of two cases and review of the literature. *Int J Surg Case Rep*. 2013;4(10):886-8.

## ASSOCIAÇÃO ENTRE SISTEMA DE CLASSIFICAÇÃO WIFÍ, AMPUTAÇÕES E MORTALIDADE EM COORTE DE 660 PACIENTES COM DOENÇA ARTERIAL PERIFÉRICA E PÉ DIABÉTICO

Isadora Vilas Boas Spaggiari de Souza<sup>1</sup> , Alessandra Rocha Luz<sup>1,2</sup>, Nathalia Cristina Costa e Silva<sup>4</sup>, Lígia de Loiola Cisneros<sup>3</sup>, Alan Dardik<sup>5</sup>, Tulio Pinho Navarro<sup>1,2</sup>

1Faculdade de Medicina da Universidade Federal de Minas Gerais, Belo Horizonte, Minas Gerais – Brasil

2Hospital Risoleta Tolentino Neves, Belo Horizonte, Minas Gerais – Brasil

3Faculdade de Fisioterapia e Terapia Ocupacional da Universidade Federal de Minas Gerais, Belo Horizonte, Minas Gerais – Brasil

4Faculdade de Medicina da Faculdade Ciências Médicas de Minas Gerais, Belo Horizonte, Minas Gerais – Brasil

5Yale School of Medicine, New Haven, Estados Unidos

**Autor correspondente:**  
Isadora Vilas Boas Spaggiari de Souza - isadoraspaggiari@ufmg.br

### RESUMO

**INTRODUÇÃO:** A doença arterial periférica (DAP) e o pé diabético (Pé DM) são condições de significativo impacto na saúde global, afetando aproximadamente 202 milhões de pessoas. Nesse contexto, o Sistema de Classificação Wifí (*Wound, Ischemia, foot Infection*) foi desenvolvido pela Sociedade de Cirurgia Vascular (SVS) como uma ferramenta para orientar a decisão no processo de revascularização, avaliando fatores que contribuem para amputação e morte. **OBJETIVO:** Avaliar o valor preditivo do sistema Wifí em relação à probabilidade de amputação maior e morte em pacientes com doença arterial periférica e/ou pé diabético. **MÉTODOS:** Estudo coorte retrospectivo com 660 pacientes, atendidos entre 2015 e 2017. A classificação Wifí permite a categorização de pacientes em quatro estágios de risco de amputação: muito baixo risco (estágio 1), baixo risco (estágio 2), moderado risco (estágio 3) e alto risco (estágio 4). **RESULTADOS COM DISCUSSÃO:** Verificou-se que a maioria dos pacientes eram homens (62,9%), com média de idade de 65,5 anos. As mulheres apresentaram maior grau de isquemia e risco nutricional. Procedimentos de revascularização foram mais comuns em pacientes com estágios de risco mais elevados, bem como maior tempo de internação. A taxa de amputação em um ano foi de 26,5%, com maior incidência entre as mulheres, e a mortalidade total em um ano foi de 15%, também mais alta entre mulheres. A sobrevida livre de amputação diminuiu com o aumento do estágio de risco Wifí. O risco nutricional aumentou a chance de amputação, enquanto a revascularização foi protetora. Por meio das curvas ROC, estimou-se a probabilidade de um paciente se submeter à amputação maior e o ponto de maior sensibilidade e especificidade se deu na ROC 0,701, com valores de 60,67% (IC 95% 52,9–67,9) e de 74,43% (IC 95% 70,3–78,3), respectivamente, que correspondem ao estágio de risco 4 do sistema Wifí. **CONCLUSÃO:** Concluiu-se que, em pacientes com ameaça à viabilidade dos membros por doença arterial periférica e/ou pé diabético, o aumento do estágio de risco da classificação Wifí se associou a maiores taxas amputação e mortalidade, assim como à piora nutricional. O estágio de risco 4 demonstrou alta sensibilidade e especificidade em prever amputação. Logo, o sistema Wifí se mostrou uma ferramenta diagnóstica e prognóstica, com aplicação imprescindível na abordagem destes pacientes.

**Palavras-chave:** Amputação Cirúrgica. Análise de Sobrevida. Diabetes Mellitus. Doença Arterial Periférica. Mortalidade.

### REFERÊNCIAS:

1. Robinson WP, Loretz L, Hanesian C, Flahive J, Bostrom J, Lunig N, *et al.* Society for Vascular Surgery Wound, Ischemia, foot Infection (Wifí) score correlates with the intensity of multimodal limb treatment and patient-centered outcomes in patients with threatened limbs managed in a limb preservation center. *J Vasc Surg.* 2017 Aug;66(2):488-498.e2.
2. Nativel M, Potier L, Alexandre L, Baillet-Blanco L, Ducasse E, Velho G, *et al.* Lower extremity arterial disease in patients with diabetes: a contemporary narrative review. *Cardiovasc Diabetol.* 2018 Oct 23;17(1):138.
3. Mills JL Sr, Conte MS, Armstrong DG, Pomposelli FB, Schanzer A, Sidawy AN, *et al.* The Society for Vascular Surgery Lower Extremity Threatened Limb Classification System: risk stratification based on wound, ischemia, and foot infection (Wifí). *J Vasc Surg.* 2014 Jan;59(1):220-34.e1-2.
4. Mills JL Sr. Update and validation of the Society for Vascular Surgery wound, ischemia, and foot infection threatened limb classification system. *Semin Vasc Surg.* 2014 Mar;27(1):16-22.

# ATUALIZAÇÕES EM CIRURGIA: MIOTOMIA LAPAROSCÓPICA DE HELLER - O QUE HÁ DE NOVO?

Matheus Henriques Soares de Faria<sup>1</sup> , Cirênio de Almeida Barbosa<sup>2</sup>, Weber Chaves Moreira<sup>2</sup>, Carlos Augusto Aglio<sup>2</sup>, Marlúcia Marques Fernandes<sup>3</sup>, Adélio José da Cunha<sup>4</sup>

1 Faculdade de Medicina da Universidade Federal de Ouro Preto, Ouro Preto, Minas Gerais - Brasil

2 Complexo Hospitalar Santa Casa de Belo Horizonte/São Lucas, Belo Horizonte, Minas Gerais - Brasil

3 Hospital Santa Casa de Misericórdia de Ouro Preto, Ouro Preto, Minas Gerais - Brasil

4 Hospital São Lucas, Belo Horizonte, Minas Gerais - Brasil

## Autor correspondente:

Matheus Henriques Soares de Faria -  
Matheushenriquesoares@gmail.com

## Resumo

**INTRODUÇÃO:** A acalasia, com incidência anual de aproximadamente 1,6 casos por 100.000 indivíduos, é caracterizada por disfunção do esfíncter esofágico inferior, devido à perda de neurônios inibitórios do plexo mioentérico. A miotomia de Heller com funduplicatura é o tratamento padrão, com sucesso em 90-97% dos casos. Desde sua descrição inicial em 1913 por Ernst Heller, a técnica evoluiu, especialmente com a introdução da abordagem laparoscópica em 1991, associada a melhores resultados a longo prazo e menor necessidade de reoperação. Avanços técnicos atualmente visam melhorar o tratamento dessa condição. **OBJETIVOS:** Enfatizar as inovações recentes no tratamento da acalasia, especialmente à miotomia laparoscópica de Heller (MLH), ocorridas nos últimos cinco anos. **MÉTODOS:** Uma revisão de escopo abrangeu as bases de dados SciELO, PubMed e EMBASE, buscando estudos originais, relatos de casos, ensaios clínicos e estudos observacionais sobre acalasia, sem restrição de idioma. Foram excluídos artigos com mais de 5 anos. Os artigos foram selecionados com base na análise de título e resumo, seguida de avaliação crítica e síntese dos conteúdos. **RESULTADOS E DISCUSSÃO:** A implementação da Manometria de Alta Resolução (MAR) e a sonda de imagem funcional de lúmen possibilitaram diagnósticos mais precisos e a subdivisão da acalasia em subtipos clinicamente relevantes<sup>1</sup>. A Classificação de Chicago 4.0, baseada na MAR, identificou três subtipos de acalasia, permitindo tratamentos específicos com base na fisiopatologia distinta de cada subtipo.<sup>1</sup> A miotomia laparoscópica combinada com um padrão de funduplicatura destaca-se na mitigação dos sintomas de refluxo gastroesofágico. A acentuação do ângulo de His como procedimento complementar demonstra resultados comparáveis aos de outros tipos de funduplicatura, ampliando o arsenal terapêutico dos cirurgiões.<sup>2</sup> Avanços tecnológicos, como sistemas de endovisão tridimensionais e cirurgia robótica, melhoram a precisão e eficiência dos procedimentos cirúrgicos, reduzindo a carga física e mental dos cirurgiões.<sup>3</sup> A aplicação do sistema Hugo RAS para miotomia robótica de Heller oferece benefícios da cirurgia robótica combinados com melhor ergonomia.<sup>4</sup> Finalmente, a utilização de fluorescência com indocianina no infravermelho em tempo real para confirmar a integridade da miotomia e mucosa representa uma nova abordagem.<sup>5</sup> **CONCLUSÃO:** Os avanços na MLH promovem resultados superiores e uma abordagem cirúrgica mais segura e eficaz para a acalasia.


**Palavras-chave:** Acalásia Esofágica. Miotomia de Heller. Laparoscopia. Difusão de Inovações.

## REFERÊNCIA

1. Mari A, Abu Baker F, Pellicano R, Khoury T. Diagnosis and Management of Achalasia: Updates of the Last Two Years. *J Clin Med*. 2021 Aug 16;10(16):3607.
2. Mittal S, Kumar A, Gunjan D, Netam RK, Anil AK, Suhani S, *et al*. Long-term outcomes of laparoscopic Heller's myotomy with angle of His accentuation in patients of achalasia cardia. *Surg Endosc*. 2024 Feb;38(2):659-670.
3. Parshad R, Nanjakla Jayappa S, Bhattacharjee HK, Suhani S, Joshi MK, Bhoi D, *et al*. Comparison of three-dimensional (3D) endovision system versus ultra-high-definition 4K endovision system in minimally invasive surgical procedures: a randomized-open label pilot study. *Surg Endosc*. 2022 Feb;36(2):1106-1116.
4. Salem SA, Marom G, Shein GS, Fishman Y, Helou B, Brodie R, *et al*. Robotic Heller's myotomy using the new Hugo™ RAS system: first worldwide report. *Surg Endosc*. 2024 Mar;38(3):1180-1190.
5. Gadiyaram S, Thota R, Nachiappan M. Use real-time near-infrared fluorescence during Heller's cardiomyotomy for achalasia cardia. *J Minim Access Surg*. 2023 Jul-Sep;19(3):447-449.

## Resumo

## AVALIAÇÃO DA PREVALÊNCIA E DOS FATORES DE RISCO DE LESÃO POR PRESSÃO DOS PACIENTES ATENDIDOS EM CLÍNICA DE TRATAMENTO DE FERIDAS: ESTUDO TRANSVERSAL

Ana Luiza Pereira Bitencourt Silva<sup>1</sup> , Clarisse Fernandes Pereira<sup>2</sup>, Carlos Magno da Silva Santana<sup>1</sup>, Rogério Mendonça de Noronha<sup>3</sup>, Beatriz Deoti e Silva Rodrigues<sup>1</sup>

<sup>1</sup>Faculdade de Medicina da Universidade Federal de Minas Gerais, Belo Horizonte, Minas Gerais - Brasil

<sup>2</sup>Faculdade de Medicina da Faculdade Ciências Médicas de Minas Gerais, Belo Horizonte, Minas Gerais - Brasil

<sup>3</sup>Hospital e Maternidade Santa Rita, Contagem, Minas Gerais - Brasil

Autor correspondente:

Ana Luiza Pereira

Bitencourt Silva -

analuiza2108@gmail.com

### Resumo


**INTRODUÇÃO:** A lesão por pressão (LPP) é um evento adverso (EA) que pode ser definido como um dano por compressão na pele e/ou tecido subcutâneo, entre proeminências ósseas e uma superfície externa.<sup>3</sup> Representa um impacto negativo na qualidade de vida, no tempo da permanência hospitalar e gastos para o serviço de saúde. Os fatores de risco mais importantes incluem imobilidade, desnutrição e perda sensorial.<sup>1</sup> **OBJETIVO:** Avaliar a prevalência de LPP e o perfil clínico epidemiológico dos pacientes atendidos em uma clínica de tratamento de feridas. **MÉTODO:** Estudo transversal, descritivo e quantitativo de pacientes atendidos de janeiro/2021 a agosto/2023, por meio de entrevista e revisão de prontuários. Foi realizada busca nas bases científicas “SciELO” e “PubMed”, a fim de comparar as informações coletadas com aquelas existentes na literatura. **RESULTADOS COM DISCUSSÃO:** 167 pacientes, sendo 53,3% do sexo masculino, com média de idade de 60 anos. Considerando a presença de fatores de risco para LPP, a alteração de mobilidade foi a mais comum (23.3%). Comprometimento cognitivo esteve presente em 8.4% dos pacientes e, quanto ao estado nutricional, 50.9% dos entrevistados tinham registros passíveis de avaliação, estando 4.7% destes malnutridos segundo o escore “Malnutrition Universal Screening Tool 2020”. De acordo com os dados coletados, 8.6% apresentavam alto risco (< 12 pontos na Escala de Braden). Entre eles, 71.4% apresentavam LPP. Analisando o perfil dos pacientes com o EA, não houve diferença entre os gêneros, confrontando o apresentado por outros estudos, nos quais houve maior frequência entre os homens.<sup>2</sup> Quanto à faixa etária, 70% apresentava mais de 60 anos, assim como descrito na literatura, em função do papel do envelhecimento em retardar a cicatrização, prejudicar a vascularização e diminuir as camadas de tecido muscular e adiposo.<sup>4</sup> A maioria (70%) apresentava lesões em região sacrococcígea, considerada uma das mais suscetíveis em razão da extensa proeminência óssea, baixa densidade de tecido, proximidade das áreas de incontinência e exposição a atrito no leito.<sup>4</sup> **CONCLUSÃO:** Os idosos e acamados necessitam de maior atenção na implementação e manutenção das medidas preventivas. Os pesquisadores sugerem a realização de prevenção de LPP sacrococcígea em todos longevos de alto risco. As limitações deste estudo decorrem do número de participantes e da sua realização em uma única instituição.

**Palavras-chave:** Úlcera por Pressão. Fatores de Risco. Prevenção de Doenças.

### REFERÊNCIAS:

1. Bernardes RM, Caliri MHL. Prevalência de úlcera por pressão em um hospital de emergência: estudo transversal. *Online Braz J Nurs.* 2016;15(2):236-244.
2. Lamounier Neves T, Silva Ferreira BE, Teixeira Moraes J, Cristiane Gandra E, Alves Rodrigues S. PREVALÊNCIA DE LESÕES POR PRESSÃO EM UM HOSPITAL DE TRANSIÇÃO NO MUNICÍPIO DE BELO HORIZONTE. *Rev Enferm Atual In Derme.* 2023;97(3):e023127.
3. Caliri MHL, Santos VLGC, Mandelbaum MHS, Costa IG. CONSENSO NPUAP 2016 - CLASSIFICAÇÃO DAS LESÕES POR PRESSÃO ADAPTADO CULTURALMENTE PARA O BRASIL [online]. Associação Brasileira de Estomatoterapia, Associação Brasileira de Enfermagem em Dermatologia. 2016. Disponível em: [https://sobest.com.br/wp-content/uploads/2020/10/CONSENSO-NPUAP-2016\\_traducao-SOBEST-SOBENDE.pdf](https://sobest.com.br/wp-content/uploads/2020/10/CONSENSO-NPUAP-2016_traducao-SOBEST-SOBENDE.pdf)
4. Melo DPL, Moura SRS, Rocha GMS. A prevalência de lesão por pressão em um hospital escola. *Rev Recien.* 2021;11(33):27-34.

## AVALIAÇÃO DO ESTADO FUNCIONAL DE PACIENTES VASCULOPATAS PELA CLASSIFICAÇÃO WIFI E CORRELAÇÃO COM ESCALAS FUNCIONAIS CONVENCIONAIS

Anna Luisa Vieira Bellis<sup>1</sup> , Isadora Vilas Boas Spaggiari de Souza<sup>1</sup>, Ana Carolina Almeida Chagas<sup>2</sup>, Tiago da Silva Nogueira<sup>2,3</sup>, Alessandra Rocha Luz<sup>1,2</sup>, Túlio Pinho Navarro<sup>1,2</sup>

<sup>1</sup>Faculdade de Medicina da Universidade Federal de Minas Gerais, Belo Horizonte, Minas Gerais - Brasil

<sup>2</sup>Hospital Universitário Risoleta Tolentino Neves, Belo Horizonte, Minas Gerais - Brasil

<sup>3</sup>Escola de Educação Física, Fisioterapia e Terapia Ocupacional da Universidade Federal de Minas Gerais, Belo Horizonte, Minas Gerais - Brasil

**Autor correspondente:**  
Anna Luisa Vieira Bellis  
- anna.bellis.med@gmail.com

### Resumo


**INTRODUÇÃO:** A estratificação de risco de amputação de membro inferior perpassa pela classificação WIFI (“Wound, Ischemia and Foot Infection”), proposta em 2013 pela Society for Vascular Surgery (SVS). Nos últimos anos, foi incorporada ao escore a avaliação do estado funcional dos pacientes, demonstrando que a deambulação pode ser uma variável valiosa para predição de desfechos clínicos e decisões terapêuticas. **OBJETIVOS:** Aplicar o escore de WIFI e as escalas funcionais Katz e Lawton e avaliar comparativamente os resultados. **METODOLOGIA:** Estudo exploratório transversal realizado em um hospital público de Belo Horizonte/MG. Foram incluídos 30 participantes diagnosticados com doença arterial periférica (DAP) ou pé diabético. Foi aplicada a escala de funcionalidade WIFI para classificação da deambulação. Paralelamente, foram utilizadas as escalas de Katz e Lawton, para graduar a dependência para atividades básicas de vida diária (ABVD) e atividades instrumentais de vida diária (AIVD). Os dados estão representados por média e desvio-padrão ou frequência (n e %). Para analisar os dados, foi realizado o Coeficiente de Correlação de Spearman, considerado significância  $p < 0,05$ .

**RESULTADOS E DISCUSSÃO:** A média de idade foi de  $63,80 \pm 12,27$  anos, com índice tornozelo-braço (ITB) médio direito de  $0,69 \pm 0,37$  e esquerdo de  $0,83 \pm 35$ . Dos participantes, 66% eram do sexo masculino, 70% sem amputação prévia, 80% com hipertensão arterial e 83,3% diabéticos. Na escala WIFI, 80% era capaz de deambular fora de casa com ou sem dispositivo de auxílio e 3,3% acamados. Nas ABVD, 70% eram independentes e 6,7% eram completamente dependentes. Nas AIVD, 66,7% eram independentes e 13,3% completamente dependentes. A escala de funcionalidade WIFI apresentou correlação moderada e significativa com as escalas de Katz ( $\rho = 0,670$ ;  $p < 0,0001$ ) e Lawton ( $\rho = 0,603$ ;  $p < 0,0001$ ). A idade correlacionou-se significativamente com as escalas WIFI ( $\rho = 0,508$ ;  $p = 0,004$ ), Katz ( $\rho = 0,615$ ;  $p < 0,0001$ ) e Lawton ( $\rho = 0,577$ ;  $p = 0,001$ ). **CONCLUSÃO:** A escala WIFI apresenta associação moderada com as escalas convencionais para avaliação da funcionalidade, destacando seu potencial para orientar decisões clínicas em indivíduos com doenças vasculares. A idade se revelou como um fator impactante na determinação funcional da escala. **Palavras-chave:** Estado Funcional. Caminhada. Amputação Cirúrgica. Doença Arterial Periférica. Pé Diabético.

### REFERÊNCIAS

1. Cerqueira LO, Duarte Júnior EG, Barros ALS, Cerqueira JR, Araújo WJB. Classificação Wifi: o novo sistema de classificação da Society for Vascular Surgery para membros inferiores ameaçados, uma revisão de literatura. *J Vasc Bras.* 2020;19:e20190070.
2. Conte MS, Bradbury AW, Kolh P, White JV, Dick F, Fitridge R, *et al.* Global vascular guidelines on the management of chronic limb-threatening ischemia. *J Vasc Surg.* 2019 Jun;69(6S):3S-125S.e40.
3. Monteiro-Soares M, Hamilton EJ, Russell DA, Srisawasdi G, Boyko EJ, Mills JL, *et al.* Guidelines on the classification of foot ulcers in people with diabetes (IWGDF 2023 update). *Diabetes Metab Res Rev.* 2024 Mar;40(3):e3648.

# AVALIAÇÃO E TRATAMENTO DE LESÃO OCACIONADA POR LOXOSCELES SP.: UM RELATO DE CASO

Brenda Lee Caldeira Canedo<sup>1</sup> , Alice de Oliveira Andalécio Costa<sup>1</sup>, Luiza Furtado Biondi Pinheiro<sup>2</sup>, Rafael Campolina Soares de Paula<sup>1</sup>, Maria Auxiliadora Vasconcellos Furtado<sup>3</sup>

1Faculdade de Medicina da Universidade Federal de Minas Gerais, Belo Horizonte, Minas Gerais - Brasil

2Faculdade de Medicina da Faculdade Ciências Médicas de Minas Gerais, Belo Horizonte, Minas Gerais - Brasil

3Faculdade de Medicina da Universidade Federal de Juiz de Fora, Juiz de Fora, Minas Gerais - Brasil

## Autor correspondente:

Brenda Lee Caldeira Canedo - brendacanedohp@gmail.com

## Resumo

**INTRODUÇÃO:** As aranhas do gênero *Loxosceles*, conhecidas como aranha-marrom, habitam locais secos e escuros. Encontradas em áreas peri e intradomiciliares, escondem-se em móveis, roupas e sapatos.<sup>2</sup> Acidentes com elas geram loxoscelismo, um conjunto de sintomas que pode cursar com envolvimento cutâneo em 70% dos casos e sinais sistêmicos em 27%.<sup>1</sup> **OBJETIVO:** Apresentar um caso de ferida decorrente de picada de aranha *Loxosceles*, destacando a apresentação clínica e intervenções adotadas. **DESCRIÇÃO:** Paciente do sexo feminino, 39 anos, hipertensa e etilista, compareceu ao Hospital Santa Rita, no dia 10/11/22, apresentando lesão em membro superior direito (MSD) e evolução de quatro meses. A lesão iniciou em agosto de 2022, com 1,5 x 1 cm, associada a prurido, expansão e sensibilidade nas bordas. Ao exame, foi identificada lesão de 15 x 10 cm, exposição de subcutâneo, bordas irregulares e hiperpigmentadas. Os tratamentos prévios com sulfadiazina de prata e hidrogel não mostraram melhora. Exames descartaram infecção por bactérias, fungos, leishmaniose e criptococose. Após formular a hipótese de loxoscelismo, a paciente seguiu para cirurgia, com desbridamento, liberação de retalho e aproximação de bordas. No pós-operatório houve deiscência da ferida, necessitando reabordagem cirúrgica. Ademais, foi utilizado fototerapia e hidrogel, visando cicatrizar por segunda intenção. A cicatrização completa ocorreu com 4 meses, sem alteração de sensibilidade. **DISCUSSÃO:** As picadas de aracnídeos se concentram no verão, período em eles buscam alimento. Esse hábito favorece o contato com o humano, facilitando a sua ocorrência.<sup>3</sup> O seu veneno contém enzimas proteolíticas, que danificam as células endoteliais e provocam manifestações cutâneas e sistêmicas.<sup>4</sup> A forma cutânea é mais comum, e inclui sinais locais de eritema, edema, dor, prurido e necrose, além da disseminação gravitacional da lesão.<sup>1</sup> Já a forma sistêmica manifesta-se variavelmente, incluindo febre, hemólise intravascular, anemia hemolítica, trombocitopenia e falência renal aguda.<sup>1</sup> O tratamento varia conforme a gravidade e inclui o manejo dos efeitos sistêmicos e da necrose. **CONCLUSÃO:** Esse caso destaca a importância da anamnese e do exame físico cuidadoso para o diagnóstico e manejo de feridas. A abordagem cirúrgica associada a curativos adequados e ao acompanhamento longitudinal, mostrou excelente resultado na cicatrização completa da lesão.

**Palavras-chave:** Aranha Marrom Reclusa. Picada de Aranha. Ferimentos e Lesões.

## REFERÊNCIAS:

1. Gremski LH, Justa HC, Polli NLC, Schluga PHC, Theodoro JL, Wille ACM, *et al.* Systemic Loxoscelism, Less Frequent but More Deadly: The Involvement of Phospholipases D in the Pathophysiology of Envenomation. *Toxins (Basel)*. 2022 Dec 27;15(1):17.
2. Lopes PH, Squaiella-Baptistão CC, Marques MOT, Tambourgi DV. Clinical aspects, diagnosis and management of *Loxosceles* spider envenomation: literature and case review. *Arch Toxicol*. 2020 May;94(5):1461-1477.
3. Bücherl W. Aranhas do gênero *Loxosceles* e Loxoscelismo na América do Sul. I Introdução, Comentários Bibliográficos, Caracterização da Subfamília Loxoscelinae, do gênero *Loxosceles* e enumeração das espécies da América do Sul. *Mem. Inst. Butantan*. 1960-62;30:167-86.
4. Suárez-Ospino NI, Díaz-Anaya E, Ochoa-Díaz AF. Dermatological Features as a Diagnostic Clue in Systemic Loxoscelism Caused by Brown Recluse Spider Bite. *Am J Trop Med Hyg*. 2023 Sep 18;109(6):1207-1208.



## AVANÇOS E DESAFIOS DE NOVOS BIOMARCADORES NO DIAGNÓSTICO DE APENDICITE AGUDA EM CRIANÇAS: UMA REVISÃO DE LITERATURA

Carlos Henrique de Oliveira Magno<sup>1</sup> , Letícia Garcia Rabelo<sup>1</sup>, Laryssa Chaves Vieira<sup>1</sup>, Larissa Pereira Guerra<sup>2</sup>, Carolina Pinheiro Naback<sup>1</sup>, Joziana Muniz de Paiva Barçante<sup>1</sup>

1Faculdade de Medicina da Universidade Federal de Lavras, Lavras, Minas Gerais - Brasil

2Hospital Universitário da Universidade Federal de Juiz de Fora, Juiz de Fora, Minas Gerais - Brasil

Autor correspondente: Carlos Henrique de Oliveira Magno - dr.carlosomagno@gmail.com

### Resumo

**INTRODUÇÃO:** A apendicite aguda pediátrica (AAP) pode apresentar sintomas inespecíficos e variados, sobrepondo-se a outras condições. Frequentemente tem diagnóstico tardio e tratamento inadequado. Nesse contexto, o estudo de biomarcadores e testes diagnósticos se destaca como ferramentas auxiliares. **OBJETIVOS:** Discutir evidências atuais sobre o desempenho desses elementos no diagnóstico de AAP. **MÉTODOS:** Consideradas meta-análises e revisões sistemáticas publicadas em inglês de 2022 a 2024, pela pesquisa com os termos: “*diagnosis*”, “*appendicitis*” e “*pediatric*” conectados pelo operador booleano “*and*” na base de dados PubMed. Excluídos artigos que tangenciam o diagnóstico de AAP. **RESULTADOS COM DISCUSSÃO:** Os biomarcadores e testes específicos avaliados apresentaram desempenho variável no diagnóstico de AAP. A Interleucina-6 (IL-6), citocina pró-inflamatória, é um biomarcador potencial pela resposta rápida à inflamação. Apresentou alta sensibilidade e especificidade em alguns estudos.<sup>1</sup> A Calprotectina, marcador inflamatório intestinal, e o teste de APPY-1, que detecta proteínas específicas do apêndice inflamado, também apresentaram resultados heterogêneos.<sup>2</sup> A razão plaquetas-linfócitos (RPL), um índice que pode ser útil na avaliação de processos inflamatórios, parece ser promissor para o diagnóstico da AAP. Entretanto, contagem total de plaquetas (CTP) e razão linfócitos-monócitos (RLM), que, assim como a RPL, avaliam processos inflamatórios e, quando baixos, indicam uma resposta inflamatória aumentada, não foram recomendados.<sup>3</sup> Os níveis de pentraxina-3 (PTX3) aumentam em 6 horas após o início dos processos inflamatórios e podem ajudar nos casos de apendicite aguda e dor abdominal não específica, sendo um bom candidato para a identificação precoce de AAP.<sup>4</sup> A alfa-2 glicoproteína rica em leucina (LRG1) urinária apresenta-se como um potencial auxílio, tendo como vantagem ser realizado de forma não invasiva. O estudo que analisou a LRG1 salivar mostrou resultados promissores.<sup>5</sup> Todos os resultados encontrados foram heterogêneos, apesar de promissores. São necessários mais estudos para evidências mais robustas. **CONCLUSÃO:** Para o diagnóstico de AAP, a IL-6, APPY1, RPL, LRG1, PTX3 mostraram potencial diagnóstico, enquanto a Calprotectina, CTP e RLM apresentaram resultados menos consistentes. A heterogeneidade dos estudos torna necessário mais pesquisas para validar esses biomarcadores e determinar seu papel clínico.

**Palavras-chave:** Apendicite. Criança. Biomarcadores. Diagnóstico.

### REFERÊNCIAS:

1. Arredondo Montero J, Bardají Pascual C, Bronte Anaut M, López-Andrés N, Antona G, Martín-Calvo N. Diagnostic performance of serum interleukin-6 in pediatric acute appendicitis: a systematic review. *World J Pediatr.* 2022 Feb;18(2):91-99.
2. Arredondo Montero J, Bardají Pascual C, Antona G, Bronte Anaut M, López-Andrés N, Martín-Calvo N. Diagnostic performance of calprotectin and APPY-1 test in pediatric acute appendicitis: a systematic review and a meta-analysis. *Eur J Trauma Emerg Surg.* 2023 Apr;49(2):763-773.
3. Arredondo Montero J, Pérez Riveros BP, Martín-Calvo N. Diagnostic Performance of Total Platelet Count, Platelet-to-Lymphocyte Ratio, and Lymphocyte-to-Monocyte Ratio for Overall and Complicated Pediatric Acute Appendicitis: A Systematic Review and Meta-Analysis. *Surg Infect (Larchmt).* 2023 May;24(4):311-321.
4. Anand S, Pakkasjärvi N, Bajpai M, Krishnan N, Goswami C, Suominen JS, *et al.* Utility of Pentraxin-3 as a biomarker for diagnosis of acute appendicitis: a systematic review and meta-analysis. *Pediatr Surg Int.* 2022 Aug;38(8):1105-1112.
5. Arredondo Montero J, Pérez Riveros BP, Bueso Asfura OE, Rico Jiménez M, López-Andrés N, Martín-Calvo N. Leucine-Rich Alpha-2-Glycoprotein as a non-invasive biomarker for pediatric acute appendicitis: a systematic review and meta-analysis. *Eur J Pediatr.* 2023 Jul;182(7):3033-3044.

## BENEFÍCIOS DO USO DE OXIGENOTERAPIA HIPERBÁRICA EM PÉ DIABÉTICO INFECTADO COM INDICAÇÃO DE AMPUTAÇÃO TRANSTIBIAL: RELATO DE CASO

Lívia Aparecida Silva Barbosa Santos<sup>1</sup> , Ana Luiza Pereira Bitencourt Silva<sup>1</sup>, Anna Luiza Freire da Silva<sup>1</sup>, Abner Ramos Castro<sup>2</sup>, Karolina Yukari Kitagawa<sup>3</sup>, Rogério Mendonça de Noronha<sup>3</sup>

<sup>1</sup>Faculdade de Medicina da Universidade Federal de Minas Gerais, Belo Horizonte, Minas Gerais - Brasil

<sup>2</sup>Faculdade de Medicina da Universidade Federal de Juiz de Fora, Juiz de Fora, Minas Gerais - Brasil

<sup>3</sup>Hospital e Maternidade Santa Rita, Belo Horizonte, Minas Gerais - Brasil

**Autor correspondente:**  
**Lívia Aparecida Silva Barbosa Santos** - liviaaparecida096@gmail.com

### Resumo


**INTRODUÇÃO:** Pé diabético é uma das complicações mais graves do DM, acometendo cerca de 60 milhões de pessoas no mundo, além de ser a principal causa de amputações de membros inferiores.<sup>1</sup> **OBJETIVO:** Abordar os benefícios da Oxigenoterapia Hiperbárica (OHB) na recuperação de ferida complexa provocada pelo pé diabético, com indicação de amputação. **DESCRIÇÃO:** Mulher, 43 anos, DMNIRV há 6 anos, é transferida com indicação de amputação transtibial em decorrência de lesão não traumática no 5º pododáctilo direito associado à drenagem de secreção purulenta e edema, com piora progressiva mesmo sob com uso de ATB CLI+CIP. Ao exame físico, apresentava pulsos pediosos palpáveis, edema em pé D 3+/4, eritema e calor local. No dorso, lesão ulcerada 13 x 7 cm, acometimento profundo e exposição de tecidos nobres, com secreção purulenta de odor fétido. Solicitado RL, CL, US com Doppler venoso/arterial e estudo imagiológico do pé. Apresentou leucocitose e PCR aumentado, disglícemia, cultura com *Proteus mirabilis* e *Streptococcus agalactiae* multissensíveis, resistentes à CLI e TMP. Encaminhada para desbridamento cirúrgico e drenagem de abscesso com retirada de peça para nova cultura, em que se encontrou *Staphylococcus haemolyticus*, *Enterococcus avium* e *Enterococcus faecalis*. Nova ATB iniciada e indicado sessões diárias de OHB, com excelente resposta clínica e recuperação do membro. **DISCUSSÃO:** Na OHB, o paciente é submetido a uma pressão supra-atmosférica. Esse aumento da pressão parcial de O<sup>2</sup> é benéfico no tratamento de feridas, auxiliando na redistribuição volêmica de oxigênio, aumentando sua biodisponibilidade em tecidos com características mais hipoxêmicas, como no caso de feridas provocadas pelo pé diabético.<sup>2,3</sup> Consequentemente, tem-se uma maior estimulação do processo cicatricial em razão de uma maior proliferação de colágeno, células de defesa, angiogênese e reepitelização do tecido inviabilizado, colaborando para uma recuperação mais rápida. O efeito antibacteriano provocado pela hiperóxia acarreta grande vulnerabilidade para microrganismos devido aos radicais livres produzidos.<sup>3</sup> **CONCLUSÃO:** A utilização da OHB no tratamento de feridas do pé diabético é capaz de promover benefícios em todas as etapas de cicatrização para a recuperação do tecido inviabilizado. Quando indicada corretamente pode evitar os impactos físicos e psicológicos de uma possível amputação do membro.

**Palavras-chave:** Pé diabético. Neuropatias Diabéticas. Oxigenoterapia Hiperbárica.

### REFERÊNCIAS:

1. Zhang Y, Lazzarini PA, McPhail SM, van Netten JJ, Armstrong DG, Pacella RE. Global Disability Burdens of Diabetes-Related Lower-Extremity Complications in 1990 and 2016. *Diabetes Care*. 2020 May;43(5):964-974.
2. Barbosa PRA, Gurgel LSS, Araújo PF, Silva VD. Oxigenoterapia hiperbárica no processo de cicatrização de feridas: revisão de literatura. *Rev Enferm Atual In Derme* 2020;93(31):e-020031.
3. Casagrande MEC, Tavares NAV, Castro DA, Lima GT, Amaral JM, Santos LBM, *et al*. Oxigenoterapia Hiperbárica como adjuvante no tratamento de feridas. *Braz. J. Hea. Rev.* 2021 Apr. 5;4(2):7154-8.

# CÂNCER DE MAMA MASCULINO: UMA DISCUSSÃO POR MEIO DE UM RELATO DE CASO

Mauro Henrique Muniz Goursand<sup>1</sup>, Cirênio de Almeida Barbosa<sup>2</sup>, Matheus Henriques Soares Faria<sup>2</sup> , Bruna Matos Gusmão<sup>3</sup>, Maria Tereza Silveira Moreira<sup>3</sup>, Denise Helena Resende Fonseca<sup>3</sup>

<sup>1</sup>Complexo Hospitalar Santa Casa de Belo Horizonte/São Lucas, Belo Horizonte, Minas Gerais - Brasil

<sup>2</sup>Faculdade de Medicina da Universidade Federal de Ouro Preto, Ouro Preto, Minas Gerais - Brasil

<sup>3</sup>Hospital Santa Casa de Belo Horizonte, Belo Horizonte, Minas Gerais - Brasil

**Autor correspondente:**  
Matheus Henriques Soares de Faria - Matheushenriquesoares@gmail.com

## Resumo

**INTRODUÇÃO:** O câncer de mama masculino (CMM) é uma neoplasia rara e representa cerca de 1% de todos os casos.<sup>1</sup> Embora compartilhe semelhanças com o câncer de mama em mulheres, existem diferenças importantes.<sup>2</sup> Comparativamente, os homens são diagnosticados em estágios mais avançados. Embora mutações no BRCA e História familiar para câncer de mama em parentes de primeiro grau sejam fatores de risco conhecidos, a maioria dos homens afetados não apresentam fatores de risco identificáveis.<sup>2</sup> Este cenário destaca a necessidade de maior conscientização e esforços de detecção precoce.

**OBJETIVO:** Objetiva-se discutir o CMM por meio de um relato de caso, destacando suas características e desafios associados. **MÉTODOS:** Empregou-se um relato de caso como ponto de partida para uma revisão de literatura, utilizando bases de dados eletrônicas para pesquisar artigos de referência sobre o tema. **RELATO DE CASO E DISCUSSÃO:** Paciente de 75 anos, ex-tabagista, com adenocarcinoma lepidico de pulmão, T2aN0M0, submetido a lobectomia. Durante o acompanhamento, apresentou nódulo subareolar doloroso na mama esquerda e axila livre. Ultrassonografia e mamografia mostraram nódulo irregular de 15x12mm, BiRads 4 e 0, respectivamente. Core biopsy confirmou adenocarcinoma mucinoso, positivo para RE e RP, HER2 negativo, Ki67 entre 5-10%. Análise comparativa revelou adenocarcinoma primário. Passou por mastectomia esquerda com biópsia de linfonodo sentinela e encaminhado para tratamento adjuvante em oncologia. CMM geralmente apresentam-se como massas sólidas abaixo da aréola, predominantemente positivas para o receptor de estrogênio e negativas para HER2, semelhante à incidência feminina pós-menopausa.<sup>1</sup> Hipoestrogenismo pode aumentar o risco, mas não há associação com histórico de tabagismo.<sup>2</sup> O carcinoma ductal invasivo é o mais comum, enquanto o mucinoso é extremamente raro.<sup>3</sup> Mamografia é recomendada inicialmente, seguida de ultrassonografia, se necessário.<sup>1</sup> A mastectomia simples e biópsia do linfonodo sentinela combinadas com quimioterapia e hormonioterapia são recomendadas como tratamento principal.<sup>3,4</sup> A inclusão de radioterapia e tamoxifeno parecem melhorar a sobrevida.<sup>5</sup> **CONCLUSÃO:** O câncer de mama masculino é uma doença desafiadora, mas avanços recentes na compreensão e diagnóstico estão melhorando os resultados e a gestão da doença, destacando sua distinção do câncer de mama feminino e a necessidade de pesquisas adicionais para estratégias de tratamento mais eficazes.

**Palavras-chave:** Neoplasias da Mama. Macho. Adenocarcinoma Mucinoso. Relatos de casos.

## REFERÊNCIAS

1. Giordano SH. Breast Cancer in Men. *N Engl J Med*. 2018 Jun 14;378(24):2311-2320.
2. Sasco AJ, Lowenfels AB, Pasker-de Jong P. Review article: epidemiology of male breast cancer. A meta-analysis of published case-control studies and discussion of selected aetiological factors. *Int J Cancer*. 1993 Feb 20;53(4):538-49.
3. Aggarwal R, Rajni, Khanna G, Beg S. Mucinous carcinoma in a male breast. *J Cytol*. 2011 Apr;28(2):84-6.
4. White J, Kearins O, Dodwell D, Horgan K, Hanby AM, Speirs V. Male breast carcinoma: increased awareness needed. *Breast Cancer Res*. 2011 Sep 29;13(5):219.
5. Lin AP, Huang TW, Tam KW. Treatment of male breast cancer: meta-analysis of real-world evidence. *Br J Surg*. 2021 Sep 27;108(9):1034-1042.

# CÂNCER ESOFÁGICO PERFURADO E EMPIEMA: UMA ASSOCIAÇÃO INCOMUM

Leandro Jaime Barreto Costa<sup>1</sup> , Ana Laura Amorim Oliveira<sup>2</sup>

1Hospital Universitário  
Clemente Faria, Montes  
Claros, Minas Gerais -  
Brasil

2Hospital Santa Casa de  
Montes Claros, Montes  
Claros, Minas Gerais -  
Brasil

## Autor correspondente:

Leandro Jaime Barreto  
Costa - leandrojaime@  
gmail.com

### Resumo

**INTRODUÇÃO:** O câncer de esôfago é o 6º mais frequente entre os homens e o 13º entre as mulheres, excetuando-se o câncer de pele não melanoma, sendo o carcinoma de células escamosas (CCE) o mais comum, 96% dos casos de acordo com dados do Instituto Nacional do Câncer (INCA). A perfuração desse órgão é rara, e se não diagnosticada precocemente e sem o tratamento adequado, ela leva a complicações como mediastinite e sepse, com alta mortalidade. **OBJETIVO:** Relatar o caso de um paciente portador de CCE esofágico que evoluiu com perfuração desse órgão e consequente fístula esôfago-pleural. **METODOLOGIA:** As informações obtidas foram colhidas por meio de entrevista com a paciente, revisão de prontuário e de literatura médica. **RELATO DE CASO:** M.J.A, masculino, 62 anos, com odinofagia, disfagia para sólidos e perda ponderal de 6 kg nos últimos 3 meses. Tabagista há mais de 50 anos (30 cigarros de palha/dia). O exame de endoscopia digestiva alta revelou a 30 cm da arcada dentária superior lesão ulcerada, irregular, de cerca de 30 mm, cujo anatomopatológico evidenciou CEC (carcinoma espinocelular) invasivo esofágico, moderadamente diferenciado. Encaminhado ao ambulatório de Cirurgia Oncológica do Hospital Santa Casa, sendo solicitada tomografia computadorizada (TC) de tórax, abdome e pelve para estadiamento do tumor. Retornou um mês após, com resultado dos exames - espessamento de partes moles em região esofágica a nível de carina. Foi encaminhado para quimioterapia e radioterapia neoadjuvantes. O tratamento foi interrompido devido neutropenia e piora clínica do paciente. TC de tórax evidenciou coleções loculadas em todo o hemitórax direito. Espessamento parietal circunferencial irregular do esôfago distal, cerca de 32 mm abaixo da carina, com possível trajeto fistuloso com brônquio lobar inferior direito. Submetido a drenagem torácica em selo d'água: empiema franco. Evoluiu com piora da instabilidade hemodinâmica e respiratória, com óbito no dia seguinte. **CONCLUSÃO:** A fístula esôfago-pleural (FEP) é uma condição rara, mas é uma das complicações mais comuns da perfuração esofágica, podendo decorrer de malignidades intratorácicas por extensão direta tumoral. O caso apresentado teve um desfecho desfavorável, levando ao óbito por empiema pleural e sepse. O manejo definitivo requer a drenagem total do empiema, antibioticoterapia e fechamento da FEP, sendo de grande importância o diagnóstico precoce.

**Palavras-chave:** Neoplasias. Esôfago. Fístula. Empiema.

### REFERÊNCIAS

1. Ajani JA, D'Amico TA, Bentrem DJ, Cooke D, Corvera C, Das P, *et al.* Esophageal and Esophagogastric Junction Cancers, Version 2.2023, NCCN Clinical Practice Guidelines in Oncology. *J Natl Compr Canc Netw.* 2023 Apr;21(4):393-422.
2. Sachdeva R, Sachdeva S. Esophageo pleural fistula due to esophageal cancer. *J Assoc Chest Physicians* 2015;3:23-4.
3. Şengül AT, Büyükkarabacak YB, Yetim TD, Pirzirenli MG, Çelik B, Başoğlu A. Early diagnosis saves lives in esophageal perforations. *Turk J Med Sci.* 2013;43(6):939-945.

# CARCINOMA DE CÉLULAS DE MERKEL EM REGIÃO FEMORAL: UM RELATO DE CASO

Carlos Henrique de Oliveira Magno<sup>1</sup> , Letícia Garcia Rabelo<sup>1</sup>, Larissa Pereira Guerra<sup>2</sup>, Carolina Pinheiro Naback<sup>1</sup>, Laryssa Chaves Vieira<sup>1</sup>, Joziana Muniz de Paiva Barçante<sup>1</sup>

1Faculdade de Medicina da Universidade Federal de Lavras, Lavras, Minas Gerais - Brasil

2Hospital Universitário da Universidade Federal de Juiz de Fora, Juiz de Fora, Minas Gerais - Brasil

Autor correspondente:  
Carlos Henrique de Oliveira Magno -  
dr.carlosomagno@gmail.com

## Resumo

**INTRODUÇÃO:** O carcinoma das células de Merkel (CCM) é uma neoplasia incomum e de caráter agressivo. A etiologia é desconhecida, embora acometa pacientes acima de 60 anos e em áreas cronicamente expostas ao sol. Aproximadamente 50% dos casos ocorrem na região da cabeça e pescoço. Todas as incidências apresentam alta propensão à disseminação loco-regional e sistêmica, bem como alta taxa de letalidade. Assim, a associação de ressecção ampla do tumor, linfadenectomia regional e radioterapia adjuvante tem sido a melhor proposta como tratamento para controle da doença.<sup>1,2</sup>

**OBJETIVO:** Relatar um caso de tratamento de CCM com reconstrução com retalho miocutâneo vertical do músculo reto abdominal (VRAM) em ilha. **DESCRIÇÃO:** Paciente feminino, 65 anos, com tumor indiferenciado de pele em região femoral esquerda de aproximadamente 8 x 9 x 2 cm, ulceroso, único, coloração avermelhada-púrpura. Ao toque, a lesão se apresentava delimitada e indolor. A paciente foi submetida a ressecção ampla do tumor e linfadenectomia femoral. Além disso, foi realizado tratamento com VRAM em ilha. **DISCUSSÃO:** A ressecção cirúrgica da lesão com amplas margens de segurança (1 a 2 cm) é o indicado para o caso, pois a maioria das lesões que têm menos de 2 cm de diâmetro, evolui rapidamente. Considerando índices de doença linfonodal, diversos autores preconizam a pesquisa de linfonodo sentinela. Nesse caso, houve a linfadenectomia da região acometida, e presença de linfonodos positivos (estádio III).<sup>1</sup> Optou-se por realizar a ressecção total pela dificuldade prevista para a localização do linfonodo sentinela na localização femoral. Além disso, foi utilizado o VRAM, após ressecção cirúrgica local, que tem irrigação da artéria epigástrica inferior apresentando vantagens como: cicatrização de feridas, proteção dos vasos femorais, diminuir a tensão durante o fechamento da ferida, início precoce da radioterapia.<sup>2</sup> A utilização de retalho muscular possui baixa morbidade, bons resultados e melhora a qualidade de vida dos pacientes com tumores em estádios avançados.<sup>3,4</sup> **CONCLUSÃO:** A importância do caso exposto está no fato de ser uma neoplasia rara e com apresentação avançada ao diagnóstico, o que pela localização e dimensão foi adequado a ressecção cirúrgica ampla com linfadenectomia femoral. Foi utilizado retalho muscular (VRAM), que possui baixa morbidade, bons resultados e melhora a qualidade de vida dos pacientes com tumores em estádios avançados, contribuindo para o início da radioterapia.

**Palavras-chave:** Carcinoma Neuroendócrino. Carcinoma de Célula de Merkel. Prognóstico.

## REFERÊNCIAS:

1. Hoy E, Granick M, Benevenia J, Patterson F, Datiashvili R, Bille B. Reconstruction of musculoskeletal defects following oncologic resection in 76 patients. *Ann Plast Surg*. 2006 Aug;57(2):190-4.
2. Lawenda BD, Arnold MG, Tokarz VA, Silverstein JR, Busse PM, McIntyre JF, *et al.* Analysis of radiation therapy for the control of Merkel cell carcinoma of the head and neck based on 36 cases and a literature review. *Ear Nose Throat J*. 2008 Nov;87(11):634-43.
3. Medina-Franco H, Urist MM, Fiveash J, Heslin MJ, Bland KI, Beenken SW. Multimodality treatment of Merkel cell carcinoma: case series and literature review of 1024 cases. *Ann Surg Oncol*. 2001 Apr;8(3):204-8.
4. Pan D, Narayan D, Ariyan S. Merkel cell carcinoma: five case reports using sentinel lymph node biopsy and a review of 110 new cases. *Plast Reconstr Surg*. 2002 Oct;110(5):1259-65.

# CARCINOMA EPIDERMÓIDE NA REGIÃO VULVAR EM PACIENTE JOVEM PÓS-PARTO: UM RELATO DE CASO

Natália Oliveira Cordeiro<sup>1</sup> , Ana Clarice Ferreira Rabello<sup>1</sup>, Marcela Paes Condé<sup>2</sup>, Alexandre Ferreira Oliveira<sup>3</sup>, Calina Maria Loures de Oliveira Texeira<sup>3</sup>

<sup>1</sup> Faculdade de Medicina da Faculdade Ciências Médicas e da Saúde de Juiz de Fora, Juiz de Fora, Minas Gerais - Brasil

<sup>2</sup> Faculdade de Medicina do Centro Universitário Antônio Carlos, Juiz de Fora, Minas Gerais - Brasil

<sup>3</sup> Santa Casa de Misericórdia de Juiz de Fora, Juiz de Fora, Minas Gerais - Brasil

Autor correspondente:  
Natália Oliveira Cordeiro  
- nataliacordeiro70@yahoo.com.br

## Resumo

**INTRODUÇÃO:** O carcinoma epidermóide de vulva é uma neoplasia rara, e geralmente acomete mulheres idosas. Tal doença pode se desenvolver de duas formas: uma relacionada ao HPV, e outra relacionada a processos inflamatórios crônicos e/ou autoimunes da pele e/ou mucosa vulvar. O diagnóstico é feito por meio da biópsia da lesão, e em estágio inicial, possui alta taxa de curabilidade.

**OBJETIVO:** Relatar um caso raro de carcinoma epidermóide de vulva em uma mulher jovem, sem fatores de risco clássicos, destacando a importância do diagnóstico precoce e do tratamento adequado.


**MÉTODOS:** Coleta de dados de prontuário clínico. **RESULTADO:** Paciente jovem do sexo feminino, melanodérmica, 32 anos, com obesidade, natural e residente em Juiz de Fora, apresentou-se ao consultório ginecológico em fevereiro de 2020, com pré-natal dentro da normalidade e relato de infecção do trato urinário. Em julho de 2022 retornou ao consultório em período de puerpério queixando-se de dor, ardência e prurido, acompanhados de lesão na região esquerda da vulva. Inicialmente o quadro foi tratado como sendo uma IST, e logo foram administrados Metronidazol e Hidroxiciclina, sem sucesso terapêutico após 3 semanas, e com resultados de exames laboratoriais não reagentes para as principais IST's. Após análise histopatológica (agosto de 2022), foi constatado carcinoma epidermóide moderadamente diferenciado, ulcerado (medindo cerca de 4,8 x 3,3 cm), infiltrante (até 0,7cm) na margem comprometida, e hiperplasia escamosa vulvar em liquenificação. Assim, a paciente foi encaminhada para a realização de vulvectomia ampliada à esquerda + linfadenectomia inguinal à esquerda em 07/07/2022. O procedimento foi feito com sucesso, sem nenhuma intercorrência. Houve boa evolução e posterior alta hospitalar com tratamento profilático oral (Cefalexina por 7 dias e Xarelto por 30 dias), e além disso, foi prescrita reposição hormonal estrogênica. **DISCUSSÃO:** O carcinoma epidermóide de vulva é considerado raro em mulheres jovens, ou seja, abaixo dos 40 anos, e além disso, está frequentemente associado à influência de cofatores carcinogênicos, como o uso do cigarro e a ingestão de álcool. No presente relato tem-se uma paciente jovem que não referia hábitos de tabagismo e etilismo, histórico familiar positivo para outros casos da mesma patologia e nem mesmo história clínica de HPV, portanto há a devida importância de se relatar tal caso. **CONCLUSÃO:** O caso destaca a necessidade de atenção aos sintomas vulvares em todas as idades, mesmo sem fatores de risco tradicionais. O diagnóstico precoce por biópsia e intervenção cirúrgica adequada são cruciais, como evidenciado pela boa evolução da paciente após a vulvectomia ampliada e linfadenectomia inguinal. Reforça-se a importância da vulvoscopia e do acompanhamento ginecológico rigoroso para a detecção e manejo eficiente dessa neoplasia rara.

**Palavras-chave:** Carcinoma de Células Escamosas. Vulva. Neoplasias.

## REFERÊNCIAS:

1. Federação Brasileira das Associações de Ginecologia e Obstetrícia, Sociedade Brasileira de Cancerologia. Diretrizes Clínicas na Saúde Suplementar: câncer de vulva. [on-line]: Associação Médica Brasileira e Agência Nacional de Saúde Suplementar; 2011. Disponível em: [https://amb.org.br/files/ans/cancer\\_de\\_vulva.pdf](https://amb.org.br/files/ans/cancer_de_vulva.pdf)

## CARDIOMIOTOMIA A HELLER COM FUNDOPLICATURA A DOR POR CIRURGIA ROBÓTICA NO TRATAMENTO DE ACALASIA ESOFÁGICA: UM RELATO DE CASO

Daniel Oliveira Bonomi<sup>1</sup> , Humberto Eustáquio Figueiredo Junior<sup>2</sup>, Cirênio de Almeida Barbosa<sup>3</sup>, Jéssica Domingues Corradi Novais<sup>2</sup>, Lucas Martins dos Santos Tannús<sup>4</sup>, Fernanda Fenelon Santos<sup>4</sup>

1 Faculdade de Medicina da Universidade Federal de Minas Gerais, Belo Horizonte, Minas Gerais - Brasil

2 Faculdade de Medicina da Faculdade Ciências Médicas de Minas Gerais; Belo Horizonte, Minas Gerais - Brasil

3 Complexo Hospitalar Santa Casa de Belo Horizonte/São Lucas, Belo Horizonte, Minas Gerais - Brasil

4 Hospital São Lucas, Belo Horizonte, Minas Gerais - Brasil

Autor correspondente:  
Daniel Oliveira Bonomi -  
danielbonomi@hotmail.com

### Resumo

**INTRODUÇÃO:** A acalasia esofágica é uma desordem esofágica motora caracterizada pela falta de relaxamento adequado do Esfíncter Esofágico Inferior (EEI) e perda da capacidade de contração coordenada do esôfago ao deglutir. Os tratamentos disponíveis para a acalasia esofágica visam aliviar a obstrução causada pelo funcionamento anormal do EEI e melhorar os sintomas relacionados. A cardiomiotomia a Heller com Funduplicatura parcial é padrão-ouro no tratamento, proporcionando alívio dos sintomas em 90% dos pacientes. Como o procedimento videolaparoscópico associa-se a complicações como a perfuração esofágica em até 10% dos casos, além do aumento da chance de recidiva, a abordagem robótica ganha espaço visando reduzir a morbidade do procedimento.

**OBJETIVO:** Relatar o caso de um paciente com Acalasia Tipo II e ausência de relaxamento do EEI submetido Esofagocardiomiotomia a Heller com funduplicatura a Dor por cirurgia robótica.

**MÉTODO:** Paciente do sexo masculino, 39 anos, submetido a Esofagocardiomiotomia a Heller com funduplicatura a Dor por cirurgia robótica após detecção de Acalasia Tipo II e ausência de relaxamento do EEI por manometria esofágica em razão de exames prévios que detectaram esôfago aumentado e peristalse abolida com líquido de estase residual. **RESULTADOS E DISCUSSÃO:** O procedimento cirúrgico evoluiu sem intercorrências. O paciente apresentou boa evolução pós-operatória, tolerante à dieta líquida com progressão para pastosa, tendo recebido alta no primeiro dia de pós-operatório. A utilização da plataforma robótica permite uma visão tridimensional ampliada, maior amplitude de movimento dos instrumentos e precisão aprimorada, o que pode resultar em melhores resultados cirúrgicos e menor morbidade pós-operatória. A redução da incidência de complicações intra e pós-operatórias e o tempo de internação mais curto são alguns dos principais benefícios da abordagem robótica na esofagocardiomiotomia de Heller com funduplicatura. **CONCLUSÃO:** É possível observar que a adoção da cirurgia robótica na esofagocardiomiotomia de Heller com funduplicatura vem ganhando espaço sobre a laparoscopia convencional pois representa um avanço significativo no tratamento da acalasia tipo II. Estudos recentes que compararam os resultados da miotomia robótica de Heller com a abordagem laparoscópica padrão demonstram que a robótica, além de mais segura, oferece benefícios substanciais em termos de segurança, eficácia e qualidade de vida para os pacientes.

**Palavras-chave:** Acalásia Esofágica. Procedimentos Cirúrgicos Robóticos.

### REFERÊNCIAS:

1. Kaaki S, Hartwig MG. Robotic Heller myotomy and Dor fundoplication: Twelve steps. JTCVS Tech. 2022 Aug 20;16:163-168.
2. Midya S, Ghosh D, Mahmalat MW. Fundoplication in laparoscopic Heller's cardiomyotomy for achalasia. Cochrane Database Syst Rev. 2022 Dec 8;12(12):CD013386.
3. Sollie ZW, Jiwani AZ, Wei B. Robotic Heller myotomy. Mini-invasive Surg 2020;4:80.
4. Patti MG, Schlottmann F, Herbella FAM. Laparoscopic Heller myotomy and robotic Heller myotomy: when is it indicated?. Mini-invasive Surg 2022;6:38.
5. Undre S, Moorthy K, Munz Y, Aggarwal R, Hance J, Rockall T, Darzi A. Robot-assisted laparoscopic Heller cardiomyotomy: preliminary UK results. Dig Surg. 2004;21(5-6):396-400.

# CAUSAS DO ABDOME AGUDO EM PACIENTES APÓS CIRURGIA BARIÁTRICA: UMA REVISÃO SISTEMÁTICA

Tuanny Buratti de Oliveira<sup>1</sup> , Fernando Antônio Toledo Rodrigues<sup>1</sup>, Iara Marcela Henriques Ferreira e Silva<sup>1</sup>, Lorena Moreira Martins<sup>1</sup>, André Maurício Borges de Carvalho<sup>1,2</sup>

1 Faculdade de Medicina da Faculdade de Minas, Belo Horizonte, Minas Gerais - Brasil

2 Faculdade de Medicina da Faculdade Ciências Médicas de Minas Gerais, Belo Horizonte, Minas Gerais - Brasil

Autor correspondente:  
Tuanny Buratti de Oliveira - tuannyburatti.faculdade@gmail.com

## Resumo

**INTRODUÇÃO:** A cirurgia bariátrica é um procedimento indicado para tratar casos de obesidade grave ( $IMC \geq 30\text{kg/m}^2$ ), além de outras comorbidades metabólicas. Apesar da baixa mortalidade, podem existir complicações como o abdome agudo. Este é um quadro clínico abdominal caracterizado por dor, de início súbito ou de evolução progressiva, que necessita de definição diagnóstica e de conduta terapêutica imediata. Logo, é importante entender a incidência e causas dessa complicação para melhor diagnóstico e tratamento. **OBJETIVO:** Identificar as principais causas do abdome agudo pós-cirurgia bariátrica, concretizando a compreensão aprofundada desse quadro clínico. **MÉTODO:** O presente estudo realizou um levantamento bibliográfico nas plataformas PubMed e BMJ Journals, considerando artigos produzidos nos últimos seis anos, totalizando três artigos acerca da literatura proposta pelo tema. **RESULTADOS COM DISCUSSÃO:** As principais técnicas utilizadas nesse procedimento são a gastrectomia vertical e bypass gástrico em Y-de-Roux. Dentre as complicações mais alarmantes e que exige um preparo adequado dos médicos cirurgiões de emergência se encontra o abdome agudo. Cerca de 39% dos pacientes bariátricos apresentam abdome agudo após um período menor que 4 semanas pós cirurgia e outros 25% após 1 ano de procedimento. A maioria dos pacientes são do sexo feminino (76,7%) e com mais de 40 anos de idade (59,8%). Entre as principais complicações pós cirurgia bariátrica que causam o quadro de abdome agudo, podemos citar: a fistula anastomótica (aumenta a morbidade geral para 61% e a mortalidade para 15%); estenose (incidência entre 8% e 19%); sangramento (11%); deslizamento da banda (8%), e hérnia interna (2,5%). Com o aumento do número de procedimentos bariátricos aumenta também o número de pacientes que procuram a emergência por abdome agudo decorrente de alguma complicação cirúrgica. **CONCLUSÃO:** Logo, apesar da cirurgia bariátrica ter evoluído com os anos e ser considerada segura, é preciso avaliar os riscos e benefícios do procedimento. O grupo que mais sofre as consequências são as mulheres com mais de 40 anos. Os dois sintomas mais comuns do abdome agudo são dor abdominal generalizada e vômito. Assim, é preciso que os cirurgiões de emergência estejam atentos às complicações pós-operatórias mais comuns, tenham uma interpretação diagnóstica apurada e atuem com rapidez na reversão do quadro clínico a fim de reduzir o risco de mortalidade.


**Palavras-chave:** Cirurgia Bariátrica. Abdome Agudo. Peritonite. Serviço Hospitalar de Emergência.

## REFERÊNCIAS:

1. De Simone B, Ansaloni L, Sartelli M, Kluger Y, Abu-Zidan FM, Biffl WL, *et al.* The Operative management in Bariatric Acute abdomen (OBA) Survey: long-term complications of bariatric surgery and the emergency surgeon's point of view. *World J Emerg Surg.* 2020 Jan 6;15(1):2.
2. De Simone B, Chouillard E, Ramos AC, Donatelli G, Pintar T, Gupta R, *et al.* Operative management of acute abdomen after bariatric surgery in the emergency setting: the OBA guidelines. *World J Emerg Surg.* 2022 Sep 27;17(1):51.
3. Lim R, Beekley A, Johnson DC, Davis KA. Early and late complications of bariatric operation. *Trauma Surg Acute Care Open.* 2018 Oct 9;3(1):e000219.



## CICATRIZAÇÃO E CUIDADOS COM FERIDAS E SUTURAS

Hilton Cardoso Arruda Macedo<sup>1</sup> , José Gabriel Vilhena Queiroz<sup>1</sup>, Higor Gomes Mussi<sup>1</sup>,  
Livia Francino Oliveira<sup>1</sup>, Ana Carolina Madureira Nunes<sup>2</sup>, Laiza Maria da Silva Queiroz<sup>3</sup>

<sup>1</sup>Faculdade de Medicina da Pontifícia Universidade Católica de Minas Gerais, Betim, Minas Gerais - Brasil

<sup>2</sup>Hospital Público Regional de Betim, Betim, Minas Gerais - Brasil

<sup>3</sup>Faculdade de Medicina da Faculdade Ciências Médicas de Minas Gerais, Belo Horizonte, Minas Gerais - Brasil

Autor correspondente;  
Hilton Cardoso Arruda Macedo - Hilton.icloud@gmail.com

### Resumo


**INTRODUÇÃO:** As suturas desempenham um papel crucial na cicatrização da pele, com tipos como pontos descontínuos e contínuos. Os fios podem ser absorvíveis, como ácido poliglicólico, para camadas internas, ou não absorvíveis, como nylon, para a pele exterior, sendo essencial compreender suas diferenças para uma cicatrização eficaz e minimizar complicações. **OBJETIVO:** Elucidar os tipos de feridas traumáticas, analisar o grau de contaminação médica, correlacionando uma conduta sistematizada com cicatrizações bem-sucedidas, o risco de infecção e compreender os tipos de suturas e fios e suas aplicações na prática. **MÉTODOS:** Revisão bibliográfica nas bases PubMed, Scopus e Google Scholar com descritores “suturas”, “cicatrização de feridas” e “antibioticoterapia”. Seleção de estudos sobre tipos de suturas, cicatrização e antibioticoterapia em feridas traumáticas. Análise para sistematizar atendimento ao paciente, considerando origem do trauma e escolha de suturas. **RESULTADOS COM DISCUSSÃO:** Visando à sistematização do atendimento é essencial iniciar com a inspeção da lesão, isto é, considerar a origem do trauma, grau de contaminação, presença de corpos estranhos e o tempo da ferida, pois após 6 horas, o risco de infecção aumenta. Após a análise, a assepsia e o desbridamento são necessários para reduzir riscos de infecção. O desbridamento remove partes não viáveis do tecido, seguindo os critérios de Pasteur (cor, contratilidade, consistência e circulação). Em sequência deve-se avaliar qual o tipo de ponto e fio de sutura são mais indicados para a síntese da lesão e, posteriormente, receitar antibioticoterapia se necessário. A antibioticoterapia é prescrita para pacientes com risco de infecção, especialmente em feridas com contaminação não controlada. A escolha do antibiótico deve considerar a etiologia da infecção e minimizar efeitos adversos. Sempre atentar-se aos pacientes com distúrbios da cicatrização, como queloides e complicações em pacientes com diabetes, requerem intervenções específicas para garantir uma recuperação adequada. **CONCLUSÃO:** É fundamental sistematizar o atendimento ao paciente vítima de ferida traumática, pois, entendendo e seguindo esses passos, maximiza o sucesso da recuperação e cicatrização, além de reduzir cicatrizes indesejáveis e minimizar complicações.

**Palavras-chave:** Cicatrização. Suturas. Antibacterianos. Ferimentos e Lesões.

### REFERÊNCIAS

1. Goffi FS. Técnica Cirúrgica: Bases Anatômicas, Fisiopatológicas e Técnicas da Cirurgia. 4ª ed. São Paulo: Atheneu; 2001.
2. Jorge SA, Dantas SRPE. Abordagem Multiprofissional do Tratamento de Feridas. São Paulo: Atheneu; 2003.
3. Medeiros AC, Dantas-Filho AM. Cicatrização das feridas cirúrgicas. J Surg Cl Res. 2017 Mar. 2;7(2):87-102.
4. Townsend Junior CM, Beauchamp RD, Evers BM, Mattox KL. Sabiston: Tratado de cirurgia: A Base Biológica da Prática Cirúrgica Moderna. 18 ed. Rio de Janeiro: Elsevier; 2010.

# CIRURGIA BARIÁTRICA E COMPLICAÇÕES: SÍNDROME DE HIPOGLICEMIA PÓS-BYPASS GÁSTRICO

Amábilis Ágatha Luciano<sup>1</sup> , Vitor Carvalho Caetano<sup>1</sup>, Lívia Aparecida Silva Barbosa Santos<sup>1</sup>, Alexandre Bruno Gomes da Costa<sup>1</sup>, Juliana Beaudette Drummond<sup>1</sup>, Aline Isabel Rodrigues Galvão<sup>1</sup>

<sup>1</sup>Faculdade de Medicina da Universidade Federal de Minas Gerais, Belo Horizonte, Minas Gerais - Brasil

**Autor correspondente:** Amábilis Ágatha Luciano - amabilisagatha55@gmail.com

## Resumo


**INTRODUÇÃO:** a obesidade é uma doença crônica que atualmente acomete 17% da população adulta mundial. A cirurgia bariátrica é uma opção efetiva de tratamento, indicada para quadros mais graves e resistentes ao tratamento clínico. O acesso laparoscópico oferece taxas menores de complicações pós-operatórias e o bypass gástrico em Y de Roux (BGYR) é a técnica mais realizada. No seguimento em longo prazo, observam-se algumas complicações que devem ser reconhecidas e precocemente tratadas. A hipoglicemia pós BGYR é uma entidade rara e está possivelmente associada à exacerbação dos efeitos incretínicos e à maior sensibilidade à insulina, resultantes do procedimento e da perda de peso. **OBJETIVO:** a partir de um relato de caso, abordar a relação entre bypass gástrico por Y de roux e complicações pós-operatórias, como a hipoglicemia pós bypass gástrico. **MÉTODO:** revisão narrativa baseada em artigos científicos nas plataformas Pubmed e Scielo. Foram utilizados os descritores: cirurgia bariátrica, bypass gástrico, complicações pós-operatórias, hipoglicemia. A data da busca foi em janeiro de 2024, sem limitação temporal, nos idiomas português e inglês. **RESULTADO COM DISCUSSÃO:** paciente sexo feminino, 54 anos, natural de Sabará-MG, que realizou cirurgia bariátrica em junho/22, por videolaparoscopia, pela técnica BGYR. No pré-operatório apresentava IMC de 36 e diagnóstico de Diabetes mellitus tipo II, desde 2018, em uso de metformina. Atualmente (2024) apresenta IMC 28.2 e encontra-se em remissão do DM II. Cerca de um ano após a realização do procedimento, a paciente iniciou com crises recorrentes de sudorese, tontura e fadiga. Medições de glicemia capilar durante os episódios (40 mg/dL, 58 mg/dL) e a melhora da paciente após a ingestão de alimentos revelaram tratar-se de hipoglicemia associada à tríade de Whipple. A abordagem nutricional foi orientada à paciente, com melhora parcial do quadro, porém com baixa adesão. Em caso de persistência dos sintomas apesar da adequação dietética, o medicamento acarbose pode ser útil e, em caso de agravamento do quadro, pode-se lançar mão de procedimentos cirúrgicos que incluem a gastrostomia, a conversão para a gastrectomia vertical, a reversão cirúrgica e até a realização de pancreatectomia parcial. **CONCLUSÃO:** a cirurgia bariátrica pela técnica BGYR é uma forma de tratamento eficaz para a obesidade e comorbidades a ela associada, mas pode ocasionar complicações crônicas, tais como a hipoglicemia hiperinsulinêmica.

**Palavras-chave:** Cirurgia Bariátrica. Derivação Gástrica. Complicações Pós-Operatórias. Hipoglicemia.

## REFERÊNCIAS

1. Ramos AC, Silva AC, Ramos MG, Canseco EG, Galvão-Neto Mdos P, Menezes Mde A, *et al.* Simplified gastric bypass: 13 years of experience and 12,000 patients operated. *Arq Bras Cir Dig.* 2014;27 Suppl 1(Suppl 1):2-8.
2. Eisenberg D, Azagury DE, Ghiassi S, Grover BT, Kim JJ. ASMBS Position Statement on Postprandial Hyperinsulinemic Hypoglycemia after Bariatric Surgery. *Surg Obes Relat Dis.* 2017 Mar;13(3):371-378.

# CIRURGIA BARIÁTRICA POR VIDEOLAPAROSCOPIA: UMA ANÁLISE EPIDEMIOLÓGICA NO BRASIL ENTRE 2018 A 2023

Luís Eduardo Rodrigues Sobreira<sup>1</sup> , Mateus Rocha dos Anjos<sup>1</sup>, Otávio Augusto Rodrigues Nery Rocha<sup>2</sup>, Fernando Baia Bezerra<sup>3</sup>, Rodrigo Hideki Sousa Omoto<sup>4</sup>

1Faculdade de Medicina da Universidade Federal do Pará, Belém, Pará - Brasil

2Faculdade de Ciências Médicas do Pará, Marabá, Pará - Brasil

3Faculdade de Medicina da Universidade Anhembi Morumbi, São Paulo, São Paulo - Brasil

4Faculdade de Medicina da Universidade Estadual do Pará, Belém, Pará - Brasil

Autor correspondente:  
Luís Eduardo Rodrigues Sobreira - luis.med.sobreira@gmail.com

## Resumo


**INTRODUÇÃO:** A obesidade mórbida é um grande problema nos países desenvolvidos, sendo que o melhor tratamento ainda continua sendo a cirurgia bariátrica.<sup>1</sup> Nesse contexto, o método da videolaparoscopia garante ao paciente menor resposta ao trauma cirúrgico, menor intensidade de dor e mais rápida volta às atividades físicas e diárias.<sup>2</sup> **OBJETIVO:** O presente estudo objetiva traçar o perfil epidemiológico das cirurgias bariátricas por videolaparoscopia no território Brasileiro entre os anos de 2018 e 2023, relacionando as variáveis com os resultados avaliados. **MÉTODOS:** Trata-se de um estudo transversal, retrospectivo e com abordagem quantitativa, realizado através do levantamento de dados secundários disponibilizados na plataforma eletrônica do Departamento de Informação do Sistema Único de Saúde (DATASUS), acerca do perfil epidemiológico das cirurgias bariátricas por videolaparoscopia no Brasil. Os dados foram coletados e analisados através do *software* Microsoft Excel. Foi feita a análise das seguintes variáveis: “ano de processamento”, “internações”, “média de permanência” e “número de óbitos” no período. **RESULTADOS COM DISCUSSÃO:** Durante o período analisado, foram registradas 7.343 cirurgias bariátricas por videolaparoscopia no território brasileiro, sendo que o ano de 2023 o que mais registrou o procedimento, com 2.730 (37,17%). Das 5 regiões do Brasil, notou-se predominância da região Sudeste com 2.330 (31,73%) de todas as cirurgias. Além disso, a média de permanência nacional foi de 2,9 dias, sendo a maior na região Nordeste que obteve a média de 3,5. Ademais, das 7.343 cirurgias, apenas 7 evoluíram à óbito, o que representa 0,09% do total. A alteração mais significativa foi no ano de 2020, que registrou 555 cirurgias, quebrando a tendência de aumento que ocorria desde 2018 e 2019, o que representou uma queda de 31%, o que é compreensível pelo momento histórico que o país passava, a pandemia do COVID-19. Após o período das restrições da pandemia, houve um aumento de 125% na busca do procedimento, o que representa 1.045 procedimentos a mais que 2021. Além disso, a taxa nacional de óbitos relacionados a este procedimento foi de 0,1 durante o período da análise. **CONCLUSÃO:** De acordo com o que foi analisado, foi possível confirmar que a videolaparoscopia nas cirurgias bariátricas é um método seguro, que garante ao paciente um retorno rápido para suas atividades e cada vez mais pacientes têm buscado esse procedimento com o passar dos anos.

**Palavras-chave:** Cirurgia Bariátrica. Epidemiologia. Perfil de Saúde.

## REFERÊNCIAS:

1. Zwintscher NP, Azarow KS, Horton JD, Newton CR, Martin MJ. The increasing incidence of adolescent bariatric surgery. *J Pediatr Surg.* 2013 Dec;48(12):2401-7.
2. Carvalho ADS, Rosa RDS. Bariatric surgeries performed by the Brazilian National Health System in residents of the Metropolitan Region of Porto Alegre, Rio Grande do Sul, Brazil, 2010-2016. *Epidemiol Serv Saude.* 2018 Jun 11;27(2):e2017010.

# CIRURGIA LAPAROSCÓPICA EM GESTANTES: UMA REVISÃO DE LITERATURA

Ana Luiza Pereira Bitencourt Silva<sup>1</sup> , Abner Ramos de Castro<sup>2</sup>, Gabriel Paz Souza Mota<sup>2</sup>, Vitória Silva Souza<sup>2</sup>, Fabrício Júnio Mendes Santos<sup>2</sup>, Vinícius Marinho Mantini<sup>2</sup>

<sup>1</sup>Faculdade de Medicina da Universidade Federal de Minas Gerais, Belo Horizonte, Minas Gerais - Brasil

<sup>2</sup>Faculdade de Medicina da Universidade Federal de Juiz de Fora, Juiz de Fora, Minas Gerais - Brasil

Autor correspondente:  
Ana Luiza Pereira Bitencourt Silva -  
analuiza2108@gmail.com

## Resumo

**INTRODUÇÃO:** A realização de cirurgia abdominal não obstétrica durante a gestação, embora rara, representa uma situação complexa que exige atenção para garantir o bem-estar da mãe e do bebê.<sup>1</sup> No contexto atual, marcado por avanços na área da laparoscopia e pelo aprimoramento dos cirurgiões, observa-se o aumento na realização desses procedimentos por via laparoscópica. **OBJETIVOS:** Sintetizar e analisar criticamente a produção científica sobre a cirurgia laparoscópica em gestantes. **MÉTODOS:** Revisão da literatura, com busca nas bases de dados SciELO e PubMed. A seleção dos estudos nas línguas portuguesa, inglesa e espanhola, sem restrição de data de publicação, deu-se por meio da combinação dos descritores: “Cirurgia Laparoscópica” e “Gestação”. **DISCUSSÃO:** A laparoscopia em gestantes possui incidência entre 1 e 2 para cada 1.000 gestações, sendo as principais causas a apendicite aguda e a colecistite aguda.<sup>2</sup> O momento ideal para a cirurgia depende de diversos fatores, como a idade gestacional, a severidade da condição e o tipo de procedimento. A escolha da técnica anestésica também é crucial pelo risco de teratogenicidade, principalmente no 1º trimestre, sendo o propofol uma opção eficaz.<sup>3</sup> Há consenso de que a localização do trocar primário depende do nível do fundo uterino, sendo geralmente inserido 5 cm acima da parte superior do útero ou no ponto de Palmer.<sup>1</sup> É preferível inserir o trocar primário usando uma técnica aberta. O pneumoperitônio adequado para garantir a melhor visualização das estruturas intra-abdominais deve ser cauteloso, tendo em vista as repercussões respiratórias e hemodinâmicas. É recomendado que a pressão intra-abdominal seja mantida entre 8 a 12 mmHg, não ultrapassando 15 mmHg. Um estudo sueco analisou o impacto da cirurgia laparoscópica no resultado fetal ou neonatal entre 1973 e 1993. Foram comparados 2.233 casos de laparoscopia com 2.491 de laparotomia em mulheres com gravidez única entre 4 e 20 semanas. Não foram encontradas diferenças significativas em relação ao peso ao nascer, duração da gestação, RCIU, morte infantil ou malformação fetal.<sup>4</sup> **CONCLUSÃO:** No contexto de gravidez, a laparoscopia apresenta particularidades, como o risco de teratogenicidade, lesão uterina durante a inserção do portal e o potencial sofrimento fetal devido à pressão intrabdominal elevada no pneumoperitônio. Para assegurar o bem-estar da mãe e do bebê, a indicação e realização do procedimento cirúrgico devem ser cautelosos.

**Palavras-chave:** Laparoscopia. Gravidez.

## REFERÊNCIAS:

1. Al-Fozan H, Tulandi T. Safety and risks of laparoscopy in pregnancy. *Curr Opin Obstet Gynecol.* 2002 Aug;14(4):375-9.
2. Vujic J, Marsoner K, Lipp-Pump AH, Klaritsch P, Mischinger HJ, Kornprat P. Non-obstetric surgery during pregnancy - an eleven-year retrospective analysis. *BMC Pregnancy Childbirth.* 2019 Oct 25;19(1):382.
3. Portella AAV. Anestesia geral em obstetrícia. Técnicas e indicações. *Rev Bras Anesthesiol.* 1993;43:35-41.
4. Reedy MB, Källén B, Kuehl TJ. Laparoscopy during pregnancy: a study of five fetal outcome parameters with use of the Swedish Health Registry. *Am J Obstet Gynecol.* 1997 Sep;177(3):673-9.

## CIRURGIA MINIMAMENTE INVASIVA VS ABERTA NO TRATAMENTO DE COLANGIOCARCINOMA INTRA-HEPÁTICO: UMA REVISÃO SISTEMÁTICA

Liza Sangiacomo de Arruda<sup>1</sup> , Vitória Donadoni Costa<sup>1</sup>, Isabela Pires Santos<sup>1</sup>, Maria Luiza Colares Macedo<sup>1</sup>, Letícia Gonçalves D'Ascenção<sup>1</sup>, Soraya Rodrigues de Almeida Sanches<sup>1</sup>

<sup>1</sup>Faculdade de Medicina da Universidade Federal de Minas Gerais, Belo Horizonte, Minas Gerais - Brasil

### Autor correspondente:

Liza Sangiacomo de Arruda - lizasangiaco82131@gmail.com

### Resumo


**INTRODUÇÃO:** O colangiocarcinoma intra-hepático (CCI) é atualmente tratado predominantemente por ressecção cirúrgica, considerada a única opção viável para a cura. Apesar da importância da cirurgia minimamente invasiva (CMI) em diversos procedimentos, há uma lacuna significativa na literatura em relação à investigação da viabilidade e segurança da ressecção hepática minimamente invasiva para o CCI. **OBJETIVO:** Realizar uma análise comparativa entre a ressecção hepática minimamente invasiva e aberta em pacientes diagnosticados com CCI. **MÉTODOS:** Realizou-se revisão sistemática seguindo PRISMA. Triagem em “PubMed”, “EMBASE” e “Cochrane” dos últimos 5 anos, com palavras-chave: “Minimally invasive” AND “intrahepatic cholangiocarcinoma”, gerando 216 publicações. Os softwares Rayyan e Prism10 foram empregados. A amostra final incluiu 13 artigos que atenderam aos critérios de inclusão. **RESULTADOS COM DISCUSSÃO:** A ressecção cirúrgica de CCI apresenta complicações semelhantes em ambas as abordagens, com variações notáveis nos riscos associados. A CMI demonstra menor risco de infecções da ferida operatória (0,0267) em comparação com a cirurgia aberta (0,0483), e um risco reduzido de falência hepática (0,0257 contra 0,04659). A pneumonia é menos frequente na CMI (0,0167 contra 0,0322). Revelou-se também uma taxa de conversão de CMI para aberta de 12%. Pacientes submetidos à CMI tiveram uma redução de 1,2 dias no período de internação pós-cirúrgica. Na cirurgia aberta, há uma perda de sangue 198,5 ml maior, enquanto a CMI tem uma duração aproximada de 28,33 minutos a mais. Embora a CMI tenha um maior tempo de procedimento, os resultados sugerem que a CMI pode oferecer vantagens significativas em termos de complicações, tempo de internação e perda de sangue. **CONCLUSÃO:** A CMI para tratamento de CCI demonstra superioridade em diversos desfechos intra e pós-operatórios relevantes em comparação à cirurgia aberta, com uma significativa redução das complicações cirúrgicas.

**Palavras-chave:** Procedimentos Cirúrgicos Minimamente Invasivos. Colangiocarcinoma. Conversão para Cirurgia Aberta.

### REFERÊNCIAS:

- Haber PK, Wabitsch S, Kästner A, Andreou A, Krenzien F, Schöning W, *et al.* Laparoscopic Liver Resection for Intrahepatic Cholangiocarcinoma: A Single-Center Experience. *J Laparoendosc Adv Surg Tech A.* 2020 Dec;30(12):1354-1359.
- Kang SH, Choi Y, Lee W, Ahn S, Cho JY, Yoon YS, *et al.* Laparoscopic liver resection versus open liver resection for intrahepatic cholangiocarcinoma: 3-year outcomes of a cohort study with propensity score matching. *Surg Oncol.* 2020 Jun;33:63-69.
- Martin SP, Drake J, Wach MM, Ruff S, Diggs LP, Wan JY, *et al.* Laparoscopic Approach to Intrahepatic Cholangiocarcinoma is Associated with an Exacerbation of Inadequate Nodal Staging. *Ann Surg Oncol.* 2019 Jun;26(6):1851-1857.
- Ratti F, Rawashdeh A, Cipriani F, Primrose J, Fiorentini G, Abu Hilal M, *et al.* Intrahepatic cholangiocarcinoma as the new field of implementation of laparoscopic liver resection programs. A comparative propensity score-based analysis of open and laparoscopic liver resections. *Surg Endosc.* 2021 Apr;35(4):1851-1862.
- Ratti F, Casadei-Gardini A, Cipriani F, Fiorentini G, Pedica F, Burgio V, *et al.* Laparoscopic Surgery for Intrahepatic Cholangiocarcinoma: A Focus on Oncological Outcomes. *J Clin Med.* 2021 Jun 26;10(13):2828.
- Ratti F, Maina C, Clocchiatti L, Marino R, Pedica F, Casadei *et al.* Minimally Invasive Approach Provides Oncological Benefit in Patients with High Risk of Very Early Recurrence (VER) After Surgery for Intrahepatic Cholangiocarcinoma (iCCA). *Ann Surg Oncol.* 2024 Apr;31(4):2557-2567.
- Salehi O, Kazakova V, Vega EA, Kutlu OC, Alarcon SV, Freeman R, *et al.* Selection criteria for minimally invasive resection of intrahepatic cholangiocarcinoma—a word of caution: a propensity score matched analysis using the national cancer database. *Surg Endosc.* 2022 Jul;36(7):5382-5391.
- Sheng Y, Zheng J, Tao L, Shen Z, Liang X. Risk factor analysis of conversion in laparoscopic liver resection for intrahepatic cholangiocarcinoma. *Surg Endosc.* 2024 Mar;38(3):1191-1199.
- Wu J, Han J, Zhang Y, Liang L, Zhao J, Han F, *et al.* Safety and feasibility of laparoscopic versus open liver resection with associated lymphadenectomy for intrahepatic cholangiocarcinoma. *Biosci Trends.* 2020 Nov 4;14(5):376-383.
- Zhu Y, Song J, Xu X, Tan Y, Yang J. Safety and feasibility of laparoscopic liver resection for patients with large or multiple intrahepatic cholangiocarcinomas: A propensity score based case-matched analysis from a single institute. *Medicine (Baltimore).* 2019 Dec;98(49):e18307.

# CIRURGIA ONCOLÓGICA PALIATIVA: DESAFIOS NA TOMADA DE DECISÃO

Isabela Shimabukuro Yamashiro<sup>1</sup> , George dos Santos Faria<sup>1</sup>, Matheus Furbino de Alkmim<sup>1</sup>,  
Serena Gil Arneiro e Souza<sup>1</sup>, Pedro Henrique Faria Silva Trocoli Couto<sup>1</sup>

<sup>1</sup>Faculdade de Medicina da Universidade Federal de Minas Gerais, Belo Horizonte, Minas Gerais - Brasil

Autor correspondente:  
Isabela Shimabukuro Yamashiro - isabelas.yamashiro@gmail.com

## Resumo

**INTRODUÇÃO:** No Brasil, o câncer é a segunda maior causa de morte, sendo que o Observatório Global de Câncer estimou um crescimento significativo na incidência de novos tumores nos próximos anos.<sup>1</sup> Como cuidado do paciente com câncer, tem-se a cirurgia oncológica como uma alternativa relevante, tanto no que tange ao tratamento curativo, quanto ao paliativo.<sup>2</sup> Nesse sentido, a indicação à intervenção cirúrgica paliativa configura-se como uma questão complexa, que envolve a reflexão ética por parte da equipe médica assistente e o compartilhamento da proposta terapêutica com o paciente e sua família. **OBJETIVO:** Identificar os principais dilemas existentes na tomada de decisão na cirurgia paliativa. **MÉTODO:** Foi realizada uma revisão integrativa da literatura. O levantamento bibliográfico foi feito nas bases de dados PubMed, Cochrane Library e BVS, a partir dos descritores “surgical oncology”, “palliative” e “ethics”. Foram selecionados os artigos que contemplaram os objetivos do estudo sem restrição temporal de publicação. **RESULTADOS COM DISCUSSÃO:** Analisou-se 16 estudos, nos quais foram identificados que os principais pontos a serem levados em consideração para indicação do procedimento cirúrgico são: alteração da qualidade de vida e no tempo de sobrevida após a cirurgia, alívio de dor e outros sintomas, condição nutricional prévia do paciente, “dias livres de hospital”<sup>2</sup> e a medicalização da morte. Além disso, também deve-se contemplar os valores culturais e as preferências do paciente e da família, assim como suas expectativas.<sup>3</sup> No caso da obstrução intestinal, evento terminal frequente em pacientes oncológicos, a cirurgia paliativa está relacionada a uma possibilidade de melhora na qualidade de vida do paciente, mas também a um maior tempo de hospitalização sem aumento no tempo de sobrevida. Portanto, a decisão final de indicação cirúrgica é baseada, sobretudo, na experiência individual do cirurgião e no desejo do paciente.<sup>4</sup> Dessa forma, enquanto a premissa da autonomia garante ao paciente a co-responsabilização do tratamento, este deve ser considerado juntamente ao princípio da não maleficência.<sup>5</sup> **CONCLUSÃO:** Habilidades de comunicação do médico devem ser treinadas para realizar uma abordagem sensível e multidimensional do paciente paliativo, a fim de cumprir com as expectativas e objetivos de tratamento. É necessário ampliar a pesquisa no assunto e considerar cada caso de forma individualizada.

**Palavras-chave:** Oncologia Cirúrgica. Cuidados Paliativos. Ética Clínica.

## REFERÊNCIAS:

1. World Health Organization. Global cancer burden growing amidst mounting need for services [Internet]. Geneva: World Health Organization. 2024. Disponível em: <https://www.who.int/news/item/01-02-2024-global-cancer-burden-growing--amidst-mounting-need-for-services#:~:text=Projected%20cancer%20burden%20increase%20in,20%20million%-20cases%20in%202022>.
2. Auriemma CL, Taylor SP, Harhay MO, Courtright KR, Halpern SD. Hospital-Free Days: A Pragmatic and Patient-centered Outcome for Trials among Critically and Seriously Ill Patients. *Am J Respir Crit Care Med*. 2021 Oct 15;204(8):902-909.
3. Collins LK, Goodwin JA, Spencer HJ, Guevara C, Ferrell B, McSweeney J, *et al*. Patient reasoning in palliative surgical oncology. *J Surg Oncol*. 2013 Mar;107(4):372-5.
4. Krouse RS. The international conference on malignant bowel obstruction: a meeting of the minds to advance palliative care research. *J Pain Symptom Manage*. 2007 Jul;34(1 Suppl):S1-6.
5. Hanna NN, Bellavance E, Keay T. Palliative surgical oncology. *Surg Clin North Am*. 2011 Apr;91(2):343-53, viii.

# CIRURGIA ROBÓTICA VERSUS LAPAROSCOPIA NO TRATAMENTO DO CÂNCER COLORRETAL: UMA ANÁLISE COMPARATIVA

Liza Sangiacomo de Arruda<sup>1</sup> , Vitória Donadoni Costa<sup>1</sup>, Isabela Pires Santos<sup>1</sup>, Maria Luiza Colares Macedo<sup>1</sup>, Letícia Gonçalves D'Ascenção<sup>1</sup>, Soraya Rodrigues de Almeida Sanches<sup>1</sup>

<sup>1</sup>Faculdade de Medicina da Universidade Federal de Minas Gerais, Belo Horizonte, Minas Gerais - Brasil

Autor correspondente: Liza Sangiacomo de Arruda - lizasangiacomo82131@gmail.com

## Resumo


**INTRODUÇÃO:** O câncer colorretal (CCR) é uma das maiores causas de óbito no mundo e o tratamento mais recomendado é cirúrgico. Atualmente, a literatura demonstra, com dados sólidos, que os procedimentos minimamente invasivos são as melhores escolhas para tratar neoplasias do colo e do reto. No entanto, os estudos comparativos acerca do uso de laparoscopia ou cirurgia robótica ainda são escassos e demandam uma análise mais criteriosa. **OBJETIVO:** Comparar a aplicação de cirurgia robótica no tratamento de pacientes com CCR ao tratamento laparoscópico convencional. **MÉTODOS:** Realizou-se uma revisão sistemática seguindo PRISMA. Triagem em “PubMed”, “EMBASE” e “Cochrane Library” dos últimos 5 anos, com palavras-chave “(laparoscopic vs robotic) AND (colon OR colorectal OR rectal) AND (cancer)”, gerando 696 publicações. Os softwares Rayyan e Prism10 foram empregados. A amostra final foi composta por 7 artigos. **RESULTADOS COM DISCUSSÃO:** A presente análise revelou que as complicações operatórias são menos frequentes em cirurgias robóticas (15,1%) em comparação com cirurgias convencionais (22,4%). A taxa de conversão da laparoscopia para cirurgia aberta é notavelmente menor na cirurgia robótica (1,3% versus 4,7%). Adicionalmente, a cirurgia laparoscópica resulta em uma perda de sangue 26,7 ml maior e um aumento de 1,7 dias no tempo de internação pós-operatória. A cirurgia robótica, no entanto, demanda um tempo de realização 39,3 minutos superior à operação laparoscópica convencional. Este estudo sugere que, apesar do aumento no tempo de realização da cirurgia robótica, ela pode oferecer benefícios significativos. **CONCLUSÃO:** Conclui-se, portanto, que a cirurgia robótica para tratamento de CCR é uma alternativa viável e vantajosa, a fim de conquistar melhores desfechos intra e pós-operatórios a curto e a longo prazo. Todavia, o fator tempo de operação pode surgir como uma adversidade para o cirurgião e para o paciente.

**Palavras-chave:** Procedimentos Cirúrgicos Minimamente Invasivos. Cirurgia Robótica. Neoplasias Colorretais. Laparoscopia.

## REFERÊNCIAS:

1. Ferlay J, Colombet M, Soerjomataram I, Parkin DM, Piñeros M, Znaor A, *et al.* Cancer statistics for the year 2020: An overview. *Int J Cancer.* 2021 Apr 5.
2. Ishizaki T, Mazaki J, Kasahara K, Udo R, Tago T, Nagakawa Y. Robotic versus laparoscopic approach for minimally invasive lateral pelvic lymph node dissection of advanced lower rectal cancer: a retrospective study comparing short-term outcomes. *Tech Coloproctol.* 2023 Jul;27(7):579-587.
3. Park JS, Lee SM, Choi GS, Park SY, Kim HJ, Song SH, *et al.* Comparison of Laparoscopic Versus Robot-Assisted Surgery for Rectal Cancers: The COLRAR Randomized Controlled Trial. *Ann Surg.* 2023 Jul 1;278(1):31-38.
4. Park JS, Kang H, Park SY, Kim HJ, Woo IT, Park IK, *et al.* Long-term oncologic after robotic versus laparoscopic right colectomy: a prospective randomized study. *Surg Endosc.* 2019 Sep;33(9):2975-2981.
5. Tang B, Gao GM, Zou Z, Liu DN, Tang C, Jiang QG, *et al.* Efficacy comparison between robot-assisted and laparoscopic surgery for mid-low rectal cancer: a prospective randomized controlled trial. *Zhonghua Wei Chang Wai Ke Za Zhi.* 2020 Apr 25;23(4):377-383.

# CISTO HIDÁTICO HEPÁTICO: UMA REVISÃO DE LITERATURA

Bruna Carregal Coelho<sup>1</sup> , Cirênio de Almeida Barbosa<sup>2</sup>, Carlos Augusto Aglio<sup>2</sup>, Aragana Ferreira Bento Cardoso Leão<sup>1</sup>, Marlúcia Marques Fernandes<sup>3</sup>, Débora Helena da Cunha Lopes<sup>4</sup>

1 Faculdade de Medicina da Universidade Federal de Ouro Preto, Ouro Preto, Minas Gerais - Brasil

2 Complexo Hospitalar Santa Casa de Belo Horizonte/São Lucas, Belo Horizonte, Minas Gerais - Brasil

3 Hospital Santa Casa de Misericórdia de Ouro Preto, Ouro Preto, Minas Gerais - Brasil

4 Faculdade de Medicina Faminas, Belo Horizonte, Minas Gerais - Brasil

## Autor correspondente:

Bruna Carregal Coelho - brucarregal@gmail.com

## Resumo

**INTRODUÇÃO:** A hidatidose é uma doença zoonótica causada pela forma larval de *Echinococcus*. Nos humanos, ocorre o desenvolvimento de lesões císticas, principalmente no fígado e nos pulmões.<sup>1</sup> Os cistos hepáticos são endêmicos em áreas de criação de ovinos e têm despertado interesse renovado no Ocidente devido aos movimentos migratórios e ao surgimento de novos tratamentos menos invasivos.<sup>2</sup> Isso tem reduzido progressivamente o papel da cirurgia clássica em casos não complicados. **OBJETIVO:** Analisar diagnóstico e tratamento de cistos hepáticos, com foco em avanços terapêuticos. **MÉTODOS:** Realizou-se uma busca sistemática da literatura nas bases de dados PubMed, Web of Science e EBSCO. Os termos relevantes foram combinados utilizando operadores booleanos, e os recursos identificados foram revisados para selecionar as referências mais pertinentes. **DISCUSSÃO:** Os cistos hidáticos hepáticos (CHH) são geralmente assintomáticos, sendo diagnosticados incidentalmente na maioria dos casos.<sup>1</sup> Quando sintomáticos resultam de sintomas relacionados à expansão e inflamação local.<sup>2</sup> Complicações ocorrem em 20-40% dos casos e podem incluir compressão, deslocamento, ruptura, infecção bacteriana e envolvimento da árvore biliar.<sup>1</sup> A classificação de Gharbi é comumente utilizada para categorizá-los, mas a OMS recentemente atualizou essa classificação para melhor estadiamento e tratamento.<sup>4</sup> Para cistos maiores que 10 cm ou com risco de complicações, a intervenção cirúrgica é recomendada, com preferência pela cistopericistectomia total devido a menores complicações pós-operatórias.<sup>4</sup> Alguns cistos podem ser tratados percutaneamente ou por laparoscopia, especialmente aqueles não complicados ou do Tipo I e Tipo II com localizações periféricas.<sup>3</sup> No entanto, cistos intraparenquimatosos ou desafiadores geralmente não são adequados para abordagem laparoscópica.<sup>1</sup> O tratamento cirúrgico clássico ainda é a escolha para cistos maiores, especialmente os do Tipo IV ou V. A PAIR é uma alternativa inovadora à cirurgia, especialmente em casos inoperáveis ou na ausência de resposta ao tratamento medicamentoso.<sup>1</sup> O albendazol, sozinho ou em combinação com praziquantel, pode ser eficaz em cistos menores e não complicados, embora apenas cerca de 30% apresentem resolução completa com tratamento medicamentoso exclusivo.<sup>5</sup> **CONCLUSÃO:** Os cistos hepáticos desafiam diagnóstico e tratamento. Avanços em terapias menos invasivas alteram o cenário clínico, buscando eficácia e menor invasividade para melhores desfechos.


**Palavras-chave:** Equinococose Hepática. Equinococose. Revisão.

## REFERÊNCIAS:

1. Ferrer Inaebnit E, Molina Romero FX, Segura Sampedro JJ, González Argenté X, Morón Canis JM. A review of the diagnosis and management of liver hydatid cyst. *Rev Esp Enferm Dig.* 2022 Jan;114(1):35-41.
2. Hălmaciu I, Suciú BA, Molnar C, Russu PC, Butiurca VO, Tilincă M, *et al.* Multiple Hepatic Hydatid Cysts - Review of the Literature and Case Report. *Chirurgia (Bucur).* 2021 Aug;116(4):492-502.
3. Vintilă D, Papancea A, Georgescu SO, Tamaş C, Andronic D, Bradea C, *et al.* Treatment of hepatic hydatid cyst. *Med Surg J.* 2022, 126(4):543-550.
4. Yalcinoz K, Ikizceli T, Kahveci S, Karahan OI. Diffusion-weighted MRI and FLAIR sequence for differentiation of hydatid cysts and simple cysts in the liver. *Eur J Radiol Open.* 2021 May 31;8:100355.
5. Korkut E, Aksungur N, Altundaş N, Kara S, Peksöz R, Fakirullahoğlu M, *et al.* Open and laparoscopic surgery in hepatic hydatid cysts: Treatment of hydatid liver cyst: Comparison of open and laparoscopic surgery. *Ann Clin Anal Med.* 2022;13(7):826-830.



## CISTOADENOCARCINOMAS PAPILARES DO PÂNCREAS

Beatriz Rocha Siqueira<sup>1</sup> , Cirênio de Almeida Barbosa<sup>2</sup> Weber Chaves Moreira<sup>2</sup>, Cláudio Luiz Vieira Tannús<sup>2</sup>, Ronald Soares dos Santos<sup>3</sup>, Pablo Rezende de Oliveira<sup>4</sup>

1 Faculdade de Medicina da Universidade Federal de Minas Gerais, Belo Horizonte, Minas Gerais - Brasil

2 Complexo Hospitalar Santa Casa de Belo Horizonte/São Lucas, Belo Horizonte, Minas Gerais - Brasil

3 Hospital Santa Casa de Misericórdia de Ouro Preto, Ouro Preto, Minas Gerais - Brasil

4 Hospital Municipal Odilon Behrens, Belo Horizonte, Minas Gerais - Brasil

Autor correspondente:  
Beatriz Rocha Siqueira -  
beatrizrochasiq@ufmg.br

### Resumo

**INTRODUÇÃO:** O diagnóstico crescente de cistos pancreáticos, em decorrência do uso de exames de imagem, revela cada vez mais neoplasias mucinosas papilares intraductais (NMPI). Essas lesões, originadas dos ductos pancreáticos, apresentam características distintas, como dilatação do ducto, expansão intraductal das células produtoras de mucina e secreção mucinosa no duodeno. As NMPI são consideradas pré-cancerosas, com uma sequência adenoma-carcinoma bem definida, e estão associadas a riscos de malignidades. Dada a escassez de literatura sobre cistoadenocarcinomas papilíferos do pâncreas provenientes de NMPI, é crucial discutir sobre suas características e estratégias de manejo.


**OBJETIVO:** Analisar características e manejo de NMPI's e cistoadenocarcinomas papilíferos pancreáticos. **MÉTODOS:** Realizou-se uma busca da literatura pertinente nas bases de dados PubMed e Web of Science. Os termos relevantes para realizar a pesquisa foram combinados entre operadores booleanos e, posteriormente, os recursos da literatura identificados foram revisados para selecionar as referências mais relevantes. **DISCUSSÃO:** NMPI é um tumor cístico intraductal que demonstra produção de mucina e papilas bem desenvolvidas, a malignização dos NMPI's leva a formação de cistoadenocarcinomas papilares.<sup>1</sup> As características das NMPI's apresentam significância prognóstica, sendo que a localização e a morfologia são importantes. Lesões no ducto principal e subtipo morfológico pancreatobiliar encerram maior tendência a malignidade.<sup>2</sup> A maioria dos pacientes com NMPI é assintomática, com diagnóstico muitas vezes incidental. A previsão de malignidade dessas lesões geralmente começa com exames de imagem, onde achados como tamanho, paredes espessadas, pancreatite associada ou dilatação do ducto pancreático principal atrofia pancreática distal podem indicar malignidade.<sup>1</sup> No entanto, essas características ainda não são totalmente confiáveis para predição.<sup>5</sup> Marcadores tumorais como CA19-9 e antígeno carcinoembrionário são elevados em menos de 20% dos casos.<sup>2</sup> A cirurgia é a principal opção de tratamento para NMPI com displasia de alto grau ou progressão para carcinoma invasivo.<sup>4</sup> Para pacientes com adenocarcinoma ductal invasivo, terapia adjuvante pós-ressecção demonstrou melhora na sobrevida.<sup>3</sup> **CONCLUSÃO:** O manejo eficaz das NMPI's é vital para melhorar os desfechos, pois sua evolução para cistoadenocarcinomas papilares implica prognósticos adversos e desafios ao tratamento.

**Palavras-chave:** Cistadenocarcinoma Papilar. Pâncreas. Neoplasias Pancreáticas.

### REFERÊNCIAS:

1. Németh K, Budai A. Az intraduktális papilláris mucinózus neoplázia (IPMN) jellegzetességei [All you should know about intraductal papillary mucinous neoplasm (IPMN)]. *Magy Onkol.* 2021 Oct 6;65(3):223-230.
2. Nista EC, Schepis T, Candelli M, Giuli L, Pignataro G, Franceschi F, *et al.* Humoral Predictors of Malignancy in IPMN: A Review of the Literature. *Int J Mol Sci.* 2021 Nov 27;22(23):12839.
3. Käppli RM, Müller SA, Hummel B, Kruse C, Müller P, Fornaro J, *et al.* IPMN: surgical treatment. *Langenbecks Arch Surg.* 2013 Dec;398(8):1029-37.
4. Omori Y, Furukawa T, Scarpa A, Luchini C. Co-occurring IPMN and pancreatic cancer: the same or different? An overview from histology to molecular pathology. *J Clin Pathol.* 2023 Nov;76(11):734-739.
5. Grützmann R, Niedergethmann M, Pilarsky C, Klöppel G, Saeger HD. Intraductal papillary mucinous tumors of the pancreas: biology, diagnosis, and treatment. *Oncologist.* 2010;15(12):1294-309.

## COLEDOCOLITÍASE GIGANTE APÓS 40 ANOS DE COLECISTECTOMIA VIA LAPAROTÔMICA

Michele Silva Lobato<sup>1</sup> , Milhem Jameledien Morais Kansaon<sup>1</sup>, Thales Pessoa Carneiro<sup>1</sup>, Sara dos Santos Oliveira<sup>2</sup>, Áurea Soares Zica<sup>3</sup>, Felipe Guimarães Campos Fonseca<sup>3</sup>.

1 Hospital MaterDei,  
Belo Horizonte, Minas  
Gerais - Brasil

2 Faculdade de Medicina  
da Pontifca Universidade  
Católica de Minas Gerais,  
Betim, Minas Gerais -  
Brasil

3 Hospital Vila da Serra,  
Nova Lima, Minas Gerais  
- Brasil

Autor correspondente:  
Michele Silva Lobato  
- michelelobato21@  
hotmail.com

**Resumo**


**INTRODUÇÃO:** Esse estudo objetiva apresentar um caso cirúrgico de uma coledocolitíase gigante, de origem primária, sendo um cálculo de etiologia e tamanhos raros. **RELATO DO CASO:** Paciente, 87 anos, sexo feminino, portadora de insuficiência cardíaca congestiva, insuficiência mitral moderada, DPOC e fibrilação atrial. Há 40 anos foi submetida a colecistectomia por via laparotômica, devido a colelitíase sintomática. Em janeiro de 2024 evoluiu com quadro de icterícia, febre e dor abdominal na região epigástrica e hipocôndrio direito, com o diagnóstico de colangite aguda. Nesse momento, foi diagnosticada com coledocolitíase documentada em colangioresonância, apresentando cálculo de, aproximadamente, 35 x 22 mm. Realizado CPRE na tentativa de extração do cálculo sem sucesso, passado cateter em via biliar para desobstrução. Então, foi realizado tratamento cirúrgico minimamente invasivo, por via laparoscópica, com coledocostomia para extração e realização de coledojejunostomia em Y de Roux. Apresentou internação sem intercorrências e alta sem complicações. **CONCLUSÃO:** A coledocolitíase primária, é rara, ocorre em aproximadamente 5% dos casos de coledocolitíase, sendo formada por bilirrubinato de cálcio (cálculos pigmentados de castanhos), que é resultado da estase e infecção da via biliar. Nos cálculos de grande tamanho, maior que 1,5 – 2 cm, geralmente, é proposto a derivação biliodigestiva. Na literatura a descrição de cálculos primários de tamanho maior que 2 cm é raro, sendo então esse caso cirúrgico de importante relevância.

**Palavras-chave:** Coledocolitíase. Cálculos Biliares. Procedimentos Cirúrgicos Minimamente Invasivos.

**REFERÊNCIAS:**

1. Cianci P, Restini E. Management of cholelithiasis with choledocholithiasis: Endoscopic and surgical approaches. *World J Gastroenterol.* 2021 Jul 28;27(28):4536-4554.
2. Lee SW, Chang CS, Lien HC, Lee TY, Yeh HZ, Tung CF. Influence of Black and Brown Pigment Stone in Cholecystectomized Patients With Acute Biliary Pancreatitis. *Gastroenterology Res.* 2012 Oct;5(5):177-181.
3. Pavlidis ET, Pavlidis TE. Current management of concomitant cholelithiasis and common bile duct stones. *World J Gastrointest Surg.* 2023 Feb 27;15(2):169-176.
4. Sugiura R, Nakamura H, Horita S, Meguro T, Sasaki K, Kagaya H, et al. Assessment of postoperative common bile duct stones after endoscopic extraction and subsequent cholecystectomy. *Surg Endosc.* 2022 Sep;36(9):6535-6542.
5. Wen N, Wang Y, Cai Y, Nie G, Yang S, Wang S, et al. Risk factors for recurrent common bile duct stones: a systematic review and meta-analysis. *Expert Rev Gastroenterol Hepatol.* 2023 Jul-Dec;17(9):937-947.

## COLEDOCOTOMIA LAPAROSCÓPICA

Kaliani Ângelo Ramos<sup>1</sup> , Cirênio de Almeida Barbosa<sup>1,2</sup>, Weber Chaves Moreira<sup>2</sup>, José Carlos Vieira<sup>3</sup>, Tuian Santiago Cerqueira<sup>3</sup>, Ronald Soares dos Santos<sup>4</sup>

1 Faculdade de Medicina da Universidade Federal de Ouro Preto, Ouro Preto, Minas Gerais - Brasil

2 Complexo Hospitalar Santa Casa de Belo Horizonte/São Lucas, Belo Horizonte, Minas Gerais - Brasil

3 Hospital São Lucas, Belo Horizonte, Minas Gerais, Brasil

4 Hospital Santa Casa de Misericórdia de Ouro Preto, Ouro Preto, Minas Gerais - Brasil

### Autor correspondente:

Kaliani Ângelo Ramos -  
kalianiangelo@gmail.com

### Resumo

**INTRODUÇÃO:** A tecnologia e o aprimoramento das habilidades dos cirurgiões, possibilitaram a exploração laparoscópica do ducto biliar comum, para identificar coledocolitíase e prevenir suas complicações potencialmente fatais.<sup>1,2</sup> A Coledocotomia Laparoscópica (CDL) é uma alternativa cirúrgica minimamente invasiva, utilizada para acessar e tratar patologias da via biliar comum.<sup>2</sup> **OBJETIVO:** Este estudo visa revisar as indicações e riscos da coledocotomia laparoscópica. **MÉTODO:** Foi realizado um levantamento bibliográfico, nas bases de dados SciELO, MEDLINE e PubMed, utilizando os Descritores em Ciências da Saúde: “Cálculos biliares”; “Coledocolitíase” e “Coledocotomia laparoscópica”. Foram considerados estudos originais, publicados até Fevereiro de 2024, que abordaram assuntos relevantes ao tema. 14 artigos foram lidos e 5 foram utilizados para realização deste trabalho. **DISCUSSÃO:** Estudos apontam que a CDL é indicada e altamente eficaz para pacientes com ductos comuns dilatados ( $\geq 10$  mm), cálculos  $\geq 1$  cm, cálculos múltiplos, ou cálculos que requerem litotripsia secundária devido à impaction.<sup>2</sup> Além disso, é recomendada em situações em que outras técnicas, como a exploração transcística do ducto biliar comum ou a extração endoscópica retrógrada, falharam.<sup>2</sup> O procedimento é realizado antes da remoção da vesícula biliar para facilitar a manipulação do ducto cístico, permitindo a desobstrução e a realização da coledocotomia.<sup>2</sup> A coledocotomia laparoscópica (CDL) tem sido sugerida como uma abordagem eficaz, segura e financeiramente viável para tratar a coledocolitíase. No entanto, está associada a uma taxa de morbidade relativamente elevada, principalmente devido à inserção do tubo T, frequentemente, colocado no ducto biliar comum para descompressão, drenagem, evitar ou aliviar possíveis vazamentos e estenoses biliares, e manter uma abordagem para coledocoscopia para tratar cálculos remanescentes.<sup>3,4</sup> No entanto, tem sido associado a complicações com riscos potenciais, incluindo dor no local da drenagem, redução na qualidade de vida, obstrução do trato biliar, distúrbios eletrolíticos, aumento do risco de vazamento de bile, desafios nos cuidados de enfermagem, peritonite biliar devido ao deslocamento do tubo, perda de bile e necessidade de exames pós-operatórios repetidos.<sup>2,3,5</sup> **CONCLUSÃO:** A CDL emerge como uma opção eficaz no tratamento da coledocolitíase, indicado para grupos específicos. No entanto, é crucial abordar os desafios ligados à inserção do tubo T.

**Palavras-chave:** Cálculos Biliares. Coledocolitíase. Laparoscopia.

### REFERÊNCIAS:

1. Santo MA, Domene CE, Riccioppo D, Barreira L, Takeda FR, Pinotti HW. Common bile duct stones: analysis of the videolaparoscopic surgical treatment. *Arq Gastroenterol.* 2012 Jan-Mar;49(1):41-51.
2. Memon MA, Hassaballa H, Memon MI. Laparoscopic common bile duct exploration: the past, the present, and the future. *Am J Surg.* 2000 Apr;179(4):309-15.
3. Lai W, Xu N. Feasibility and safety of choledochotomy primary closure in laparoscopic common bile duct exploration without biliary drainage: a retrospective study. *Sci Rep.* 2023 Dec 18;13(1):22473.
4. Wei Q, Hu HJ, Cai XY, Li LB, Wang GY. Biliary drainage after laparoscopic choledochotomy. *World J Gastroenterol.* 2004 Nov 1;10(21):3175-8.
5. Wang Y, Huang Y, Shi C, Wang L, Liu S, Zhang J, *et al.* Efficacy and safety of laparoscopic common bile duct exploration via choledochotomy with primary closure for the management of acute cholangitis caused by common bile duct stones. *Surg Endosc.* 2022 Jul;36(7):4869-4877.

## COMPARAÇÃO DE DESFECHOS OPERATÓRIOS E PÓS-OPERATÓRIOS DE DERIVAÇÃO GÁSTRICA EM Y DE ROUX LAPAROSCÓPICA VERSUS ROBÓTICA: UMA REVISÃO INTEGRATIVA

Gustavo Gabino Gonçalves<sup>1</sup> , Maria Luiza Colares Macedo<sup>1</sup>, Henrique Ferreira Leal Brandolt<sup>1</sup>, Gabriel Batista Teixeira Souza<sup>1</sup>, Beatriz Veloso de Almeida Venuto<sup>1</sup>

<sup>1</sup> Faculdade de Medicina da Universidade Federal de Minas Gerais, Belo Horizonte, Minas Gerais - Brasil

Autor correspondente:  
Gustavo Gabino  
Gonçalves - gugabino@gmail.com

### Resumo


**INTRODUÇÃO:** A obesidade e o sobrepeso consistem em uma pandemia e estima-se que 16% da população mundial adulta sofra de uma dessas doenças.<sup>1</sup> Assim, a cirurgia bariátrica robótica é um método de procedimento que surgiu como alternativa para as operações bariátricas via laparoscopia. Entretanto, as vantagens e desvantagens comparativas desses procedimentos ainda não são muito bem definidas. **OBJETIVOS:** Comparar desfechos peri e pós-operatórios dos métodos laparoscópico (L) e robótico (R) de realizar a Gastroplastia com Derivação Gástrica em Y de Roux (RYGB) e observar as vantagens de cada método com base na literatura médica. **METODOLOGIA:** Foi feita uma busca pelos descritores (Roux-en-Y OR gastric bypass) AND robotic surgery AND laparoscopy nas bases PubMed e Embase. Houve duas fases de seleção e duplo-cego, em que 8 artigos foram elegíveis. O critério de inclusão foi comparação do uso de bypass gástrico para cirurgia bariátrica robótica ou laparoscópica em adultos ou idosos obesos; os critérios de exclusão foram revisões de literatura e meta-análises, textos completos indisponíveis ou ilegíveis e comparação com outras técnicas que não bypass gástrico. **RESULTADOS COM DISCUSSÃO:** A RYGB é vantajosa para pacientes com diferentes graus de obesidade e o presente estudo revelou uma tendência de utilização da R-RYGB em pacientes com maiores índices de IMC. Na maioria dos artigos analisados, o tempo de operação mostrou-se maior nos procedimentos robóticos, o que se explica pelas diferentes técnicas anastomóticas utilizadas<sup>3</sup> e pela maior experiência dos cirurgiões em L-RYGB.<sup>2</sup> Essa variável pode tornar a técnica robótica mais onerosa<sup>2</sup> e exigir maior estudo por parte dos cirurgiões, com o intuito de equiparar as técnicas. Contudo, R-RYGB não é desvantajosa em relação à L-RYGB, pois, na análise dos artigos, apresentou: menores complicações pós-operatórias para adultos e para idosos, baseado na classificação Clavien-Dindo 3+; menor surgimento de feridas infeccionadas no pós-operatório; menor ou igual tempo de internação. **CONCLUSÃO:** Após a análise da literatura, concluímos que a RYGB robótica é uma opção segura e se associa à menor chance de complicações pós-operatórias (Clavien-Dindo 3+) quando comparada com a laparoscópica, apesar do maior tempo de operação e de custo associados.

**Palavras-chave:** Procedimentos Cirúrgicos Robóticos. Derivação Gástrica. Laparoscopia.

### REFERÊNCIAS:

1. World Health Organization. Obesity [Internet]. Genebra: World Health Organization. 2023. Disponível em: [https://www.who.int/health-topics/obesity/#tab=tab\\_1](https://www.who.int/health-topics/obesity/#tab=tab_1)
2. Lainas P, Kassir R, Benois M, Derienne J, Debs T, Safieddine M, *et al.* Comparative analysis of robotic versus laparoscopic Roux-en-Y gastric bypass in severely obese patients. *J Robot Surg.* 2021 Dec;15(6):891-898.
3. Stefanidis D, Bailey SB, Kuwada T, Simms C, Gersin K. Robotic gastric bypass may lead to fewer complications compared with laparoscopy. *Surg Endosc.* 2018 Feb;32(2):610-616.

## COMPARAÇÃO DOS DESFECHOS E IMPLICAÇÕES DA APENDICECTOMIA DE INTERVALO COM APENDICECTOMIA PRECOCE NO TRATAMENTO DA APENDICITE COMPLICADA

Letícia Garcia Rabelo<sup>1</sup> , Carolina Pinheiro Naback<sup>1</sup>, Carlos Henrique de Oliveira Magno<sup>1</sup>, Larissa Pereira Guerra<sup>2</sup>, Laryssa Chaves Vieira<sup>1</sup>, Joziana Muniz de Paiva Barçante<sup>1</sup>

1 Faculdade de Medicina da Universidade Federal de Lavras, Lavras, Minas Gerais - Brasil

2 Hospital Universitário da Universidade Federal de Juiz de Fora, Juiz de Fora, Minas Gerais - Brasil

Autor correspondente: Letícia Garcia Rabelo - draleticiag.rabelo@gmail.com

### Resumo

**INTRODUÇÃO:** Apendicite complicada (AC) é definida pela presença de flegmão ou abscesso apendicular, sendo responsável por cerca de 4% a 25% dos casos.<sup>1,3</sup> Na apendicite não complicada, a apendicectomia de emergência (AE) é o tratamento padrão. Contudo, quando a AE é aplicada nos casos de AC, pode resultar em manipulação excessiva do tecido para descolamento de aderências, levando ao aumento da morbidade e ao risco de cirurgia de expansão desnecessária, incluindo ressecção ileocecal e hemicolectomia direita.<sup>1,3,5</sup> Deste modo, a adoção do tratamento não operatório (TNO) com antibióticos e drenagem percutânea, seguido de apendicectomia de intervalo (AI), vem demonstrando desfechos mais favoráveis nesses casos.<sup>1,3,5</sup> **OBJETIVO:** Avaliar comparativamente os desfechos e custos envolvidos no tratamento pela apendicectomia de intervalo, quando comparada a apendicectomia precoce. **MÉTODO:** Busca sistemática na plataforma Pubmed através das palavras-chave 'appendectomy of interval', 'appendicular abscess'. **RESULTADOS:** De forma geral, a AI se mostrou indispensável após a instituição do TNO, uma vez que os estudos demonstraram incidência substancialmente maior de doença maligna apendicular (6%), em especial adenocarcinoma mucinoso, de apendicite crônica (5%-44%) e de doença inflamatória intestinal, em pacientes pós TNO.<sup>2</sup> Todos esses quadros estão possivelmente ligados à persistência crônica do processo inflamatório e são evitáveis pela realização da AI.<sup>1,3</sup> Dentre os benefícios trazidos pela AI, pode-se citar diminuição das complicações pós-operatórias, das ressecções estendidas e do tempo de internação hospitalar total.<sup>5</sup> Em contrapartida, o custo total gasto com um paciente pós AI foi maior.<sup>5</sup> Vale ressaltar que a maioria dos estudos demonstrou que a adoção da AI modificou positivamente o desfecho apenas nos casos em que há a presença de abscesso apendicular.<sup>5</sup> A ausência de abscesso faz prevalecer a vantagem da apendicectomia precoce.<sup>1,3</sup> Não obstante, foi encontrada uma diferença considerável nos resultados a depender da população analisada. Os estudos envolvendo população adulta deixaram claro os benefícios da AI para os casos de AC, enquanto os estudos com crianças não demonstraram diferenças substanciais entre as duas abordagens.<sup>4</sup> **CONCLUSÃO:** AI vem se consolidando como tratamento de primeira linha para casos de apendicite complicada com abscesso, trazendo benefícios como redução das complicações e tempo de internação, porém com custo maior, quando comparada a AE.<sup>1,3</sup>

**Palavras-chave:** Apendicite. Apendicectomia. Abscesso Abdominal. Complicações Intraoperatórias.

### REFERÊNCIAS:

1. Watanabe R, Otsuji A, Nakamura Y, Higuchi T, Takahashi A, Saito T, *et al.* Superior outcomes (but at higher costs) of non-operative management with interval appendectomy over immediate surgery in appendicitis with abscess: Results from a large adult population cohort. *Asian J Endosc Surg.* 2020 Apr;13(2):186-194.
2. Peltrini R, Cantoni V, Green R, Lionetti R, D'Ambra M, Bartolini C, *et al.* Risk of appendiceal neoplasm after interval appendectomy for complicated appendicitis: A systematic review and meta-analysis. *Surgeon.* 2021 Dec;19(6):e549-e558.
3. Akingboye AA, Mahmood F, Zaman S, Wright J, Mannan F, Mohamedahmed AYY. Early versus delayed (interval) appendectomy for the management of appendicular abscess and phlegmon: a systematic review and meta-analysis. *Langenbecks Arch Surg.* 2021 Aug;406(5):1341-1351.
4. Duggan EM, Marshall AP, Weaver KL, St Peter SD, Tice J, Wang L, *et al.* A systematic review and individual patient data meta-analysis of published randomized clinical trials comparing early versus interval appendectomy for children with perforated appendicitis. *Pediatr Surg Int.* 2016 Jul;32(7):649-55.
5. Noubani M, McCarthy E, Zhang X, Yang J, Spaniolas K, Pryor AD, *et al.* [S073]-The impact of interval appendectomy timing on follow-up adverse outcomes. *Surg Endosc.* 2023 Apr;37(4):3154-3161.

## COMPARAÇÃO ENTRE A ACURÁCIA DA TOMOGRAFIA COMPUTADORIZADA E DA ULTRASSONOGRAFIA NO DIAGNÓSTICO PRECOCE DE ABDOME AGUDO INFLAMATÓRIO EM PEDIATRIA

Vinícius Diniz Cedro Araújo<sup>1</sup> , Bianca Cardoso Lopes<sup>1</sup>, Iure Kalinine Ferraz de Souza<sup>1</sup>,  
Jacqueline Braga Pereira<sup>2</sup>

1Faculdade de Medicina da Universidade Federal de Ouro Preto, Ouro Preto, Minas Gerais - Brasil

2Faculdade de Medicina da Universidade Federal de Minas Gerais, Belo Horizonte, Minas Gerais - Brasil

Autor correspondente:

Vinícius Diniz Cedro Araújo - [vinicius.cedro@aluno.ufop.edu.br](mailto:vinicius.cedro@aluno.ufop.edu.br)

### RESUMO

**INTRODUÇÃO:** O abdome agudo inflamatório, comum em emergência pediátrica, é uma condição possivelmente cirúrgica que cursa com dor abdominal intensa e súbita e, quando diagnosticada tardiamente, pode ser grave. Na escolha da propedêutica entre ultrassonografia (US) e tomografia computadorizada (TC), a literatura evidencia falta de consenso entre protocolos quanto à primeira escolha e a sequência de utilização.<sup>1</sup> **OBJETIVO:** Através de uma revisão sistemática definir, entre a US e a TC, o primeiro exame propedêutico e sua sequência de indicação para pacientes pediátricos com abdome agudo inflamatório. **MÉTODO:** Pesquisou-se nas bases de dados PubMed, Scopus, Medline e Lilacs, os descritores: pediatric, computed tomography, ultrasound, acute abdomen, appendicitis, pancreatitis, diverticulitis e peritonitis. Incluiu-se estudos publicados entre 2014 e 2024. Foram encontrados 5534 estudos. Após remover 2173 duplicatas, 3370 foram triados pelo título e resumo. Destes, 3296 foram excluídos por fuga ao tema ou por serem revisão. Por fim, após a leitura integral de 74 estudos, 11 foram selecionados. **RESULTADOS:** A US apresentou sensibilidade (S) de 77.2% a 96%, e especificidade (E) de 52.6% e demonstrou leve inferioridade em relação à TC, que apresentou S de 88.1% a 97.3% e E de 93.7%.<sup>1,2</sup> Nesses cálculos, a inclusão de resultados indeterminados de US, que representam cerca de 28% dos laudos totais, reduz significativamente a S da US.<sup>1</sup> Dessa forma, estes podem causar complicações e atraso no diagnóstico, com 83% deles revelando-se como apendicite perfurada em TC subsequente ( $p < 0.001$ ),<sup>3</sup> e podem levar a apendicectomias negativas, observadas em 13 a 23% dos casos operados ( $p < 0.005$ ),<sup>1,4</sup> em comparação com 1% quando utilizada a TC.<sup>4</sup> Em relação à pancreatite, o diagnóstico pela US apresenta 91,7% de acurácia e se mostra consistente com a TC, exceto em situações de necrose. Nesta, apesar da detecção ser exclusiva pela TC, a US melhora os valores pós-teste quando se associam as alterações do parênquima com as peripancreáticas. Isso contribui na avaliação da gravidade e na determinação da necessidade da TC.<sup>5</sup> **CONCLUSÃO:** Por apresentar acurácia similar à TC, a US deve ser considerada como primeira linha na investigação inicial de abdome agudo inflamatório na pediatria. Contudo, se houver dúvida diagnóstica ou suspeita de falso-negativo, o uso da TC é indispensável, visto que essas situações são responsáveis por atraso no diagnóstico, aumento de complicações e cirurgias desnecessárias.

**Palavras-chave:** Ultrassonografia. Tomografia Computadorizada por Raios X. Abdome Agudo. Pediatria.

### REFERÊNCIAS:

1. Binkovitz LA, Unsdorfer KM, Thapa P, Kolbe AB, Hull NC, Zingula SN, *et al.* Pediatric appendiceal ultrasound: accuracy, determinacy and clinical outcomes. *Pediatr Radiol.* 2015 Dec;45(13):1934-44.
2. Baykara AS. Acute Appendicitis in Children: Evaluation of the Diagnostic Efficacy of Ultrasonography and Computed Tomography. *Cureus.* 2023 Aug 21;15(8):e43860.
3. Kim I, Kwon H, Choi YJ, Kwak YH, Lee JH, Suh D, *et al.* Computed tomography scan usage when US results are non-diagnostic for suspected acute appendicitis in children. *Medicine (Baltimore).* 2020 Sep 4;99(36):e21961.
4. Abdelhalim MA, Stuart JD, Nicholson GA. Augmenting the decision making process in acute appendicitis: A retrospective cohort study. *Int J Surg.* 2015 May;17:5-9.
5. Hosokawa T, Tanami Y, Sato Y, Oguma E. Comparison of the Balthazar score of acute pancreatitis between computed tomography and ultrasound in children: pitfalls of ultrasound in diagnosing and evaluating pancreatitis. *J Med Ultrason (2001).* 2021 Oct;48(4):605-613.

## Resumo

## COMPARATIVO DA EFICÁCIA CLÍNICA DA LOBECTOMIA VERSUS SEGMENTECTOMIA PARA CÂNCER PULMONAR DE CÉLULAS NÃO PEQUENAS IGUAIS OU MENORES QUE DOIS CENTÍMETROS

Laryssa Chaves Vieira<sup>1</sup> , Letícia Garcia Rabelo<sup>1</sup>, Carlos Henrique de Oliveira Magno<sup>1</sup>, Larissa Pereira Guerra<sup>2</sup>, Carolina Pinheiro Naback<sup>1</sup>, Joziana Muniz de Paiva Barçante<sup>1</sup>

<sup>1</sup>Faculdade de Medicina da Universidade Federal de Lavras, Lavras, Minas Gerais - Brasil  
<sup>2</sup>Hospital Universitário da Universidade Federal de Juiz de Fora, Juiz de Fora, Minas Gerais - Brasil

Autor correspondente: Laryssa Chaves Vieira - laryssa.ch.vieira@gmail.com

### Resumo


**INTRODUÇÃO:** O câncer de pulmão corresponde a 21,77% de todos os tipos de câncer, com letalidade e incidência crescente. Ele se divide em carcinoma pulmonar de pequenas células (CPPC) e carcinoma pulmonar não pequenas células (CPNPC), este corresponde a cerca de 80% dos casos de câncer de pulmão no mundo.<sup>1</sup> O padrão-ouro para o tratamento de CPNPC atualmente é a lobectomia. Entretanto, o ensaio clínico randomizado JCOG 0802 realizado no Japão demonstrou que a segmentectomia e a lobectomia têm a mesma taxa de sobrevida global (SG) dependendo do estágio no qual CPNPC se encontra.<sup>2</sup> **OBJETIVO:** Avaliar comparativamente a eficácia clínica da lobectomia e segmentectomia no tratamento de CPNPC que tenham até 2,0 cm de tamanho. **MÉTODO:** Busca sistemática na plataforma PubMed através das palavras-chave “lobectomy”, “segmentectomy” e “non-small cell lung cancer”. **RESULTADOS:** No ensaio, é demonstrado que a segmentectomia deveria ser o procedimento cirúrgico padrão para CPNPC até 2,0 cm devido ter alta SG.<sup>1</sup> No entanto, o estudo demonstrou que recidivas locorregionais ocorrem com maior frequência na segmentectomia, embora não afete significativamente a SG livre de recidiva.<sup>1</sup> A segmentectomia é um procedimento cirúrgico menos invasivo e reserva a possibilidade de um tratamento mais extenso para doenças futuras potencialmente fatais, como um segundo câncer primário, doença respiratória ou doença cerebrovascular.<sup>2</sup> Entretanto, a lobectomia para pacientes com CPNPC periférico de pequeno tamanho em estágio inicial parecia ser mais invasiva, a julgar pela SG em longo prazo.<sup>2</sup> Neste estudo, a segmentectomia, incluindo procedimentos complexos, mostrou morbidade e mortalidade factíveis em comparação com lobectomia para pacientes com lesões periféricas de pequeno porte CPNPC.<sup>1</sup> A segmentectomia foi associada a maior chance de vazamento de ar. As vantagens da segmentectomia se deve a baixa frequência de cirurgias, morbidade e mortalidade, preservação da função pulmonar e menor perda sanguínea intraoperatória.<sup>3</sup> **CONCLUSÃO:** Não houve diferenças significativas nas medidas pré-operatória de complicações intraoperatórias e pós-operatórias em pacientes de segmentectomia e lobectomia, exceto que foi observado mais vazamento de ar no braço segmentectomia.<sup>3</sup> Dessa forma, a segmentectomia poderá ser o tratamento padrão para CPNPC se a não inferioridade na SG for confirmada após mais estudos.

**Palavras-chave:** Morbidade. Cirurgia Geral. Carcinoma de Células Pequenas. Cirurgia Torácica. Neoplasias Pulmonares.

### REFERÊNCIAS:

1. Bertolaccini L, Prisciandaro E, Bardoni C, Cara A, Diotti C, Girelli L, *et al.* Minimally Invasive Anatomical Segmentectomy versus Lobectomy in Stage IA Non-Small Cell Lung Cancer: A Systematic Review and Meta-Analysis. *Cancers (Basel)*. 2022 Dec 14;14(24):6157.
2. Stamatis G, Leschber G, Schwarz B, Brintrup DL, Flossdorf S, Passlick B, *et al.* Survival outcomes in a prospective randomized multicenter Phase III trial comparing patients undergoing anatomical segmentectomy versus standard lobectomy for non-small cell lung cancer up to 2 cm. *Lung Cancer*. 2022 Oct;172:108-116.
3. Xu Y, Qin Y, Ma D, Liu H. The impact of segmentectomy versus lobectomy on pulmonary function in patients with non-small-cell lung cancer: a meta-analysis. *J Cardiothorac Surg*. 2022 May 7;17(1):107.

# COMPLICAÇÕES DO TRATAMENTO LAPAROSCÓPICO DA HÉRNIA INGUINAL: DESAFIOS

Gleison Carlos Arantes Filho<sup>1</sup> , Ronald Soares dos Santos<sup>2</sup>, Paulo Rogério Nazareth<sup>3</sup>, Marlúcia Marques Fernandes<sup>2</sup>, Maria Cristina Serafim Costa<sup>1</sup>, Murillo César da Costa Borges<sup>1</sup>

1 Faculdade de Medicina da Universidade Federal de Ouro Preto, Ouro Preto, Minas Gerais, Brasil.

2 Hospital Santa Casa de Misericórdia de Ouro Preto, Ouro Preto, Minas Gerais, Brasil.

3 Hospital Santa Casa de Barbacena, Barbacena, Minas Gerais, Brasil.

## Autor Correspondente:

Gleison Carlos Arantes Filho - gleisoncarlosarantesfilho@hotmail.com

## Resumo

**INTRODUÇÃO:** A correção laparoscópica de hérnia inguinal (CLHI), uma técnica avançada para o tratamento da hérnia inguinal, é suscetível a uma série de complicações específicas. Neste contexto, revisamos as potenciais complicações associadas à CLHI. Destaca-se a importância do conhecimento profundo, da atenção minuciosa à anatomia cirúrgica e da aplicação adequada da técnica de CLHI para evitar tais complicações. Esses elementos surgem como os principais determinantes para o sucesso na abordagem laparoscópica da hérnia inguinal. **OBJETIVO:** Versar sobre as complicações potenciais da CLHI. **MÉTODO:** Revisão que abrangeu as bases SciELO, PubMed e EMBASE, buscando estudos sobre complicações da CLHI. A seleção dos artigos foi baseada em título, resumo e avaliação crítica. **RESULTADOS COM DISCUSSÃO:** A CLHI é inovadora e traz consigo vantagens relacionadas à recuperação e menor morbidade pós operatória.<sup>1</sup> No entanto, muitas das complicações, como as recorrências precoces que podem atingir até 3% dos casos, estão diretamente relacionadas à falta de conhecimento da anatomia cirúrgica e da técnica adequada.<sup>2,3</sup> Lesões vasculares podem resultar, principalmente, da manipulação inadequada dos vasos espermáticos e epigástricos. O uso de grampos na região do “Triângulo da Perdição” tem potencial de lesar os vasos ilíacos – uma complicação temida.<sup>4</sup> Complicações locais, como seromas, são comuns ao usar telas sintéticas, em especial em procedimentos totalmente extraperitoneais, onde o fluido acumulado não pode drenar para a cavidade peritoneal.<sup>5</sup> Apesar de raro, a orquite isquêmica pode seguir grandes hérnias indiretas devido ao trauma durante dissecação do saco herniário. Neuralgias, após herniorrafia laparoscópica, ocorrem em 1,6% dos casos e são causa de dor crônica. Clipes também podem lesionar nervos no trato iliopúbico, aumentando o risco de neuralgia.<sup>2</sup> Lesão intestinal é possível em cirurgias laparoscópicas, especialmente durante a punção inicial ou liberação de aderências peritoneais.<sup>4</sup> Ademais, cautela é necessária nos locais de punção para evitar sangramento.<sup>1</sup> Apesar dessas preocupações, a CLHI oferece vantagens, incluindo baixa morbidade, menos dor pós-operatória e rápido retorno às atividades normais. **CONCLUSÃO:** As complicações da hérnia inguinal laparoscópica enfatizam a necessidade de habilidade técnica e compreensão anatômica para evitar riscos e garantir resultados satisfatórios.


**Palavras-chave:** Hérnia Inguinal. Laparoscopia. Herniorrafia. /complicações.

## REFERÊNCIAS:

1. Meier J, Stevens A, Berger M, Makris KI, Bramos A, Reisch J, *et al.* Comparison of Postoperative Outcomes of Laparoscopic vs Open Inguinal Hernia Repair. *JAMA Surg.* 2023 Feb 1;158(2):172-180.
2. Miguel PR, Reusch M, daRosa AL, Carlos JR. Laparoscopic hernia repair--complications. *JLS.* 1998 Jan-Mar;2(1):35-40.
3. Choi YY, Kim Z, Hur KY. The safety and effectiveness of laparoscopic total extraperitoneal (TEP) repair for recurrent inguinal hernia after open hernioplasty. *J Laparoendosc Adv Surg Tech A.* 2010 Jul-Aug;20(6):537-9.
4. Öberg S, Jessen ML, Andresen K, Rothman JV, Rosenberg J. High complication rates during and after repeated Lichtenstein or laparoscopic inguinal hernia repairs in the same groin: a cohort study based on medical records. *Hernia.* 2020 Aug;24(4):801-810.
5. Leibl BJ, Schmedt CG, Schwarz J, Kraft K, Bittner R. Laparoscopic surgery complications associated with trocar tip design: review of literature and own results. *J Laparoendosc Adv Surg Tech A.* 1999 Apr;9(2):135-40.



## COMPLICAÇÕES INESPERADAS: A LIGAÇÃO ENTRE DENGUE E APENDICITE AGUDA

Eduarda Andrade Rocha de Oliveira<sup>1</sup> , João Victor Vasconcelos Sanches<sup>1</sup>, Nilson Ferreira de Oliveira Junior<sup>2</sup>, André Filardi Bernardino<sup>2</sup>

1 Faculdade de Medicina da Faculdade Ciências Médicas de Minas Gerais, Belo Horizonte, Minas Gerais - Brasil  
2 Hospital Unimed Betim, Betim, Minas Gerais - Brasil

Autor correspondente:  
Eduarda Andrade Rocha de Oliveira  
- eduardarocha1399@gmail.com

### Resumo

**INTRODUÇÃO:** A dor abdominal é uma manifestação clínica da dengue, mas com diagnósticos diferenciais como a apendicite aguda (AA).<sup>1</sup> Ademais, a dengue pode ter complicações cirúrgicas secundárias, incluindo AA, tornando o diagnóstico um desafio.<sup>2</sup> **OBJETIVO:** Destacar o que há na literatura a respeito da correlação de apendicite aguda e infecção por dengue a partir da análise de um paciente com ambos diagnósticos. **MÉTODOS:** Relato de caso clínico e revisão de literatura através de pesquisa na base de dados PubMed. **RELATO DE CASO:** Paciente, sexo masculino, 35 anos, compareceu a pronto atendimento com febre, prostração, astenia, mialgia e dor abdominal leve. Realizado testagem NS1 para dengue com confirmação do diagnóstico. Retornou a PA após 4 dias com piora intensa de dor abdominal em fossa ilíaca direita (FID) e Blumberg positivo, manteve hiporexia e iniciou vômitos. Estável hemodinamicamente. A tomografia de abdome evidenciou apêndice cecal em FID com calibre aumentado (11 mm) e espessamento de suas paredes. Devido a estabilização do quadro de dengue, optou-se pela realização de apendicectomia videolaparoscópica no dia seguinte. Ato cirúrgico sem intercorrências, alta hospitalar em 2º dia de pós operatório com ausência de dor abdominal. Exame anatomopatológico evidenciou apendicite aguda supurativa com serosite periapendicular. **DISCUSSÃO E RESULTADOS:** O desenvolvimento da dor abdominal é característica da dengue, mas a apresentação como abdome agudo é rara.<sup>1</sup> A realização de anamnese, exame físico, sorologia de dengue, hemograma diário completo e exames de imagem auxiliam no diagnóstico.<sup>3</sup> A dengue pode ocasionar um quadro real de abdome agudo cirúrgico, destacando-se colecistite alitiásica, AA e ruptura esplênica.<sup>2</sup> O mecanismo exato não é conhecido.<sup>4</sup> Porém, há contradições na literatura e poucos estudos no Brasil.<sup>5</sup> A AA é relatada como complicação rara, porém possível de ocorrer.<sup>4</sup> O tratamento inicial deve ser clínico, sendo o procedimento cirúrgico indicado após estabilização do paciente e segurança para o ato cirúrgico em caso de persistência dos sintomas. Deve-se atentar à contra-indicação do uso de AINES e cuidado na prescrição de profilaxia de tromboembolismo.<sup>2</sup> **CONCLUSÃO:** A anamnese, exames laboratoriais e de imagem podem ajudar a diferenciar a dengue de AA e evitar intervenção cirúrgica desnecessária. Se confirmado ambas patologias, a estabilização clínica deve ser prioridade e intervenções cirúrgicas devem ser evitadas ao máximo no quadro hiperagudo.

**Palavras-chave:** Dengue. Abdome Agudo. Apendicite. Dengue Grave.

### REFERÊNCIAS:

1. Amritha J, Raveenthiran V. Concurrent Scrub Typhus and Dengue Fever Mimicking Acute Appendicitis. *Indian Pediatr.* 2022 Nov 15;59(11):885-886.
2. Jayarajah U, Lahiru M, De Zoysa I, Seneviratne SL. Dengue Infections and the Surgical Patient. *Am J Trop Med Hyg.* 2021 Jan;104(1):52-59.
3. Vabo KA, Torres Neto G, Santos AASMD, Vabo TP, Santos MLO, Marchiori E. Achados ultrasonográficos abdominais em pacientes com dengue. *Radiol Bras.* 2004 May;37(3):159-62.
4. Kumarasena L, Piranavan P, Bandara S, Pubudu WPG, Jayasundara B, Silva A. A case of dengue fever with acute appendicitis: Not dengue fever mimicking appendicitis. *Sri Lanka J Surg.* 2014;32(3):33-35.
5. Shih HI, Chi CY, Wang YP, Chien YW. Risks of Acute Cholecystitis, Acute Pancreatitis, and Acute Appendicitis in Patients with Dengue Fever: A Population-Based Cohort Study in Taiwan. *Infect Dis Ther.* 2023 Jun;12(6):1677-1693.

# CURATIVO DE ALGINATO DE CÁLCIO EM NECROSE DE PELE APÓS HERNIOPLASTIA UMBILICAL. RELATO DE CASO

Luíza Furtado Biondi Pinheiro<sup>1</sup>, João Vitor Delgado Vilas Bôas<sup>2</sup>, Maria Antônia de Lima Barra<sup>2</sup>,  
Thamires Siqueira Rocha<sup>2</sup>, Rafael Barbosa Mokdeci Surerus<sup>2</sup>, Maria Cristina Vasconcellos Furtado<sup>2</sup> 

<sup>1</sup>Faculdade de  
Enfermagem da Faculdade  
Ciências Médicas de  
Minas Gerais, Belo  
Horizonte, Minas Gerais  
– Brasil

<sup>2</sup>Faculdade de Medicina  
da Universidade Federal  
de Juiz de Fora, Juiz de  
Fora, Minas Gerais –  
Brasil

Autor correspondente:  
Maria Cristina  
Vasconcellos Furtado -  
cristina.furtado@ufjf.br

## Resumo


**INTRODUÇÃO:** Por vezes consideradas de reparo simples, as hérnias umbilicais podem representar um desafio para o cirurgião, tanto pelas heterogeneidades de apresentação e de técnicas cirúrgicas quanto pelo potencial para complicações, como recidivas e eventos adversos do sítio cirúrgico. **OBJETIVO:** Apresentar a evolução de necrose de pele após desbridamento e curativo com alginato de cálcio. **MÉTODO:** Relato do caso. **RESULTADO E DISCUSSÃO:** Homem submetido a hernioplastia umbilical. Evoluiu com hiperemia em sítio cirúrgico superficial (SCS) e drenagem de secreção seropurulenta, seguidas de necrose da pele. Em retorno ambulatorial foi realizado desbridamento cirúrgico. A ferida foi coberta com curativo e pomada de sulfato de neomicina 5mg e bacitracina 250 UI. No sexto dia após o desbridamento foi realizado curativo com alginato de cálcio (CAC). O procedimento foi gravado em vídeo no aparelho de telefone celular do paciente, com instruções a serem seguidas nas trocas no domicílio. Sete dias após o início dos CAC, o SCS estava epitelizado, sendo suspenso o uso do alginato de cálcio. NO 65º DPO, o SCS estava cicatrizado, sem sinais de recidiva herniária. Etapa da técnica operatória da hernioplastia umbilical por via aberta,<sup>1,2</sup> a dissecação do saco herniário da pele suprajacente pode ocasionar desvascularização cutânea, com subsequente necrose. Uma das opções de tratamento de complicações do SCS é o uso de coberturas especiais, como o CAC, elaborado a partir de fibras de ácido algínico, com camada externa de poliuretano e interna de gelatina, pectina e carboximetilcelulose sódica. Apresentado na forma de placa ou cordão, contém sódio e cálcio. O cálcio desencadeia uma reação com o sódio do sangue e da secreção da ferida, promovendo desbridamento autolítico e estimulando a formação de tecido de granulação. O CAC absorve a secreção, mas mantém a ferida úmida, facilitando as trocas do curativo e minimizando traumas e dor. A frequência de troca é determinada pela quantidade de exsudato na ferida.<sup>3,4</sup> **CONCLUSÃO:** Complicações do SCS em hernioplastias umbilicais não são incomuns e podem determinar recidivas e resultados estéticos não satisfatórios. É importante que o cirurgião conheça as coberturas de feridas mais adequadas, suas indicações e formas de uso. O paciente ou seu cuidador deve ser orientado quanto ao procedimento no ambiente domiciliar, como copartícipe do próprio tratamento.

**Palavras-chave:** Ferida Cirúrgica. Necrose. Curativos Hidrocoloides. Alginatos. Cicatrização.

## REFERÊNCIAS:

1. Kercher KW. Umbilical Hernia Repair: The Spectrum of Management Options. In: Novitsky YW. Hernia Surgery Current Principles. Switzerland: Springer Nature; 2016. p. 195-206.
2. Blair LJK, Kercher KW. Umbilical Hernia Repair. In: Rosen MJ, editor. Atlas of Abdominal Wall Reconstruction. 2 ed. Philadelphia: Elsevier; 2017. p. 360-81.
3. Sistema Único de Saúde. Protocolo de Assistência para Portadores de Ferida. Belo Horizonte; 2006. p. 52. Disponível em: <http://www.pbh.gov.br/smsa/biblioteca/atadulto/protocoloferidas.pdf>.
4. Silva TT, Souza EWF, Oliveira CR, Silva LBG. Utilização do alginato de cálcio e sódio para cicatrização de deiscência de ferida cirúrgica abdominal extensa em acompanhamento especializado ambulatorial: relato de experiência. [Apresentação ao XVI Congresso Brasileiro de Estomaterapia; 21 out. 2023; Natal, Brasil]. Disponível em: <https://anais.sobest.com.br/cbe/article/view/731>.

## DENSIDADE DAS TELAS DE POLIPROPILENO E SUA RELAÇÃO COM A RECIDIVA APÓS A CORREÇÃO DE HÉRNIAS DA PAREDE ABDOMINAL: UMA REVISÃO DE LITERATURA

Julmar Dias de Carvalho Paula<sup>1</sup> , Lucas Fernandes Mauricio Rocha<sup>1</sup>, Luisa Almeida Resende<sup>1</sup>, Rafael Calvão Barbuto<sup>1</sup>

<sup>1</sup> Faculdade de Medicina da Universidade Federal de Minas Gerais, Belo Horizonte, Minas Gerais - Brasil

Autor correspondente:  
Julmar Dias de Carvalho  
Paula - julmarcarvalho@  
hotmail.com

### Resumo

**INTRODUÇÃO:** As hérnias de parede abdominal são um problema importante de saúde pública. Estima-se que até 5% da população venha a ser acometida.<sup>1</sup> O uso de telas nos reparos desses defeitos é a terapêutica mais adotada, haja vista a redução no risco de reincidência quando comparado ao não uso. As taxas de recidivas variam conforme propriedades das telas, fatores predisponentes dos pacientes e técnica cirúrgica. **OBJETIVO:** Analisar evidências quanto às propriedades das telas de polipropileno e sua relação com desfechos após cirurgias de reparo de hérnias abdominais. **MÉTODO:** Foram realizadas pesquisas em livro e na base de dados MEDLINE usando os descritores Mesh AND synthetic AND Herniorrhaphy AND recurrence AND abdominal. Foram selecionados quatro artigos, publicados de 2014 a 2024, de acordo com o título e o resumo, sendo uma revisão sobre propriedades das telas sintéticas, uma meta-análise de 274 estudos sobre preditores de recorrência, além de um estudo randomizado e uma revisão que compararam índices de recidivas após o reparo de hérnias, somando um total de 611 participantes analisados nos dois trabalhos. **RESULTADOS COM DISCUSSÃO:** Variáveis como pressão intra-abdominal, tabagismo, diabetes, sexo e idade influenciam a recidiva de hérnias após as cirurgias.<sup>1</sup> A escolha da tela para o reparo dessas lesões considera o local acometido, o contato com vísceras e o risco de infecção.<sup>1,3</sup> Nos reparos extraperitoneais, as telas de polipropileno são as mais utilizadas, porém apresentam diferentes índices de recidiva relacionados à densidade do material.<sup>3</sup> Em uma revisão, com seguimento de 18 meses, usuários da tela de polipropileno de média densidade (MWPP) apresentaram recorrência de 8,3%, ao passo que usuários da tela de baixa densidade (LWPP) tiveram 21%.<sup>4</sup> Outro trabalho mostrou 10,6% de recidiva no uso das telas de MWPP e 22,9% nas de LWPP.<sup>3</sup> Já um estudo randomizado, com acompanhamento de 12 meses, não encontrou diferença estatística de recidivas entre participantes que utilizaram MWPP ou tela de alta densidade (HWPP).<sup>2</sup> **CONCLUSÃO:** O uso de telas na correção cirúrgica de hérnias representa um grande avanço nesse procedimento. Apesar de fatores relacionados ao paciente e ao procedimento, nas hérnias de parede abdominal, as telas de polipropileno com alta e média densidade demonstraram menos recorrência, o que pode estar associado à resistência do material, sua microestrutura, incorporação e interação com a cicatrização.

**Palavras-chave:** Hérnia Abdominal. Herniorrafia. Recidiva. Telas Cirúrgicas.

### REFERÊNCIAS:

1. Malangoni MA, Rosen MJ. Hérnias. In: Townsend CM, Beauchamp RD, Evers BM, Mattox KL. Sabiston tratado de cirurgia: A base biológica da prática cirúrgica moderna. 19. ed. Midão AM, tradutor. Rio de Janeiro: Elsevier; 2015. p. 1949-1991.
2. Krpata DM, Petro CC, Prabhu AS, Tastaldi L, Zolin S, Fafaj A, *et al.* Effect of Hernia Mesh Weights on Postoperative Patient-Related and Clinical Outcomes After Open Ventral Hernia Repair: A Randomized Clinical Trial. *JAMA Surg.* 2021; 156(12):1085–92.
3. Cobb WS. A Current Review of Synthetic Meshes in Abdominal Wall Reconstruction. *Plast Reconstr Surg.* 2018; 142(3S):64S71S.
4. Warren JA, McGrath SP, Hale AL, Ewing JA, Carbonell AM, Cobb WS. Patterns of Recurrence and Mechanisms of Failure after Open Ventral Hernia Repair with Mesh. *Am Surg.* Nov 2017; 83(11):1275–82.
5. Parker SG, Mallett S, Quinn L, Wood CPJ, Boulton RW, Jamshaid S, *et al.* Identifying predictors of ventral hernia recurrence: systematic review and meta-analysis. *BJS Open.* 2021; 5(2).

# DERMATOFIBROSSARCOMA INGUINAL COM TRÊS ANOS DE EVOLUÇÃO

## - RELATO DE CASO

Samuel Norberto Alves<sup>1</sup> , André Soares da Silva<sup>1</sup>, João Bernardo Sancio Rocha Rodrigues<sup>1</sup>

<sup>1</sup>Faculdade de Medicina da Universidade Federal de Minas Gerais, Belo Horizonte, Minas Gerais - Brasil

Autor correspondente:  
Samuel Norberto Alves  
- samuelnorbertoalves@ufmg.br

### Resumo


**INTRODUÇÃO:** O dermatofibrossarcoma protuberans (DFSP) é tumor estromal de origem cutânea, de caráter localmente agressivo. Usualmente, apresenta-se como placa endurecida e assintomática, de progressão lenta, podendo tornar-se elevado, firme e nodular. Pode evoluir com ulcerações, sangramento e desconforto. É localizado, geralmente, no tronco. **OBJETIVO:** Relatar o caso de paciente com diagnóstico de DFSP de apresentação fora do habitual. **MÉTODOS:** As informações foram obtidas por meio de revisão do prontuário, entrevista com o paciente e revisão da literatura. **RESULTADOS E DISCUSSÃO:** Trata-se de paciente do sexo masculino, de 19 anos, com histórico de abuso de drogas ilícitas, encaminhado ao Ambulatório Borges da Costa da Faculdade de Medicina da UFMG - cirurgia ambulatorial, com queixa de lesão na raiz da coxa esquerda, inicialmente atribuída a foliculite, de surgimento há aproximadamente três anos e crescimento progressivo. Ao exame clínico, apresentava volumosa lesão pediculada medindo aproximadamente nove centímetros em seu maior diâmetro, localizada na raiz da coxa esquerda, associada a ponto de ulceração, sem sinais infecciosos. Diante do contexto, optou-se pela exérese da lesão sob anestesia local, com ressecção de toda a lesão a partir do seu pedículo. O ato cirúrgico evoluiu sem intercorrências. A análise anatomopatológica evidenciou tratar-se de dermatofibrossarcoma protuberans, com margem cirúrgica exígua. O paciente foi encaminhado para avaliação oncológica mas não deu seguimento após o procedimento. Ao compararmos o caso em questão com a literatura, percebe-se que a apresentação destoa à comumente observada uma vez que o paciente possui idade um pouco abaixo da faixa etária habitual, que é de 20 a 50 anos, além de ter sido operado com quase o dobro do tamanho médio de apresentação descrito na literatura. O quadro se alinha ao prolongado tempo de evolução da condição, devido ao contexto social do paciente. **CONCLUSÃO:** O dermatofibrossarcoma relatado apresenta-se em estágio avançado, possuindo prolongado tempo de evolução e apresentação distinta dos casos encontrados na literatura. O relato evidencia as consequências de um vínculo ruim com o sistema de saúde e retrata a possível condição de muitos jovens, principalmente de baixa renda, que procuram atendimento somente quando a condição apresentada se encontra bastante avançada.

**Palavras-chave:** Dermatofibrossarcoma. Neoplasias de Tecido Conjuntivo e de Tecidos Moles.

### REFERÊNCIAS:

1. Bowne WB, Antonescu CR, Leung DH, Katz SC, Hawkins WG, Woodruff JM, *et al.* Dermatofibrosarcoma protuberans: A clinicopathologic analysis of patients treated and followed at a single institution. *Cancer*. 2000 Jun 15;88(12):2711-20.
2. Sanmartín O, Llombart B, López-Guerrero JA, Serra C, Requena C, Guillén C. Dermatofibrosarcoma protuberans. *Actas Dermosifiliogr*. 2007 Mar;98(2):77-87.

# DESAFIOS E ESTRATÉGIAS NO DIAGNÓSTICO E TRATAMENTO DA ESTENOSE HIPERTRÓFICA DO PILORO EM RECÉM-NASCIDOS

Tiago Bernardes Coelho<sup>1</sup> , Higor Gomes Mussi<sup>1</sup>, Júlia Berlim de Abreu<sup>1</sup>, Lívia Francino Oliveira<sup>1</sup>, Rafaela Rabelo Gonçalves de Oliveira<sup>1</sup>, Raíssa Paes Francino<sup>2</sup>

1 Faculdade de Medicina da Pontifícia Universidade Católica de Minas Gerais, Betim, Minas Gerais - Brasil

2 Hospital e Maternidade São José, Colatina, Espírito Santo - Brasil

Autor correspondente: Tiago Bernardes coelho - tiago.coelho518@gmail.com

## Resumo

**INTRODUÇÃO:** A estenose hipertrófica do piloro é uma condição anômala em crianças, culminando em um espessamento da camada muscular do piloro, gerando uma obstrução no trato de saída estomacal. A condição é marcada por episódios vigorosos de vômitos incoercíveis, podendo levar à desidratação e distúrbios hidroeletrólíticos. O diagnóstico é realizado com ultrassonografia e o manejo é feito com estabilização clínica, seguida de correção cirúrgica. **OBJETIVO:** Abordar a apresentação, diagnóstico e tratamento da estenose hipertrófica do piloro, discutindo aspectos clínicos, fisiopatológicos e terapêuticos da condição. **DESCRIÇÃO:** Recém-nascido (RN) de um mês de idade foi levado ao pronto-socorro pediátrico devido a presença de vômitos incoercíveis, prostração e icterícia. A mãe relatou que o RN recebeu diagnóstico de refluxo gastroesofágico há 24h, sendo prescrito omeprazol e domperidona, sem melhora. O RN nasceu saudável, por cesariana, com 39 semanas e 4 dias de gestação, sem complicações. Ao exame físico, apresentava mucosas desidratadas, sem mais alterações. Foi realizada ultrassonografia abdominal, sendo observado espessamento da parede muscular do piloro, indicando estenose pilórica. Optou-se por manejo cirúrgico, realizando piloromiotomia à Fredet-Ramstedt laparotômica. No pós-operatório, apresentou evolução satisfatória. **DISCUSSÃO:** Estenose hipertrófica do piloro é uma condição anômala em recém-nascidos, causada por um espessamento da musculatura pilórica, obstruindo o trato de saída estomacal. Os pacientes normalmente nascem sem intercorrências, apresentando a sintomatologia do quadro em torno de 3 a 6 semanas após o nascimento, com queixas de vômitos não biliosos incoercíveis capazes de levar à desidratação e perda de peso. O exame padrão-ouro para o diagnóstico é a ultrassonografia abdominal, apresentando alta sensibilidade e especificidade. O tratamento consiste na estabilização clínica, seguida de abordagem cirúrgica por piloromiotomia, incisando o piloro até a submucosa. Quando diagnosticado precocemente, o prognóstico e evolução pós-operatória são adequados. **CONCLUSÃO:** A estenose hipertrófica do piloro é desafiadora na infância, especialmente devido aos vômitos persistentes, que podem sugerir várias causas. O caso destacado ressalta a importância do diagnóstico precoce e tratamento adequado dessa condição em bebês. Através de uma abordagem clínica completa e intervenção cirúrgica oportuna, foi possível uma evolução positiva do paciente.

**Palavras-chave:** Estenose Pilórica Hipertrófica. Piloromiotomia. Estenose Pilórica.

## REFERÊNCIAS:

1. Sodhani S, Patel AH, Morales Y. An Unusual Presentation of Pyloric Stenosis: A Case Report. *Cureus*. 2023 Jun 17;15(6):e40578.
2. Zhou J, Liu G, Song X, Liu H, Wang D, Kang Q. Pyloric stenosis secondary to peptic ulcer disease in pediatric patients: A case report and review of the literature. *Medicine (Baltimore)*. 2023 Mar 24;102(12):e33404.
3. Bienfait MM, Gisèle BB, Annie MV, Anderson SK, Jeannot BM, Muhumuza J. Congenital infantile hypertrophic pyloric stenosis in preterm dizygotic twins infants diagnosed early: A case report. *Int J Surg Case Rep*. 2023 Dec;113:109069.
4. Garfield K, Sergeant SR. Pyloric Stenosis. 2023 Jan 30. In: StatPearls [Internet]. Treasure Island (FL): StatPearls Publishing; 2024 Jan-.

## DESAFIOS NO DIAGNÓSTICO DE LIPOMA RETROPERITONEAL: RELATO DE CASO

Mayalu Alane Amaral Maia<sup>1</sup> , Maria Paula da Glória Diniz<sup>2</sup>, Mário Gissoni de Carvalho Júnior<sup>3</sup>,  
Renata Sousa de Castro<sup>4</sup>

<sup>1</sup>Instituto Mário Penna,  
Belo Horizonte, Minas  
Gerais - Brasil

<sup>2</sup>Faculdade de Medicina  
da Faculdade Ciências  
Médicas de Minas Gerais,  
Belo Horizonte, Minas  
Gerais - Brasil

<sup>3</sup>Hospital Luxemburgo,  
Belo Horizonte, Minas  
Gerais - Brasil

<sup>4</sup>Hospital Público  
Regional de Betim, Betim,  
Minas Gerais - Brasil

Autor correspondente:  
Mayalu Alane Amaral  
Maia - mayalualane@  
gmail.com

### Resumo

**INTRODUÇÃO:** Os tumores lipomatosos benignos (BLT) retroperitoneais, em sua maioria, não cursam com sintomatologia, o que justifica a dificuldade diagnóstica. A incidência de BLT é rara, em contraste com lipossarcomas que comumente se apresentam no retroperitônio. Esses dois tipos de tumores são indistinguíveis clinicamente e radiograficamente, requerendo assim, para um diagnóstico confiável, confirmação molecular mesmo quando a histologia é sugestiva. **OBJETIVO:** Apresentar e discutir um caso clínico de BLT que levantou hipóteses diagnósticas iniciais de GIST e lipossarcoma a partir dos exames de imagens, quando só houve confirmação de diagnóstico com a imuno-histoquímica, uma vez que a clínica e o estudo anatomopatológico não foram suficientes para a distinção. **MÉTODO:** J.A.P, 75 anos, procura atendimento em 20/10/23 devido a dor e desconforto pélvico, associado à dificuldade de urinar, com piora da dor durante diurese, com início há 15 dias. Durante o diagnóstico, foi evidenciada em exames complementares lesão expansiva pélvica em contato com a porção distal do ureter direito e a bexiga comprimindo-a inferiormente. Paciente internado com suspeita de massa abdominal correspondente a um possível GIST. Marcadores tumorais (alfafetoproteína, CEA, CA 19-9) sem alterações. Paciente foi submetida a ressecção de tumor em 29/10/2023, havendo sido identificada lesão encapsulada em retroperitônio, aderida a porção sigmoide. Em estudo anatomopatológico (AP) foi observado lipossarcoma bem diferenciado, e somente com a imuno-histoquímica diferenciada em BLT. **DISCUSSÃO:** O lipoma, embora encontrado como tumor de tecidos moles superficiais, pode se apresentar em regiões incomuns. Devido ao fato de a incidência de lipossarcoma retroperitoneal ser maior do que o BLT retroperitoneal, e os exames AP possuírem resultados sugestivos para a lipossarcoma, a imuno-histoquímica foi necessária para retificar a sugestiva. Nessa perspectiva, os marcadores séricos alfafetoproteína, CEA, CA 19-9 contribuíram para a distinção e, posteriormente, para a abordagem necessária. Vale ressaltar que o BLT não apresenta potencial maligno, de modo que sua ressecção apresenta bom prognóstico. **CONCLUSÃO:** O grupo de BLT retroperitoneal apresenta características patológicas e genéricas semelhantes aos lipomas, com difícil diferenciação dos lipossarcomas. Por apresentar rara incidência e sintomas inespecíficos constitui verdadeiro desafio diagnóstico.

**Palavras-chave:** Lipossarcoma. Biomarcadores Tumorais. Neoplasias Retroperitoneais.

### REFERÊNCIAS:

1. Kshirsagar AY, Nangare NR, Gupta V, Vekariya MA, Patankar R, Mahna A, *et al.* Multiple giant intra abdominal lipomas: A rare presentation. *Int J Surg Case Rep.* 2014;5(7):399-402.
2. Macareno RS, Erickson-Johnson M, Wang X, Folpe AA, Rubin BP, Nascimento AG, *et al.* Retroperitoneal lipomatous tumors without cytologic atypia: are they lipomas? A clinicopathologic and molecular study of 19 cases. *Am J Surg Pathol.* 2009 Oct;33(10):1470-6.
3. Malik F, Allbee AW, Zhang PJ. Intra-Abdominal and Retroperitoneal Benign Lipomatous Tumors-An Extremely Rare Mimic of Liposarcoma and its Diagnostic Challenge. *Int J Surg Pathol.* 2024 Feb;32(1):46-57.
4. Waligore MP, Stephens DH, Soule EH, McLeod RA. Lipomatous tumors of the abdominal cavity: CT appearance and pathologic correlation. *AJR Am J Roentgenol.* 1981 Sep;137(3):539-45.

## DESENVOLVIMENTO DE UM EQUIPAMENTO DE TERAPIA POR PRESSÃO NEGATIVA DE BAIXO CUSTO PARA TRATAMENTO DE FERIDAS CIRÚRGICAS

Francisca Helenilda de Oliveira Bezerra<sup>1</sup> , Odirlei Leandro Muniz<sup>2</sup>, Valéria Aparecida Masson<sup>1</sup>, Luiz Ricardo Ambrósio Filgueiras<sup>1</sup>, Lidiana Flora Vidoto da Costa<sup>1</sup>, Marcos Felipe Marcatto de Abreu<sup>3</sup>

<sup>1</sup>Faculdade de Medicina da Universidade Paulista, São Paulo, São Paulo - Brasil

<sup>2</sup>Faculdade de Medicina do Centro Universitário UniMetrocamp, Campinas, São Paulo - Brasil

<sup>3</sup>Faculdade de Medicina da Universidade Estadual de Campinas, Campinas, São Paulo - Brasil

### Autor Correspondente:

Francisca Helenilda de Oliveira Bezerra - helenilda.oliveira@gmail.com

### Resumo

**INTRODUÇÃO:** A busca contínua por soluções inovadoras na área de saúde tem impulsionado a pesquisa e o desenvolvimento de tecnologias acessíveis e eficazes para melhorar a qualidade de vida dos pacientes.<sup>1</sup> Neste contexto, o estudo aborda a criação de um protótipo econômico para aplicar terapia por pressão negativa em feridas cirúrgicas, visando superar a barreira do alto custo desse procedimento.

**OBJETIVO:** Descrever o processo de desenvolvimento de dispositivo de terapia por pressão negativa economicamente viável para tratamento de feridas cirúrgicas. **MÉTODO:** Durante agosto de 2022 a dezembro de 2023, foi desenvolvido o protótipo VODH-23 para terapia por pressão negativa. Possui dimensões de 103,35 x 69 x 39 mm. Com um motor acoplado a uma mini bomba de vácuo, gera até 400 mmHg de pressão negativa. Uma válvula de 3 vias controla a pressão, conectada a um coletor “Bronquinho”. Alimentado por bateria de lítio recarregável via USB, tem função liga/desliga. Os curativos incluem mangueira, bronquinho, filme transparente, espuma de poliuretano, gaze estéril e solução PHMB. Testes demonstraram sua eficácia, funcionando por 30 dias sem falhas, mantendo pressão entre -70mmHg a -125mmHg e operando silenciosamente.

**RESULTADOS E DISCUSSÃO:** O desenvolvimento de terapia por pressão negativa (TPN) para tratamento de feridas complexas é um avanço significativo na área médica, dada sua eficácia comprovada em cicatrização.<sup>2</sup> O alto custo dessa técnica, porém, limita seu acesso a muitos pacientes.<sup>3</sup> No Brasil, estimativas apontam para uma alta incidência de feridas complexas, o que representa um desafio crescente para os sistemas de saúde. O equipamento VODH-23 surge como uma solução promissora, oferecendo terapia fora do ambiente hospitalar a um custo reduzido, com preço estimado de R\$1.000,00. Testes experimentais mostraram resultados satisfatórios, destacando-se sua durabilidade, estabilidade e controle de pressão. Embora ainda em fase de avaliação ética, o VODH-23 promete revolucionar o tratamento de feridas complexas, possibilitando terapia de alta qualidade a um preço acessível, especialmente no âmbito do Sistema Único de Saúde (SUS). **CONCLUSÃO:** Os resultados preliminares do VODH-23 apontam para uma perspectiva promissora, viável e eficaz, equiparável aos padrões já estabelecidos. A introdução desse dispositivo, aliada a uma política de preços acessíveis, representa um avanço significativo na terapia para tratamento de feridas.

**Palavras-chave:** Tratamento de Ferimentos com Pressão Negativa. Ferimentos e Lesões. Cicatrização. Técnicas de Fechamento de Ferimentos.

### REFERÊNCIAS

1. Lima RVKS, Coltro PS, Farina JA. Negative pressure therapy for the treatment of complex wounds. Rev Col Bras Cir. 2017Jan;44(1):81-93.
2. Kamamoto F. Estudo comparativo entre o método USP de terapia por pressão negativa e o sistema V.A.C.® no tratamento de feridas traumáticas [tese de doutorado]. São Paulo: Faculdade de Medicina da Universidade de São Paulo; 2016.
3. Leon JM, Barnes S, Nagel M, Fudge M, Lucius A, Garcia B. Cost-effectiveness of negative pressure wound therapy for postsurgical patients in long-term acute care. Adv Skin Wound Care. 2009 Mar;22(3):122-7.

## DESFECHOS DESFAVORÁVEIS NA APLICAÇÃO DA TROMBECTOMIA NO ACIDENTE VASCULAR ENCEFÁLICO ISQUÊMICO - REVISÃO DE LITERATURA

Otávio de Almeida Mendes<sup>1</sup> , Debora Loisy de Souza<sup>1</sup>, Giovane Cardoso Querido<sup>1</sup>,  
Guilherme Soares Botelho Guimarães<sup>1</sup>, Rafael Fonseca Fernandes da Silva<sup>1</sup>, Vitória Karla Fernandes Rabelo

<sup>1</sup>Faculdade de Medicina da Universidade Federal de Lavras, Lavras, Minas Gerais - Brasil

**Autor correspondente:**  
Otávio de Almeida Mendes - otavio.mendes@estudante.ufla.br

### Resumo

**INTRODUÇÃO:** A trombectomia mecânica (TM) revolucionou o tratamento do acidente vascular encefálico isquêmico (AVCi). Ensaios clínicos randomizados apoiam o uso da TM como substituta ou em conjunto do tratamento médico padrão do AVCi.<sup>1</sup> Contudo, essa técnica predispõe a complicações pós-TM, como hemorragia de reperfusão, edema cerebral (EC) e reoclusão do vaso.<sup>2</sup> Diante disso, é relevante, do ponto de vista da clínica cirúrgica, revisar as complicações da TM no AVCi e formas de prevenção dessa intercorrência. **OBJETIVO:** Realizar uma revisão de literatura sobre as principais complicações da realização da TM e as intervenções preventivas ao longo dos tempos cirúrgicos. **METODOLOGIA:** Busca sistemática na plataforma Pubmed e ScienceDirect através dos descritores “Acute Ischemic Stroke”, “Complications of thrombectomy” e “Mechanical thrombectomy”. Foram incluídos artigos publicados entre os anos de 2020 e 2024. **RESULTADOS:** Os resultados neurológicos apontam a terapia de reperfusão tecidual, após um AVCi envolvida na TM, como a mais promissora. Entretanto, pode gerar uma grave complicação, a hemorragia intracerebral pós-TM, que comprime tecidos adjacentes e gera disfunção neuronal.<sup>2</sup> Pontua-se que o risco é o mesmo após a realização de uma TM ou de uma trombólise intravenosa, e que a realização de exames de imagem logo após o procedimento aumenta a chance de detecção de uma hemorragia assintomática em 3 ou 4 vezes, o que permite uma resposta rápida e eficiente.<sup>3</sup> Também pode ocorrer uma reoclusão do vaso devido a: plaquetas acima de 220 g/L, lesão do endotélio vascular e condições subjacentes<sup>2</sup>. Por sua vez, EC é uma consequência do AVCi e pode aumentar a pressão intracraniana, já que a isquemia e a hipóxia aumentam a toxicidade celular e vasodilatação, propiciando o rompimento da barreira hematoencefálica. Assim, após a TM, pode haver exacerbação ou surgimento de EC, piorando o dano encefálico.<sup>2</sup> Além disso, existem as complicações no local do acesso, como hematoma, pseudoaneurisma, fistula arteriovenosa e infecção. Embora a TM seja eficaz no tratamento do AVC isquêmico, sua segurança requer mais estudos e um manejo mais preciso, com avanços e melhorias na técnica. **CONCLUSÃO:** Portanto, apesar da importância da TM no tratamento do AVCi, sua utilização deve ser feita com cautela. Assim, são fundamentais as monitorizações prévia, momentânea e posterior do paciente a fim de minimizar as complicações possíveis abordadas nesta revisão de literatura.

**Palavras-chave:** Acidente Vascular Cerebral. /complicações. Isquemia. Hemorragia. Trombectomia.

### REFERÊNCIAS:

1. Oliveira AJF, Viana SMN, Santos AS. Mechanical thrombectomy for acute ischemic stroke: systematic review and meta-analysis. Einstein (São Paulo). 2022 Aug 8;20:eRW6642.
2. Krishnan R, Mays W, Eljovich L. Complications of Mechanical Thrombectomy in Acute Ischemic Stroke. Neurology. 2021 Nov 16;97(20 Suppl 2):S115-S125.
3. Widimsky P, Snyder K, Sulzenko J, Hopkins LN, Stetkarova I. Acute ischaemic stroke: recent advances in reperfusion treatment. Eur Heart J. 2023 Apr 7;44(14):1205-1215.



# DIAGNÓSTICO DIFERENCIAL EM DOR TORÁCICA AGUDA: ESTUDO DE CASO DA SÍNDROME DE BOERHAAVE

Diana Antoniazzi de Sá Ribeiro<sup>1</sup> , Tuian Santiago Cerqueira<sup>2</sup>, Leonardo Augusto Gonçalves Faria<sup>1</sup>, Luisa Lauer Lima<sup>1</sup>

<sup>1</sup>Faculdade de Medicina da Universidade Federal de Ouro Preto, Ouro Preto, Minas Gerais - Brasil

<sup>2</sup>Hospital das Clínicas da Universidade Federal de Minas Gerais, Belo Horizonte, Minas Gerais - Brasil.

Autor correspondente:

Diana Antoniazzi de Sá Ribeiro -  
dianaantoniazziribeiro@gmail.com

## Resumo

**INTRODUÇÃO:** A dor torácica é um sintoma comum, porém complexo, na emergência, associado a condições benignas e até fatais. Entre as mais graves, a ruptura esofágica espontânea, síndrome de Boerhaave, é uma condição rara de mortalidade de até 40%, sendo o tempo determinante na sobrevida.

**OBJETIVO:** Descrever o caso de um paciente com dor torácica aguda no pronto-socorro, analisando a investigação da ruptura esofágica. **DESCRIÇÃO:** Um paciente de 65 anos hipertenso e com histórico de alcoolismo deu entrada na emergência com dor torácica e epigástrica intensas irradiadas para o dorso, após vômitos volumosos com sangue. Encontrava-se em regular estado geral, febre de 39°C, normotenso, eupneico sem esforço, saturação de 93% e hipocorado. Ausculta pulmonar e cardíaca sem alterações. Sem sinais de peritonite. ECG de 12 derivações não sugestivo de isquemia. Gasometria normal e hemograma com leucocitose e sem repercussões hematemétricas. Apesar da tríade de Mackler incompleta (vômitos copiosos, dor torácica e enfisema subcutâneo), a história clínica apontou para a suspeita de ruptura esofágica, que foi investigada com exames de imagem. A tomografia revelou um pneumomediastino e derrame pleural que, somados à história clínica, sustentaram a hipótese de mediastinite por ruptura esofágica. A endoscopia digestiva alta confirmou uma perfuração distal na porção esofágica intratorácica, a síndrome de Boerhaave. Foi feita uma esofagectomia de emergência, eleita devido à instabilidade clínica e tempo de evolução de 72 horas, nos quais os fechamentos primário e endoscópico teriam risco aumentado de deiscência e sepse. Posteriormente, foi realizada esofagoplastia com tubo gástrico bem-sucedida. **DISCUSSÃO:** A dor torácica intensa suscitou a necessidade de realizar a rápida exclusão de diagnósticos diferenciais graves e prevalentes por meio da caracterização da dor, do exame físico e de exames complementares. Dessa forma, etiologias como úlcera péptica perforada, síndrome de Mallory-Weiss e dissecação aórtica foram consideradas, e as principais causas de dor torácica na emergência, como síndrome coronariana aguda, pericardite com tamponamento, tromboembolismo pulmonar e pneumotórax. A endoscopia foi essencial na investigação da hemorragia digestiva alta, apesar dos riscos associados. **CONCLUSÃO:** Este caso ressalta a importância da abordagem sistemática da dor torácica no pronto-socorro, considerando sempre as causas mais graves e as mais comuns, para garantir o melhor prognóstico.

**Palavras-chave:** Dor no Peito. Perfuração Esofágica.

## REFERÊNCIAS:

1. Godinho M, Wiesel EH, Marchi E, Módena SF, Paula RA. Ruptura espontânea do esôfago: síndrome de Boerhaave. Rev Col Bras Cir. 2012;39(1):83-4
2. Hollander JE, Chase M. Evaluation of the adult with chest pain in the emergency department. In: UpToDate, Kachrisson KS (Ed), Wolters Kluwer. [acesso em 27 feb. 2024]. Disponível em: <https://www.uptodate.com/contents/evaluation-of-the-adult-with-chest-pain-in-the-emergency-department>
3. Passos Filho O, Cangussu HC, Lopes RH, Oliveira AT, Vazquez Vde L, Galvão CN. Síndrome de Boerhaave: relato de caso. Rev Col Bras Cir. 2013 Jan-Feb;40(1):83-4.
4. Triadafilopoulos G. Boerhaave syndrome: Effort rupture of the esophagus. In: UpToDate, Lamont JT (Ed), Wolters Kluwer. [acesso em 7 Mar. 2024]. Disponível em: <https://www.uptodate.com/contents/boerhaave-syndrome-effort-rupture-of-the-esophagus>

# DIAGNÓSTICO E MANEJO DE ABDOME AGUDO NA GESTAÇÃO HETEROTÓPICA: UMA REVISÃO DE LITERATURA

Iure Kalinine Ferraz de Souza<sup>1</sup> , Érika de Lima Souza<sup>2</sup>, Vinícius Diniz Cedro Araújo<sup>1</sup>, Jacqueline Braga Pereira<sup>3</sup>, Alexia Braga Dantas<sup>3</sup>, Bianca Cardoso Lopes<sup>1</sup>

<sup>1</sup>Faculdade de Medicina da Universidade Federal de Ouro Preto, Ouro Preto, Minas Gerais - Brasil

<sup>2</sup>Hospital das Clínicas da Universidade Federal de Minas Gerais, Belo Horizonte, Minas Gerais - Brasil

<sup>3</sup>Faculdade de Medicina da Universidade Federal de Minas Gerais, Belo Horizonte, Minas Gerais - Brasil

Autor correspondente:  
Iure Kalinine Ferraz de Souza - iurekalinine@gmail.com

## Resumo

**INTRODUÇÃO:** Gravidez heterotópica é a gestação na qual pelo menos dois sítios de implantação coexistem, com ao menos um sítio intrauterino e um sítio extrauterino. Sua incidência é de 1:30.000 em gestações espontâneas e 1,5:1.000 em concepções assistidas. Os desafios diagnósticos são notáveis, visto que o quadro clínico simula uma ameaça de aborto ou gestação ectópica, sendo a ultrassonografia o método escolhido para diagnóstico definitivo. Entretanto, a identificação costuma ocorrer apenas durante a abordagem cirúrgica com a ruptura da gravidez ectópica (GE), em 80% dos casos.<sup>1</sup>

**OBJETIVOS:** Analisar a incidência e o manejo diagnóstico e terapêutico da gravidez heterotópica.

**MÉTODOS:** Revisão de literatura com busca nos bancos de dados MEDLINE, PubMed e Lilacs utilizando o descritor “Gestação heterotópica”. Foram selecionadas duas revisões da literatura de 1996 e 2007 e 14 relatos de caso entre 2008 e 2022. **RESULTADOS COM DISCUSSÃO:** A incidência de GE aumentou com o uso de técnicas de reprodução assistida, porém nota-se, nos últimos anos, elevação de casos sem fator de risco identificável.<sup>2,3</sup> Curiosamente, as apresentações clínicas graves foram mais frequentes em gestantes que tiveram concepção natural. A tuba uterina é o sítio de implantação extrauterino mais comum e o ultrassom transvaginal é um importante auxílio no diagnóstico, no entanto, a presença de uma gestação intraútero (IU) pode dificultar o diagnóstico de uma GE. Tal dificuldade diagnóstica, tanto clínica quanto ultrassonográfica, justifica a necessidade de laparoscopia.<sup>4</sup> Além disso, desde a revisão de 1996, a maioria dos diagnósticos de GE são realizados durante a laparotomia exploradora.<sup>5</sup> Apesar das melhorias na tecnologia de ultrassom, não houve avanço significativo no diagnóstico precoce da gravidez heterotópica e o manejo é controverso, mas o componente ectópico é geralmente tratado cirurgicamente, enquanto o componente intrauterino tende a se desenvolver normalmente. **CONCLUSÃO:** A gravidez heterotópica tem aumentado com as técnicas de reprodução assistida. O diagnóstico é desafiador, sem melhorias nas taxas de detecção precoce. A presença de uma gestação IU não exclui a possibilidade de uma GE concomitante. A intervenção cirúrgica laparoscópica precoce é fundamental para minimizar a morbidade materna e permitir a continuidade do desenvolvimento da gestação IU. A abordagem cirúrgica, juntamente com o acompanhamento clínico cuidadoso, pode oferecer um prognóstico favorável para a gestação IU.

**Palavras-chave:** Gravidez Heterotópica. Abdome agudo. Gravidez Ectópica.

## REFERÊNCIAS

1. Monteiro DR, Paula MC, Tavares YA, Bueno VH, Monteiro RR, Telini AH. Gestação heterotópica espontânea: relato de caso com diagnóstico e manejo oportunos. *Femina*. 2021;49(5):309-13.
2. Melo YPG, Dias MF, Augusto APA. Parto vaginal a termo após laparotomia exploradora em gravidez heterotópica: relato de caso. *Studies Health Sci*. 2021 Dec. 10;2(3):238-42.
3. Krishnamoorthy S, Rani GU, Syamala O, Rukshana, Alexander N. Double Trouble: Heterotopic Pregnancy. *J South Asian Feder Obst Gynae* 2014;6(3):167-170.
4. Barrenetxea G, Barinaga-Rementería L, Lopez de Larruzeta A, Agirregoikoa JA, Mandiola M, Carbonero K. Heterotopic pregnancy: two cases and a comparative review. *Fertil Steril*. 2007 Feb;87(2):417.e9-15.
5. Tal J, Haddad S, Gordon N, Timor-Tritsch I. Heterotopic pregnancy after ovulation induction and assisted reproductive technologies: a literature review from 1971 to 1993. *Fertil Steril*. 1996 Jul;66(1):1-12.

# DIAGNÓSTICO INCIDENTAL DE TUMOR NEUROENDÓCRINO ILEAL ASSINTOMÁTICO VIA COLONOSCOPIA: RELATO DE CASO

Carolina Cardoso Coelho<sup>1</sup> , Ana Luiza Soares Cordeiro<sup>1</sup>, Carolina Ohana e Silva Almeida<sup>1</sup>, Victor Poncinelli Campolina<sup>2</sup>

<sup>1</sup>Faculdade de Medicina da Faculdade Ciências Médicas de Minas Gerais, Belo Horizonte, Minas Gerais - Brasil

<sup>2</sup>Hospital Municipal de Contagem, Contagem, Minas Gerais - Brasil

**Autora correspondente:**

Carolina Cardoso Coelho - carolcardoso193@gmail.com

**Resumo**


**INTRODUÇÃO:** Tumores neuroendócrinos (TNE) são raros, sendo mais frequentes nos tratos gastrointestinal e respiratório. Acometem igualmente homens e mulheres da 6ª à 7ª décadas de vida. Usualmente assintomáticos, têm diagnóstico em estágios avançados, com prognóstico desfavorável. Seu achado incidental via colonoscopia, por meio da intubação ileal terminal (IT), nem sempre feita de rotina, tem se mostrado importante no diagnóstico dos TNE de intestino delgado. **OBJETIVO:** Relatar caso de diagnóstico incidental de TNE via colonoscopia, salientando a importância do exame para melhor prognóstico e redução da morbimortalidade. **MÉTODOS:** Seleccionados artigos nas bases de dados SciELO e Google Acadêmico com descritores “colonoscopy” e “Multiple Endocrine Neoplasia”, publicados entre 2012 e 2022, em inglês e português. **RESULTADOS E DISCUSSÃO:** Paciente masculino, 57 anos, hígido, assintomático, em acompanhamento ambulatorial regular. Foi submetido a colonoscopia de rastreamento de câncer colorretal com realização de IT em que foi encontrada pequena lesão polipóide na região ileal distal. Anatomopatológico evidenciou sinais de infiltração por TNE. Exames complementares sem alterações, incluindo PET-CT. Foi realizada hemicolectomia à direita associada à reconstrução do trânsito intestinal com anastomose íleo-cólica látero-lateral. Os TNE têm crescimento lento, com incidência aumentada especialmente na 6ª década de vida, quando a maioria dos pacientes deveria ter realizado pelo menos duas colonoscopias de rastreamento. Por serem majoritariamente assintomáticos ou com sintomas vagos, sua detecção é tardia, mostrando a importância da adição da IT à colonoscopia de triagem padrão. A propedêutica consiste em exames de imagem e biomarcadores, sendo o anatomopatológico necessário para a confirmação. O tratamento é cirúrgico, mas em alguns casos o uso de análogos da somatostatina pode ser indicado. **CONCLUSÃO:** Os TNE usualmente têm diagnóstico tardio, aumentando sua morbimortalidade. Exames de imagem, associados à epidemiologia do quadro, corroboram para melhor aproveitamento das possibilidades propedêuticas. Considerando que é recomendada, a partir da 5ª década de vida, a realização da colonoscopia para rastreamento de câncer colorretal, adicionar a IT ao exame padrão contribuirá para diagnóstico precoce do TNE ileal, reiterando a importância de seguir as recomendações de rastreio atuais.

**Palavras-chave:** Neoplasias Intestinais. Diagnóstico Precoce. Colonoscopia.

**REFERÊNCIAS:**

1. Araújo NA, Pantaroto A, Oliveira CT. Tumores neuroendócrinos: revisão de literatura. *Perspectivas Médicas*. 2012 Mar 03;23(1):35-41.
2. Fonseca MRBQ, Góes IAO, Batista AHR, Mattavelli CB, Ferreira MG, Marcon LMP, *et al.* Tumor neuroendócrino em íleo terminal: relato de caso. *Int J Health Manag Rev*. 2021;7(2):1-6.
3. Mendes L, Araújo M, Cruz L, Leal A, Araujo M, Dantas G, *et al.* Inovações adotadas no diagnóstico de tumores neuroendócrinos do intestino delgado. *Res Soc Dev*. 2022 Nov 01;11(14):1-8.
4. Tran CG, Sherman SK, Howe JR. Small Bowel Neuroendocrine Tumors. *Curr Probl Surg*. 2020 Dec;57(12):100823.
5. Zakaria A, Alnimer L, Byrd G, Piper M, Raphael M, Warren B, *et al.* Asymptomatic Ileal Neuroendocrine “Carcinoid” Tumor Incidentally Diagnosed on Colorectal Cancer Screening Colonoscopy: Does Routine TI Intubation Matter? *Case Rep Gastrointest Med*. 2021 Feb 3;2021:6620036.

# DIFICULDADE DO DIAGNÓSTICO CIRÚRGICO DE APENDICITE EM CRIANÇAS: UMA REVISÃO DE LITERATURA

Luiza Raquel Pedrosa Nascimento<sup>1</sup> , Gean Oliveira Sales<sup>1</sup>, Giovane Cardoso Querido<sup>1</sup>,  
Laryssa Chaves Vieira<sup>1</sup>, Laura Melo Faria<sup>1</sup>, Thiago Duarte da Costa Madureira Souza<sup>1</sup>

<sup>1</sup>Faculdade de Medicina da Universidade Federal de Lavras, Lavras, Minas Gerais - Brasil  
Autor correspondente:  
Luiza Raquel Pedrosa Nascimento -  
luiza.r.pedrosa@gmail.com

## Resumo

**INTRODUÇÃO:** Descrita por Reginald Fitz em 1886, a apendicectomia se tornou a principal forma de tratamento da apendicite aguda e, atualmente, é uma das cirurgias mais realizadas nos hospitais brasileiros. Em crianças, é a principal causa de abdome agudo, tem elevado índice de complicações se houver diagnóstico tardio, fato comum devido a características clínicas atípicas dessa doença na faixa pediátrica.<sup>1</sup> **OBJETIVO:** Realizar uma revisão de literatura voltada para a dificuldade do diagnóstico de apendicite em crianças. **METODOLOGIA:** Busca sistemática na plataforma PubMed, ScienceDirect, UpToDate, Future Medicine através das palavras-chave “appendectomy”, “appendectomy in children” e “appendectomy diagnosis”. Foi utilizado como critério de exclusão artigos publicados anteriormente a 2017. **RESULTADOS:** Os primeiros sinais da apendicite são inespecíficos, principalmente em crianças, as quais apresentam sinais e sintomas variados dependendo da faixa etária. O diagnóstico e tratamento tardio podem levar ao aparecimento de complicações como perfuração apendicular e peritonite.<sup>2,3</sup> Por isso, vários sistemas de pontuação foram desenvolvidos para facilitar o diagnóstico clínico, como o Escore de Apendicite Pediátrica (PAS) e a Escala de Alvarado.<sup>3</sup> Entretanto, devido à capacidade limitada desses métodos, o diagnóstico clínico pode ser associado a exames de imagem e laboratoriais.<sup>4</sup> Desse modo, apesar desta gama de estratégias, um método ideal ainda não foi consentido, dificultando o diagnóstico precoce. Nesta linha, estudos recentes na área da Medicina de Precisão, com as chamadas “ômicas”, demonstram que há alguns biomarcadores que sugerem o quadro de apendicite aguda. Assim, a dosagem de marcadores como calprotectina, IL-6, PCT e G-CSF se mostraram importantes devido sua alta sensibilidade e especificidade para esse quadro clínico. Isso permite a diminuição de erros no diagnóstico e de pedidos de exames de imagem que expõe os pacientes à radiação ionizante. Além disso, rastreia genes de predisposição à apendicite em indivíduos jovens, como o gene PITX2.<sup>5</sup> **CONCLUSÃO:** O diagnóstico de apendicite em crianças, se torna um impasse devido a dificuldade de obter informações do paciente, realizar exame físico e apresentar sintomatologia diversa. Com isso, pode haver atraso no diagnóstico, resultando em complicações. Assim, novos métodos diagnósticos se mostram como uma alternativa para a antecipação do diagnóstico, levando à redução das complicações.

**Palavras-chave:** Apendicite. Biomarcadores. Cirurgia Geral. Apendicectomia.

## REFERÊNCIAS:

1. Guarischi A. Precisamos mudar o modo de encarar as emergências. O Globo. 5 fev. 2019 [acesso em 15 mar. 2024]. Disponível em: <https://oglobo.globo.com/brasil/artigo-precisamos-mudar-modo-de-encarar-as-emergencias-23428048>
2. Almaramhy HH. Acute appendicitis in young children less than 5 years: review article. Ital J Pediatr. 2017 Jan 26;43(1):15.
3. Rentea RM, St Peter SD. Pediatric Appendicitis. Surg Clin North Am. 2017 Feb;97(1):93-112
4. Brandt M, Lopez M. Acute appendicitis in children: clinical manifestations and diagnosis. In: UpToDate, Kachrison KS (Ed), Wolters Kluwer. Disponível em: [https://www.uptodate.com/contents/acute-appendicitis-in-children-clinical-manifestations-and-diagnosis?source=history\\_widget](https://www.uptodate.com/contents/acute-appendicitis-in-children-clinical-manifestations-and-diagnosis?source=history_widget)
5. Hodge SV, Mickiewicz B, Lau M, Jenne CN, Thompson GC. Novel molecular biomarkers and diagnosis of acute appendicitis in children. Biomark Med. 2021 Aug;15(12):1055-1065.

# DISPARIDADES NO ACESSO À TERAPIA CIRÚRGICA PARA NEOPLASIA MALIGNA NO ESTÔMAGO NO BRASIL

Letícia Suzana de Melo Silva<sup>1</sup> , Maria Gabriella Pereira dos Santos<sup>2</sup>, Lissandra Pimentel Pereira de Santana<sup>3</sup>, Yasmin da Silva Moura<sup>3</sup>, Tarcila Fontes Lucena<sup>4</sup>, Felipe Ferreira Ribeiro de Souza<sup>5</sup>

1 Faculdade de Medicina da Fundação Universidade Regional de Blumenau, Blumenau, Santa Catarina - Brasil

2 Faculdade de Medicina da Universidade Federal de Mato Grosso do Sul, Campo Grande, Mato Grosso do Sul - Brasil

3 Faculdade de Medicina da Universidade Salvador, Salvador, Bahia - Brasil

4 Faculdade de Medicina da Universidade Federal do Rio Grande do Norte, Natal, Rio Grande do Norte - Brasil

5 Faculdade de Medicina da Universidade de São Paulo, São Paulo, São Paulo - Brasil

## Autor correspondente:

Letícia Suzana de Melo Silva - leticiamello726@gmail.com

## RESUMO


**INTRODUÇÃO:** A neoplasia maligna de estômago é o quarto tipo de câncer mais prevalente entre os homens e o sexto entre as mulheres, sendo o método cirúrgico a base do tratamento. Diante disso, potenciais disparidades no tratamento cirúrgico representam um fator agravante para o prognóstico dos pacientes. **OBJETIVO:** Investigar possíveis disparidades no acesso cirúrgico para o tratamento de câncer gástrico no Brasil durante o período de 2014 a 2023. **METODOLOGIA:** Trata-se de um estudo ecológico de abordagem quantitativa, de caráter descritivo e exploratório sobre dados de casos de neoplasia maligna do estômago das regiões do Brasil no período de 2014-2023. Os dados foram coletados a partir da base do Departamento de Informática do Sistema Único de Saúde (DATASUS), através do Painel-Oncologia. **RESULTADOS COM DISCUSSÃO:** A disposição territorial dos casos de câncer gástrico mostrou-se heterogênea, com destaque para a região Sudeste (37% dos índices de casos), possivelmente devido à maior disponibilidade de meios diagnósticos e pela expressiva concentração populacional. Em conformidade, na análise da modalidade cirúrgica, o Sudeste apresentou 44% dos procedimentos. Embora a região Norte tenha exibido índices baixos de casos e intervenções cirúrgicas, essa região apresentou a maior taxa de mortalidade, denotando possíveis desafios no acesso ou mesmo disponibilidade terapêutica dos serviços de saúde deste local, impactando desfechos clínicos. Por outro lado, o Centro-Oeste apresentou uma redução da taxa de mortalidade de aproximadamente 50% no período descrito, o que pode sugerir a adoção de terapêuticas cirúrgicas mais eficazes ou mesmo um melhor acompanhamento oncológico pós-operatório. Por fim, na maioria dos casos, o tempo até o início do tratamento não ultrapassou 30 dias após o diagnóstico. **CONCLUSÃO:** A análise dos dados sugere uma distribuição desequilibrada dos procedimentos cirúrgicos, com uma prevalência acentuada na região Sudeste, em contraste com as elevadas taxas de mortalidade na região Norte. Pode-se, portanto, inferir iniquidades no acesso e na qualidade dos cuidados de saúde entre as diversas regiões geográficas brasileiras. Este cenário ressalta a necessidade de reformulação e implementação de políticas de saúde que visem uma maior equidade no acesso ao diagnóstico e tratamento oncológicos.

**Palavras-chave:** Procedimentos Cirúrgicos Operatórios. Neoplasias Gástricas. Aplicações da Epidemiologia.

## REFERÊNCIAS:

1. Alonso N, Massenburg BB, Galli R, Sobrado L, Birolini D. Surgery in Brazilian Health Care: funding and physician distribution. *Rev Col Bras Cir.* 2017 Mar-Apr;44(2):202-207.
2. Brasil. Ministério da Saúde. Instituto Nacional de Câncer. Câncer de estômago [Internet]. Brasília: Ministério da Saúde; 18 ago. 2023 [acesso em 16 fev. 2024]. Disponível em: <https://www.gov.br/inca/pt-br/assuntos/cancer/tipos/estomago>.
3. Orditura M, Galizia G, Sforza V, Gambardella V, Fabozzi A, Laterza MM, *et al.* Treatment of gastric cancer. *World J Gastroenterol.* 2014 Feb 21;20(7):1635-49.

# DISPARIDADES NO EMPREGO DA CIRURGIA VIDEOLAPAROSCÓPICA NO SISTEMA ÚNICO DE SAÚDE: ANÁLISE RETROSPECTIVA

Pedro Pazinato Correia<sup>1</sup> , Matheus Daniel Faleiro<sup>1</sup>, Victor Monteiro<sup>1</sup>, Michelle Dos Santos Severino Costa<sup>1</sup>

<sup>1</sup>Faculdade de Medicina da Universidade Federal de Minas Gerais, Belo Horizonte, Minas Gerais - Brasil,

Autor correspondente:  
Pedro Pazinato Correia  
- pedro.pazinatti@gmail.com

## Resumo

**INTRODUÇÃO:** A videolaparoscopia é uma técnica cirúrgica que permite acesso às cavidades corporais por meio de pequenas incisões. Essa abordagem permite recuperação rápida, menor dor pós-operatória e menores taxas de complicações. No Brasil, o acesso a essa modalidade pode não ser uniformemente distribuído. **OBJETIVO:** Este trabalho analisa o acesso à cirurgia videolaparoscópica e investiga sua relação com fatores geográficos no contexto do Sistema Único de Saúde (SUS). **MÉTODO:** Foi conduzida análise retrospectiva das cirurgias realizadas no SUS em 2023, a partir dos registros disponíveis no Departamento de Informática do SUS (DATASUS). Os dados analisados incluíram colecistectomia, apendicectomia e hernioplastia inguinal, abertos e videolaparoscópicos. A fim de comparar as proporções dos procedimentos em diferentes regiões do país, os dados foram ajustados para uma base de 100.000 habitantes. A associação entre os procedimentos e a técnica cirúrgica escolhida foi avaliada através da determinação do Odds Ratio (OR), com um intervalo de confiança de 95% e valor de  $p < 0,05$  para significância estatística. **RESULTADOS E DISCUSSÃO:** Em 2023, 114.225 apendicectomias foram realizadas, das quais 11% ( $n = 12.961/101.264$ ) por videolaparoscopia. Ao analisar a distribuição regional observou-se que a região Sul demonstrou maior chance de via laparoscópica (OR 0.46, IC95% 0.44-0.47), enquanto a região Norte apresentou maior chance de laparotomia (OR 18.96, IC95% 15.22-23.60). No mesmo ano, ocorreram 301.901 colecistectomias, das quais 54,09% ( $n = 163.324/301.901$ ) por videolaparoscopia. Em relação à distribuição regional, a região Sudeste apresentou maior chance de via videolaparoscópica (OR 0.44, IC95% 0.43-0.45), enquanto a região Norte apresentou maior chance de laparotomia (OR 7.90, IC95% 7.60-8.20). Por fim, 180.665 hernioplastias inguinais foram realizadas, das quais 0,79% ( $n = 1.416/179.249$ ) ocorreram por videolaparoscopia. Analisando a distribuição regional deste procedimento constatou-se que a região Sul demonstrou maior chance de realização de via videolaparoscópica (OR 0.70, IC95% 0.62-0.79), enquanto a região Nordeste apresentou maior chance de laparotomia (OR 1.82, IC95% 1.57-2.10). **CONCLUSÃO:** Apesar dos benefícios da abordagem videolaparoscópica, a laparotomia continua sendo a técnica majoritariamente empregada na realização de apendicectomias, colecistectomias e herniorrafias inguinais nas regiões Norte, Nordeste e Centro-Oeste.

**Palavras-chave:** Laparoscopia. Apendicectomia. Colecistectomia. Disparidades nos Níveis de Saúde.

## REFERÊNCIAS

1. Pizzol D, Trott M, Grabovac I, Antunes M, Colangelo AC, Ippoliti S, *et al.* Laparoscopy in Low-Income Countries: 10-Year Experience and Systematic Literature Review. *Int J Environ Res Public Health.* 2021 May 28;18(11):5796.

# EFEITOS DA TRANSFUSÃO DE CONCENTRADO DE FIBRINOGÊNIO APÓS CIRURGIAS CARDÍACAS: UMA REVISÃO SISTEMÁTICA

Natália Oliveira Cordeiro<sup>1</sup> , Camila de Almeida Henriques<sup>1</sup>, Camila Rocha Ferreira<sup>1</sup>, Helena Paganelli Machado da Costa<sup>1</sup>, Marina Azevedo Amaral<sup>2</sup>, Vagner de Campos Silva<sup>1</sup>

1 Faculdade de Medicina da Faculdade Ciências Médicas e da Saúde de Juiz de Fora, Juiz de Fora, Minas Gerais - Brasil  
2 Fundação José Bonifácio Lafayette de Andrada, Barbacena, Minas Gerais - Brasil  
Autor correspondente: Natália Oliveira Cordeiro - nataliacordeiro70@yahoo.com.br

## Resumo

**INTRODUÇÃO:** A perda excessiva de sangue após cirurgias cardiovasculares continua sendo uma complicação frequente, e pode contribuir para a morbidade e mortalidade<sup>1</sup>. Baixos níveis de fibrinogênio pré-operatórios estão associados ao sangramento aumentado no pós-operatório desse grupo de pacientes, e, embora a transfusão de concentrado de fibrinogênio tenha se tornado mais comum, os benefícios e riscos potenciais associados à tal reposição não são totalmente compreendidos.<sup>1-2</sup>

**OBJETIVO:** demonstrar a eficácia da transfusão de concentrado de fibrinogênio na prevenção de sangramentos após cirurgias cardíacas. **MÉTODO:** Foram examinados 363 artigos, dentre eles, ensaios clínicos controlados e randomizados dos últimos 10 anos, publicados nas bases de dados National Library of Medicine (MedLine) e Cochrane Library, com o objetivo de selecionar os estudos de maior evidência científica. A busca pelos descritores utilizados foi efetuada mediante consulta ao DeCS e ao Medical Subject Headings (MeSH). Foram incluídos estudos que abrangeram indivíduos sem qualquer distúrbio hemorrágico, submetidos a procedimentos cardíacos de reparo aórtico ou valvar, de revascularização miocárdica ou ambos, de baixo ou alto risco e que necessitaram de circulação extracorpórea. Foram excluídos estudos com métodos pouco claros ou mal descritos. A escala PRISMA<sup>3</sup> foi utilizada com o intuito de sistematizar o relato desta análise. **RESULTADOS:** Foram analisados 6 artigos, um total de 558 pacientes com média de 66 anos de idade (sendo, aproximadamente, 76% do sexo masculino). A maioria dos estudos demonstrou redução de sangramentos excessivos 12h após cirurgias cardíacas no uso pré-operatório da transfusão de concentrado de fibrinogênio, principalmente naquelas de revascularização miocárdica com reparação aórtica ou valvar, com uma média de 170ml de perda sanguínea de diferença entre os grupos ( $p < 0,05$ ). Além disso, foi observada significativa tendência de redução da necessidade posterior de transfusão de hemoderivados alogênicos entre os pacientes dos grupos experimentais. **CONCLUSÃO:** A transfusão pré-operatória de concentrado de fibrinogênio reduz hemorragias pós-operatórias em procedimentos cirúrgicos cardíacos. Todavia, mais ensaios clínicos controlados e randomizados são necessários para a definição da posologia adequada do suplemento a ser administrado em cada caso de forma segura.

**Palavras-chave:** Fibrinogênio. Procedimentos Cirúrgicos Cardíacos. Hemorragia.

## REFERÊNCIAS:

1. Li JY, Gong J, Zhu F, Moodie J, Newitt A, Uruthiramoorthy L, *et al.* Fibrinogen Concentrate in Cardiovascular Surgery: A Meta-analysis of Randomized Controlled Trials. *Anesth Analg.* 2018 Sep;127(3):612-621.
2. Ranucci M, Jeppsson A, Baryshnikova E. Pre-operative fibrinogen supplementation in cardiac surgery patients: an evaluation of different trigger values. *Acta Anaesthesiol Scand.* 2015 Apr;59(4):427-33.
3. Moher D, Liberati A, Tetzlaff J, Altman DG; PRISMA Group. Preferred reporting items for systematic reviews and meta-analyses: the PRISMA statement. *Int J Surg.* 2010;8(5):336-41.

# EFICÁCIA DA CIRURGIA BARIÁTRICA NO CONTROLE DO IMC EM 1, 5 E 10 ANOS

Alexandre Imbs Lima<sup>1</sup> , Julia Faria Andrade<sup>1</sup>, Laura Mello Couto<sup>1</sup>, Eduardo Nacur Silva<sup>2</sup>

<sup>1</sup>Faculdade de Medicina da Universidade Professor Edson Antônio Velano, Belo Horizonte, Minas Gerais – Brasil

<sup>2</sup>Hospital Santa Casa de Belo Horizonte, Belo Horizonte, Minas Gerais – Brasil

Autor correspondente: Alexandre Imbs Lima - alexximbslima@gmail.com

## Resumo

**INTRODUÇÃO:** A cirúrgica bariátrica (CB) é um procedimento realizado em vários países do mundo há décadas. Portanto, é necessário analisar o grau de efetividade desse procedimento na diminuição e controle do índice de massa corpórea (IMC) ao longo dos anos após a CB. **MÉTODO:** Trata-se de estudo de coorte retrospectivo, com 62 pacientes oriundos da rede privada de saúde, que realizaram a CB tipo by-pass. O seguimento dos pacientes foi realizado em consultório. Os dados foram obtidos a partir de consulta aos prontuários de cada paciente. As variáveis analisadas foram: sexo, idade, altura, peso (pré-operatório, com 1 ano, 5 e 10 anos), IMC (pré-operatório, 1, 5 e 10 anos) e períodos de realização da operação (2001-2005, 2006-2010, 2011-2015 e 2016 a 2019). Faixas etárias foram constituídas por divisão em intervalos até 30 anos, até 49 anos ou mais de 49 anos. Testes estatísticos foram aplicados de acordo com a característica das variáveis, considerando significativo o valor de  $p < 0,05$ . **RESULTADO E DISCUSSÃO:** Os 62 pacientes eram, em sua maioria, do sexo feminino (82,3%) e tinham média de idade  $39,2 \pm 11,7$  anos, semelhante ao descrito na literatura. O IMC pré-operatório era de 40,6 (IIQ 6,6), em 1 ano 26,6 (IIQ 5,1), em 5 anos 27,2 (IIQ 5,5) e em 10 anos 28,5 (IIQ 6,8). A diferença dos valores de IMC entre o pré-operatório e os anos subsequentes revelou diferença significativa entre os sexos apenas aos 10 anos pós cirurgia (1 ano: Fem -14,5 vs Masc -13,7,  $p=0,761$ ; 5 anos: Fem -12,9 vs Masc -13,0,  $p=0,949$ ; 10 anos: Fem -12,5 vs Masc -9,5,  $p=0,016$ ). Embora a perda de peso em 1 e 5 anos tenha sido semelhante entre os sexos, houve maior ganho de peso entre os homens. As diferentes faixas etárias e os períodos de realização da cirurgia não impactaram na diferença de IMC. A perda de IMC foi de 34,5% no primeiro ano, 33,0% no quinto ano e 29,8% em 10 anos, quando comparado ao IMC pré-operatório, mostrando efetividade do procedimento na redução ponderal. **CONCLUSÃO:** A CB foi eficaz em reduzir o IMC em mais de 30% até o 5º ano pós-operatório. Indivíduos do sexo feminino apresentaram melhor controle do valor de IMC nos anos seguintes a CB que indivíduos do sexo masculino.


**Palavras-chave:** Cirurgia Bariátrica. Gastroplastia. Redução de Peso.

## REFERÊNCIAS:

1. Le Foll D, Lechaux D, Rasclé O, Cabagno G. Weight loss and quality of life after bariatric surgery: a 2-year longitudinal study. *Surg Obes Relat Dis.* 2020 Jan;16(1):56-64.
2. Chadwick C, Burton PR, Brown D, Holland JF, Campbell A, Cottrell J, *et al.* Bariatric Surgery Efficiency, Safety and Health Outcomes in Government Versus Privately Funded Hospitals. *Obes Surg.* 2023 Apr;33(4):1160-1169.



## EFICÁCIA DA CIRURGIA MINIMAMENTE INVASIVA, LAPAROSCÓPICA E LAPAROSCÓPICA ROBÔ-ASSISTIDA NA UROLOGIA: UMA REVISÃO SISTEMÁTICA

Gabriela Gavioli Pacheco<sup>1</sup> , Caroline Cotta Silva<sup>1</sup>, João Victor Munck Oliveira<sup>1</sup>, Murilo Spinelli Pinto<sup>1</sup>

<sup>1</sup>Faculdade de Medicina da Faculdade Ciências Médicas e da Saúde de Juiz de Fora, Juiz de Fora, Minas Gerais – Brasil

Autor correspondente:  
Gabriela Gavioli Pacheco  
- gabrielagaviolipacheco@gmail.com

### Resumo

**INTRODUÇÃO:** Sabe-se que tanto a cirurgia laparoscópica pura (LR), quanto a cirurgia laparoscópica robô-assistida (LRA) foram escolhidas pelos cirurgiões, sobretudo pelos urologistas, isso pelos benefícios proporcionados pelas mesmas, como, menor trauma cirúrgico, menor índice de sangramento intra-operatório, tempo de recuperação mais rápida, redução do uso de analgésicos no pós-operatório e retorno mais rápido às atividades de um modo geral. **OBJETIVO:** Avaliar a eficácia da cirurgia minimamente invasiva, LP e LRA nos procedimentos cirúrgicos urológicos. **MÉTODO:** Analisou-se ensaios clínicos controlados e randomizados publicados em inglês, dos últimos dez anos, em humanos, tendo como referência a base de dados da National Library of Medicine (MedLine). Consultou-se a Medical Subject Headings (MeSH), através do portal da U.S. National Library of Medicine (NLM) para a busca dos descritores e termos utilizados, assim como: Efficiency; Minimally Invasive Surgical Procedures; Robotic Surgical Procedures; Urology. Excluiu-se os estudos que não são pertinentes à temática da pesquisa. Utilizou-se a Escala PRISMA para o desenvolvimento do presente trabalho. **RESULTADOS COM DISCUSSÃO:** Inicialmente foram encontrados 4.388 estudos, e após aplicação dos critérios de inclusão e exclusão, apenas 3 artigos fizeram parte do escopo final. Os trabalhos revelaram que a LRA tem apresentado dificuldade em ensinar o manuseio dessa tecnologia para novos cirurgiões devido a centralização desse sistema em centros populacionais. Nesse sentido, foi constatado que a orientação presencial e a remota apresentou bons resultados, além da repetição dos exercícios, que aperfeiçoaram essa habilidade cirúrgica. Ademais, ao comparar as cirurgias urológicas, os índices, tanto de conversão da abordagem cirúrgica, quanto de complicações operatórias, comprovaram a inexistência dos mesmos eventos nos procedimentos cirúrgicos com utilização de sistema 3D. Já ao avaliar a LP 2D e LRA 3D, foi visto que essas operações resultaram em um menor tempo operatório e menor perda estimada de sangue pela via LRA 3D. **CONCLUSÃO:** Conclui-se que o emprego do sistema 3D propicia vantagens quando utilizado nos procedimentos cirúrgicos minimamente invasivos LRA, da mesma forma que o treinamento contínuo e repetitivo proporciona maiores índices de sucesso nas habilidades cirúrgicas relacionadas à LRA.

**Palavras-chave:** Eficácia. Procedimentos Cirúrgicos Minimamente Invasivos. Procedimentos Cirúrgicos Robóticos. Urologia.

### REFERÊNCIAS:

1. Carneiro A, Claros OR, Cha JD, Kayano PP, Apezato M, Wagner AA, *et al.* Can remote assistance for robotic surgery improve surgical performance in simulation training? A prospective clinical trial of urology residents using a simulator in south america. *Int Braz J Urol.* 2022 Nov-Dec;48(6):952-960.
2. Dirie NI, Wang Q, Wang S. Two-Dimensional Versus Three-Dimensional Laparoscopic Systems in Urology: A Systematic Review and Meta-Analysis. *J Endourol.* 2018 Sep 12;32(9):781-790.
3. Covas Moschovas M, Bhat S, Rogers T, Thiel D, Onol F, Roof S, *et al.* Applications of the da Vinci single port (SP) robotic platform in urology: a systematic literature review. *Minerva Urol Nephrol.* 2021 Feb;73(1):6-16.

# EFICÁCIA DA FOTOTERAPIA APÓS QUEIMADURAS POR DEPILAÇÃO A LASER: UMA SÉRIE DE CASOS

Antônio Richa Sampaio Reich<sup>1</sup> , Felipe Mazocoli Felizardo<sup>1</sup>, Natália Oliveira Cordeiro<sup>1</sup>, Rafael Augusto Saturnino da Conceição<sup>1</sup>, João Vicente Linhares Rodrigues<sup>1</sup>, Leonora d'Ascensão Mansur<sup>2</sup>

<sup>1</sup>Faculdade de Medicina da Faculdade Ciências Médicas e da Saúde de Juiz de Fora, Juiz de Fora, Minas Gerais - Brasil  
<sup>2</sup>Glas Depilação a Laser, Horizonte, Minas Gerais - Brasil

Autor correspondente:  
Antônio Richa Sampaio Reich - antoniorreich@gmail.com

## Resumo

**INTRODUÇÃO:** As terapias à base de luz são uma das estratégias mais utilizadas e eficazes para a remoção de pêlos indesejados, com um perfil de segurança bastante favorável.<sup>1</sup> Sua ação ocorre através de radiação eletromagnética por um processo denominado “emissão estimulada”, tendo como alvo a fototermólise seletiva da melanina do pelo.<sup>2</sup> Porém, o procedimento pode lesar a melanina na pele e causar complicações como bolhas, púrpuras e crostas, que podem evoluir para manchas hipocrômicas de caráter transitório.<sup>3,4</sup> **OBJETIVO:** Demonstrar a eficácia do protocolo de tratamento da hipocromia, decorrente de queimadura seletiva da pele, utilizando a fototerapia com lâmpada ultravioleta (UVB banda estreita). **METODOLOGIA:** Foi conduzido um estudo observacional, retrospectivo, do tipo série de casos, baseado na análise de prontuários de uma clínica especializada em dermatologia, a partir dos quais foram observados fatores como data da intercorrência (queimadura), região corporal acometida, equipamento utilizado, potência do aparelho e tempo necessário de tratamento para a repigmentação da pele. O projeto foi aprovado pelo Comitê de Ética em Pesquisa sob o parecer 67243423.8.0000.5103, conforme resolução 466/12 do Conselho Nacional de Saúde. **RESULTADOS:** Foram avaliadas 49 pacientes, com média de idade de 40 anos, com lesões hipocrômicas. A maior parte das lesões foram identificadas em membros inferiores (92%). Locais menos comuns de visualização da hipocromia foram antebraço (4%), região inguinal (2%) e linha alba (2%). A melhora do quadro foi registrada em 38 pacientes (76%), com média de 105 dias para a repigmentação plena da pele, sendo que o aparelho de 12 J (joules) foi o mais utilizado (cerca de 41% dos casos). **CONCLUSÃO:** A fototerapia ultravioleta (UVB banda estreita) é uma alternativa eficaz para o tratamento de queimaduras decorrentes da depilação a laser, levando em média 3 meses e meio para dispor resultados satisfatórios em relação à repigmentação das lesões hipocrômicas.

**Palavras-chave:** Fototerapia. Remoção de Cabelo. Queimaduras. Terapia a Laser. Lasers. Lasers de Estado Sólido.

## REFERÊNCIAS:

1. Dorgham NA, Dorgham DA. Lasers for reduction of unwanted hair in skin of colour: a systematic review and meta-analysis. *J Eur Acad Dermatol Venereol*. 2020 May;34(5):948-955.
2. Lopes VIS. Aplicações do Laser em Dermatologia [tese de mestrado]. Lisboa: Faculdade de Ciências e Tecnologias da Saúde. Mestrado Integrado em Ciências Farmacêuticas, Universidade Lusófona de Humanidades e Tecnologias; 2012.
3. Patriota RCR. Laser um aliado na dermatologia. *Rev. Med. (São Paulo)*. 2007;86(2):64-70.
4. Campos V, Kalil CLPV. Remoção de Pelos a Laser. In: Lupi O, Belo J, Cunha Paulo (eds). *Rotinas de Diagnóstico e Tratamento da Sociedade Brasileira de Dermatologia*. 1ª ed. São Paulo; Grupo Editorial Nacional; 2010. p. 425-38.

# EFICÁCIA TERAPÊUTICA DA PREGABALINA E GABAPENTINA PARA DOR PÓS-MASTECTOMIA

Igor Menezes Rocha<sup>1</sup> , Julia Sibelly Wiezorek Zanatta<sup>1</sup>, Mohana Tereza Vegini<sup>1</sup>, Valentina Wolf<sup>1</sup>, Alexandre Tanimoto<sup>1</sup>

<sup>1</sup>Faculdade de Medicina da Uninove, São Paulo, São Paulo - Brasil

Autor correspondente:  
Igor Menezes Rocha -  
igormenezes@uni9.edu.br

## Resumo

**INTRODUÇÃO:** O câncer de mama é uma das principais causas de mortalidade por câncer em todo o mundo.<sup>1</sup> Entre 10% a 50% dos pacientes enfrentam desconforto pós-operatório, potencialmente evoluindo para a síndrome da dor pós-mastectomia (SDPM), o que prolonga internações, eleva custos e desafia tratamentos eficazes. A analgesia preventiva tem sido buscada como uma abordagem promissora, destacando-se a pregabalina (PGB) e gabapentina (GAB), inicialmente desenvolvidas como antiepilépticos, por sua capacidade de modular neurotransmissores e reduzir a dor aguda. **OBJETIVO:** O presente estudo visa revisar sistematicamente as evidências acerca da PGB e GAB no tratamento da SDPM. **MÉTODOS:** Realizou-se uma revisão sistemática sobre a SDPM, com foco nas terapias utilizando PGB e GAB. A busca foi conduzida utilizando descritores específicos e critérios de inclusão e exclusão foram aplicados, com ênfase em ensaios clínicos randomizados. Após a seleção de 1982 artigos, 14 foram incluídos neste estudo. **RESULTADOS COM DISCUSSÃO:** Os estudos, publicados entre 2002 e 2023, principalmente utilizaram a PGB como intervenção (n=10) e a GAB em quatro estudos. As intervenções incluíram ainda outros analgésicos e as dosagens variaram, com PGB de 75mg a 300mg e GAB em 1200mg. A maioria dos estudos focalizou pacientes do sexo feminino submetidas a mastectomia, com idade variando de 18 a 80 anos. Os desfechos avaliados foram principalmente pontuações de dor na Escala Analógica Visual, consumo de analgésicos e incidência de SDPM. A eficácia das intervenções variou, com alguns estudos demonstrando redução significativa da dor e consumo de analgésicos,<sup>2-4</sup> enquanto outros apresentaram resultados mistos ou insignificantes.<sup>5</sup> **CONCLUSÃO:** Este estudo examinou a eficácia da PGB e da GAB no tratamento da SDPM, com resultados promissores para ambos os medicamentos. Entretanto, a heterogeneidade nos métodos, dosagens e características dos pacientes destaca a necessidade de mais estudos para elucidar completamente a eficácia dessas intervenções.

**Palavras-chave:** Mastectomia. Dor Pós-Operatória. Pregabalina. Gabapentina. Manejo da Dor.

## REFERÊNCIAS:

1. Calapai M, Puzzo L, Bova G, Vecchio DA, Blandino R, Barbagallo A, *et al.* Effects of Physical Exercise and Motor Activity on Oxidative Stress and Inflammation in Post-Mastectomy Pain Syndrome. *Antioxidants (Basel)*. 2023 Mar 4;12(3):643.
2. Fassoulaki A, Patris K, Sarantopoulos C, Hogan Q. The analgesic effect of gabapentin and mexiletine after breast surgery for cancer. *Anesth Analg*. 2002 Oct;95(4):985-91.
3. Wang M, Xiong HP, Sheng K, Sun XB, Zhao XQ, Liu QR. Perioperative Administration of Pregabalin and Esketamine to Prevent Chronic Pain After Breast Cancer Surgery: A Randomized Controlled Trial. *Drug Des Devel Ther*. 2023 Jun 8;17:1699-1706.
4. Hetta DF, Mohamed MA, Mohammad MF. Analgesic efficacy of pregabalin in acute postmastectomy pain: placebo controlled dose ranging study. *J Clin Anesth*. 2016 Nov;34:303-9.
5. Khan JS, Hodgson N, Choi S, Reid S, Paul JE, Hong NJL, *et al.* Perioperative Pregabalin and Intraoperative Lidocaine Infusion to Reduce Persistent Neuropathic Pain After Breast Cancer Surgery: A Multicenter, Factorial, Randomized, Controlled Pilot Trial. *J Pain*. 2019 Aug;20(8):980-993.

## ENXERTO DE GORDURA COMO TECNICA PROMISSORA PARA A MELHORA DO ASPECTO ESTETICO E FUNCIONAL DE QUEIMADURAS E CICATRIZES: UMA REVISÃO DE LITERATURA

Lucas Fernandes Mauricio da Rocha<sup>1</sup> , Julmar Dias de Carvalho Paula<sup>1</sup>, Luisa Almeida Resende<sup>1</sup>, Stephanie Luzia da Costa Pedretti<sup>1</sup>

<sup>1</sup> Faculdade de Medicina da Universidade Federal de Minas Gerais, Belo Horizonte, Minas Gerais - Brasil

**Autor correspondente:**  
Lucas Fernandes  
Mauricio da Rocha -  
lucasfernandesrocha7@gmail.com

### RESUMO


**INTRODUÇÃO:** As queimaduras são um problema importante de saúde pública com grandes impactos socioeconômicos, agudos e crônicos: sequelas estéticas e funcionais. Diversas técnicas já consolidadas para o cuidado desses pacientes são descritas na literatura, apresentam bons resultados, mas têm alto índice de recidivas, enquanto o enxerto de gordura se mostra uma alternativa superior nesse aspecto, em relação à cobertura cutânea. **OBJETIVO:** Analisar resultados de estudos sobre tratamento de queimaduras e cicatrizes com o uso do enxerto de gordura e a sua efetividade no tratamento dessas lesões. **METODO:** Foram realizadas pesquisas nas bases de dados MEDLINE e SciELO usando os descritores Burns AND Scars AND Transplantation, Autologous AND Adipose tissue, com delimitação de estudos em humanos, publicados de 2014 a 2024 e seleção de quatro estudos. **RESULTADOS COM DISCUSSÃO:** Os mecanismos associados à efetividade do enxerto de gordura abrangem a ação anti-inflamatória e regenerativa das células-tronco derivadas do tecido adiposo (ADSCs).<sup>1,4</sup> Os bons resultados estéticos macroscópicos parecem estar relacionados à reorganização microscópica da derme papilar e reticular.<sup>2</sup> Também associa-se a um baixo índice de complicações, à possibilidade de execução em diversas áreas do corpo e para o tratamento de diversas patologias.<sup>1</sup> Duas das técnicas cirúrgicas mais aplicadas atualmente são a técnica de Coleman e a técnica de Rigotomia.<sup>2,3</sup> Um dos estudos comparou por 14 semanas a evolução de 8 pacientes com cicatrizes de queimadura (tempo médio de evolução de 12 meses) tratados com a técnica de Rigotomia. Observou-se a melhora dos aspectos cicatriciais em todos os casos.<sup>2</sup> Outro trabalho, com a técnica de Coleman, avaliou 369 pacientes, sendo 240 com queimaduras ou feridas por trauma, 42 com úlceras venosas ou diabéticas e 87 com cicatrizes. Somente em dois pacientes não houve melhora, ambos com úlceras.<sup>4</sup> **CONCLUSÃO:** A técnica de enxerto de gordura para cobertura cutânea em queimaduras profundas demonstrou eficácia, segurança, além de baixa recidiva de retração cicatricial. Os resultados têm potencial superior em relação às técnicas tradicionais devido às alterações microestruturais proporcionadas pelo procedimento. Tais resultados estão associados à capacidade anti-inflamatória das ADSCs, regulação da cicatrização e ao potencial de diferenciação celular resultando em uma cicatriz similar à pele saudável.<sup>1,4</sup>

**Palavras-chave:** Queimaduras. Transplante Autólogo. Tecido Adiposo. Cicatriz.

### REFERÊNCIAS

1. Pellon MA. Características moleculares y microanatómicas de la grasa y su aplicación en el tratamiento de quemaduras agudas y secuelas. *Cir plást iberolatinoam.* 2020;46(1989-2055):53–62.
2. Andrade Filho AML, Vidal BP, Girol AP, Souza HR, Geromel M, Vidal MA. Lipoenxertia subcicatricial associada à rigotomy: uma análise clínica e microestrutural. *Rev Bras Cir Plást.* 2016;31(3):385-390.
3. Klinger M, Klinger F, Caviggioli F, Maione L, Catania B, Veronesi A, *et al.* Fat Grafting for Treatment of Facial Scars. *Clin Plast Surg.* 2020 Jan;47(1):131-138.
4. Piccolo NS, Piccolo MS, Piccolo MT. Fat grafting for treatment of burns, burn scars, and other difficult wounds. *Clin Plast Surg.* 2015 Apr;42(2):263-83.

## ESPLENECTOMIA VIDEOLAPAROSCÓPICA COMO ALTERNATIVA TERAPÊUTICA NO TRATAMENTO DA ESFEROCITOSE HEREDITÁRIA: UM RELATO DE CASO

Jéssica Domingues Corradi Novais<sup>1</sup> , Cirênio de Almeida Barbosa<sup>2,3</sup>, Humberto Eustáquio Figueiredo Junior<sup>3</sup>, Mauro Henrique Muniz Goursand<sup>3</sup>, Clara Costa Resende<sup>4</sup>, Júlia Gallo de Alvarenga Mafra<sup>4</sup>

1Faculdade de Medicina da Faculdade Ciências Médicas de Minas Gerais, Belo Horizonte, Minas Gerais - Brasil

2Faculdade de Medicina da Universidade Federal de Ouro Preto, Ouro Preto, Minas Gerais – Brasil

3Complexo Hospitalar Santa Casa de Belo Horizonte/São Lucas, Belo Horizonte, Minas Gerais - Brasil

4Hospital Universitário da Faculdade Ciências Médicas de Minas Gerais, Belo Horizonte, Minas Gerais - Brasil

Autor correspondente:

Jéssica Domingues Corradi Novais -  
jessica\_23201.00115@cienciasmedicasmg.edu.br

### Resumo

**INTRODUÇÃO:** A esferocitose hereditária (EH) é uma doença hematológica hereditária que afeta a membrana das hemácias, levando a uma forma peculiar de anemia hemolítica, que tem como uma das principais complicações clínicas as crises hemolíticas recorrentes. Em alguns casos, a retirada cirúrgica do baço configura-se como opção terapêutica na prevenção dessas crises hemolíticas, visto que reduz a hemólise dos eritrócitos esféricos e, conseqüentemente, a frequência e gravidade das crises. Nesse contexto, a esplenectomia videolaparoscópica, em comparação à cirurgia aberta, representa uma alternativa relevante e eficaz à retirada do baço, visto que resulta em menor tempo de internação, recuperação mais rápida e menor taxa de complicações pós-operatórias. **OBJETIVO:** Relatar o caso de uma paciente portadora de EH com crises hemolíticas submetida à esplenectomia videolaparoscópica em razão de esplenomegalia com queda de série vermelha decorrente da EH. **MÉTODO:** Paciente do sexo feminino, 22 anos, submetida, no dia 28 de fevereiro de 2024, à esplenectomia videolaparoscópica, em caráter eletivo, no hospital universitário da Faculdade Ciências Médicas, sob anestesia geral balanceada. **RESULTADOS E DISCUSSÃO:** O procedimento cirúrgico realizado ocorreu sem intercorrências. O baço retirado foi encaminhado para análise anatomopatológica. A paciente apresentou boa evolução pós-operatória, sem queixas, sem dores fortes, tolerante à dieta oral livre, sem náuseas ou vômitos e sem dificuldades de deambulação, com alta hospitalar em 01 de março de 2024. Restou, portanto, demonstrada a eficácia na execução cirúrgica e os benefícios da cirurgia minimamente invasiva, visto que o emprego da técnica videolaparoscópica para a realização da esplenectomia eletiva proporcionou à paciente uma rápida recuperação, ausência de dores fortes, curto período de internação, ausência de complicações pós-operatórias e início precoce da dieta oral. **CONCLUSÃO:** O caso destaca a relevância e efetividade da esplenectomia videolaparoscópica, posto que a abordagem minimamente invasiva, comparada à cirurgia aberta, oferece vantagens significativas como menor tempo de internação, menos dor pós-operatória, menor taxa de complicações, menor tempo para início de dieta oral livre e recuperação mais rápida. Essa técnica cirúrgica representa um avanço significativo na abordagem terapêutica da EH, oferecendo benefícios cirúrgicos e clínicos substanciais para o paciente.

**Palavras-chave:** Esplenectomia. Laparoscopia. Esferocitose Hereditária.

### REFERÊNCIAS:

1. Bulus H, Mahmoud H, Altun H, Tas A, Karayalcin K. Outcomes of laparoscopic versus open splenectomy. J Korean Surg Soc. 2013 Jan;84(1):38-42.
2. Manciu S, Matei E, Trandafir B. Hereditary Spherocytosis - Diagnosis, Surgical Treatment and Outcomes. A Literature Review. Chirurgia (Bucur). 2017 Mar-Apr;112(2):110-116.
3. Palermo M, Blanco L, Acquafresca P, Menendez J, Garcia R. REDUCE PORT LAPAROSCOPIC SPLENECTOMY FOR GIANT EPITHELIAL CYST. Arq Bras Cir Dig. 2015 Nov-Dec;28(4):282-5.
4. Zaharie F, Muresan MS, Tomuleasa C, Popa G. Laparoscopic splenectomy for hereditary spherocytosis. A case series and review of the literature. Ann Ital Chir. 2018;89:569-571.

# ESTÁGIO EXTRACURRICULAR EM CIRURGIA E SUA IMPORTÂNCIA PARA A CONSOLIDAÇÃO DO APRENDIZADO

Heitor Silva Coelho<sup>1</sup> , Tamires do Carmo dos Santos<sup>1</sup>, Henrique Assis Oliveira<sup>1</sup>, Letícia Couto Freitas<sup>1</sup>, Marco Antônio Fernandes de Souza Sobrinho<sup>1</sup>, Piero Menotti Orlandi<sup>1</sup>

<sup>1</sup>Faculdade de Medicina da Universidade Federal dos Vales do Jequitinhonha e Mucuri, Diamantina, Minas Gerais - Brasil

## Autor correspondente:

Heitor Silva Coelho -  
Coelho.silva@ufvjm.edu.br

### Resumo

**INTRODUÇÃO:** O estágio extracurricular é uma experiência prática opcional, fora do currículo regular, que permite aos estudantes adquirirem habilidades e experiência na área de estudo ou interesse, sendo um importante recurso de ensino aplicado na graduação médica, enriquecendo a formação profissional.<sup>1</sup> Essa atividade, além de aprimorar habilidades práticas e expandir o conhecimento teórico dos estagiários, é o momento de desenvolvimento de competências interpessoais importantes para a vida pessoal e profissional com repercussões na qualidade de vida futura da população.<sup>2</sup>

**OBJETIVO:** Relatar a experiência com estágio extracurricular em cirurgia e seu impacto na graduação de medicina para a formação dos estudantes, preparando-os para a prática clínica com habilidades práticas, tomada de decisões e integração em equipes multidisciplinares. **MÉTODOS:** Trata-se de um relato de experiência de caráter descritivo e qualitativo de cinco discentes de Medicina do 7º período da LACAN da Universidade Federal dos Vales do Jequitinhonha e Mucuri, campus JK, participantes do estágio extracurricular no HNSS durante seis meses. **RESULTADOS COM DISCUSSÃO:** Em 2023, foi iniciado o estágio de cirurgia da Liga Acadêmica de Cirurgia e Anatomia (LACAN) devido à inexistência de atividades deste âmbito no Hospital Nossa Senhora da Saúde de Diamantina MG, mesmo com a alta demanda cirúrgica regional. Antes de começar, foi realizado treinamento teórico e prático sobre temas como paramentação e sutura. O estágio abrangeu diversas especialidades, e os alunos têm participação ativa em todas as partes envolvidas na cirurgia, auxiliando cirurgiões, anestesistas, residentes e enfermeiros. Na cirurgia, a experiência da graduação frequentemente não é suficiente, destacando a importância da imersão na rotina cirúrgica para consolidar conhecimentos teóricos e práticos, seguindo o modelo “ver, fazer e repetir” de Jenkins, Goel e Morrell.<sup>3</sup> Os estágios proporcionam uma compreensão fundamental, combinando aprendizado independente através da pesquisa em artigos científicos e aprendizado interativo por meio da participação ativa em atividades e discussões com profissionais, permitindo aos estagiários entender o processo cirúrgico por meio de acompanhamento de cirurgias. **CONCLUSÃO:** O estágio extracurricular na área de cirurgia proporciona uma transição vital entre a teoria acadêmica e a prática cirúrgica real, assim como promove um impacto positivo em suas habilidades de comunicação com pacientes.

**Palavras-chave:** Educação Médica. Procedimentos Cirúrgicos Operatórios. Currículo. Estudantes de Medicina.

### REFERÊNCIAS

1. Silva MP, Souza DBM, Lira JO, Reis DA. Estágio curricular supervisionado: relato de experiência de acadêmicos de enfermagem em um hospital universitário. Rev Eletrônica Acervo Saúde. 2020;12(12):e4668.
2. Rudnicki T, Carlotto MS. Formação de estudante da área da saúde: reflexões sobre a prática de estágio. Rev. SBPH. 2007;10(1):97-110.
3. Jenkins S, Goel R, Morrell DS. Computer-assisted instruction versus traditional lecture for medical student teaching of dermatology morphology: a randomized control trial. J Am Acad Dermatol. 2008 Aug;59(2):255-9.

## ESTUDO EPIDEMIOLÓGICO DA OCORRÊNCIA DE QUEIMADURAS NA POPULAÇÃO BRASILEIRA E DA CLASSIFICAÇÃO DO ATENDIMENTO ENTRE 2022 E 2023

Maria Clara de Oliveira<sup>1</sup> , Vinicius da Cruz Tigre<sup>2</sup>, Beatriz Moraes Florenzano<sup>3</sup>, Marjorie Correia de Andrade<sup>4</sup>

1Faculdade de Medicina da Faculdade de Minas, Belo Horizonte, Minas Gerais – Brasil

2Faculdade de Medicina do Centro Universitário UniFacig, Manhuaçu, Minas Gerais – Brasil

3Faculdade de Medicina da Faculdade Santa Marcelina, São Paulo, São Paulo – Brasil

4Faculdade de Medicina da Universidade Potiguar, Natal, Rio Grande do Norte - Brasil

Autor correspondente:  
Maria Clara de Oliveira -  
Maria.cloliveira30@gmail.com

### RESUMO

**INTRODUÇÃO:** As queimaduras são lesões traumáticas na pele, as quais podem ser causadas por agentes químicos, térmicos, elétricos e radioativos. Tais acidentes associam-se a elevada morbidade e mortalidade, além de impactarem negativamente a qualidade de vida dos pacientes. Assim, a abordagem desse tema é essencial para promover a conscientização sobre os riscos dessas lesões e sinalizar a necessidade de políticas de saúde visando orientação e prevenção do problema. **OBJETIVOS:** Analisar o número de pacientes com queimaduras e a principal classificação do atendimento para os mesmos no Brasil entre 2022 e 2023. **METODOLOGIA:** Estudo epidemiológico de análise temporal realizado através da pesquisa de registros do Sistema de Informações Hospitalares do SUS (SIH/SUS) no período de novembro de 2022 até novembro de 2023 nas regiões do Brasil. Foram avaliados casos de pessoas que sofreram diferentes tipos de queimaduras, usando como referência as variáveis de faixa etária, de raça e do sexo. Ademais, a classificação do atendimento foi analisada, sendo categorizado em Eletivo e em Urgência. Os dados foram coletados nas bases do Departamento de Informática do SUS (DATASUS), utilizando como análise o que se refere a queimaduras e corrosões em múltiplas regiões do corpo.


**RESULTADOS E DISCUSSÕES:** A amostra total foi composta por 34.164 internações hospitalares (IH) por queimaduras e corrosões no período de novembro de 2022 a novembro de 2023 no Brasil. Com relação à raça, 61,45% das internações desses pacientes ocorreram entre os indivíduos pardos. Quanto ao sexo, os homens são os mais afetados, com 21.524 internações no período, destacando-se a faixa etária de 30 a 39 anos com 5.681 casos (16,62% do total dos casos), pois geralmente ocupam cargos e tarefas com maior insalubridade. Tendo-se em vista que grande parte dessas mazelas são agudas e acidentais, o caráter de urgência dos atendimentos, 85,8% do total, é justificado. Ao comparar o número dessas internações pelas Regiões Brasileiras, a Região Sudeste e a Região Nordeste lideraram os casos com 11.330 e 9.360, respectivamente. **CONCLUSÃO:** Os acidentes por queimadura e corrosão são frequentes no perfil de atendimento das unidades de urgência e emergência, destacando-se causas preveníveis, evidenciando a necessidade de campanhas de educação populacional.

**Palavras-chave:** Brasil. Queimaduras. Ferimentos e Lesões. Emergências.

### REFERÊNCIAS

1. Lopes MCBT, Aguiar Júnior W, Whitaker IY. The association between burn and trauma severity and in-hospital complications. *Burns*. 2020 Feb;46(1):83-89.
2. Mendonca CC. Análise epidemiológica de pacientes com queimaduras de mãos no estado de Goiás [trabalho de conclusão de curso]. Goiânia: Escola de Ciências Médicas e da Vida, Pontifícia Universidade Católica de Goiás; 2022.
3. Oliveira RC, Borges KNG, Azevedo CBS, Inocencio MD, Luz MS, Maranhão MGM, *et al.* Trauma por queimaduras: uma análise das internações hospitalares no Brasil. *Rev Eletrônica Acervo Saúde*. 2020;12(12):e5674
4. Park JO, Shin SD, Kim J, Song KJ, Peck MD. Association between socioeconomic status and burn injury severity. *Burns*. 2009 Jun;35(4):482-90.

## EXÉRESE DE LIPOSSARCOMA RETROPERITONEAL COM NEFRECTOMIA À DIREITA E LIGADURA DE VEIA CAVA INFRA-RENAL: RELATO DE CASO

Letícia Cardoso Dutra<sup>1</sup> , Bady Elias Curi Filho<sup>2</sup>, Seiji Miyata<sup>2</sup>, Camila Silver e Silva<sup>2</sup>

1 Faculdade de Medicina da Faculdade Ciências Médicas de Minas Gerais, Belo Horizonte, Minas Gerais - Brasil

2 Instituto Mario Penna – Hospital Luxemburgo, Belo Horizonte, Minas Gerais - Brasil

Autor correspondente: Letícia Cardoso Dutra - lele\_dutra3@hotmail.com

### RESUMO

**INTRODUÇÃO:** Os lipossarcomas retroperitoneais (LR) são neoplasias mesenquimais raras de alta complexidade em virtude do íntimo contato com grandes vasos. A cirurgia é o melhor tratamento associado à sobrevida prolongada. **OBJETIVO:** Apresentar a terapêutica de ressecção em bloco estendida de LR e órgãos adjacentes como única abordagem potencialmente curativa. **DESCRIÇÃO DO CASO:** Homem de 55 anos admitido com quadro de anúria, dor e distensão abdominal há 8 meses. Nega disúria, hematúria e perda ponderal. Ao exame, massa palpável em região periumbilical, flanco e hipocôndrio direito. Tomografia computadorizada (TC) de abdome: lesão expansiva em contiguidade com terço superior de rim direito de limites imprecisos, medindo cerca de 30 cm no seu maior eixo, rechaçando estruturas adjacentes. TC de tórax: massa intracavitária em hipocôndrio direito, deslocando o diafragma em direção cranial com líquido livre associado, sem sinais de metástases pulmonares. Optado por laparotomia mediana e observada massa retroperitoneal de cerca de 60 cm envolvendo rim direito e em íntimo contato com veia cava inferior. Realizada ressecção completa de tumor e nefrectomia à direita em monobloco, com necessidade de ligadura de veia cava infra-renal por sangramento e ausência de plano de ressecção. Anatomopatológico e imuno-histoquímica mostrando LR bem diferenciado com margens livres. Evolução clínica favorável, sem progressão para doença renal crônica. TCs de controle sem alterações de significado oncológicos e sem sinais de recidiva. **DISCUSSÃO:** Devido à origem retroperitoneal, as manifestações são tardias e geralmente ligadas à compressão de órgãos adjacentes, com sintomas abdominais inespecíficos (dor e distensão abdominal) e raramente obstrução do trato gastrointestinal e urinário. A técnica padronizada de ressecção em bloco estendida do LR com órgãos adjacentes mostra uma melhora oncológica significativa do controle local, justificando a ressecção do tumor e a nefrectomia. A veia cava corresponde a estrutura vascular mais envolvida no contexto de LR, levando a maioria dos cirurgiões a recuarem e considerarem o tumor irressecável. **CONCLUSÃO:** A ressecabilidade dos LR deve ser mais bem estudada, mesmo diante da invasão da veia cava e da necessidade de sacrificar este vaso, a fim de fornecer sobrevida e possibilidade de cura. Deve ser reforçado que o tratamento padrão do LR é a ressecção cirúrgica primária como única abordagem potencialmente curativa.

**Palavras-chave:** Lipossarcoma. Oncologia Cirúrgica. Neoplasias Retroperitoneais.

### REFERÊNCIAS:

1. Gonçalves IS, Macêdo DT, Saldanha IMR, Silva LF, Nunes PHS, Gerson G, *et al.* Lipossarcoma Bem Diferenciado do Retroperitônio com Desdiferenciação e Múltiplas Recidivas: Relato de Caso. *Rev Bras Cancerol.* 2023;69(3):e-093626
2. Thway K. Well-differentiated liposarcoma and dedifferentiated liposarcoma: An updated review. *Semin Diagn Pathol.* 2019 Mar;36(2):112-121.



## EXISTE VANTAGEM NA UTILIZAÇÃO DO PÓ HEMOSTÁTICO SOBRE O TRATAMENTO ENDOSCÓPICO PADRÃO NO SANGRAMENTO DE TUMORES DIGESTIVOS?

Luis Henrique de Oliveira Moreira<sup>1</sup> , Emanuel Fagundes Scotta<sup>1</sup>, Thais Cristina de Aquino Lima<sup>2</sup>, Evandro Luis de Oliveira Costa<sup>1</sup>

1 Faculdade de Medicina da Universidade Federal de Minas Gerais, Belo Horizonte, Minas Gerais - Brasil

2 Faculdade de Medicina da Universidade Federal de Alfenas, Alfenas, Minas Gerais - Brasil

Autor correspondente:

Luis Henrique de Oliveira Moreira - luishom888@gmail.com

### Resumo


**INTRODUÇÃO:** O sangramento do trato gastrointestinal (TGI) por malignidade possui altas taxas de re-sangramento e mortalidade. Recentemente, estudos utilizando pó de TC-325 para hemostasia obtiveram resultados promissores, mas seu benefício comparado a métodos tradicionais ainda é incerto. O TC-325 é um pó biologicamente inorgânico de bentonita que em contato com umidade promove hemostasia mecânica, cujo preço de custo é US\$1625. **OBJETIVO:** O objetivo deste estudo é avaliar a eficácia do TC-325 versus tratamento endoscópico padrão (TEP). **MÉTODOS:** Uma busca sistemática nas bases de dados PubMed, EMBASE e Cochrane foi realizada em março de 2024. Os desfechos analisados foram sangramento e sobrevida em 30 dias, tempo de hospitalização e hemostasia imediata, incluindo apenas ensaios randomizados. As palavras-chave para busca combinaram “TC-325”, “Hemostatic powder”, “tumor bleeding” e “gastrointestinal bleeding”. O risco de viés dos estudos foi avaliado através da “Revised Cochrane Risk of Bias Tool for Randomized Trials” (RoB 2). **RESULTADOS:** Três ensaios clínicos randomizados com 185 pacientes, sendo 93 (50.3%) com uso de TC-325. Não houve diferença na hemostasia primária entre TC-325 comparado ao TEP nos desfechos Sangramento em 30 dias [RR 0,45 (I2 78%, P = 0,01)]; Sobrevida em 30 dias [RR 0,93 (I2 0%, P = 0,85)]; Tempo de Hospitalização [MD 4,28 (I2 0%, P = 0,9)]. Na Hemostasia Imediata, houve superioridade do Pó Hemostático [RR 1,46 (I2 0%, P = 0,01)]. Percebe-se que o uso de TC-325 não supera a eficácia do tratamento padrão, mas é uma opção viável. Tais conclusões corroboram revisões sistemáticas anteriores que comparam TC-325 com TEP, mas para sangramentos não-varicosos, porém, destaca-se que elas provêm de poucos ensaios randomizados, com amostras notadamente reduzidas. Atualmente, o uso de TC-325 é respaldado por diretrizes de abordagem de sangramento digestivo, mas como terapia temporária por seu efeito <24h pós-aplicação. Ademais, recomendações do consenso internacional propõem o pó hemostático como adjuvante à TEP. **CONCLUSÃO:** Assim, em relação a TEP, o TC-325 mostrou-se superior apenas no desfecho de hemostasia imediata. Embora mais ensaios randomizados sejam necessários, o presente estudo reitera a recomendação do consenso internacional, destacando o TC-325 como uma terapia complementar importante para sangramentos do TGI associados a tumores.

**Palavras-chave:** Hemorragia Gastrointestinal. Hemostase Endoscópica. Técnicas Hemostáticas.

### REFERÊNCIAS:

1. Chen YI, Wyse J, Lu Y, Martel M, Barkun AN. TC-325 hemostatic powder versus current standard of care in managing malignant GI bleeding: a pilot randomized clinical trial. *Gastrointest Endosc.* 2020 Feb;91(2):321-328.e1.
2. Martins BC, Abnader Machado A, Scomparin RC, Paulo GA, Safatle-Ribeiro A, Naschold Geiger S, *et al.* TC-325 hemostatic powder in the management of upper gastrointestinal malignant bleeding: a randomized controlled trial. *Endosc Int Open.* 2022 Oct 17;10(10):E1350-E1357.
3. Pittayanon R, Khongka W, Linlawan S, Thungsuk R, Aumkaew S, Teeratorn N, *et al.* Hemostatic Powder vs Standard Endoscopic Treatment for Gastrointestinal Tumor Bleeding: A Multicenter Randomized Trial. *Gastroenterology.* 2023 Sep;165(3):762-772.e2.
4. Alese OB, Kim S, Chen Z, Owonikoko TK, El-Rayes BF. Management patterns and predictors of mortality among US patients with cancer hospitalized for malignant bowel obstruction. *Cancer.* 2015 Jun 1;121(11):1772-8.
5. Ogata Y, Hatta W, Ohara Y, Koike T, Abe H, Saito M, *et al.* Predictors of early and late mortality after the treatment for early gastric cancers. *Dig Endosc.* 2022 May;34(4):816-825.

## EXISTEM EVIDÊNCIAS DE BENEFÍCIO DO USO DE TELAS BIOLÓGICAS PARA O REPARO DE HERNIAS ABDOMINAIS? UMA REVISÃO DE LITERATURA

Luisa Almeida Resende<sup>1</sup> , Lucas Fernandes Mauricio da Rocha<sup>1</sup>, Julmar Dias de Carvalho Paula<sup>1</sup>, Rafael Calvão Barbuto<sup>1</sup>

<sup>1</sup> Faculdade de Medicina da Universidade Federal de Minas Gerais, Belo Horizonte, Minas Gerais - Brasil

Autor correspondente:  
Luisa Almeida Resende -  
luisaalmeida@ufmg.br

### Resumo

**INTRODUÇÃO:** As telas biológicas surgiram como uma alternativa ao uso de telas sintéticas e são compostas de material humano ou animal.<sup>1,2</sup> Apesar da grande variedade de modelos disponíveis, existem poucas indicações formais quanto ao uso apropriado de acordo com suas propriedades.<sup>1,2</sup> **OBJETIVO:** Avaliar variações entre telas biológicas e sua possível superioridade em relação às telas sintéticas no reparo de hérnias. **METODO:** Foram realizadas pesquisas em livro e nas bases de dados MEDLINE e GOOGLE SCHOLAR usando os descritores Mesh AND biologic AND synthetic AND herniorrhaphy AND recurrence AND abdominal. Foram selecionados quatro artigos publicados de 2013 a 2023, de acordo com o título e o resumo, sendo um estudo prospectivo com 223 participantes submetidos a reparo de hérnia com telas biológicas, uma meta-análise de 22 artigos comparativos de desfechos entre telas biológicas e sintéticas após reparos de hérnias abdominais, com 632 pacientes, uma revisão de quatro trabalhos sobre telas biológicas em hérnias contaminadas e uma revisão sobre propriedades das telas biológicas. **RESULTADOS COM DISCUSSÃO:** As próteses sintéticas são as mais utilizadas nas correções de hérnias,<sup>3</sup> já as biológicas são indicadas para o reparo de hérnias contaminadas com base em alguns estudos de baixo nível de evidência.<sup>5</sup> Dentre elas, existem diferenças importantes na incidência de dor, seroma e recorrência.<sup>4</sup> Um estudo em que 84% dos pacientes tinham hérnias contaminadas demonstrou recidivas e infecção mais frequentes com as telas biológicas e ocorrência de seroma e hematoma similares às telas sintéticas.<sup>3</sup> Outro trabalho avaliou cinco telas biológicas e seus desfechos após reparos de hérnias ventrais, sendo que a Strattice<sup>®</sup>, de derme suína, proporcionou menor recidiva (14.7%) em 17.6 meses de acompanhamento, enquanto a XenMatrix<sup>®</sup>, obteve 59.1% de recorrência em 11 meses.<sup>2</sup> A Strattice<sup>®</sup> apresentou maior força tênsil em outro estudo que comparou propriedades de cinco telas biológicas.<sup>2,4</sup> **CONCLUSÃO:** A indústria tem disponibilizado inúmeros espécimes de telas biológicas. Entretanto, as indicações quanto ao seu uso apropriado ainda não estão consolidadas. Sua aplicação em lesões infectadas é controversa e demanda mais estudos e, em comparação às telas sintéticas, a incidência de recorrências e infecção de sítio cirúrgico parecem ser mais frequentes. Além disso, as telas biológicas têm custo significativamente maior, o que deve ser analisado com racionalidade antes de sua indicação.

**Palavras-chave:** Hérnia Abdominal. Recidiva. Herniorrafia. Complicações Pós-Operatórias. Telas Cirúrgicas.

### REFERÊNCIAS:

1. Malangoni MA, Rosen MJ. Hérnias. In: Townsend CM, Beauchamp RD, Evers BM, Mattox KL (orgs). Sabiston tratado de cirurgia: A base biológica da prática cirúrgica moderna. 19 ed. Midão AM, tradutor. Rio de Janeiro: Editora Elsevier; 2015. p 1949-1991
2. Huntington CR, Cox TC, Blair LJ, Schell S, Randolph D, Prasad T, *et al.* Biologic mesh in ventral hernia repair: Outcomes, recurrence, and charge analysis. *Surgery*. 2016 Dec;160(6):1517-1527.
3. Mazzola Poli de Figueiredo S, Tastaldi L, Mao RD, Lima DL, Huang LC, Lu R. Biologic versus synthetic mesh in open ventral hernia repair: A systematic review and meta-analysis of randomized controlled trials. *Surgery*. 2023 Apr;173(4):1001-1007.
4. Primus FE, Harris HW. A critical review of biologic mesh use in ventral hernia repairs under contaminated conditions. *Hernia*. 2013 Feb;17(1):21-30.
5. Ibrahim AM, Vargas CR, Colakoglu S, Nguyen JT, Lin SJ, Lee BT. Properties of meshes used in hernia repair: a comprehensive review of synthetic and biologic meshes. *J Reconstr Microsurg*. 2015 Feb;31(2):83-94.

## EXPLORANDO A FRONTEIRA DA TELECIURURGIA

Larissa Jardim Melo<sup>1</sup> , Yves Melo Rodrigues Martins<sup>2</sup>

1 Faculdade de Medicina da Faculdade Ciências Médicas de Minas Gerais, Belo Horizonte, Minas Gerais - Brasil  
2 Hospital Madre Tereza, Belo Horizonte, Minas Gerais - Brasil

Autor correspondente:  
Larissa Jardim Melo -  
larissa.jmelo@otmail.com

### Resumo


**INTRODUÇÃO:** O avanço tecnológico na medicina possibilitou a transmissão em tempo real, independentemente da distância, facilitando o contato virtual entre cirurgiões e sistemas robóticos. A primeira cirurgia telerobótica foi realizada na França, em 2001, pelo professor Marescaux em Nova York, tendo sido nomeada de 'Operação Lindbergh'. No entanto, sua aplicação em larga escala é limitada devido à disponibilidade restrita de recursos operacionais, principalmente para cirurgias não experimentais. **OBJETIVO:** Avaliar o uso atual da telecirurgia no tratamento de patologias. **MÉTODOS:** Revisão de literatura integrativa e qualitativa de artigos obtidos nos bancos de dados do Pubmed e Lilacs, utilizando os descritores: "Cybersurgery"; "Tele-surgery" e "Robotic Surgical Procedures". **RESULTADOS COM DISCUSSÃO:** Foram encontrados na literatura poucos artigos descrevendo a telecirurgia remota em humanos, sendo intercontinentais e interestaduais, nas áreas de cirurgia geral, urologia, gastroenterologia, ginecologia e nefrologia, com um pouco mais que 100 cirurgias realizadas até o presente momento. Os tipos de cirurgias incluem endovascular, laparoscópico, percutâneo e transoral, sendo utilizados métodos iniciais através de linha telefônica e atuais de rede 5G. Essa quebra de barreira no campo da saúde, com a obtenção de uma ligação à Internet suficientemente rápida possibilita a assistência remota com procedimentos cirúrgicos em tempo real. Ao mesmo tempo, a robótica permite que os procedimentos sejam menos invasivos, reduzindo assim complicações e prazos de regeneração. As telecirurgias experimentais foram realizadas em pacientes geograficamente distantes, como China, Japão, Estados Unidos e Itália. O atual cenário é promissor e permite que cirurgiões operem a distância, modificando as relações de mercado de trabalho, uma vez que pode haver cirurgiões morando em cidades diferentes das quais trabalham. Além de ser o primeiro passo em direção à telecirurgia clínica. **CONCLUSÃO:** A telecirurgia surge como uma inovação promissora para superar barreiras geográficas na prestação de cuidados médicos, ao possibilitar procedimentos cirúrgicos em tempo real. Este avanço tem o potencial de melhorar significativamente o acesso e a qualidade dos serviços de saúde, representando um marco na medicina moderna. No entanto, sua viabilidade como alternativa de acesso para populações em áreas remotas depende da melhoria dos custos e do acesso à tecnologia, o que ainda não é uma realidade.

**Palavras-chave:** Telecirurgia. Procedimentos Cirúrgicos Operatórios.

### REFERÊNCIAS:

1. Cui J, Tosunoglu S, Roberts R, Moore C, Repperger D. A review of teleoperation system control. Florida Conference on Recent Advances in Robotics, FCRAR, Boca Raton, Florida, May 8-9, 2003.
2. Navarro EM, Ramos Álvarez AN, Soler Anguiano FI. A new telesurgery generation supported by 5G technology: benefits and future trends. *Procedia Comput Sci.* 2022;200:31–38.
3. Barba P, Stramiello J, Funk EK, Richter F, Yip MC, Orosco RK. Remote telesurgery in humans: a systematic review. *Surg Endosc.* 2022 May;36(5):2771-2777.
4. Takahashi Y, Hakamada K, Morohashi H, Akasaka H, Ebihara Y, Oki E, *et al.* Reappraisal of telesurgery in the era of high-speed, high-bandwidth, secure communications: Evaluation of surgical performance in local and remote environments. *Ann Gastroenterol Surg.* 2022 Aug 12;7(1):167-174.
5. Li J, Yang X, Chu G, Feng W, Ding X, Yin X, *et al.* Application of Improved Robot-assisted Laparoscopic Telesurgery with 5G Technology in Urology. *Eur Urol.* 2023 Jan;83(1):41-44.

# FASCIOTOMIA EM ACIDENTES OFÍDICOS PEDIÁTRICOS: UMA DECISÃO CIRÚRGICA CRUCIAL

Carolyna Tavares Silva Nora<sup>1</sup> , Júlia Morbeck Andrade Morais<sup>1</sup>, Brenda Bezerra Valverde<sup>1</sup>, Jeriel Silva Santos Junior<sup>1</sup>, Lysia Freitas de Sousa Souto<sup>1</sup>, Lissandro Barbosa da Silva<sup>2</sup>

<sup>1</sup>Afya Faculdade de Ciências Médicas de Itabuna, Itabuna, Bahia - Brasil

<sup>2</sup>Hospital Geral Prado Valadares, Jequié, Bahia - Brasil

Autor correspondente:  
Carolyna Tavares Silva  
Nora - carolynatavares@  
hotmail.com

## Resumo

**INTRODUÇÃO.** O acidente ofídico ocorre em todo o mundo, com ampla incidência em áreas rurais.<sup>1</sup> Nas crianças, picadas de cobras são eventos mais raros, podendo cursar de forma mais grave, para a qual a fasciotomia ou amputação podem ser os tratamentos da síndrome compartimental.<sup>1,2</sup>

**OBJETIVO.** Avaliar os benefícios e malefícios da fasciotomia em crianças vítimas de acidentes ofídicos.

**MÉTODOS.** Consiste em revisão de literatura, com busca na base de dados eletrônica PubMed. Foram adotados como critérios de inclusão a abordagem do tema em pacientes pediátricos, sendo excluídos os artigos referentes a pacientes adultos. Após a avaliação dos estudos, os dados relevantes foram utilizados para a elaboração de uma análise ampla das condutas dispostas nos mesmos.

**RESULTADOS COM DISCUSSÃO.** Ao avaliarmos o tratamento de crianças vítimas de acidentes ofídicos, é fundamental destacar a importância da administração oportuna de antiveneno, bem como a possibilidade de realização de fasciotomia, capazes de evitar complicações a longo prazo e a perda de membros. Entretanto, a literatura afirma que esta não deve ser realizada rotineiramente, mas sim quando sinais clínicos de pressões compartimentais elevadas estão presentes, ou quando pressão intracompartimental se apresenta > 30 mmHg, pois o antiveneno se faz eficaz na maioria dos casos.<sup>2</sup> A intervenção precoce é de suma importância, uma vez que a administração tardia de antiveneno pode agravar a condição do paciente, exigindo uma fasciotomia extensa.<sup>3</sup> Deve-se considerar, ainda, que as complicações do veneno de serpente podem mimetizar a síndrome compartimental, de forma que, nesses casos, a regressão dos sintomas é alcançada após a administração do antiveneno.<sup>4</sup> Nesse sentido, alguns autores relatam boa resposta à administração deste, combinado com manitol 20%, e oxigenoterapia hiperbárica, que podem diminuir a pressão intramuscular sem a necessidade de fasciotomia, sugerindo que haja a adoção de um tempo de espera após o uso do manitol antes de empregar a mesma.<sup>4</sup>


**CONCLUSÃO.** Embora o antiveneno possa aliviar muitos dos sintomas associados à síndrome compartimental, a intervenção cirúrgica ainda pode ser necessária em casos graves. Dessa forma, a fasciotomia não deve ser a primeira opção na conduta de acidentes ofídicos em crianças. Entretanto, uma vez indicada, é relevante que sua abordagem ocorra de maneira precoce.

**Palavras-chave:** Síndromes Compartimentais. Mordeduras de Serpentes. Emergências.

## REFERÊNCIAS

1. Navaeifar MR, Zakariaei Z, Ghadiri A, Soleymani M, Zakariaei A. Compartment syndrome following snakebite in a boy: A case report and literature review. *Int J Surg Case Rep.* 2023 Apr;105:108050.
2. Chotai PN, Watlington J, Lewis S, Pyo T, Abdelgawad AA, Huang EY. Pediatric Snakebites: Comparing Patients in Two Geographic Locations in the United States. *J Surg Res.* 2021 Sep;265:297-302.
3. Carvalho J, Moinho R, Macao P, Oliveira G. When snakebites complicate: a paediatric case with shock and compartment syndrome. *BMJ Case Rep.* 2021 Feb 9;14(2):e240206.
4. Barani C, Mortamet G, Forli A. Upper limb compartment syndrome after a viper bite in a child: A case report. *Hand Surg Rehabil.* 2021 Feb;40(1):97-100.

## FATORES DE RISCO PARA O DESENVOLVIMENTO DE INFEÇÕES EM TELAS DE REPARO APÓS CORREÇÃO DE HÉRNIAS ABDOMINAIS

Laura Melo Faria<sup>1</sup> , Ana Luiza Maciel de Oliveira Silva<sup>1</sup>, Iris Leite Gomes<sup>1</sup>, João Pedro de Sá Pereira<sup>1</sup>, Otávio de Almeida Mendes<sup>1</sup>, Thiago Duarte da Costa Madureira Souza<sup>1</sup>

<sup>1</sup>Faculdade de Medicina da Universidade Federal de Lavras, Lavras, Minas Gerais - Brasil

**Autor correspondente:**  
Laura Melo Faria - laura.faria2@estudante.ufla.br

### Resumo

**INTRODUÇÃO:** Hérnias abdominais são entidades clínicas comuns, sendo o reparo cirúrgico com tela comumente utilizado devido às menores taxas de recorrência. Entretanto, a infecção da tela após o reparo é uma complicação grave e pode se acarretar em maior mortalidade no pós-operatório. Dessa forma, identificar precocemente os fatores de risco para o desenvolvimento da infecção de tela cirúrgica é importante para prevenir possíveis complicações, melhorando desfechos clínicos. **OBJETIVO:** Realizar uma revisão sistemática e meta-análise para identificar e quantificar fatores de riscos associados à infecção da tela cirúrgica. **METODOLOGIA:** Foi realizada uma revisão sistemática e meta-análise a partir de uma busca nas bases de dados PubMed, Embase e Lilacs do início até março de 2024, utilizando os descritores “mesh”, “mesh infection”, “surgical site infection”, e “abdominal wall hernia”. Foram incluídos ensaios clínicos de Fase I, II e III que relataram a associação entre fatores de risco cirúrgicos, demográficos, clínicos e laboratoriais. A análise estatística foi feita para fatores de risco dicotômicos e contínuos. Os dados foram calculados e combinados usando o software STATA versão 12.0. **RESULTADOS:** 24 estudos foram incluídos na síntese, compreendendo 121,480 pacientes, com uma prevalência média de infecção de tela cirúrgica de 5% (95% CI: 3%-7%). Os principais fatores de risco identificados foram diabetes tipo 2 (OR = 1.7 95%CI: 1.2-2.3), obesidade (OR = 2.5, 95%CI:1.8-3.4), tela no plano pré-muscular (OR=2.1, IC 95%: 1.5-2.9), laparotomia (OR=1.5 IC95%: 1.2-1.8), tabagismo (OR=1.4 95%CI: 1.2-1.9). **CONCLUSÃO:** Vários fatores, como comorbidades e o cenário clínico, podem aumentar o risco de desenvolver infecções de malha em reparos de hérnia da parede abdominal. O reconhecimento e a mitigação desses fatores podem reduzir significativamente as taxas de infecção de malha e melhorar os desfechos clínicos.

**Palavras-chave:** Hérnia Abdominal. Telas Cirúrgicas. Infecção da Ferida Cirúrgica.

### REFERÊNCIAS:

1. Chen T, Zhang YH, Wang HL, Chen W, Wang J. Late-onset Deep Mesh Infection: A Study of Eight Cases Detected from 2666 Consecutive Patients with Abdominal Wall Hernia Repairs. *Chin Med J (Engl)*. 2016 Aug 5;129(15):1870-2.
2. Chung L, Tse GH, O'Dwyer PJ. Outcome of patients with chronic mesh infection following abdominal wall hernia repair. *Hernia*. 2014 Oct;18(5):701-4.
3. He L, Wang X, Fan G, Zhao Y. Hernia mesh infection treatment following the repair of abdominal wall hernias: A single-center experience. *Front Surg*. 2022 Oct 25;9:993855.
4. Bueno-Lledó J, Torregrosa-Gallud A, Carreño-Saénz O, García-Pastor P, Carbonell-Tatay F, Bonafé-Diana S, *et al*. Partial versus complete removal of the infected mesh after abdominal wall hernia repair. *Am J Surg*. 2017 Jul;214(1):47-52.
5. Bueno-Lledó J, Torregrosa-Gallud A, Sala-Hernandez A, Carbonell-Tatay F, Pastor PG, Diana SB, *et al*. Predictors of mesh infection and explantation after abdominal wall hernia repair. *Am J Surg*. 2017 Jan;213(1):50-57.

# FÍSTULA AORTO-ENTÉRICA APÓS REPARAÇÃO ENDOVASCULAR DE ANEURISMA DA AORTA ABDOMINAL - RELATO DE CASO

Otávio de Almeida Mendes<sup>1</sup> , Augusto Vilela Felix de Souza<sup>1</sup>, Guilherme Soares Botelho Guimarães<sup>1</sup>, Laura Mariana Apipe Pereira<sup>1</sup>, Rafael Fonseca Fernandes Silva<sup>1</sup>, Thiago Duarte da Costa Madureira Souza<sup>1</sup>

<sup>1</sup>Faculdade de Medicina da Universidade Federal de Lavras, Lavras, Minas Gerais - Brasil

Autor correspondente: Otávio de Almeida Mendes - otavio.mendes@estudante.ufla.br

## Resumo


**INTRODUÇÃO:** A fistula aorto-entérica (FAE) é uma complicação rara da reparação endovascular (REV) do aneurisma da aorta abdominal (AAA), com alta morbimortalidade, cujos achados comuns são hemorragia gastrointestinal e infecção sistêmica.<sup>1</sup> O tratamento padrão consiste no bypass extra-anatômico com retirada do enxerto.<sup>2</sup> Apresenta-se aqui caso de paciente submetido a REV de AAA infrarrenal, complicado por FAE e infecção do enxerto. Tratado com bypass axilo-bifemoral (BABF), mas sucumbiu, devido a acidente vascular encefálico (AVE) antes da remoção do enxerto infectado. **OBJETIVO:** Relatar afecção rara a fim de alertar para importância de diagnóstico precoce. **METODOLOGIA:** Coleta de dados do prontuário e busca sistemática na plataforma PubMed através dos descritores “Aortoenteric Fistulization” e “Stent Grafting”. **RESULTADOS:** Paciente APN, 67, masculino, ASA III, apresentando massa abdominal pulsátil, realizada tomografia computadorizada (TC), evidenciando AAA infrarrenal com diâmetro de 5,4cm. Passou por REV do aneurisma com endoprotese aorto ilíaca, sem intercorrências. Após um ano, o paciente foi internado com fortes dores abdominais, vômitos e constipação intestinal, TC abdominal inalterada. Em constantes reinternações, o paciente apresentou fibrilação atrial, melena e leucocitose, realizou tratamento de infecção urinária e inflamação em membros inferiores e seguiu-se a investigação, com exames de imagem inalterados. Após o episódio de síndrome coronariana aguda, foi realizada angioplastia e iniciada a dupla antiagregação plaquetária. Dias mais tarde, foi readmitido com anemia grave e dor abdominal, evoluindo com hematêmese, febre e tremores. Realizou-se hemocultura e angio-TC que evidenciou trombo micótico, com possível FAE, confirmada posteriormente. Em agosto de 2023 o paciente foi submetido a BABF e laparotomia investigatória sob hipótese de isquemia mesentérica, uma fistula entre o duodeno inferior e aorta infrarrenal foi identificada e resolvida, optando-se, por reabordagem excisória do enxerto, após recuperação. Porém, com a suspensão dos anticoagulantes devido ao quadro hemorrágico - mesmo em vigência de FA - o paciente sofreu um AVE, que o levou a óbito. **CONCLUSÃO:** Apesar de rara, pode-se perceber que o paciente apresentava sinais sugestivos meses antes da hipótese de FAE ser aventada. O diagnóstico tardio contribuiu para piora do quadro geral do paciente, que contava com manejo delicado, o que ilustra a importância do diagnóstico precoce.

**Palavras-chave:** Aneurisma da Aorta Abdominal. Correção Endovascular de Aneurisma. Próteses e Implantes. Fístula Vascular.

## REFERÊNCIAS

1. Bergqvist D, Björck M, Nyman R. Secondary aortoenteric fistula after endovascular aortic interventions: a systematic literature review. *J Vasc Interv Radiol.* 2008 Feb;19(2 Pt 1):163-5.
2. Kahlberg A, Rinaldi E, Piffaretti G, Speziale F, Trimarchi S, Bonardelli S, *et al.* Results from the Multicenter Study on Aortoenteric Fistulization After Stent Grafting of the Abdominal Aorta (MAEFISTO). *J Vasc Surg.* 2016 Aug;64(2):313-320.e1.

## FISTULA BILIODUODENAL COM OBSTRUÇÃO EM JEJUNO: RELATO DE CASO

Thaize Prates Ferreira<sup>1</sup> , Alexandre Batista de Paula Júnior<sup>1</sup>, Richard Daniel Ferreira Reis<sup>2</sup>,  
Eduardo Carvalho Garcia<sup>1</sup>, Cecília Alcantara Braga Garcia<sup>1</sup>

1 Faculdade de Medicina  
da Faculdade Ciências  
Médicas de Minas Gerais,  
Belo Horizonte, Minas  
Gerais - Brasil

2 Faculdade de Medicina  
da Universidade de  
Itaúna, Itaúna, Minas  
Gerais - Brasil

Autor correspondente:  
Thaize Prates Ferreira -  
thaizeprates@hotmail.com

### Resumo

**INTRODUÇÃO:** A obstrução intestinal por cálculos biliares, apesar de ser rara, pode ocorrer com maior frequência no íleo terminal, devido ao seu calibre menor.<sup>1</sup> Isso resulta da migração de um cálculo biliar através de uma fístula biliodigestiva, condição conhecida como Síndrome de Bouveret.<sup>2</sup>

**OBJETIVO:** Relatar um caso de fístula bilioduodenal com obstrução de jejuno, com diagnóstico no perioperatório. **MÉTODOS:** Trata-se de um relato de caso: Paciente do sexo masculino, 61 anos, com cólicas abdominais intensas, náuseas, vômitos, distensão abdominal e instabilidade hemodinâmica. Hipótese Diagnóstica: Obstrução intestinal alta. Antecedente pessoal: FA (fibrilação atrial), em uso de Warfarin e Propafenona, negou etilismo, tabagismo ou alergias. Relatou não ter realizado exames de imagem devido a brida. Não apresentou aumento de bilirrubinas (BD e BI) ou enzimas canaliculares (TGO, TGP, GGT, FA). Na conduta inicial foi instituído antibioticoterapia, encaminhado pela gastroenterologia à cirurgia geral para laparotomia exploratória, durante o procedimento foi constatada obstrução intestinal a 120 cm do ângulo de Treitz, causada por um grande cálculo biliar, observado aderência de duodeno e vesícula biliar envolvendo o omento, provável fístula colecistoduodenal, conduta: Realizado enterotomia, retirada do cálculo. Ainda um bloqueio importante em quadrante superior direito, com aderências hepáticas, em duodeno e omento, optado por não realizar exploração cirúrgica, feito enterorrafia. **RESULTADOS COM DISCUSSÃO:** No momento da alta hospitalar, encontrava-se sem queixas algicas. Ao exame físico, o paciente estava corado, hidratado, anictérico e acianótico. Os sinais vitais eram estáveis. Abdome globoso, ruídos hidroaéreos presentes, sem irritação peritoneal, distensão leve, diurese clara, eliminação de flatos e evacuação. Dieta via oral bem aceita, sem náuseas ou vômitos. Membros inferiores sem edemas. Acompanhamento ambulatorial com solicitação de colangiressonância após 6 meses: Não visualizada a vesícula biliar, ausência de coleções e via biliar intra e extra-hepáticas sem dilatações ou sinais de coledocolitíase. **CONCLUSÃO:** A conduta do caso demonstra a importância do manejo multidisciplinar nesses casos. A opção por reabordar em segundo momento permitiu uma evolução favorável do paciente, com preservação da função intestinal, ressaltando a eficácia do tratamento instituído.

**Palavras-chave:** Cálculos Biliares. Fístula Biliar. Fístula do Sistema Digestório. Obstrução Intestinal.

### REFERÊNCIAS:

1. Kallás DC. Obstrução biliar do duodeno (síndrome de bouveret): relato de caso. Relatos Casos Cir.2015;(2):1-3.
2. Salazar RM, Salazar EA. Síndrome de Bouveret. A propósito de un caso. Rev Med Hered. 1996;7(3):142-5.

## FÍSTULA RETOVAGINAL PÓS-DRENAGEM DE BARTOLINITE: UM RELATO DE CASO

Angie Vanessa Martinez Nava<sup>1</sup> , Mariana Novaga Motta Rodrigues<sup>1</sup>, Queline Simões Evangelista<sup>1</sup>, Ricardo dos Santos Vasconcelos<sup>1</sup>

<sup>1</sup> Instituto de Ciências Médicas do Centro Multidisciplinar - UFRJ, Macaé, Rio de Janeiro, Brasil.

Autor correspondente: Angie Vanessa Martinez Nava. E-mail: angieufrj@gmail.com

**Introdução:** Fístula retovaginal é uma conexão anormal entre a vagina e o reto ou canal anal. Dentre as causas mais frequentes, encontram-se lesões obstétricas, trauma ou intervenções cirúrgicas<sup>1</sup>, seguidas de doença criptoglandular, doença de Crohn, neoplasia, radioterapia, complicações de anastomoses colorretal, coloanal ou bolsa ileal-anal<sup>2</sup>. O diagnóstico dessa condição está associado a presença de sinais e sintomas como flatos vaginais, incontinência fecal e saída de fezes e/ou secreção pela vagina. As técnicas cirúrgicas são diversas, sendo a escolha determinada conforme localização da fístula 2.

**Objetivo:** Relatar caso clínico de paciente com fístula retovaginal pós-drenagem de bartolinite.

**Método:** Relato de caso. **Resultados com discussão:** Paciente do sexo feminino, branca, 38 anos, comerciante, apresentou quadro de Bartolinite a direita, sendo submetida a drenagem local. Após alguns meses, desenvolveu episódio semelhante em região contralateral, e novamente foi submetida a drenagem. Evoluiu no pós-operatório com saída de gás e fezes pela vagina, sendo diagnosticada com fístula retovaginal. Submetida a tentativa de correção de fístula via vaginal, porém sem sucesso. Quatro anos após diagnóstico, paciente procurou nossa equipe. Submetida a colonoscopia, que evidenciou orifício fistuloso em reto distal próximo à linha pectínea, sem outras alterações. Ressonância magnética de pelve identificou afilamento parietal focal junto a parede vaginal póstero lateral a esquerda (posição 5h) distando 0,7 cm do intróito vaginal, tocando a borda anterior do canal anal, distando 1,7 cm da borda anocutânea. Em novembro de 2023, foi realizada a correção da fístula com técnica de retalho de avanço endorretal. Identificado trajeto fistuloso em parede póstero lateral esquerda de vagina. Realizado fechamento de orifício fistuloso com retalho miomucoso do canal anal e fechamento de orifício com pontos simples via vaginal. **Conclusão:** A fístula retovaginal provoca considerável impacto negativo na qualidade de vida da mulher. No caso relatado, a técnica utilizada foi o reparo endorretal, escolha fundamentada na localização anatômica da fístula<sup>3</sup>. A paciente retornou para revisão de pós-operatório, apresentando-se assintomática, com fístula fechada ao exame físico. Diante dessa avaliação, infere-se que a intervenção foi eficaz e técnica satisfatória<sup>4</sup>.

**Palavras-chave:** Fístula Retovaginal. Retalho endorretal. Cirurgia Colorretal.

### Referências:

1. Schwartz's Principles of Surgery. 10th ed: McGraw Hill; 2014.
2. Steele SR, Hull TL, Hyman N, Maykel JA, Read TE, Whitlow CB, editors. Manual ASCRS de Cirurgia de Cólon e Cirurgia Retal. 3rd ed. [place unknown]: Di Livros Editora Ltda; 2023. 752 p. ISBN: 8580532116.
3. Sobrado Carlos Walter. Avanço de retalho retal para o tratamento da fístula retovaginal baixa. Revista Brasileira de Coloproctologia. 1994 Outubro/Dezembro;14:231-234.
4. International Federation of Gynecology and Obstetrics. Manual de formação em cirurgias de fístulas da FIGO: Currículo de formação padronizado e guia de melhores práticas. UK: The Global Library of Women's Medicine; 2023 [acesso em 2024 Mar 8]. ISBN: 978-0-9929457-0-1. Disponível em: [https://www.figo.org/sites/default/files/2023-05/FIGO-Manual%20de%20Forma%C3%A7%C3%A3o%20em%20Cirurgia%20de%20Fistula\\_PT-compressed.pdf](https://www.figo.org/sites/default/files/2023-05/FIGO-Manual%20de%20Forma%C3%A7%C3%A3o%20em%20Cirurgia%20de%20Fistula_PT-compressed.pdf)



# GANGRENA DE FOURNIER EM PACIENTE DO SEXO FEMININO: RELATO DE CASO E POTENCIAL DAS TERAPIAS ADJUVANTES

Giovanna Martins Vilas Boas<sup>1</sup> , Jhenifer Viana de Freitas<sup>1</sup>, Mizaél Andrade Rodrigues<sup>1</sup>, Karolina Yukari Kitagawa<sup>2</sup>

1 Universidade Federal de Minas Gerais, Belo Horizonte, Minas Gerais, Brasil.

2 Hospital Santa Rita, Contagem, Minas Gerais, Brasil.

Autor correspondente:

Giovanna Martins Vilas Boas. E-mail: giovannamvb@gmail.com


**Introdução:** A Gangrena de Fournier (GF) é uma condição rara, caracterizada por fascíte necrosante que afeta principalmente o sexo masculino<sup>1</sup>. O presente estudo tem o objetivo de relatar um caso de GF em paciente do sexo feminino e discutir o impacto das terapias adjuvantes no sucesso terapêutico desta enfermidade. **Descrição do Caso:** Paciente do sexo feminino, 60 anos, portadora de HAS, DM2 e dislipidemia, foi admitida na unidade de internação em 14/11/23, devido à lesão em região sacral de aspecto purulento e com sinais de necrose, após queda da própria altura há 14 dias. À internação, iniciou uso de antibióticos de amplo espectro por via endovenosa e no dia seguinte foi submetida ao desbridamento cirúrgico profundo de ambos os glúteos, e a cultura do material apontou a presença de *Escherichia coli* e *Candida albicans*. Entre 25/11/23 e 05/02/24, foram realizadas 52 sessões de oxigenoterapia hiperbárica (OHB). Do dia da admissão até 12/12/23, também foram realizados curativos diários; depois, optou-se pelo uso da terapia por pressão negativa (TPN) até dia 05/01/24. Em 28/11/23, 05/12/23 e 19/12/23, a paciente submeteu-se a novos desbridamentos cirúrgicos. Com a melhora da lesão, a paciente recebeu alta em 21/12/23, ciente da gravidade do quadro e satisfeita com o resultado do tratamento. **Discussão:** A OHB, por elevar os níveis teciduais de oxigênio e auxiliar na cicatrização de feridas, vem sendo utilizada como terapia adjuvante nos casos de GF. Uma meta-análise indicou o papel da OHB na redução da mortalidade em pacientes com GF em associação com a terapia convencional<sup>2</sup>, mas a carência de estudos clínicos randomizados gera incertezas sobre como múltiplos fatores influenciam no desfecho dos pacientes com a condição. Em um estudo retrospectivo, a TPN também se mostrou benéfica ao diminuir a troca de curativos e propiciar menos dor ao paciente, sem estar relacionada com mudanças no resultado final<sup>3</sup>. O presente relato de caso associa o uso das terapias convencionais e adjuvantes a um resultado satisfatório, entretanto, a natureza do trabalho limita o potencial dos achados em generalizar resultados. **Conclusão:** A abordagem multidisciplinar resultou em uma melhora significativa da lesão, demonstrando o potencial da integração de diferentes modalidades de tratamento. Contudo, a falta de estudos mais robustos destaca a necessidade de investigações futuras para uma compreensão mais abrangente sobre como as terapias adjuvantes contribuem nos resultados obtidos.

**Palavras-chave:** Gangrena de Fournier. Relato de Caso. Oxigenoterapia Hiperbárica. Tratamento de Ferimentos com Pressão Negativa.

## REFERÊNCIAS

1. Chernyadyev SA, Ufimtseva MA, Vishnevskaya IF, Bochkarev YM, Ushakov AA, Beresneva TA, et al. Fournier's Gangrene: Literature Review and Clinical Cases. *Urol Int.* 2018;101(1):91–97.
2. Raizandha MA, Hidayatullah F, Kloping YP, Rahman IA, Djatisoesanto W, Rizaldi F. The role of hyperbaric oxygen therapy in Fournier's Gangrene: A systematic review and meta-analysis of observational studies. *Int Braz J Urol.* 2022;48(5):771–81.
3. Chen J-H, Li Y-B, Li D-G, Zeng X-M, Yao Q-Y, Fu J, et al. Vacuum sealing drainage to treat Fournier's gangrene. *BMC Surg.* 2023 Jul;23(1):211.

# GANGRENA DE FOURNIER TRATADA COM ADJUVÂNCIA DE OXIGENOTERAPIA HIPERBÁRICA: UMA SÉRIE DE CASOS

Letícia Garcia Rabelo<sup>1</sup> , Carolina Pinheiro Naback<sup>1</sup>, Carlos Henrique de Oliveira Magno<sup>1</sup>, Larissa Pereira Guerra<sup>2</sup>, Laryssa Chaves Vieira<sup>3</sup>, Joziana Muniz de Paiva Barçante<sup>3</sup>

1 Universidade Federal de Lavras, Lavras, Minas Gerais, Brasil.

2 Hospital Universitário UFJF, Juiz de Fora, Minas Gerais, Brasil.

3 Universidade Federal de Lavras, Lavras, Minas Gerais, Brasil.

Autor correspondente:  
Letícia Garcia Rabelo.  
Email: draleticiag.rabelo@gmail.com

**Introdução:** A Gangrena de Fournier (GF) é uma infecção polimicrobiana e necrotizante de região perineal e genitálias com alta morbimortalidade<sup>1-4</sup>. A oxigenoterapia hiperbárica (OHB) oferece oxigênio a 100%, acima da pressão atmosférica, no interior de uma câmara, e pode ser adjuvante ao tratamento de GF<sup>1,2</sup>. **Objetivo:** Relatar os resultados obtidos em cinco pacientes com GF tratados com adjuvância de OHB. **Método:** Estudo retrospectivo dos prontuários de cinco pacientes com GF encaminhados para OHB de 2020 a 2024. **Descrição dos Casos:** Caso 1: Mulher, 46 anos, hipertensa, obesa, com processo infeccioso grave em região perineal, região glútea direita e vulvar, com áreas necróticas e secreções, atingindo fâscias e músculos. Realizou 40 sessões em 37 dias. Caso 2: Homem, 50 anos, diabético, cardiopata, hipertenso, com sequela de AVC, evoluiu com lesão ulcerativa sacral infectada durante internação hospitalar. Realizou 30 sessões em 60 dias. Caso 3: Homem, 85 anos, diabético, hipertenso, com surgimento de lesões pustulosas próximo a bolsa escrotal, evoluindo com ferida em bolsa escrotal e nádega esquerda, com drenagem de secreção. Realizou 20 sessões em 32 dias. Encaminhado para realização de enxerto. Caso 4: Homem, 80 anos, hipertenso, AVE prévio, encaminhado após desbridamento cirúrgico de região perineal, associado à plástica de bolsa escrotal. Paciente mal aderente, abandonou o tratamento com 24 sessões, após 37 dias do início. Caso 5: Homem, 22 anos, sem comorbidades, apresentou ferida em bolsa escrotal que se estendeu ao períneo e pênis. Realizou até o momento 26 sessões, terapia ainda em curso. Casos 1, 2, 3 e 5 foram submetidos a sessões com duração entre 60 a 90 minutos, com pressão entre 1 Kgf e 1,4 Kgf. Já o caso 4 realizou sessões de 90 minutos e pressão de 1,0 Kgf. Todos os casos envolveram abordagens cirúrgicas, uso de antibioticoterapia sistêmica e troca de curativos em adjuvância à OHB. **Discussão:** A OHB é sistêmica e melhora a perfusão tecidual, favorecendo a cicatrização<sup>1,3</sup>. O número de sessões, duração e pressão é individualizado de acordo com protocolos existentes<sup>1</sup>. Todos os casos evoluíram com diminuição significativa do ferimento e secreções, e aumento da área de granulação. Não houveram óbitos no grupo analisado. **Conclusão:** Os casos tiveram boa evolução das feridas, em uma síndrome de alta morbimortalidade e tratamento desafiador<sup>1,3,4</sup>. Sendo assim, a OHB mostrou-se importante aliada no tratamento dos casos relatados.

**Palavras-chave:** Oxigenoterapia hiperbárica. Gangrena de Fournier. Cicatrização. Ferimentos. Lesões.

## Referências:

1. Chengzi H, Yilian Z, Chao CY, Bin E, Yaling L, Jun L. The effect of hyperbaric oxygen therapy on the clinical outcomes of necrotizing soft tissue infections: a systematic review and meta-analysis. *World J Emerg Surg.* 2023 Mar 25;18(1):23.
2. Fauno TJ, Ovesen T. Scarce evidence of efficacy of hyperbaric oxygen therapy in necrotizing soft tissue infection: a systematic review. *Infect Dis (Lond).* 2019 Jul 15;51(7):485-492.
3. Schneidewind L, Anheuser P, Schönburg S, Wagenlehner FME, Kranz, J. Hyperbaric Oxygenation in the Treatment of Fournier's Gangrene: A Systematic Review. *Urol Int.* 2021;105(3-4):247-256.
4. Raizandha MA, Hidayatullah F, Klopung YP, Rahman IA, Djatisoesanto W, Rizaldi F. The role of hyperbaric oxygen therapy in Fournier's Gangrene: A systematic review and meta-analysis of observational studies. *Int Braz J Urol.* 2022 Sep-Oct;48(5):771-781.

## HEMOPERITÔNIO APÓS COLONOSCOPIA: RELATO DE CASO

Iully Beatriz Nobre Silva<sup>1</sup> , Fábio Henrique de Oliveira<sup>1</sup>, Fernanda Elias Ferreira Rabelo<sup>1</sup>, Laila de Castro Tayer<sup>1</sup>, Gabriela Amorim de Castro<sup>1</sup>, Júlio César Benjamim Moreira Silva<sup>1</sup>

<sup>1</sup> Hospital São João de Deus, Divinópolis, Minas Gerais, Brasil.


Autor correspondente:  
Iully Beatriz Nobre Silva.  
E-mail: iully.beatriz@hotmail.com.

**Introdução** A colonoscopia é um exame de rotina, seguro e de baixo risco, importante para o rastreamento do câncer colorretal<sup>1</sup>. Tem como complicações mais comuns hemorragias (2,1%) e perfurações (2,5%)<sup>2</sup>. Lesões esplênicas são consideradas raras, subestimadas e com elevado potencial de morbi-mortalidade<sup>2,3</sup>. **Objetivo** Apresentar um caso de lesão esplênica após colonoscopia. **Método** Revisão Bibliográfica para relato de Caso. **Resultado com discussão** Homem, 46 anos, hígido, com dor abdominal súbita e hiporexia, submetido à colonoscopia de rastreamento há 48 horas. Ao exame, estável hemodinamicamente, abdome doloroso à palpação do flanco esquerdo. Tomografia computadorizada (TC) de abdome com pequena quantidade de líquido na pelve. Instituído tratamento conservador. Após 24 horas, evoluiu com piora da dor. Laparoscopia diagnóstica evidenciou hemorragia em aderência entre cólon e baço controlada com cauterização e com esponja gelatinosa hemostática. Revisão da hemostasia não evidenciou outros sangramentos. Os principais fatores relacionados ao trauma esplênico após colonoscopia são intubações difíceis, tração durante a passagem do colonoscópio, podendo resultar em lesões da cápsula do baço<sup>2,3</sup>. Fatores de risco são sexo feminino, idade avançada, colonoscopia terapêutica e menor experiência do endoscopista<sup>1</sup>. Em 70% dos casos, os sintomas iniciam 24 horas após a colonoscopia<sup>1,2,3</sup>, porém há relatos de início após 8 a 10 dias<sup>1</sup>. O sintoma mais comum era a dor abdominal difusa ou no quadrante superior esquerdo associada ou não a dor no ombro esquerdo<sup>1,3</sup>. Cerca de 15% estavam instáveis hemodinamicamente<sup>1</sup>. A TC de abdome com contraste é o exame padrão-ouro<sup>1</sup>. O tratamento depende do estado hemodinâmico, da classificação da lesão esplênica, lesões associadas e comorbidades<sup>1,2</sup>. **Conclusão** Nosso paciente não apresentava fatores de risco e a colonoscopia ocorreu sem intercorrências. Entretanto, apresentava aderência entre o baço e o cólon que rompeu durante o procedimento. Após abordagem cirúrgica, evoluiu com melhora recebendo alta. **Palavras-chave:** Colonoscopia. Hemoperitônio. Lesão esplênica.

### Referências

1. Remy A, Nijs Yannick. Hemoperitoneum after routine colonoscopy: A case report. *International Journal of Surgery Case Reports*. 2023 Apr 1;105:108044–4.
2. Ha JF, Minchin D. Splenic injury in colonoscopy: A review. *International Journal of Surgery*. 2009;7(5):424–7.
3. Zappa MA, Aiolfi A, Antonini I, Musolino CD, Porta A. Splenic rupture following colonoscopy: Case report and literature review. *International Journal of Surgery Case Reports*. 2016;21:118–20.

# HÉRNIA DIAFRAGMÁTICA TRAUMÁTICA DE DIAGNÓSTICO TARDIO: RELATO DE CASO

Iamile Queiroz de Farias Silva<sup>1</sup> , Paulo Gustavo Porto<sup>1</sup>, Ludmila Godinho da Silveira<sup>1</sup>,  
Fernanda Correia Antunes<sup>1</sup>, Aline Aparecida da Silva Monte<sup>1</sup>, Allisson Ramon Ferreira Silva<sup>1</sup>

1 Hospital Mestre Vitalino. Scretaria Estadual de Saúde. Caruaru, Pernambuco, Brasil.

Autor correspondente:  
Iamile Queiroz de Farias Silva. E-mail: iamilequeiroz@gmail.com


**Introdução** A Hérnia diafragmática Traumática (HDT) caracteriza-se pela passagem de estruturas abdominais para cavidade torácica por lesão diafragmática pós trauma<sup>1</sup>. Podem ser assintomáticas, com sintomas inespecíficos ou complicações graves<sup>2</sup>. **Objetivo** Relatar o caso de paciente com HDT de diagnóstico tardio com obstrução intestinal no Hospital Mestre Vitalino. **Métodos** Entrevista com paciente, análise de prontuário e revisão da literatura. **Relato/Discussão** Paciente masculino, 56 anos, admitido de urgência com quadro de abdome agudo obstrutivo há 01 dia. Passado de laparotomia por trauma contuso com cistorragia há 18 anos. Ao exame, murmúrio abolido à direita com ruído hidroaéreo, abdome distendido com dor. Realizado tomografia (TC), identificada elevação da hem cúpula diafragmática direita com protrusão de gordura abdominal, alças de íleo, cólon e lobo hepático direito para tórax. Realizado tratamento conservador e programada cirurgia eletiva. A abordagem iniciou por toracotomia, visualizado volumosa hérnia diafragmática contendo alças de delgado, cólon, omento, fígado e vesícula biliar. Não foi possível redução do conteúdo para abdome, sendo necessário laparotomia. Foi identificado e suturado defeito diafragmático de 7 cm, realizada síntese de aponeurose com aposição de tela dupla face biológica, além de drenagem torácica, cavitária e de subcutâneo. Realizado pós-operatório imediato em UTI, recebendo alta para enfermaria no 1º dia pós operatório (DPO). Retirado drenos cavitário, de subcutâneo e torácico no 5º, 7º e 13º DPO respectivamente; quando recebeu alta hospitalar, com seguimento ambulatorial e boa evolução clínica. No 53º DPO realizado TC sem recidiva. **Conclusão** A HDT tem manifestações variáveis, este relato descreve caso raro de HDT volumosa assintomática por anos, com manifestação tardia de obstrução intestinal. É comum que lesões diafragmáticas não sejam diagnosticadas no momento do trauma, visto que há possibilidade de ruptura tardia ou lesão pequena subdiagnosticada que evolui com aumento. Diante disso, é prudente manter acompanhamento frente a traumas contusos toracoabdominais de alta energia.

**Palavras-chave** Hérnia diafragmática. Trauma. Obstrução intestinal. Laparotomia.

## Referências

1. Alsuwajj AH, Nasser AHA, Dehailan AMA, Alburayman AZ, Alhuwajji KA, Binsifran KF, *et al.* Giant Traumatic Diaphragmatic Hernia: A Report of Delayed Presentation. *Cureus*. 2021 Dec 10; 13(12):e20315.
2. Blitz M, Louie BE. Chronic Traumatic Diaphragmatic Hernia. *Thoracic Surgery Clinics*. 2009 Nov;19(4):491–500.

# HÉRNIA PARAESTOMAL ESTRANGULADA COMO UM DIAGNÓSTICO DIFERENCIAL DE ABDOME AGUDO: RELATO DE CASO

Richard Daniel Ferreira Reis<sup>1</sup> , Thalys Jair Melo Alves<sup>2</sup>, Julia Valadares Gontijo<sup>3</sup>, Indianara Da Silva Rosa<sup>4</sup>, Larissa Sepúlveda De Souza Lima<sup>5</sup>, Thaize Prates Ferreira<sup>6</sup>

1 Universidade de Itaúna, Itaúna, Minas Gerais, Brasil.

2 Hospital Público Regional de Betim, Betim, Minas Gerais, Brasil.

3 Hospital Universitário Ciências Médicas de Minas Gerais, Belo Horizonte, Minas Gerais, Brasil.

4 Universidade Federal de Ouro Preto, Ouro Preto, Minas Gerais, Brasil.

5 Faculdade de Minas – FAMINAS, Belo Horizonte, Minas Gerais, Brasil.

6 Faculdade Ciências Médicas de Minas Gerais, Belo Horizonte, Minas Gerais, Brasil.

Autor correspondente:  
Richard Daniel  
Ferreira Reis. E-mail:  
richardreismedicina@gmail.com


**Introdução:** O abdome agudo, uma condição comum em ambientes hospitalares, é caracterizado por dor não traumática com duração máxima de 7 dias<sup>1</sup>. A avaliação clínica é crucial para diferenciar as possíveis etiologias, sendo exames de imagem, como a tomografia computadorizada, muitas vezes essenciais para o diagnóstico diferencial. Hérnias paraestomais são complicações possíveis em pacientes colostomizados e podem evoluir com estrangulamento e estarem associadas ao adenocarcinoma. É uma neoplasia maligna originada de células epiteliais glandulares e pode estar relacionado com o abdome agudo. Este estudo relata um caso de dor abdominal aguda proveniente da estrangulação de hérnia paraestomal. **Objetivo:** O objetivo deste trabalho é relatar um caso de uma paciente com colostomia, que apresentou dor abdominal aguda devido a uma hérnia paraestomal estrangulada. Desse modo, a finalidade é analisar essa complicação, correlacionando-a com sintomas e intervenções cirúrgicas. **Métodos:** Trata-se de um relato de caso de uma paciente do sexo feminino, 42 anos, colostomizada devido a adenocarcinoma de cólon. A paciente apresentava dor abdominal intensa e ausência de eliminação de fezes por ostomia nos últimos três dias. **Resultados com discussão:** A paciente, diagnosticada com adenocarcinoma de cólon e histórico de retossigmoidectomia e colostomia terminal, procurou atendimento com queixa de dor abdominal intensa e ausência de eliminação de fezes por ostomia nos últimos 3 dias. A tomografia computadorizada revelou uma hérnia paraestomal estrangulada, com sinais de isquemia em segmento de alca no subcutâneo. Alças de cólon e íleo intraperitoneais estavam espessadas difusamente, porém sem sinais de sofrimento ou obstrução. Foi indicado tratamento cirúrgico imediato e a ressecção do segmento comprometido e a confecção de uma nova ostomia foram realizados. **Conclusão:** Este caso destaca a importância da vigilância cuidadosa em pacientes com ostomias, especialmente aqueles com antecedentes de cirurgias colorretais. A ocorrência de complicações como hérnia paraestomal estrangulada demanda rápida intervenção para evitar complicações mais graves. Assim, a abordagem cirúrgica imediata foi crucial para o manejo bem-sucedido dessa complicação grave em um paciente ostomizado.

**Palavras-chave:** Adenocarcinoma. Hérnia Incisional. Abdome agudo. Diagnóstico diferencial.

#### Referências:

1. Zhang L, Wang H. Imaging characteristics of gastrointestinal neoplastic acute abdomen. Chin J Gastrointest Surg. 2018;21(11):1223-9

# HÉRNIA TRANSMESENTÉRICA CONGÊNITA EM ADULTO - UM RELATO DE CASO

João Victor Braga Mendes<sup>1</sup> , Paulo Henrique da Costa Borduchi<sup>1</sup>, Bia Yamashita Fonseca<sup>1</sup>,  
Laila Pires Teixeira de Araújo<sup>1</sup>

<sup>1</sup> Hospital das Clínicas  
Samuel Libânio, Pouso  
Alegre, Minas Gerais,  
Brasil.

Autor correspondente:  
João Victor Braga  
Mendes. E-mail: sene.  
mendes 23jo@gmail.com

## RESUMO

**Introdução:** Hérnias internas são uma causa rara de obstrução intestinal em adultos. Das hérnias internas, apenas cerca de 5-10% dos casos são devido a hérnias transmesentéricas congênitas. A herniação mesentérica congênita leva a um grau variável de comprometimento vascular do intestino herniado, resultando em obstrução, estrangulamento e isquemia intestinal. Relatamos um caso raro de um homem de 16 anos com hérnia transmesentérica espontânea do jejuno e íleo proximal devido a um defeito mesentérico congênito. **Apresentação do caso:** Relatamos o caso de um adolescente de 16 anos com uma rara hérnia transmesentérica espontânea no jejuno e íleo proximal devido a um defeito mesentérico congênito, resultando em gangrena intestinal. Inicialmente, não foram observadas anormalidades hemodinâmicas ou bioquímicas. O paciente, acompanhado pela mãe, apresentou-se com relato de dor abdominal difusa, de forte intensidade, sem características específicas, causando inquietação. Iniciou-se cerca de 16 horas antes, associada a tontura, náusea e vômito. Negou febre, alterações intestinais ou urinárias. No exame físico, o paciente apresentava dor abdominal sem peritonite. Na tomografia de abdome, notava-se apenas espessamento acentuado do parênquima das alças intestinais projetadas na pelve, associado a ingurgitamento mesentérico, com aspecto inflamatório/infeccioso. Foi mantido em observação por 6 horas, evoluindo pálido, queixoso, taquicárdico, afebril, com abdome difusamente doloroso com sinais de peritonite. A nova tomografia computadorizada abdominal revelaram líquido livre em grande quantidade na cavidade abdominal, além dos achados prévios. Foi então indicada exploração cirúrgica. Durante a cirurgia, foi encontrada necrose de 90cm de íleo terminal, válvula ileocecal e ceco, com segmento herniado em mesentério a 390cm do Treitz. A hérnia foi reduzida, o intestino delgado ressecado e realizada anastomose primária latero-lateral. O paciente teve uma boa recuperação e recebeu alta após 5 dias. **Métodos:** Foi utilizado, para elaboração deste relato, o prontuário do participante da pesquisa, sendo revisado desde o seu nascimento até sua alta. Também foi realizada uma revisão de literatura, voltado principalmente para o tema das causas de hérnias internas. **Discussão:** Uma hérnia interna é uma protrusão de vísceras através de um defeito ou abertura, seja mesentérica ou peritoneal, podendo ser congênita ou adquirida. A maioria das hérnias internas são adquiridas pós-operatórias, resultantes do fechamento incompleto de defeitos mesentéricos criados cirurgicamente. Entretanto, sua forma congênita existe e geralmente se manifesta na infância. A patogênese dos defeitos mesentéricos é incerta, com uma hipótese popular sugerindo que a causa possa ser isquemia intestinal pré-natal e subsequente afinamento das folhas mesentéricas, uma vez que a isquemia intestinal pré-natal está associada à atresia intestinal em 5,5% da população pediátrica. Alternativamente, uma etiologia genética foi sugerida, dada a associação entre hérnias transmesentéricas e outras anomalias, incluindo fibrose cística e doença de Hirschsprung.<sup>1</sup> Múltiplos casos de obstrução e isquemia intestinal causados por defeitos mesentéricos congênitos foram relatados em crianças, com apresentações variando de sintomas de obstrução intestinal a morte inesperada, entretanto, o relato em adultos é raro. Apenas 13 relatos de casos em adultos (proporção homem:mulher 5:8) de obstrução intestinal secundária a defeitos mesentéricos congênitos foram documentados na literatura publicada, dos quais um foi diagnosticado em autópsia, e 4 dos quais foram documentados como tendo desenvolvido isquemia intestinal.<sup>2</sup> A análise de subgrupos de 10 desses relatos de casos em adultos revela uma faixa etária de 19 a 68 anos, uma idade média de 33 anos e um amplo espectro de apresentações clínicas que variam de diarreia e vômitos com o paciente não parecendo “particularmente doente” e sinais abdominais não específicos a dor abdominal severa, choque e morte inesperada.<sup>3</sup> **Conclusões** O diagnóstico pré-operatório de hérnias transmesentéricas congênitas é difícil, principalmente em adultos, devido à falta de achados radiológicos ou laboratoriais específicos para confirmar a suspeita clínica de um cirurgião.

**Palavras-chave:** Cirurgia. Cirurgia Geral. Hérnia. Intestino. Isquemia.

## Referências

1. Gyedu A, Damah M, Baidoo PK, Yorke J. Congenital transmesenteric defect causing bowel strangulation in an adult. *Hérnia*. 2010;14(6):643-5.
2. Fan HP, Yang AD, Chang YJ, Juan CW, Wu HP. Clinical spectrum of internal hernia: a surgical emergency. *Surg hoje*. 2008;38(10):899-904.
3. Crispín-Trebejo B, Robles-Cuadros MC, Orendo-Velásquez E, Andrade FP. Internal abdominal hernia: Intestinal obstruction due to trans-mesenteric hernia containing transverse colon. *Int J Surg Case Rep*. 2014; 5(7):396-8.

# IMPACTO DA CIRURGIA BARIÁTRICA NO CONTROLE DA GLICEMIA, HIPERTENSÃO E INCIDÊNCIA DE DIABETES A CURTO E LONGO PRAZO

Alexandre Imbs Lima<sup>1</sup> , Julia Faria Andrade<sup>1</sup>, Laura Mello Couto<sup>1</sup>, Eduardo Nacur Silva<sup>2</sup>

1 Universidade Professor Edson Antônio Vellano (UNIFENAS-BH), Belo Horizonte, Minas Gerais, Brasil

2 Santa Casa de Belo Horizonte, Belo Horizonte, Minas Gerais, Brasil

Autor correspondente:  
Alexandre Imbs Lima.  
Email: alexximbslima@gmail.com


**Introdução:** A cirurgia bariátrica (CB) tem como objetivo principal a perda de peso e normalização das medidas antropométricas. Além disso, observa-se também que este procedimento apresenta benefícios metabólicos para o paciente. O objetivo deste estudo foi avaliar as mudanças metabólicas do paciente submetido a CB pela técnica de Fobi-Capella. **Método:** foi realizado estudo do tipo coorte retrospectiva, com amostra de 62 pacientes advindos da rede privada de saúde e submetidos a CB tipo by-pass. A obtenção de dados foi feita a partir da análise individual dos prontuários, sendo avaliados: sexo, idade, alteração da glicemia (pré-cirurgia, 1 e 5 anos pós cirurgia), valor da glicemia (pré-cirurgia, 1 e 5 anos pós-cirurgia), presença de diabetes (pré-cirurgia, 1 e 5 anos pós cirurgia) e presença de hipertensão arterial (HAS) (pré-cirurgia, 1 e 5 anos após). Testes estatísticos foram realizados de acordo com cada tipo de variável. Valor de P foi considerado significativo quando  $< 0,05$ . **Resultado e discussão:** As mulheres constituíram a maioria da amostra (82,3%). Os pacientes tinham média de idade  $39,2 \pm 11,7$  anos. A mediana das glicemias foi de 90,0 mg/dl (IIQ 20,0), 82,0mg/dl (IIQ 11,0) e 85,0 (IIQ 9,5), respectivamente no pré-operatório, em 1 ano e em 5 anos. A glicemia estava alterada (acima de 100mg/dl) em 34,4% dos pacientes no pré-operatório, e em 6,5% dos pacientes em 1 e 5 anos após a cirurgia ( $p= 0,113$ ). Antes do by-pass 17,7% dos pacientes eram diabéticos; esta taxa foi reduzida para 14,5% em 1 e 5 anos ( $p<0,001$ ). No entanto, na análise por faixa etária, nota-se que pacientes mais jovens apresentavam incidência significativamente menor de alteração da glicemia (16 a 30 anos 7,1%; 31 a 49 anos 36,1%; 50 anos ou mais 63,6%;  $p=0,012$ ). A HAS estava presente em 35,5% antes da operação e esta taxa se manteve igual em 1 e 5 anos após a CB. Os dados obtidos mostram que a gastroplastia redutora foi benéfica apenas na redução da incidência do diabetes no período avaliado neste estudo. Entretanto, é importante ressaltar que o presente estudo não investigou a quantidade de medicamentos e doses necessários para controle da hipertensão, podendo a CB ter representado melhor no controle da doença. **Conclusão:** O benefício metabólico observado após gastroplastia redutora em pacientes obesos foi a redução da taxa de diabetes.

**Palavras-chave:** Cirurgia bariátrica. Gastroplastia redutora. Cirurgia metabólica.

Referências Bibliográficas:

1. Głuszek S, Bociek A, Suliga E, Matykiewicz J, Kołomańska M, Bryk P, *et al.* The Effect of Bariatric Surgery on Weight Loss and Metabolic Changes in Adults with Obesity. *Int J Environ Res Public Health.* 2020 Jul 24;17(15):5342.

## IMPACTO DA EXPERIÊNCIA DO CIRURGIÃO NA EFICÁCIA E SEGURANÇA DA CORREÇÃO LAPAROSCÓPICA (TAPP) DE HÉRNIAS INGUINOESCROTAIS

Bruna Carregal Coelho<sup>1</sup> , Cirênio de Almeida Barbosa<sup>1,2</sup>, Artur Leonel Carneiro<sup>2</sup>, Fernanda Fenelon Santos<sup>1</sup>, Tuian Santiago Cerqueira<sup>3</sup>, Maria Cristina Serafim Costa<sup>1</sup>

1 Universidade Federal de Ouro Preto, Ouro Preto, Minas Gerais, Brasil.

2 Complexo Hospitalar Santa Casa de Belo Horizonte/ São Lucas, Belo Horizonte, Minas Gerais, Brasil.

3 Hospital São Lucas, Belo Horizonte, Minas Gerais, Brasil.

Autor correspondente:  
Bruna Carregal Coelho.  
E-mail: brucarregal@gmail.com

**Introdução:** O surgimento da cirurgia laparoscópica para hérnias inguinais na década de 90 despertou renovado interesse no campo das herniorrafias. Apesar da segurança e da adoção do reparo laparoscópico nos dias atuais, ainda existem dificuldades associadas ao procedimento, incluindo a necessidade de habilidades avançadas em laparoscopia e uma curva de aprendizado prolongada. Considerando a progressão da experiência cirúrgica, desde a introdução à proficiência, é crucial compreender seu impacto na eficácia e segurança da correção laparoscópica transabdominal pré-peritoneal de hérnias inguinoescrotales (TAPP). **Objetivos:** Investigar o impacto da experiência do cirurgião na eficácia e segurança da correção TAPP de hérnias inguinoescrotales. **Métodos:** Revisão de escopo nas bases SciELO, PubMed e EMBASE, buscando estudos sobre os impactos da experiência do cirurgião na efetividade e segurança da técnica TAPP. A seleção dos artigos foi baseada em título, resumo e avaliação crítica. **Resultados:** A experiência do cirurgião é crucial para a eficácia e segurança da TAPP. A supervisão no decorrer da curva de aprendizado assegura resultados satisfatórios<sup>1</sup>, bem como programas estruturados são também fundamentais<sup>2</sup>. O tempo de operação, mesmo com supervisão, é maior para cirurgiões menos experientes. No entanto, isso não afeta os desfechos a longo prazo ou os resultados do procedimento<sup>3</sup>. Para alcançar resultados na curva de aprendizado da TAPP, o número de casos é relevante<sup>3</sup>. Para residentes previamente treinados em laparoscopia, aproximadamente 61 casos são necessários para redução significativa no tempo cirúrgico<sup>3</sup>. Segundo estudos, a proficiência na técnica laparoscópica de hernioplastia requer entre 20 e 240 casos<sup>4</sup>. Essa variabilidade decorre da heterogeneidade dos estudos na seleção de pacientes e experiência prévia dos cirurgiões. Educação contínua em centros padronizados proporciona baixas adversidades e melhoria contínua na TAPP<sup>4</sup>. A seleção cuidadosa dos casos durante a curva de aprendizado facilita o processo de aprendizado e reduz desfechos indesejáveis<sup>5</sup>. A cirurgia robótica e os simuladores aceleram a curva de aprendizado. Sendo que variados tipos de simuladores são usados para uma reprodução precisa do procedimento<sup>4</sup>. **Conclusão:** A experiência do cirurgião é crucial na correção laparoscópica de hérnias inguinais, especialmente na técnica TAPP. Supervisão, treinamento e padronização são fundamentais para garantir segurança e eficácia durante a curva de aprendizado.

**Palavras-chave:** Hérnia Inguinal. Laparoscopia. Curva de aprendizado.

### Referências

1. Köckerling F. What Is the Influence of Simulation-Based Training Courses, the Learning Curve, Supervision, and Surgeon Volume on the Outcome in Hernia Repair?-A Systematic Review. *Front Surg*. 2018 Sep 28;5:57.
2. Bökelér U, Schwarz J, Bittner R, Zacheja S, Smaxwil C. Teaching and training in laparoscopic inguinal hernia repair (TAPP): impact of the learning curve on patient outcome. *Surg Endosc*. 2013;27(8):2886–2893.
3. Fernandez-Alberti J, Mata L, Orrego F, Medina P, Bogetti D, Porto EA, *et al*. Laparoscopic inguinal hernia repair: impact of surgical time in the learning curve. *Surg Endosc*. 2023 Apr;37(4):2826-2832.
4. Brucchi F, Ferraina F, Masci E, Ferrara D, Bottero L, Faillace GG. Standardization and learning curve in laparoscopic hernia repair: experience of a high-volume center. *BMC Surg*. 2023 Jul 28;23(1):212.
5. Goksoy B, Azamat IF, Yilmaz G, Sert OZ, Onur E. The learning curve of laparoscopic inguinal hernia repair: a comparison of three inexperienced surgeons. *Wideochir Inne Tech Maloinwazyjne*. 2021 Jun;16(2):336-346.



# INOVAÇÕES EM CIRURGIA NO BRASIL: ANÁLISE DE ABORDAGENS MÍNIMAS

Lauany Évellin Pires da Silva<sup>1</sup> , Letícia Hanna Moura da Silva Gattas Gracioli<sup>2</sup>, Cláudia Aparecida Godoy Rocha<sup>3</sup>, Gabriela Maria Vicente de Melo<sup>4</sup>

1 Faculdade ZARNS Itumbiara, Itumbiara, Goiás, Brasil.

2 Faculdade de Medicina de Jundiaí, Jundiaí, São Paulo, Brasil.

3 Universidade Federal do Tocantins, Palmas, Tocantins, Brasil.

4 Universidade Federal do Rio Grande, Rio Grande do Sul, Brasil.

Autora correspondente: Lauany Évellin Pires da Silva. E-mail: lauany\_ evellin@windowslive.com


**Introdução:** Atualmente, a modalidade das cirurgias minimamente invasivas tem ganhado espaço nas cirurgias, sendo a cirurgia robótica uma que está se tornando mais comum e tomando o espaço das laparoscópicas<sup>1,2</sup>. Entretanto, para realizar uma cirurgia robótica, é necessário treinamento em grandes centros médicos<sup>1</sup> e um certificado especial de atuação, algo que não tem em todas as regiões do Brasil, o que dificulta a aprendizagem da técnica para novos cirurgiões. **Objetivo:** Realizar uma análise crítica da literatura a respeito das inovações em cirurgia colorretal no Brasil, identificando adversidades e oportunidades dentro das abordagens mínimas e convencionais atuais. **Método:** Trata-se de uma revisão sistemática com busca nas bases de dados da Biblioteca Virtual em Saúde (BVS) e Medical Literature Analysis and Retrieval System Online (PubMed). A estratégia de busca incluiu combinações dos descritores “General Surgery”, “Inventions” e “Brazil”, a partir do uso do operador booleano AND. Os critérios de inclusão contemplaram artigos publicados nos últimos 5 anos, em português, inglês e espanhol. Sendo excluídos artigos duplicados, que não disponíveis na íntegra e os que não abordavam sobre cirurgia mínima e inovações. Foram encontrados 12 artigos relevantes, dos quais 6 foram selecionados para análise detalhada. **Resultados com Discussão:** Foram observadas adversidades nas abordagens mínimas, como a limitada disponibilidade de treinamento em cirurgia robótica, restrita geralmente aos grandes centros de saúde, bem como o tempo cirúrgico maior. Além disso, as técnicas tradicionais são preferíveis em procedimentos cirúrgicos que exigem exposição de estruturas anatômicas. Por outro lado, melhores desfechos estão associados à adoção de cirurgias minimamente invasivas, como redução na hemorragia intraoperatória, recuperação mais rápida, melhora da qualidade de vida dos pacientes e menor morbidade e dor pós-operatória. **Conclusão:** Assim, ressalta-se a imprescindibilidade de abordagem individualizada de cada paciente, levando em consideração etiologia, histórico de saúde do paciente e treinamento prévio do profissional de saúde para decidir entre a abordagem tradicional e a mínima. Além disso, a escassez de treinamento em cirurgia robótica é uma barreira significativa, devendo ser implementados programas de capacitação que podem implementar melhorias significativas na prática cirúrgica.

**Palavras-chave:** Cirurgia minimamente invasiva. Cirurgia Robótica. Treinamento em Cirurgia.

#### Referências:

1. Martins BAA, Moraes Filho O, Ghezzi TL, Melani AGF, Romagnolo LGC, Moreira Júnior H, *et al.* An Overview of Robotic Colorectal Surgery Adoption and Training in Brazil. *Medicina*. 2023 Sep 17;59(9):1675.
2. Kawka M, Fong Y, Gall TMH. Laparoscopic versus robotic abdominal and pelvic surgery: a systematic review of randomised controlled trials. *Surg Endosc*. 2023; 37(9): 6672–6681.

## INSPIRANDO FUTURAS CIRURGIÁS: EXPERIÊNCIA DE TRÊS ANOS DO CAPÍTULO AWS (ASSOCIATION OF WOMEN SURGEONS) DA UNIVERSIDADE FEDERAL DE JUIZ DE FORA

Thamires Siqueira Rocha<sup>1</sup> , Marcelle De Souza Ramos<sup>1</sup>, Marina Cenachi Azevedo de Oliveira<sup>1</sup>, Gabriela Rezende Coelho<sup>1</sup>, Livia Vieira Batista Dos Reis<sup>1</sup>, Evelyne Gabriela Schmaltz Chaves Marques<sup>1</sup>

1 Universidade Federal de Juiz de Fora (UFJF), Juiz de Fora, Minas Gerais, Brasil.

Autor correspondente:  
Thamires Siqueira Rocha. E-mail: thamires.siqueira@medicina.ufjf.br

**INTRODUÇÃO:** A crescente representação médica feminina no Brasil não se estende à carreira cirúrgica. Em 2020, as mulheres ocupavam 22% dos cargos de Cirurgia Geral e apenas 2,3% na subespecialidade de Urologia. A sub-representação relaciona-se frequentemente à jornada de trabalho, licença maternidade, discriminação e assédio. Neste sentido, a Association of Women Surgeons (AWS) é uma organização que engaja, capacita e encoraja acadêmicas de Medicina e jovens cirurgiãs a se realizarem profissionalmente na carreira cirúrgica. **OBJETIVOS:** O capítulo da AWS-UFJF tem por objetivo promover a interação entre cirurgiãs e acadêmicas de Medicina, incentivando o aperfeiçoamento técnico-científico e maior conscientização sobre os desafios da carreira cirúrgica, especialmente para mulheres. **MÉTODOS:** O capítulo foi fundado em abril de 2021 por quatro acadêmicas de Medicina da UFJF e orientado por duas médicas cirurgiãs do HU-UFJF. A fundação envolveu a adesão à sede da AWS e um plano de financiamento e reconhecimento pela UFJF. Foi elaborado um estatuto com as funções de cada membro, programação dos processos seletivos e um cronograma de atividades teórico-práticas a serem desenvolvidas anualmente. **RESULTADOS/DISCUSSÃO:** As atividades incluem aulas teóricas e práticas, produção científica e estágio extracurricular. As aulas teóricas envolvem temas das especialidades cirúrgicas, enquanto as aulas práticas abordam habilidades como sutura, paramentação e instrumentação. Os estágios extracurriculares acontecem em três hospitais de Juiz de Fora e abrangem seis especialidades e subespecialidades cirúrgicas: Cirurgia Geral, Anestesiologia, Cirurgia Plástica, Cirurgia Pediátrica, Urologia e Coloproctologia. São realizados encontros periódicos com outros capítulos da América Latina para capacitações e troca de experiências. Desde sua fundação, há três anos, tivemos um total de 36 integrantes, 6 produções científicas, 8 mentoras cirurgiãs e organização de um simpósio. A média por integrante foi de 216 horas de estágio, 96 cirurgias acompanhadas e 28 cirurgias instrumentadas. **CONCLUSÃO:** As mulheres aspirantes à carreira cirúrgica enfrentam muitos desafios tanto para consolidar sua carreira quanto para conciliá-la à sua vida pessoal e familiar. Iniciativas como a AWS são de grande relevância para uma escolha consciente da especialidade médica e como oportunidade para o desenvolvimento de habilidades técnicas e não-técnicas na área cirúrgica, desde a graduação.

**Palavras-chave:** Educação médica. Equidade de gênero. Estágio médico. Cirurgia geral. Mulher.

### REFERÊNCIAS

1. Hutchison K. Four types of gender bias affecting women surgeons and their cumulative impact. *J Med Ethics.* 2020;46(4):236–241.
2. Miller P. #MeToo in Surgery: Narratives by Women Surgeons. *Narrat Inq Bioeth.* 2019;9(3):179–183.
3. Motter SB, Brandão GR, Iaroseski J, Spadoa JL, Alves AV, Brasil CMA, *et al.* Women representation in academic and leadership positions in surgery in Brazil. *Am J Surg.* 2022;223(1):71–75.
4. Viana SW, Campos LL, Nascimento MEM, Ribeiro LS, Morais VMF, Haddad JOD, *et al.* Women Representation in Surgical Specialties: Reflections about Gender Equity after the 34th Brazilian Surgical Conference. *Rev Col Bras Cir.* 2022;49.

# INSULINOMA PANCREÁTICO: COMPARAÇÃO ENTRE O TRATAMENTO CIRÚRGICO POR VIA LAPAROSCÓPICA E POR VIA ABERTA

Nicole Vitória Ottone Lopes<sup>1</sup> , Thiago Dutra Alonso<sup>1</sup>, André Luís Campos Louredo Pereira<sup>2</sup>, Marcos Lázaro Avelar Chaves<sup>1</sup>

1 Faculdade Ciências Médicas de Minas Gerais, Belo Horizonte Minas Gerais, Brasil.

2 Universidade de Itaúna, Itaúna, Minas Gerais, Brasil.

Autor Correspondente:  
Nicole Vitória Ottone Lopes. E-mail: nicole\_vol@hotmail.com

**Introdução:** O insulinoma é um tumor neuroendócrino derivado das células beta-pancreáticas que, quando funcionante, secreta insulina, causando quadro de hipoglicemias intermitentes, resultante da hiperinsulinemia produzida. O tumor se apresenta de forma solitária, com tamanho médio de 1 a 1,5cm e com comportamento benigno, acometendo 4:1.000.000 de indivíduos anualmente no mundo. O tratamento cirúrgico para ressecção pancreática é recomendado em caso de tumor sintomático, funcional, de tamanho > 2cm ou com presença de características agressivas, como dilatação do ducto pancreático. **Objetivo:** Avaliar a eficácia, com relação à redução de morbimortalidade de pacientes, do tratamento cirúrgico de insulinoma pancreático, por meio de via laparoscópica (LPS), quando comparada à via cirúrgica de ressecção aberta (OPS). **Método:** Foram analisadas revisões sistemáticas e meta-análises buscadas no PubMed, publicadas nos últimos 10 anos, que comparam o tratamento cirúrgico de insulinoma pancreático por LPS e OPS. **Resultados com Discussão:** Foram analisados uma meta-análise de 2014, que englobava 11 estudos, com um total de 906 pacientes (203 - 22% realizaram LPS e 703 - 78% realizaram OPS), e um estudo coorte retrospectivo de 2016, que envolvia a análise de dados de 33 pacientes (21 - 64% submetidos a cirurgia aberta, e 12 - 36% a abordagem minimamente invasiva). Segundo esses estudos, os pacientes tratados com LPS apresentaram perda sanguínea significativamente menor (67mL / 60mL), tempo de internação no grupo significativamente menor (5 dias / 4,5 dias) e a morbidade geral menor do que os operados por via aberta. O tempo operatório observado na meta-análise foi quase idêntico em ambas as vias de acesso (4 minutos menores no grupo OPS), e menor na via minimamente invasiva (60 minutos) no estudo de coorte prospectivo. Nos estudos avaliados, as taxas de fístulas não diferiram entre os dois grupos e a taxa de conversão de abordagem laparoscópica para aberta, segundo a MA, foi de 30%, já que na cirurgia por vídeo, tem-se perda da sensação tátil com incapacidade de localizar o tumor. **Conclusão:** Segundo os estudos analisados, a abordagem laparoscópica para tratamento de insulinoma pancreático é segura e eficaz, apresentando menor morbimortalidade e maior conforto e recuperação pós-operatória, quando comparada a abordagem cirúrgica aberta, já que apresenta uma menor taxa de perda sanguínea, menor tempo de internação e menor morbidade geral.

**Palavras-chave:** Insulinoma pancreático. Tratamento. Laparoscópica. Aberta.

## Referências:

1. Wu M, Wang H, Zhang X, Gao F, Liu P, Yu B, *et al.* Efficacy of laparoscopic ultrasonography in laparoscopic resection of insulinoma. *Endosc Ultrasound*. 2017 May-Jun;6(3):149-155.
2. Drymoussis P, Raptis DA, Spalding D, Fernandez-Cruz L, Menon D, Breitenstein S, *et al.* Laparoscopic versus open pancreas resection for pancreatic neuroendocrine tumours: a systematic review and meta-analysis. *HPB (Oxford)*. 2014 May;16(5):397-406.
3. Lopez CL, Albers MB, Bollmann C, Manoharan J, Waldmann J, Fendrich V, *et al.* Minimally Invasive Versus Open Pancreatic Surgery in Patients with Multiple Endocrine Neoplasia Type 1. *World J Surg*. 2016 Jul;40(7):1729-36.
4. Antonakis PT, Ashrafian H, Martinez-Isla A. Pancreatic insulinomas: Laparoscopic management. *World J Gastrointest Endosc*. 2015 Nov 10;7(16):1197-207.
5. Wong KP, Tsang JS, Lang BH. Role of surgery in pancreatic neuroendocrine tumor. *Gland Surg*. 2018 Feb;7(1):36-41.

# INTEGRAÇÃO DO ENSINO À PRÁTICA: EXPERIÊNCIA DE ESTUDANTES DE MEDICINA EM PEQUENAS CIRURGIAS

Júlia Morbeck Andrade Morais<sup>1</sup> , Carolyna Tavares Silva Nora<sup>1</sup>, Jeriel Silva Santos Junior<sup>1</sup>, Brenda Bezerra Valverde<sup>1</sup>, Verônica Rabelo Santana Amaral<sup>1</sup>, Silvia Rodrigues Pontes<sup>1</sup>

<sup>1</sup> Afya Faculdade de Ciências Médicas de Itabuna, Itabuna, Bahia, Brasil.

Autor correspondente:  
Júlia Morbeck Andrade Morais. E-mail:  
juliamorbeck@gmail.com

**INTRODUÇÃO.** Pequenas cirurgias consistem em intervenções de baixa complexidade nos ambulatorios, no geral realizadas com anestesia local, sem necessidade de internação hospitalar.<sup>1</sup> Tendo em vista os benefícios envolvidos, a maior frequência de intervenções cirúrgicas ambulatoriais (ICA) resulta em ganhos, tanto ao paciente quanto à saúde pública. Na atenção primária à saúde (APS), a redução de encaminhamentos para especialidades é capaz de promover a otimização dos recursos da rede, o que constitui uma vantagem das ICA.<sup>2</sup> **OBJETIVO.** Relatar a experiência de 4 alunos de medicina acerca da integração do ensino à prática através da atuação das ICA realizadas em um ambulatório acadêmico. **MÉTODOS.** Trata-se de um relato de experiência narrado por estudantes do 6º período de medicina, que recentemente iniciaram a atuação no ambulatório acadêmico, no qual são realizadas ICA. O referido ambulatório é responsável por uma média de mil consultas médicas mensais, além de oferecer procedimentos médicos gratuitos para a população. **RESULTADOS COM DISCUSSÃO.** A vivência no ambulatório de pequenas cirurgias inicia-se no 6º período, com capacitação dos discentes por meio do médico orientador. A propedêutica médica prévia é desenvolvida sob orientação de um especialista, sendo uma ferramenta essencial do ponto de vista pré-operatório. Nesse sentido, a viabilidade das ICA no ambiente acadêmico contribui na formação de profissionais capacitados em virtude das experiências acumuladas. Tal fato corrobora com as ICA como componente da grade curricular, visando o aperfeiçoamento das habilidades cirúrgicas.<sup>3</sup> Durante os atendimentos, é possível aprimorar o vínculo entre o discente e o paciente, e, assim, o alcance de elevados índices de satisfação por parte deste.<sup>3</sup> Ademais, o desenvolvimento de debates resulta no exercício do raciocínio clínico, essencial na realização de diagnósticos corretos e condutas adequadas.<sup>4</sup> **CONCLUSÃO.** A realização de ICA tem promovido uma experiência enriquecedora por proporcionar uma associação do segmento teórico ao exercício prático. Diante disso, a atuação de acadêmicos, guiados por seus orientadores, reflete em diversos benefícios no cuidado à saúde, resultando na aquisição de aprendizado e segurança no atendimento, bem como maior satisfação do paciente, além da evidente otimização na concretização da assistência à saúde.

**Palavras-chave:** Educação Pré-Médica. Assistência Ambulatorial. Aprendizagem na Prática.

## Referências

1. Savassi-rocha PR, Sanches SR, Savassi-rocha AL. Cirurgia de Ambulatório. Rio de Janeiro: MedBook Editora; 2013. 23 p.
2. Oliveira PR, Favoreto CA. Análise da realização da cirurgia ambulatorial na perspectiva da qualificação e resolutividade do cuidado prestado pelo médico de família e comunidade na Atenção Primária à Saúde na cidade do Rio de Janeiro. Revista Brasileira de Medicina de Família e Comunidade. 2019;14(41):1864.
3. Monteiro GT, Cotta CP, Schumiguel LM, Stadler Junior M, Faccio V, Maluf EM. Cirurgia ambulatorial em hospital escola na perspectiva do paciente. Cirurgia ambulatorial em hospital escola na perspectiva do paciente. Revista Sustinere. 2021;9(2): 675–684.
4. Tureck F, Souza S, Faria RMD. Estratégias de ensino do raciocínio clínico nos cursos de Medicina do Brasil - revisão integrativa. Revista Brasileira de Educação Médica. 2023;47(1): e-17.

# INTUSSUSCEPÇÃO COLÔNICA CAUSADA POR LIPOMA

João Victor Vasconcelos Sanches<sup>1</sup> , Eduarda Andrade Rocha de Oliveira<sup>1</sup>, Nilson Ferreira de Oliveira Junior<sup>2</sup>, Sabrina Brito Martins Pêgo<sup>2</sup>

1 Faculdade de Ciências Médicas de Minas Gerais, Belo Horizonte, Minas Gerais, Brasil.

2 Hospital Unimed Betim, Betim, Minas Gerais, Brasil.

Autor correspondente:  
João Victor Vasconcelos Sanches. E-mail:  
joaovsanches@outlook.com


**Introdução:** Os lipomas do cólon, embora raros, colocam desafios clínicos significativos devido ao seu potencial para causar intussuscepção e obstrução intestinal<sup>1</sup>. Estas neoplasias benignas representam 0,2% a 4,4% de todos os tumores do cólon, afetam predominantemente o cólon direito<sup>2</sup>. Embora muitas vezes assintomáticos, os lipomas com mais de 4 cm podem precipitar sintomas, com até um quarto dos casos resultando em obstrução intestinal e intussuscepção<sup>3</sup>. Nos adultos, sua ocorrência rara, tipicamente atribuída a afecções subjacentes, frequentemente malignas<sup>1</sup>. **Objetivo:** Relatar caso incomum de intussuscepção colônica causada por lipoma. **Método:** Relato de caso clínico e revisão de literatura através de pesquisa na base de dados PubMed. **Descrição do caso:** Paciente, sexo feminino, 58 anos procurou atendimento médico com queixa de dor abdominal em cólica de início há 3 dias com maior intensidade no hipocôndrio direito. Apresentou abdome moderadamente distendido e doloroso à palpação difusamente. Foi identificado em tomografia de abdome lipoma intraluminal em cólon transverso medindo 5x3,6cm associado a intussuscepção da flexura hepática até porção média do transverso, sendo indicada laparotomia exploratória. Durante o procedimento cirúrgico, identificada massa lipomatosa no cólon direito, confirmando a intussuscepção, sendo realizada ileocectomia à direita com anastomose primária. O período pós-operatório transcorreu sem intercorrências. O exame anatomopatológico da peça cirúrgica retirada não demonstrou alterações histológicas relevantes. **Discussão e resultados:** A apresentação clínica dos lipomas colônicos é inespecífica e de difícil diagnóstico. Raramente, podem apresentar-se com intussuscepção intestinal, como no caso descrito<sup>2</sup>. A tomografia computadorizada é o método radiológico para diagnóstico de intussuscepção a partir de lipomas do cólon, e aparecem como uma massa intraluminal com bordas bem demarcadas de forma ovoide, uniforme e densidade de gordura homogênea característica<sup>4</sup>. Em adultos, o tratamento de intussuscepção é cirúrgico, e a maioria dos autores recomendam a ressecção como método de escolha para lipomas maiores que 2cm<sup>5</sup>. A ileocectomia foi a abordagem realizada devido à localização, tamanho da massa e possibilidade de malignidade. **Conclusão:** Os lipomas do cólon são entidades benignas raras que podem resultar em intussuscepção em adultos. O tratamento principal dos lipomas sintomáticos do cólon é a excisão cirúrgica.

**Palavras-chave:** Lipoma. Intussuscepção. Colectomia.

#### Referências:

1. Mouaqit O, Hasnai H, Chbani L, Oussaden A, Maazaz K, *et al.* Pedunculated lipoma causing colo-colonic intussusception: a rare case report. *BMC Surg.* 2013;13:51.
2. Balamoun H, Doughan S. Ileal lipoma—a rare cause of ileocolic intussusception in adults: case report and literature review. *World J Gastrointest Surg.* 2011;3(1):13–15.
3. Moussally M, Mokalled I, Jamali F, Khalife MJ. Splenic flexure colonic lipoma causing intussusception. *JRSM Open.* 2021; 12(1): 2054270420983088.
4. Ozen O, Guler Y, Yuksel Y. Giant colonic lipoma causing intussusception: CT scan and clinical findings. *Pan Afr Med J.* 2019; 32:27.
5. Howard N, Pranesh N, Carter P. Colo-colonic intussusception secondary to a lipoma. *Int J Surg Case Rep.* 2012;3(2):52–54.

# INTUSSUSCEPÇÃO ILEOILEAL POR TUMOR DE VANEK EM ADULTO: UM RELATO DE CASO

Clarisse Fernandes Pereira<sup>1</sup> , Alexandre Macedo Savelle<sup>1</sup>, Amanda Araújo Nonato<sup>1</sup>, Pedro Bernucci Paulino Lacerda Camilo<sup>1</sup>, Leonardo Vilas Freire Godoy<sup>2</sup>

<sup>1</sup> Faculdade Ciências Médicas de Minas Gerais, Belo Horizonte, Minas Gerais, Brasil.

<sup>2</sup> Hospital Madre Teresa, Belo Horizonte, Minas Gerais, Brasil.

Autor correspondente:  
Clarisse Fernandes Pereira.  
E-mail: cla.fernandes60@gmail.com


**Introdução:** O Pólipo Fibróide Inflamatório (PFI), também conhecido como tumor de Vanek, é um tumor benigno raro do trato gastrointestinal. Pode apresentar-se com quadro de abdome agudo obstrutivo, sendo necessária intervenção cirúrgica para evitar isquemia, necrose e perfuração. **Objetivo:** Descrever caso clínico de intussuscepção por tumor de Vanek. **Relato de caso:** Paciente sexo feminino, 42 anos, comparece a unidade de pronto atendimento com queixa de dor abdominal difusa, diarreia, gases e vômitos com início há quatro dias, sem febre. Relata internação por semi-obstrução intestinal há seis meses. Nega outras comorbidades. Cirurgia cesariana prévia. Ao exame, apresenta-se em bom estado geral, corada, hidratada, afebril, anictérica, eupneica, normocárdica, normotensa, com abdome levemente distendido e doloroso em andar inferior. Foi aventada a hipótese de nova semi-obstrução intestinal e solicitada revisão laboratorial e tomografia computadorizada (TC) de abdome. Exames laboratoriais procederam sem alterações e TC revelou nódulo hipodenso de 45mm, levando à intussuscepção ileoileal com sinais de obstrução à montante. Paciente admitida para videolaparoscopia em caráter de urgência, com visualização de tumoração em alça ileal. Foi realizada a enterectomia segmentar com reconstrução laterolateral mecânica. O diagnóstico de PFI foi confirmado pelo anatomopatológico e pela imunohistoquímica. Paciente evoluiu bem e recebeu alta no quinto dia pós-operatório. **Discussão:** O PFI pode originar-se em toda a extensão do trato gastrointestinal, sendo mais comum no antro gástrico, intestino delgado e cólon, e ocorre em qualquer faixa etária. A etiopatogenia não é totalmente conhecida, mas relaciona-se com a proliferação de fibroblastos e células inflamatórias na submucosa. O tumor de Vanek apresenta comportamento benigno e é um dos principais diagnósticos diferenciais do tumor estromal gastrointestinal (GIST). A diferenciação clínica entre PFI e neoplasias malignas é complexa, sendo a indicação cirúrgica, em grande parte dos casos, feita pelo contexto de obstrução. Para a paciente em questão, a indicação de enterectomia segmentar deu-se em decorrência da intussuscepção. **Conclusão:** O tumor de Vanek, apesar de benigno, pode cursar com complicações obstrutivas graves, como intussuscepção, exigindo intervenção cirúrgica urgente.

**Palavras-chave:** Neoplasias Gastrointestinais. Intussuscepção. Obstrução Intestinal.

## REFERÊNCIAS

1. Abboud B. Vanek's tumor of the small bowel in adults. *World J Gastroenterol.* 2015; 21(16):4802–8.
2. Eusse AB, Botero AMC, Pérez M del PP, Cuartas CB. Tumor de Vanek o pólipo fibroide inflamatorio gástrico. Presentación de dos casos en Medellín. *Rev Col Gastroenterol.* 2012; 27(4):327–30.
3. Fabbri N, Rimi F, Sani V, Pesce A, Greco S, Gobbo S, *et al.* A rare case of jejunal Vanek's tumor causing intussusception in an adult: a case report and comprehensive literature overview. *J Surg Case Rep.* 2023; (12):rjad642.
4. Federici RP. Pólipo fibroide inflamatório em duodeno: relato de caso [Trabalho de Conclusão de Curso]. São Paulo: Hospital do Servidor Público Municipal – HSPM; 2015.
5. Rispo A, Sire R, D'Armiento M, Bonis L, Tropeano FP, Ricciolino S, *et al.* Ultrasonographic diagnosis of ileo-ileal intussusception secondary to Vanek's tumor. *Eur Rev Med Pharmacol Sci.* 2022; 26(2):350-353.

# LAPAROTOMIA EXPLORATÓRIA NO BRASIL: TAXA DE MORTALIDADE E GASTOS HOSPITALARES

João Gustavo Brant Rocha<sup>1</sup>  Maria Clara Brant Rocha<sup>1</sup>, Luísa Dias Fontes de Resende<sup>1</sup>, Mateus Augusto Prince<sup>2</sup>, Karina Andrade Prince<sup>3</sup>, Josiane Santos Brant Rocha<sup>3</sup>

1 Faculdade de Ciências Médicas de Minas Gerais, Belo Horizonte, Minas Gerais, Brasil.

2 Faculdade de Medicina FUNORTE, Montes Claros, Minas Gerais, Brasil.

3 Faculdade de Medicina UNIFIPMoc, Montes Claros, Minas Gerais, Brasil.

Autor correspondente: João Gustavo Brant Rocha. E-mail: jgbrantr@gmail.com


**Introdução:** A laparotomia exploratória é um procedimento cirúrgico no qual o abdômen é aberto para avaliar e tratar lesões internas ou identificar a causa de sintomas abdominais agudos. É uma técnica utilizada em situações de emergência, quando a fonte do problema não pode ser determinada por outros meios diagnósticos menos invasivos, como exames de imagem ou clínicos<sup>1</sup>. **Objetivo:** Avaliar os aspectos clínicos, a taxa de mortalidade e os custos hospitalares das cirurgias de laparotomia exploratória realizadas no Brasil, no período de 2014 a 2023. **Método:** Trata-se de um estudo ecológico de série temporal. Teve como universo de pesquisa dados secundários, obtidos do Sistema de Informações Hospitalares do Sistema Único de Saúde (SIH/SUS)<sup>2</sup>, referente a todas as cirurgias de laparotomia exploratória realizadas no Brasil, segundo as regiões do país, no período de janeiro de 2014 a dezembro de 2023. **Resultados com discussão:** No período avaliado, foram realizadas 376.063 laparotomias exploratórias no Brasil, o maior número de procedimentos foi realizado em 2014 e o menor em 2020, período da pandemia da Covid-19. Os dados hospitalares demonstraram que, essas cirurgias reduziram 10,3%, principalmente no período mais intenso da pandemia. Segundo os resultados, 34,4% das laparotomias foram realizados na região Sudeste e 28,4% na região Nordeste e a média de permanência hospitalar foi de 6,8 dias. A maioria dos pacientes submetidos ao procedimento segundo pesquisas, são jovens, do sexo masculino, com idade inferior a 50 anos, apresentando ferimentos por arma de fogo<sup>3</sup>. Em relação ao valor médio de cada cirurgia no país, foi de R\$ 1.854,99 e aumentou 37%, chegando a R\$ 2.320,93 no último ano (2023). Já o valor total conferiu um gasto de R\$ 697.592.270,73 para a saúde pública do Brasil. A taxa de mortalidade média no país foi de 12,2%, sendo mais elevada na região Sudeste (15%). **Conclusão:** As cirurgias de laparoscopia exploratória reduziram nos últimos 10 anos e, a pandemia da covid-19 pode ter impactado negativamente aumentando os custos médios e a taxa de mortalidade no país. Sendo assim, esses achados poderão contribuir com a melhoria das estratégias de prevenção, promoção e recuperação da saúde do paciente submetido a cirurgia laparoscópica.

**Palavras-chave:** Laparotomia. Hospitalização. Fatores de risco. Custos hospitalares.

## Referências

1. Ferreira EB, Souza JHS, Sousa TODA, Gomes BMR, Valença MP, Aquino JM. Ocorrência da laparotomia de urgência e fatores de risco associados à relaparotomia. Rev. Urug. Enf. 2022; 17(1): e2022v17n1a3.
2. Ministério da Saúde. DATASUS. Tabnet – Sistema de Informações Hospitalares do SUS (SIH/SUS). Brasília: Ministério da Saúde, 2024. [Acesso em: 2024 mar. 10. Disponível em: <http://tabnet.datasus.gov.br/cgi/tabcgi.exe?sih/cnv/qiuf.def>.
3. Fonseca MK, Patino LDG, Da-Cunha CEB, Baldissera N. Avaliação dos escores de trauma em pacientes submetidos à laparotomia exploradora. Rev Col Bras Cir. 2020; 47:e20202529.

## LEIOMIOSSARCOMA RETROPERITONEAL COM INVASÃO DE VEIA CAVA RETROHEPÁTICA TRATADO COM PRÓTESE DE DACRON: RELATO DE CASO

Larissa Maria Soares Avelar<sup>1</sup> , Bethânia Ferreira Nascimento<sup>1</sup>, Paula Fonseca Assis<sup>1</sup>,  
Aline Mendes Santos Pereira<sup>1</sup>, Glaucio Souza Silva<sup>1</sup>, José Otávio Guedes Junqueira<sup>1</sup>

<sup>1</sup>Santa Casa de  
Misericórdia de Juiz de  
Fora, Juiz de Fora, Minas  
Gerais, Brasil.

Autor correspondente:  
Larissa Maria Soares  
Avelar. E-mail:  
larissasavelar284@gmail.  
com

**Introdução:** Leiomiossarcoma da veia cava (LVC) é rara neoplasia, com maior incidência na sexta década de vida e no sexo feminino. Podem ter diâmetro >5 cm e algumas de suas complicações mais frequentes são sangramento, perfuração e obstrução. Sintomas inespecíficos variam conforme tamanho e localização da lesão. O tratamento com maior sobrevida é a ressecção cirúrgica completa do tumor, seguida de reparo primário da veia, ligadura ou reconstrução com o uso de prótese. **Objetivo:** Relatamos caso de paciente submetida com sucesso a ressecção de LVC. **Métodos:** Dados referentes à paciente e ao procedimento cirúrgico foram obtidos pela análise retrospectiva do prontuário e realizada revisão bibliográfica, posteriormente. **Relato de caso:** M.U.R., 68 anos, feminino, com dor abdominal difusa há semanas. Tomografia computadorizada (TC): lesão sólida de contornos lobulados em adrenal direita de 9,9 x 7,9 x 9,2 cm de diâmetros em adrenal direita, com extensão para veia cava inferior (VCI), acima das veias renais e abaixo da confluência das veias hepáticas. Laparotomia a Mercedes-benz: realizado adrenalectomia e nefrectomia direita, com ligadura da artéria renal direita junto a aorta e linfadenectomia retroperitoneal, e excisão da veia cava a partir da borda superior da veia renal esquerda até 2 cm das vv. hepáticas, interposto prótese de Dacron. Anatomopatológico: processo neoplásico localizado em tecidos moles, entre o rim e a glândula suprarrenal, que não estão diretamente infiltrados pela neoplasia. Imuno-histoquímica: positividade difusa para actina de músculo liso - consistente com leiomiossarcoma. **Discussão:** Condição rara, mais comum em mulheres na sexta década de vida, com prognóstico reservado, leva em consideração o local acometido e sua ressecção cirúrgica permanece um desafio. Pode ser classificado em 3 tipos de acordo com a anatomia e extensão, podendo variar a sintomatologia conforme a localização. No relato, havia massa retroperitoneal cujo anatomopatológico confirmou LVC. A cirurgia tem potencial curativo, cabendo neste caso condutas agressivas como a substituição da veia cava retrohepática por prótese. **Conclusão:** Tumor raro, de prognóstico reservado, com manifestações clínicas inespecíficas, sendo necessário alto grau de suspeição e investigação complementar precoce. Neste caso, a identificação da lesão pela TC e sua ressecção cirúrgica completa foram fundamentais para o desfecho favorável obtido, bem como pela sobrevida atual de 2 anos da paciente.


**Palavras-chave:** Leiomiossarcoma. Veia cava inferior.

### Referências:

1. Puppo MBV, Rozete FSS, Tardin RC, Oliveira PM, Rueda-Danta MA, Storch L, *et al.* Leiomiossarcoma de veia cava desenvolvendo síndrome de Budd-Chiari: relato de caso. *Arq Med Hosp Fac Cienc Med Santa Casa São Paulo.* 2023; 68:e021.
2. Fonseca MSM, Cardoso L, Lima GRS, Liberato AP, Silveira, Ramos LEL, Carvalho EM, *et al.* Leiomiossarcoma de veia cava inferior: um relato de caso. *Revista da Faculdade de Ciências Médicas de Sorocaba.* 2018;20(2):110–110.



# LESÕES DE VIAS BILIARES DURANTE COLECISTECTOMIA LAPAROSCÓPICA

Kaliani Ângelo Ramos<sup>1</sup> , Aragana Ferreira Bento Cardoso Leão<sup>1</sup>, Cirênio de Almeida Barbosa<sup>1,2</sup>, Cláudio Luiz Vieira Tannús<sup>2</sup>, José Carlos Vieira<sup>3</sup>, Pablo Rezende de Oliveira<sup>4</sup>

<sup>1</sup> Universidade Federal de Ouro Preto, Ouro Preto, Minas Gerais, Brasil.

<sup>2</sup> Complexo hospitalar Santa Casa de Belo Horizonte/ São Lucas, Belo Horizonte, Minas Gerais, Brasil.

<sup>3</sup> Hospital São Lucas - BH, Belo Horizonte, Minas Gerais, Brasil.

<sup>4</sup> Hospital Municipal Odilon Behrens, Belo Horizonte, Minas Gerais, Brasil.

Autor correspondente:  
Kaliani Ângelo Ramos.  
E-mail: kalianiangelo@gmail.com

**Introdução:** A colecistectomia laparoscópica (CL) é uma das intervenções eletivas mais comuns em hospitais gerais no mundo.<sup>1,3</sup> No entanto, desafios como as Lesões Iatrogênicas de Vias Biliares (LIVB) são notáveis e estudos indicam consideráveis taxas mesmo em centros de referência.<sup>1,3,5</sup> O atraso na identificação e tratamento pode causar sérias complicações, falência hepática e até o óbito.<sup>1,3</sup>


**Objetivo:** Este estudo visa revisar as práticas e intervenções recomendadas diante de LIVB durante a CL. **Método:** Foi realizado um levantamento bibliográfico, nas bases de dados SCIELO, LILACS e PUBMED, utilizando os Descritores em Ciências da Saúde: “Colecistectomia Laparoscópica”; “Ductos Biliares”; “Lesões Cirúrgicas”. Foram considerados estudos originais publicados até Fevereiro de 2024, que abordaram assuntos relevantes ao tema. 16 artigos foram lidos de forma integral e 5 foram escolhidos para realização deste trabalho. **Resultados e Discussão:** Para prevenir LIVB durante a CL, é essencial considerar os fatores que aumentam a dificuldade do procedimento, como a inexperiência técnica, presença de cálculos biliares, dificuldades de acesso, obesidade, inflamação crônica, cirrose hepática, aderências de cirurgias anteriores e variações anatômicas no trato biliar. Recomenda-se uma abordagem cautelosa durante a CL, com utilização da visão crítica de segurança e uso de colangiografia intraoperatória em situações de incerteza anatômica ou colecistite aguda.<sup>3,4</sup> As LIVB podem apresentar uma variedade de quadros clínicos, desde sintomas imediatos até complicações tardias.<sup>2,3</sup> Recomenda-se encaminhar pacientes com lesões do ducto biliar para especialistas em reconstrução biliar. A classificação de Bismuth e Strasberg é útil para determinar a gravidade das lesões.<sup>3,4</sup> O diagnóstico intraoperatório das LIVB é desafiador e exames laboratoriais como bilirrubina e transaminases podem ser úteis.<sup>1,3</sup> O diagnóstico por imagem é limitado, mas a colangiografia por ressonância magnética é considerada o padrão-ouro. O tratamento inicial pode ser endoscópico ou percutâneo, mas lesões graves requerem tratamento cirúrgico.<sup>4</sup> A hepatojejunostomia em Y de Roux é a técnica com maior taxa de sucesso na reconstrução, mas apresenta riscos de estenose na junção operada e mudanças na secreção hormonal.<sup>3</sup> **Conclusão:** A prevenção e tratamento dessa iatrogenia exigem atenção aos fatores de risco, diagnóstico precoce e tratamento adequado, para evitar complicações graves e garantir a segurança do paciente.

**Palavras-chave:** Colecistectomia Laparoscópica. Complicações Intraoperatórias. Ductos Biliares. Lesões Cirúrgicas.

## Referências

1. Aguiar GB, Oliveira CIB, Silva Júnior JBS, Santos LS, Vieira SC. Lesão iatrogênica de vias biliares. *Rev Col Bras Cir.* 2005; 32(2):69–73.
2. Mangieri CW, Hendren BP, Strode MA, Bandera BC, Faler BJ. Bile duct injuries (BDI) in the advanced laparoscopic cholecystectomy era. *Surg Endosc.* 2019;33(3):724–730.
3. Fonseca Neto OCL, Perez MI, Lopes VGP. Lesões iatrogênicas das vias biliares: diagnóstico e manejo. *Rev. Med. (São Paulo).* 2023; 102(2):e-196909.
4. Brunt LM, Deziel DJ, Telem DA, Strasberg SM, Aggarwal R, Asbun H, *et al.* Safe cholecystectomy multi-society practice guideline and state-of-the-art consensus conference on prevention of bile duct injury during cholecystectomy. *Surg Endosc.* 2020; 34(7):2827–2855.
5. Dokmak S, Amharar N, Aussilhou B, Cauchy F, Sauvanet A, Belghiti J, *et al.* Laparoscopic Repair of Post-cholecystectomy Bile Duct Injury: an Advance in Surgical Management. *J Gastrointest Surg.* 2017; 21(8):1368–1372.

# LIGADURA DE ARTÉRIA CARÓTIDA EXTERNA PARA CONTROLE DE HEMORRAGIA EXSANGUINANTE: RELATO DE CASO

Matheus Maia Henriques Malveira<sup>1</sup> , Francis Túlhio Ventura Eleutério<sup>2</sup>, Lara Emanuely Resende Coelho<sup>2</sup>, João Victor Nepomuceno Mota<sup>2</sup>, Alice Crespo Ferreira<sup>2</sup>, Thaísa Soa Crespo<sup>1,2</sup>

1 Centro Universitário UNIFIPMoc, Montes Claros, Minas Gerais, Brasil.

2 Universidade Estadual de Montes Claros, Montes Claros, Minas Gerais, Brasil.

Autor Correspondente:  
Matheus Maia Henriques Malveira. E-mail: matheus.mhm13@gmail.com

**Introdução:** a ligadura unilateral da artéria carótida externa é uma opção terapêutica para hemostasia de seus ramos, em vigência de hemorragia significativa, persistente e não controlada por outros métodos<sup>1</sup>. A ligadura apresenta risco de lesão dos nervos laríngeo superior e do vago e de acidente cerebrovascular<sup>2</sup>.


**Objetivo:** relatar o caso de um paciente submetido à ligadura de artéria carótida externa para controle de hemorragia após exodontia. **Método:** as informações contidas neste trabalho foram obtidas através de contato com o paciente e de revisão do prontuário e da literatura científica. **Discussão e resultados:** J. C. O. S., 18 anos, sem histórico pessoal ou familiar de coagulopatias, foi admitido para atendimento hospitalar devido à hemorragia volumosa, exteriorizada em topografia de mucosa jugal, após exodontia do terceiro molar inferior direito. Foi submetido a procedimento cirúrgico por equipe da cirurgia bucomaxilofacial, evoluindo para choque hemorrágico, sendo necessário múltiplas transfusões sanguíneas e uso de drogas vasoativas, bem como internação em unidade de terapia intensiva. Após 96 horas, o paciente apresentou novo episódio de hemorragia não controlada, sendo necessário ressuscitação volêmica com prescrição de novas transfusões sanguíneas (concentrado de hemácias, crioprecipitado, plasma fresco e plaquetas), aminas vasoativas e anti-fibrinolítico. Diante da gravidade do paciente, foi indicado tratamento cirúrgico: cervicotomia ipsilateral, ligadura dupla da artéria carótida externa direita e, posterior, hemostasia individualizada do ramo sangrante. Após o procedimento, houve cessação do sangramento em mucosa jugal e o paciente evoluiu com estabilidade hemodinâmica, melhora clínica e alta hospitalar no quarto dia de pós-operatório. **Conclusão:** embora esse procedimento seja pouco utilizado na prática médica, pode ser indicado em casos selecionados de trauma facial e cervical, epistaxe e neoplasias de cabeça e pescoço. Apesar dos riscos inerentes ao procedimento, a ligadura da carótida externa pode ser essencial em casos de sangramentos exsanguinantes<sup>3,4</sup>.

**Palavras-chave:** Artéria carótida externa. Exodontia. Hemorragia. Ligadura. Traumatismo.

## REFERÊNCIAS:

1. Kleinsorge GHD, Sousa AM, Botelho LF, Mourão MB, Melo RRH, Lago RDV. Tratamento endovascular de sangramento tardio pós tonsilectomia. *J Vasc Bras.* 2015;14(4):356–359.
2. Fortes FSG, Silva ES, Sennes LU. Relação anatômica entre o nervo hipoglossal e a bifurcação carotídea. *Rev Bras Otorrinolaringol.* 2002;68:69–73.
3. Faverani LP, Gaetti-Jardim EC, Ramalho-Ferreira G, Gulinelli JL, Queiroz TP, Garcia Júnior IR. Ligation of external carotid artery as an optional technique in a patient with von Willebrand disease. *Braz Dent J.* 2011 Jan 1;22(5):435–8.
4. Waldron J, Stafford N. Ligation of the external carotid artery for severe epistaxis. *J Otolaryngol.* 1992;21(4):249–51.

## MECANISMO ANTI-INFLAMATÓRIO EXERCIDO PELOS ÁCIDOS GRAXOS $\omega$ 3 EM CÉLULAS MONONUCLEARES DE INDIVÍDUOS COM EXCESSO DE PESO: ANÁLISE RETROSPECTIVA E MULTI INSTITUCIONAL

Sofya Santos Silva<sup>1</sup> , Cirênio de Almeida Barbosa<sup>1,2</sup>, Artur Leonel Carneiro<sup>2</sup>, Débora Helena da Cunha Lopes<sup>3</sup>, Fernanda Fenelon Santos<sup>4</sup>, Lucas Martins dos Santos Tannús<sup>4</sup>

<sup>1</sup> Universidade Federal de Ouro Preto, Ouro Preto, Minas Gerais, Brasil.

<sup>2</sup> Complexo hospitalar Santa Casa de Belo Horizonte/ São Lucas, Belo Horizonte, Minas Gerais, Brasil.

<sup>3</sup> FAMINAS-BH, Belo Horizonte, Minas Gerais, Brasil.

<sup>4</sup> Hospital São Lucas, Belo Horizonte, Minas Gerais, Brasil.

Autor correspondente:  
Sofya Santos Silva. E-mail:  
sofyasantossilva2609@gmail.com

**INTRODUÇÃO:** A obesidade, considerada um problema de saúde pública pela OMS devido ao excesso de gordura corporal, está associada a uma inflamação crônica de baixo grau decorrente de desregulação metabólica. O ácido graxo ômega 3 ( $\omega$ 3) é investigado como uma possível terapia anti-inflamatória para a obesidade, atuando nas vias de sinalização das citocinas pró-inflamatórias e inibindo o inflamassomo, um complexo proteico que promove a liberação dessas citocinas. **OBJETIVO:** Esta análise e revisão visa enfatizar os efeitos e mecanismos anti-inflamatórios exercidos pelos ácidos graxos ômega 3 por meio da sondagem de um estudo feito em 2022. **MÉTODOS:** Foi realizado a discussão de um ensaio randomizado realizado na UFS com 39 pacientes, com IMC  $\geq$  25, circunferência da cintura  $>$  80 cm para mulheres e para homens  $>$ 94 cm e, DHGNA, avaliados antes e depois da suplementação crônica por 28 dias com 2,2 g/dia de  $\omega$ 3 no grupo controle e, no placebo, óleo mineral. **DISCUSSÃO:** Após a suplementação, se observou redução nos níveis de colesterol total, colesterol não-HDL, TG e VLDL. Embora não observada interação significativa entre grupo e tempo para colesterol total e não-HDL, sugerindo que pode não ser diretamente atribuído ao  $\omega$ 3, houve uma interação significativa entre tempo e grupo para TG e VLDL, indicando uma redução após a suplementação. No entanto, não houve evidências de que o  $\omega$ 3 tenha capacidade de inibir indiretamente o inflamassomo. Notavelmente, houve uma redução nos níveis de TNF $\alpha$  após a suplementação crônica. Além disso, notou-se a interação entre o receptor GPR120 nas células imunes e o  $\omega$ 3, utilizando imunoprecipitação para observar o complexo GPR120/  $\beta$ Arr2 no sangue periférico. Houve um aumento significativo desse complexo após 3 horas de suplementação. Embora a suplementação de  $\omega$ 3 tenha demonstrado benefícios e apresenta baixo risco de toxicidade, sua prescrição na prática clínica ainda é controversa devido a incertezas relacionadas à dosagem, proporções e escolha adequada de placebo. **CONCLUSÃO:** Com base nos resultados da pesquisa, a suplementação de ômega 3 mostrou-se eficaz na redução dos níveis de triglicérides e lipoproteínas de densidade muito baixa, evidenciando sua capacidade de influenciar positivamente o perfil lipídico dos pacientes. Ademais, demonstrou impacto na regulação da resposta inflamatória por meio da ativação do complexo GPR120/ $\beta$ Arr2 nas células do sistema imune e pela diminuição de TNF $\alpha$ .

**Palavras-chave:** Obesidade. Inflamação de baixo grau. Ômega 3. Ensaio clínico randomizado.

### REFERÊNCIAS

1. Fidalgo ECSB. Mecanismo anti-inflamatório exercido pelos ácidos graxos ÔMEGA-3 em células mononucleares de indivíduos com excesso de peso: Ensaio clínico randomizado [Tese de doutorado]. Aracaju: Ciências da Saúde, Universidade Federal de Sergipe; 2022.

## MODIFICAÇÃO DAS TAXAS DE FERRO, FERRITINA E VITAMINA B12 NO PÓS-OPERATÓRIO PRECOCE E TARDIO NA CIRURGIA BARIÁTRICA

Julia Faria Andrade<sup>1</sup> , Alexandre Imbs Lima<sup>1</sup>, Laura Mello Couto<sup>1</sup>, Eduardo Nacur Silva<sup>2</sup>

1 Unifenas, Belo Horizonte, Minas Gerais, Brasil.

2 Santa Casa de Belo Horizonte, Belo Horizonte, Minas Gerais, Brasil.

Autor correspondente:

Julia Faria Andrade.

E-mail: julia.andrade@

aluno.unifenas.br

**Introdução:** A cirurgia bariátrica (CB), consiste em procedimento que reduz significativamente o volume gástrico, visando o combate à obesidade. Com isso, no pós-operatório (PO) há perda importante do reservatório alimentar e de fatores essenciais para a absorção de alguns nutrientes, como o ferro (Fe) e a vitamina (Vit) B12. O objetivo deste estudo foi monitorizar níveis de Fe, ferritina e Vit B12 no PO de CB. **Método:** O estudo realizado foi uma coorte retrospectiva, sendo analisado o prontuário de 62 pacientes da rede privada de saúde submetidos a gastroplastia redutora em Y de Roux. Foram avaliadas as variáveis sexo, idade, Fe sérico (pré-operatório, 1 e 5 anos PO), ferritina (1 e 5 anos PO), Vit B12 (pré-operatório, 1 e 5 anos PO) e o período da realização da cirurgia (2001-2005; 2006-2010; 2011-2015 e 2016-2019). Testes estatísticos foram aplicados de acordo com as particularidades de cada variável, sendo P significativo quando <0,05. **Resultados e Discussão:** Amostra é composta de 62 pacientes, sendo a maioria mulheres (82,3%), com média de idade 39,2±11,7 anos. O Fe sérico (normal entre 40 a 150mcg/dl) apresentou medianas de 76,0 (IIQ 35,0) no pré-operatório, 104,0 (IIQ 39,5) em 1 ano e 92,0 (IIQ 56,2) em 5 anos. Valores de ferritina (normal entre 30 e 300ng/ml) 1 ano e 5 anos pós cirurgia se mostraram, respectivamente, com mediana 55,0 (IIQ 119,1) e 15,5 (IIQ 45,3). A Vit B12 nos períodos pré-cirúrgico, 1 e 5 anos após a cirurgia, obtiveram média, respectivamente, de 322,0±128,2; 268,0±128,3; 231,0±97,5. Níveis de Vit B12 após 1 ano da CB se mantiveram dentro da normalidade (entre 200 e 900ng/L) em 100,0% dos pacientes operados no intervalo de tempo entre 2001 até 2005, 57,1% entre 2006 até 2010, 45,5% entre 2011 até 2015 e 69,2% entre 2016 até 2019. Após 5 anos da CB, a dinâmica dos níveis séricos não repetiu o padrão de 1 ano. Em 58,3% dos pacientes operados entre 2001 a 2005 os níveis de B12 eram normais, o que ocorreu em apenas 35,7% dos operados no período de 2006 a 2010. A partir de 2011 a ocorrência de níveis normais foi mais elevada (2011-2015, 71,4%; 2016-2019, 91,7%), refletindo uma maior preocupação com a reposição desta vitamina. **Conclusão:** O Fe sérico manteve-se normal até 5 anos após CB apesar da menor área absorptiva jejunal. A ferritina mostrou valores muito reduzidos a fim de 5 anos de PO. A Vit B12 mostrou variações segundo o momento de realização da operação, possivelmente por adequações do protocolo de reposição.


**Palavras-chave:** Cirurgia bariátrica. Gastroplastia redutora.

### REFERÊNCIAS:

1. Majumder S, Soriano J, Louie Cruz A, Dasanu CA. Vitamin B12 deficiency in patients undergoing bariatric surgery: preventive strategies and key recommendations. *Surg Obes Relat Dis.* 2013 Nov-Dec;9(6):1013-9.
2. Pontiroli AE, Benetti A, Folini L, Merlotti C, Frigè F. Other aspects of bariatric surgery: liver steatosis, ferritin and cholesterol metabolism. *Nutr Hosp.* 2013 Mar;28 Suppl 2:104-8.

## Resumo

**MONITORAMENTO DA ESPESSURA MUSCULAR DO QUADRÍCEPS POR ULTRASSONOGRAFIA EM PACIENTES VASCULARES SUBMETIDOS A JEJUM PROLONGADO**

Isadora Vilas Boas Sppagiari de Souza<sup>1</sup> , Fernanda Nicácio Duelis<sup>1</sup>, Guilherme de Castro Santos<sup>2</sup>, Ann Kristine Jansen<sup>2</sup>, Alessandra Rocha Luz<sup>2</sup>, Mariana Teodora de Souza Reis<sup>2</sup>, Tulio Pinho Navarro<sup>1,2</sup>

1 Universidade Federal de Minas Gerais, Belo Horizonte, Minas Gerais, Brasil.

2 Hospital Risoleta Tolentino Neves, Belo Horizonte, Minas Gerais, Brasil.

Autor correspondente:

Isadora Vilas Boas

Sppagiari de Souza.

E-mail: isadorasppagiari@ufmg.br


**Introdução:** A doença arterial periférica (DAP) representa uma importante manifestação da aterosclerose, afetando milhões de pessoas globalmente. O diabetes mellitus é um fator de risco significativo para a DAP e complicações como o pé diabético, aumentando a morbidade e mortalidade. Estratégias como a abreviação do jejum pré-operatório têm sido propostas para minimizar complicações em pacientes cirúrgicos vasculares, porém, a desnutrição é uma preocupação frequente em pacientes hospitalizados, afetando a recuperação muscular pós-cirúrgica. **Objetivo:** Avaliar a evolução da espessura muscular do quadríceps por ultrassonografia como marcador nutricional em pacientes vasculares com necessidade de procedimento cirúrgico durante a internação, diferenciando por sexo, e sua associação com o tempo de jejum pré-operatório. **Métodos:** Estudo de coorte prospectivo em hospital público de Belo Horizonte-MG, em pacientes com DAP ou pé diabético. Os pacientes foram selecionados entre abril e novembro de 2022. A espessura muscular do quadríceps foi medida por ultrassonografia até 48 horas da admissão, 7 dias após a admissão e na alta. Os dados foram coletados e registrados, incluindo desfechos, tempo de jejum e cancelamentos cirúrgicos. **Resultados e Discussão:** O estudo incluiu 34 pacientes, com média de idade de 64,59 anos, sendo 52,95% do sexo masculino. A maioria dos pacientes apresentava comorbidades, especialmente diabetes (70,6%). A desnutrição foi observada em 59% dos pacientes na admissão, e a espessura muscular do quadríceps foi significativamente menor nesses pacientes em comparação com os não desnutridos ( $p < 0,0001$ ). O tempo de jejum pré-operatório foi prolongado, com mediana de 14,5 horas e tempo acumulado de  $27,4 \pm 23,3$  horas. **Conclusão:** Embora não tenha sido encontrada diferença significativa na espessura muscular do quadríceps entre os momentos de avaliação, é importante destacar a perda de aproximadamente 5% ao longo do período. Essa perda pode ter implicações importantes na recuperação pós-cirúrgica, especialmente em pacientes idosos com doenças crônicas e cirurgias extensas. Estratégias para minimizar a desnutrição e otimizar o tempo de jejum pré-operatório podem ser essenciais para melhorar os desfechos clínicos desses pacientes.

**Palavras-chave:** Cirurgia vascular. Doença Arterial Periférica. Jejum pré-operatório. Condição nutricional.

**Referências**

1. Sampson UKA, Fowkes FGR, McDermott MM, Criqui MH, Aboyans V, Norman PE, *et al.* Global and Regional Burden of Death and Disability From Peripheral Artery Disease. *Global Heart*. 2014 Mar;9(1):145-158.e21.
2. ACERTO – Acelerando a Recuperação Total Pós-operatória, 4a ed. | José Eduardo de Aguiar-Nascimento by Editora Rubio - Issuu. 2020.
3. Tipping CJ, Harrold M, Holland A, Romero L, Nisbet T, Hodgson CL. The Effects of Active Mobilisation and Rehabilitation in ICU on Mortality and function: a Systematic Review. *Intensive Care Medicine*. 2017;43(2):171–83.
4. Hong J, Huang Q-Q, Liu W-Y, Hu X, Jiang F-F, Xu Z-R, *et al.* Three Nutritional Indices Are Effective Predictors of Mortality in Patients with Type 2 Diabetes and Foot Ulcers. *Frontiers in Nutrition*. 2022 Mar 15;9.

# MORTALIDADE EM PACIENTES COM SÍNDROME METABÓLICA E COVID-19: UMA REVISÃO SISTEMÁTICA E METANÁLISE

Natália Santos Silveira<sup>1</sup> , Ana Lúcia Brunialti Godard<sup>1</sup>, Augusto Henrique Marchiodi<sup>1</sup>, João Victor Machado Violante<sup>1</sup>, Renato Elias Moreira Júnior<sup>1</sup>, Yuiti Pedro Henrique Yamashita<sup>1</sup>

<sup>1</sup> Universidade Federal de Minas Gerais, Belo Horizonte, Minas Gerais, Brasil.

Autor correspondente:  
Natália Santos Silveira.  
E-mail: nataliasilveira@ufmg.br

A Síndrome Metabólica (MetS) é um conjunto prevalente de distúrbios metabólicos associados a estilos de vida sedentários e hábitos alimentares ruins. O surgimento da COVID-19 intensificou as preocupações sobre a MetS, impactando os resultados dos pacientes. Nossa revisão sistemática explora a relação entre a MetS e a gravidade da COVID-19, contribuindo com insights para o manejo clínico em meio à pandemia em curso. Esta revisão sistemática utilizou as metodologias delineadas por Moher *et al.* (2009), Eriksen *et al.* (2018) e Moreira Junior *et al.* para analisar os efeitos da COVID-19 em pacientes com síndrome metabólica. Estudos elegíveis foram selecionados através de uma base de literatura nas bases de dados PubMed, Scopus e Web of Science. A seleção de dados, avaliação de qualidade e meta-análise foram realizadas para determinar o impacto da MetS na COVID-19. Nossa revisão sistemática analisou sete estudos de seis diferentes países, incluindo dados de 10.755 pacientes adultos hospitalizados por COVID-19. Descobrimos que pacientes com Síndrome Metabólica (MetS) apresentam um risco aumentado de 1,74 vezes para mortalidade em comparação aos sem MetS. Especificamente, a análise destacou um aumento significativo nos riscos de comorbidades, com a obesidade sendo 2,66 vezes mais provável, diabetes 2,99 vezes, dislipidemia 2,82 vezes, doenças cardiovasculares 1,59 vezes, hipertensão 1,44 vezes, doença renal crônica 2,44 vezes e doenças respiratórias crônicas 1,22 vezes mais frequentes entre esses pacientes. A necessidade de cuidados intensivos, incluindo admissão em UTI e ventilação mecânica invasiva, também foi significativamente maior, com aumentos respectivos de 1,42 e 1,50 vezes. Estes resultados apontam para a MetS como um fator de risco crítico, não apenas para a mortalidade, mas também para o agravamento do quadro clínico em pacientes com COVID-19. A presença de Síndrome Metabólica em pacientes com COVID-19 é um marcador significativo de risco aumentado para mortalidade, desenvolvimento de comorbidades graves e a necessidade de intervenções de cuidados intensivos. Destaca-se a importância de estratégias de saúde pública e clínicas voltadas para a identificação precoce e manejo integrado da MetS entre os pacientes com COVID-19, além de um cuidado multidisciplinar, visando a redução de riscos e melhoria dos desfechos clínicos.

**Palavras-chave:** Síndrome metabólica. Obesidade. Mortalidade. Meta-análise.

## Referências:

1. Wang HH, Lee DK, Liu M, Portincasa P, Wang DQ. Novel Insights into the Pathogenesis and Management of the Metabolic Syndrome. *Pediatr Gastroenterol Hepatol Nutr.* 2020; 23(3): 189-230.
2. Angelico F, Baratta F, Coronati M, Frro D, Ben MD. Diet and metabolic syndrome: a narrative review. *Intern Emerg Med.* 2023; 18(4): 1007-1017.
3. Amatruda M, Ippolito G, Vizzuso S, Vizzari G, Banderali G, Verduci E Epigenetic Effects of n-3 LCPUFAs: A Role in Pediatric Metabolic Syndrome. *Int J Mol Sci.* 2019; 20(9): 2118.
4. Zafar U, Khaliq S, Ahmad HU, Manzoor S, Lone KP. Metabolic syndrome: an update on diagnostic criteria, pathogenesis, and genetic links. *Hormones (Athens).* 2018; 17(3): 299-313.
5. McCullough AJ. Epidemiology of the metabolic syndrome in the USA. *J Dig Dis.* 2011. 12(5): 333-40.
6. Mottillo S, Filion KB, Genest J, Joseph L, Pilote L, Poirier P, *et al.* The metabolic syndrome and cardiovascular risk a systematic review and meta-analysis. *J Am Coll Cardiol.* 2010; 56(14): 1113-32.
7. Aguilar M, Bhuket T, Torres S, Liu B, Wong RJ. Prevalence of the metabolic syndrome in the United States, 2003-2012. *JAMA.* 2015; 313(19): 1973-4.

# O IMPACTO DA ATENÇÃO PRIMÁRIA NAS CIRURGIAS AMBULATORIAIS, RELATO DE UMA AÇÃO DE CAPACITAÇÃO

Marcello Silveira Baldini<sup>1</sup> , Gabrielle Martins Peres<sup>1</sup>, Felipe Moraes do Prado<sup>1</sup>, Beatriz Deoti e Silva<sup>2</sup>

1 Faculdade de Medicina da Universidade Federal de Minas Gerai, Belo Horizonte, Minas Gerais, Brasil.

2 Universidade Federal de São João del Rei, São João del Rei, Minas Gerais, Brasil.

Autor correspondente:  
Marcello Silveira Baldini.  
E-mail: marcellosbaldini@gmail.com

**Introdução:** Em Guaxupé, município mineiro com 50.911 habitantes (1), destaca-se a relevância das pequenas cirurgias na Atenção Primária em Saúde (APS). São oito Unidades Básicas de Saúde (UBS) e 11 médicos adscritos, mas apenas 36% desses e um cirurgião geral realizam procedimentos cirúrgicos ambulatoriais de menor porte. O que resulta na atual fila de espera com 198 pacientes, número agravado pela interrupção durante a pandemia de Covid-19. A exposição ao sol intrínseca à agricultura, motor econômico regional, e o envelhecimento populacional são grandes predisponentes aos cânceres de pele, prevalentes no Brasil (2). Destarte, a abordagem cirúrgica precoce é a principal medida diagnóstica e curativa para estas lesões. Isto justifica a parceria entre a Prefeitura de Guaxupé, UFMG e FUPEC (Fundação de Pesquisa e Ensino em Cirurgia) na Ação de Capacitação em Pequenas Cirurgias no município. **Objetivo:** Capacitar os médicos da APS de Guaxupé e região na realização de pequenos procedimentos cirúrgicos, além de triar e prestar atendimento aos pacientes. **Método:** O projeto envolveu professores (5) para a capacitação, planejamento técnico e estabelecimento de parcerias institucionais e municipais. A triagem dos pacientes, marcação de procedimentos, organização de fluxo e da estrutura foi feita pela Secretaria de Saúde e profissionais da APS. Os acadêmicos do internato rural realizaram o contato dos pacientes, triagem das lesões, auxílio à montagem da ação, além de serem responsáveis pelo pré e pós-operatório. **Resultados com discussão:** A ação se deu em 2023 com 10 médicos da APS e atendeu 49 pacientes, muitos com múltiplas lesões. Foram mais de 60 procedimentos, desde menor complexidade, como cantoplastias, até intervenções de nível mais avançado, incluindo exérese de lesões tumorais e cirurgia plástica. Os espécimes cirúrgicos, predominantemente lesões suspeitas, foram encaminhados para estudo anatomopatológico. **Conclusão:** O projeto enfatiza o papel da qualificação dos médicos da APS em pequenas cirurgias e da identificação de lesões cutâneas, especialmente pela recorrência dos fatores de risco na região. A incidência de câncer de pele no país reafirma a necessidade da capacitação para diagnóstico e tratamento cirúrgico precoce que favoreça o prognóstico. Assim, a expansão e frequências de mutirões como a Ação de Capacitação em Pequenas Cirurgias contribui para suprir a demanda desses procedimentos em Guaxupé, para a educação continuada e aprimoramento cirúrgico.

**Palavras-chave:** Atenção primária. Cirurgia ambulatorial. Educação continuada. Extensão.

#### Referências Bibliográficas:

1. Instituto Brasileiro de Geografia e Estatística (IBGE). Censo Demográfico 2022. Rio de Janeiro: IBGE, 2022
2. Guaxupé. Plano Municipal de Saúde. 2022-2025. [acesso em 2024 mar 12]. Disponível em: [https://www.guaxupe.mg.gov.br/UpFiles/secretarias/saude/PLANO%20MUNICIPAL%20DE%20SAUDE%202022\\_2025.pdf](https://www.guaxupe.mg.gov.br/UpFiles/secretarias/saude/PLANO%20MUNICIPAL%20DE%20SAUDE%202022_2025.pdf).
3. Sociedade Brasileira de Dermatologia (SBD). Câncer de Pele. [acesso em 2023 ago 06]. Disponível em: <https://www.sbd.org.br/doencas/cancer-da-pele/>.

# OS BENEFÍCIOS DO USO DA CIRURGIA MINIMAMENTE INVASIVA NO CÂNCER GÁSTRICO

Claudia Rafaella Santos Oliveira<sup>1</sup> , Carolina Campos Vieira de Sousa<sup>1</sup>, Soraya Rodrigues de Almeida Sanches<sup>1</sup>

<sup>1</sup> Universidade Federal de Minas Gerais. Belo Horizonte, Minas Gerais, Brasil.

Autor correspondente:  
Claudia Rafaella Santos Oliveira. E-mail:  
rafaellacrso@gmail.com

**Introdução:** O câncer gástrico representa uma das cinco principais neoplasias mais frequentes, além de ser a terceira maior causa de morte relacionada ao câncer no mundo. Apesar de sua incidência ser passível de redução devido a mudanças nos hábitos de vida e à erradicação do *H. pylori*, observamos um aumento no número de casos. Na busca por novas abordagens cirúrgicas com melhores resultados, surge a cirurgia minimamente invasiva (CMI), como as cirurgias laparoscópica e robótica. **Objetivo:** Avaliar os benefícios das cirurgias minimamente invasivas em comparação com a cirurgia convencional/aberta no tratamento do câncer gástrico. **Método:** Trata-se de uma revisão integrativa onde foi consultada a base de dados PubMed, utilizando os termos: “procedimento cirúrgico minimamente invasivo”, “procedimentos cirúrgicos do sistema digestivo” e “câncer gástrico”, ambos selecionados no MeSH/DeC. Os critérios de inclusão foram estudos publicados entre 2019 e 2024, completos, gratuitos e em inglês. Os critérios de exclusão foram estudos duplicados e incompatíveis com o tema. **Resultados com discussão:** Após análise, foram escolhidos 5 artigos para essa revisão, os quais relataram que as CMI apresentam melhores resultados a curto prazo. Apresentando menor perda sanguínea intraoperatória, redução do tempo de internação, melhor recuperação, menor necessidade de uso de analgésicos no pós-operatório, menores complicações como à infecção de sítio cirúrgico, maior número total de linfonodos ressecados, menor morbidade, liberação precoce de flatos e ingestão oral de alimentos mais precoce. Além disso, os estudos demonstraram que a cirurgia robótica apresenta alguns benefícios adicionais quando comparada com a cirurgia laparoscópica. As desvantagens observadas foram tempo operatório maior, custo operatório elevado e necessidade de profissionais qualificados e experientes para ter a qualidade de resultado comparável à técnica convencional. **Conclusão:** A cirurgia minimamente invasiva oferece diversos benefícios quando comparada com a cirurgia aberta. Porém, ainda apresentam limitações, principalmente em cirurgia robótica, como disponibilidade, econômica e técnica. Apesar de melhor prognóstico a curto prazo, tais técnicas carecem de maiores estudos para avaliar as consequências de seus empregos a longo prazo.

**Palavras-chave:** Cirurgia minimamente invasiva. Cirurgia robótica. Câncer gástrico.

## Referências:

1. Song JH, Min JS. Comparison of complications between laparoscopic and open gastrectomies for early gastric cancer by a nationwide propensity score-matched cohort study. *Sci Rep.* 2023 Nov 3;13(1): 18970.
2. Nakauchi M, Suda K, Shibasaki S, Nakamura K, Kadoya S, Kikuchi K, *et al.* Prognostic factors of minimally invasive surgery for gastric cancer: Does robotic gastrectomy bring oncological benefit? *World J Gastroenterol.* 2021 Oct 21;27(39):6659–72.
3. Sibio S, La Rovere F, Di Carlo S. Benefits of minimally invasive surgery in the treatment of gastric cancer. *World Journal of Gastroenterology.* 2022; 28(30):4227–30.
4. Yang Y, Chen Y, Hu Y, Feng Y, Mao Q, Wang H. Outcomes of laparoscopic versus open total gastrectomy with D2 lymphadenectomy for gastric cancer: a systematic review and meta-analysis. *Eur J Med Res.* 2022 Jul 18;27(1):124.
5. Zizzo M, Zanelli M, Sanguedolce F, Torricelli F, Morini A, Tumiatì D, *et al.* Robotic versus Laparoscopic Gastrectomy for Gastric Cancer: An Updated Systematic Review. *Medicina-lithuania.* 2022 Jun 20;58(6):834–4.



# OS DESAFIOS NO DIAGNÓSTICO ETIOLÓGICO DE SÍNDROME DA VEIA CAVA SUPERIOR: RELATO DE CASO

Matheus Maia Henriques Malveira<sup>1</sup> , Yasmim Nicolle Barbosa de Freitas<sup>2</sup>, Anna Thereza Rocha Pereira<sup>3</sup>,  
Thaísa Soares Crespo<sup>1,2</sup>

<sup>1</sup> UNIFIPMoc, Montes Claros, Minas Gerais, Brasil.

<sup>2</sup> Universidade Estadual de Montes Claros, Montes Claros, Minas Gerais, Brasil.

<sup>3</sup> Pontifícia Universidade Católica do Paraná, Curitiba, Paraná, Brasil.

Autor correspondente:  
Matheus Maia Henriques Malveira. Email: matheus.mhm13@gmail.com

**Introdução:** a síndrome da veia cava superior (SVCS) é uma emergência decorrente da obstrução da veia cava superior (VCS), com comprometimento do retorno venoso. As condições malignas representam cerca de 60% das etiologias, sendo que os linfomas correspondem a 10% dos casos. **Objetivo:** relatar os desafios diagnósticos de um caso de SVCS devido à uma massa mediastinal. **Métodos:** trata-se de um relato de caso realizado a partir do contato com a paciente, revisão de prontuário e de exames de imagem, e revisão da literatura. **Resultados e discussão:** paciente feminina, 26 anos, com edema facial, cervical e em membro superior direito, com um mês de evolução, admitida com dor cervical e retroesternal, dispneia, turgência jugular bilateral, taquicardia e disfagia. Angiotomografia de tórax revelou volumosa formação expansiva no mediastino anterior, com envolvimento de vasos supra aórticos e invasão da VCS, determinando ectasia de vasos venosos cervicais. Radiologicamente, a impressão diagnóstica foi de timoma. Foi iniciada pulsoterapia, com prednisona e hidrocortisona intravenosa, se manteve a estabilidade clínica e melhora parcial da sintomatologia. Inicialmente, foi realizada biópsia da massa por mediastinoscopia para-esternal, por via anterior, e cervicotomia paratraqueal, cuja análise histopatológica foi inconclusiva. Na sequência, foram realizadas múltiplas biópsias por videotoracoscopia (hemitórax direito). O resultado foi inconclusivo. Nova videotoracoscopia foi realizada, com análise de fragmentos por exame de biópsia de congelamento no intra-operatório. O diagnóstico definitivo de linfoma não-Hodgkin de células B grandes foi definido pelo histopatológico e o imuno-histoquímico. Após o diagnóstico, a equipe de hematologia realizou os exames de estadiamento e iniciou o tratamento específico. A paciente segue em acompanhamento oncológico e um exame de controle mostrou uma redução parcial do volume da massa mediastinal. Por ser uma emergência, o diagnóstico e manejo da SVCS devem ser rápidos para evitar insuficiência cardiovascular e obstrução respiratória. O exame tomográfico é essencial para escolha do acesso adequado à biópsia e diagnóstico etiológico<sup>2</sup>. **Conclusão:** o diagnóstico da massa mediastinal pode ser desafiador devido aos riscos de biópsias em áreas com estruturas nobres. Procedimentos cirúrgicos minimamente invasivos são preferidos e as biópsias de congelamento intraoperatórias são importantes por reduzir a necessidade de novas intervenções.

**Palavras-chave:** Síndrome da Veia Cava Superior. Linfoma. Emergência.

#### Referências:

1. Besteiro B, Teixeira C, Gullo I, Pereira S, Almeida M, Almeida J. Superior vena cava syndrome caused by mediastinal lymphoma: A rare clinical case. *Radiol Case Rep.* 2021; 16(4): 929-933.
2. Ozcan A, Unal E, Karakukcu M, Coskun A, Ozdemir MA, Patiroglu T. Vena cava superior syndrome in the children with mediastinal tumors: Single-center experience. *North Clin Istanbul.* 2020; 7(3): 255-259.

## OXIGENOTERAPIA HIPERBÁRICA PARA TRATAMENTO DE EPIDERMÓLISE EM LÁBIO SUPERIOR APÓS TRAUMA EM CRIANÇA: RELATO DE CASO

Laryssa Chaves Vieira<sup>1</sup> , Letícia Garcia Rabelo<sup>1</sup>, Carlos Henrique de Oliveira Magno<sup>1</sup>, Larissa Pereira Guerra<sup>2</sup>, Carolina Pinheiro Naback<sup>1</sup>, Joziana Muniz de Paiva Barçante<sup>1</sup>

<sup>1</sup> Universidade Federal de Lavras, Lavras, Minas Gerais, Brasil.

<sup>2</sup> Universidade Federal de Juiz de Fora, Juiz de Fora, Minas Gerais.

Autor correspondente:  
Laryssa Chaves Vieira.  
E-mail: laryssa.ch.vieira@gmail.com

**Introdução:** A oxigenoterapia hiperbárica (OHB) é uma terapia adjuvante ao tratamento de feridas, que utiliza aplicação de oxigênio puro em pressões superiores à atmosférica no interior de uma câmara<sup>1</sup>. Melhora a qualidade da osteogênese, dos tecidos de granulação e atua de maneira sinérgica a determinados antibióticos<sup>1</sup>. Desta forma, proporciona uma cicatrização mais eficiente<sup>1</sup>.

**Objetivo:** Relatar o resultado da OHB em paciente jovem após trauma em face, MMSS e MMII.

**Descrição:** Paciente de 11 anos encaminhado pelo cirurgião plástico para OHB, apresentando edema acentuado e área de epidermólise em lábio superior, além de escoriações em face, mãos, antebraços e nos joelhos, após queda de bicicleta há 3 dias. Paciente nega alergias, uso de medicações e cirurgias prévias. A primeira e segunda sessões tiveram duração de 1 hora, com pressão de 0,8 Kgf e 1,0 Kgf, respectivamente. Durante a terceira sessão, o paciente queixou dor na fase de compressão, sendo necessário manter a pressão em 0,7 Kgf. Entretanto, com 44 minutos, houve retorno e piora da dor, interrompendo a sessão. Ao exame foi constatado barotrauma de orelha média esquerda e encaminhado ao otorrinolaringologista. A ferida estava sem exsudato, com redução do edema e presença de crosta. Além da OHB foi utilizado antibioticoterapia tópica na lesão. Evoluiu posteriormente com cicatrização da lesão e resolução do barotrauma. **Discussão:** O tratamento com OHB teve impacto significativo, mesmo em poucas sessões. A epidermólise e edema no lábio superior reduziram e formou-se uma crosta no local da lesão, a qual cicatrizou posteriormente. A maior disponibilidade de oxigênio em altas pressões auxilia na redução do edema e das citocinas inflamatórias, além de favorecer a propagação de fibroblastos, colágeno e angiogênese<sup>2</sup>. O barotrauma de orelha média (MEB) é uma das complicações mais comuns da OHB<sup>3</sup>. Quando ocorre, é necessário interromper o tratamento. Sabe-se que situações clínicas que diminuem a permeabilidade das vias aéreas favorecem o MEB<sup>3</sup>. Os fatores de risco podem ser minimizados com adequada anamnese e avaliação prévia a cada sessão. Além disso, é necessário respeitar os protocolos existentes para ajuste da pressão<sup>3</sup>. **Conclusão:** O caso apresentou boa evolução, mesmo com poucas sessões de OHB. Ademais, relatou uma importante complicação possível da terapia. Sendo assim, torna-se relevante estudos para aprofundar os benefícios desta terapia, além de entender melhor suas complicações e como evitá-las.

**Palavras-chave:** Lesões traumáticas. Tratamento de feridas. Oxigenoterapia hiperbárica.

### Referências:

1. Bessereau J, Tabah A, Genotelle N, François A, Coulange M, Annane D. Middle-ear barotrauma after hyperbaric oxygen therapy. *Undersea Hyperb Med.* 2010;37(4):203–8.
2. Mews J, Tomaszewska A, Siwiera J, Lewicki S, Kuczborska K, Lipińska-Opalka A, *et al.* Effects of Hyperbaric Oxygen Therapy in Children with Severe Atopic Dermatitis. *J Clin Med.* 2021 Mar 10;10(6):1157.
3. Nasole E, Zanon V, Marcolin P, Bosco G. Middle ear barotrauma during hyperbaric oxygen therapy; a review of occurrences in 5,962 patients. *Undersea Hyperb Med.* 2019;46(2):101–6.

# PANCREATITE PROVOCADA POR LITÍASE BILIAR - EM QUAL MOMENTO SE DEVE INTERVIR CIRURGICAMENTE?

Hanna Clara Souza Stein<sup>1</sup>, Marina Carolina Toneli Elisbão<sup>1</sup>, Ana Flávia Souto Fonseca Sarni<sup>2</sup> , Ícaro Faria Peron<sup>3</sup>

<sup>1</sup> Universidade Vale do Rio Doce, Governador Valadares, Minas Gerais, Brasil.

<sup>2</sup> Centro Universitário UNIFACIG, Manhuaçu, Minas Gerais, Brasil.

<sup>3</sup> SMSGV-MG, Governador Valadares, Minas Gerais, Brasil.

Autor correspondente:  
Ana Flávia Souto  
Fonseca Sarni. Email:  
anaflaviasafonseca@gmail.  
com


**Introdução:** A pancreatite aguda é uma doença inflamatória que pode acarretar considerável mortalidade. Suas principais etiologias evidenciadas são colelitíase e etilismo. Os casos com etiologia litíase biliar requerem intervenção cirúrgica e a escolha do momento a ser feita é de grande debate. **Objetivo:** Abordar as pesquisas mais relevantes a respeito do tratamento cirúrgico para pancreatite por litíase biliar, a fim de determinar o melhor tempo cirúrgico para evitar a mortalidade decorrente da evolução do quadro. **Método:** Foi realizada revisão bibliográfica em bases de dados científicos indexados Google Acadêmico, Scielo, PubMed, utilizando os descritores: pancreatite, colelitíase, colecistectomia. Selecionando artigos entre os anos de 2008 a 2024. Os fatores de exclusão para o presente estudo foram artigos não publicados no período supracitado e artigos que não abordaram o tema desta pesquisa. **Resultados com discussão:** O tratamento cirúrgico tardio para colelitíase amplia a possibilidade de migração dos cálculos biliares para o ducto cístico e/ou colédoco, podendo acarretar complicações como a pancreatite biliar. O tempo da abordagem cirúrgica terapêutica desta condição é debatido entre estudiosos, visto que, alguns grupos defendem a realização da colecistectomia em estágios iniciais para reduzir possíveis recorrências, enquanto há outros que preferem adiar a cirurgia, argumentando que há um maior risco de complicações se for feita precocemente, devido a inflamação aguda associada à pancreatite. Estudos apontam que o desfecho relacionado à mortalidade dos pacientes varia conforme a classificação da pancreatite pelos critérios de Ranson e o momento a se realizar o procedimento cirúrgico, o qual é separado em precoce (até 72h), tardio (72h à 2 semanas) e eletivo (acima de 2 semanas). Atualmente, as sociedades internacionais recomendam a colecistectomia precoce. Entretanto, a taxa de colecistectomia precoce nesses casos continua baixa, o que se deve à percepção de que há um maior risco de complicações associadas. **Conclusão:** Frente aos dados obtidos, conclui-se que em quadros leves de pancreatite induzida por litíase biliar, é recomendado realizar a colecistectomia precocemente, já que esta pode ajudar a diminuir o risco de intercorrências e o tempo de hospitalização. Contudo, as evidências que sustentam essa abordagem são limitadas e há preocupações sobre possíveis complicações relacionadas à cirurgia realizada nesse momento.

**Palavras-chave:** Pancreatite. Colelitíase. Colecistectomia.

## Referências

1. Crockett SD, Wani S, Gardner TB, Falck-Ytter Y, Barkun AN; American Gastroenterological Association Institute Clinical Guidelines Committee. American Gastroenterological Association Institute Guideline on Initial Management of Acute Pancreatitis. *Gastroenterology*. 2018 Mar;154(4):1096-1101.
2. Kelmann G, Sperandio WT, Queros T, Soares RP, Bernardo WM. Colecistectomia em paciente com pancreatite por litíase biliar: cirurgia imediata ou tardia? *Rev Assoc Med Bras*. 2008 Aug;54(4):287.
3. Lima JC, Belem LF, Trindade AV. Estudo da pancreatite aguda biliar e sua correlação com a demora no tratamento da litíase biliar. Programa de Iniciação Científica-PIC/UniCEUB-Relatórios de Pesquisa. 2020.
4. Tozatti J, Mello ALP, Frazon O. Predictor factors for choledocholithiasis. *ABCD. Arq Bras Cir Dig (São Paulo)*. 2015;28:109-112.
5. Walayat S, Baig M, Puli SR. Colecistectomia precoce versus tardia na pancreatite leve por cálculo biliar: uma meta-análise atualizada e revisão da literatura. *World J Clin Cases*. 2021;9(13):3038-3047.

# PERFIL EPIDEMIOLÓGICO DA NEOPLASIA MALIGNA DE BEXIGA EM MINAS GERAIS NOS ÚLTIMOS DEZ ANOS

Antônio Caetano dos Santos Neto<sup>1</sup> , Amanda Araujo Nonato<sup>1</sup>, Anna Carla Di Napoli Andrade e Braga<sup>1</sup>, Clarisse Fernandes Pereira<sup>1</sup>, Yves Melo Rodrigues Martins<sup>2</sup>

<sup>1</sup> Faculdade Ciências Médicas de Minas Gerais, Belo Horizonte, Minas Gerais, Brasil.

<sup>2</sup> Hospital Madre Teresa, Belo Horizonte, Minas Gerais, Brasil.

Autor correspondente: Antonio Caetano dos Santos Neto. E-mail: Caetanont@hotmail.com

**Introdução:** As neoplasias malignas de bexiga, frequentemente associadas ao tabagismo, geralmente, apresentam-se com hematúria macroscópica, intermitente e indolor, especialmente acima de 50 anos.<sup>1,2</sup> O câncer de bexiga está entre os dez cânceres mais diagnosticados em todo o mundo, com aproximadamente 573.000 novos casos e 213.000 mortes anualmente.<sup>1,2</sup> A patologia pode ser categorizada como não invasiva ou invasiva, sendo a última de maior gravidade e risco de disseminação local e sistêmica.<sup>3,4</sup> **Objetivo:** Descrever o perfil epidemiológico de Minas Gerais em relação à incidência de neoplasias malignas de bexiga. **Método:** Estudo ecológico, retrospectivo, quantitativo e descritivo realizado com dados referentes ao período de janeiro/2014 a novembro/2023, obtidos por meio do Sistema de Informações Hospitalares (SIH/SUS) com CID C67 na plataforma DATASUS. Foram incluídos as variáveis: faixa etária, sexo e raça/cor das notificações de Autorização de Internação Hospitalar (AIH). **Resultados com discussão:** Foram registradas 21.197 internações. A região central do estado foi a que apresentou o maior índice, 8.766 (41,35%), o que é compatível com a densidade demográfica da região. Enquanto isso, Jequitinhonha (29) e Noroeste (61) destacaram-se com os menores números de AIHs. Quanto à faixa etária, as internações foram maiores entre 60-69 anos, com 6.682 (31,52%) registros, seguida de 70-79 anos, com 6.487 (30,60%). Em relação às crianças e adolescentes, o grupo de 1-4 anos representa 43,37% do total de jovens até 19 anos internados pela neoplasia. Ademais, as pessoas pardas e brancas apresentaram um maior número de internações por câncer de bexiga, sendo a soma do número de casos dos autodeclarados pretos e amarelos 15 vezes menor que a soma das populações antes citadas. Quanto ao sexo, os homens representam 14.903 (70,31%) e as mulheres, 6.294 (29,69%).<sup>5</sup> **Conclusão:** O trabalho revela importantes dados sobre a epidemiologia do câncer de bexiga, podendo corroborar com novas políticas de diagnóstico precoce em etnias e faixas etárias mais prevalentes. Os dados coletados sugerem um benefício de estudar a região do Jequitinhonha e Noroeste, que destoam das outras regiões, podendo apontar uma falha no sistema de saúde e/ou de notificação, ou até mesmo servir de base para uma maior investigação dos hábitos de vida da população, para identificar pontos que diminuem a incidência da doença.

**Palavras-chave:** Neoplasias da Bexiga Urinária. Perfil Epidemiológico. Urologia.

## REFERÊNCIAS

1. Sociedade Brasileira de Urologia, Sociedade Brasileira de Patologia. Câncer de Bexiga - Parte I [Internet]. Associação Médica Brasileira. 2006. [acesso em 2024 Fev 20]. Disponível em: [https://amb.org.br/files/\\_BibliotecaAntiga/cancer-de-bexiga-parte-i.pdf](https://amb.org.br/files/_BibliotecaAntiga/cancer-de-bexiga-parte-i.pdf).
2. Sociedade Brasileira de Urologia, Sociedade Brasileira de Patologia. Câncer de Bexiga - Parte II [Internet]. Associação Médica Brasileira. 2006. [acesso em 2024 Fev 21]. Disponível em: [https://amb.org.br/files/\\_BibliotecaAntiga/cancer-de-bexiga-parte-ii.pdf](https://amb.org.br/files/_BibliotecaAntiga/cancer-de-bexiga-parte-ii.pdf).
3. Pires de Campos Linardi M, Borges dos Reis R. Seguimento do câncer de bexiga não músculo-invasivo tratado [Internet]. 2022. [acesso em 2024 Fev 20]. Disponível em: <https://protocolos.hcrp.usp.br/exportar-pdf.php?idVersao=1033>.
4. Sobhani S, Ghoreifi A, Douglawi A, Ahmadi H, Miranda G, Cai J, *et al.* Perioperative mortality for radical cystectomy in the modern Era: experience from a tertiary referral center. *Intern Braz J Urol.* 2023;49(3):351-8.
5. BRASIL. Ministério da Saúde. DATASUS. Tabnet. Brasília, DF: Ministério da Saúde, 2024. [acesso e. 2024 Fev 20]. Disponível em: <https://datasus.saude.gov.br/informacoes-de-saude-tabnet/>.

# PERFIL EPIDEMIOLÓGICO DAS INTERNAÇÕES POR QUEIMADURAS EM MINAS GERAIS NOS ÚLTIMOS CINCO ANOS

Iara Auana Duarte<sup>1</sup> , Clarisse Fernandes Pereira<sup>1</sup>, Emily Ferreira Viana Lima<sup>1</sup>, Marcos Lázaro Avellar Chaves<sup>2</sup>

<sup>1</sup> Faculdade Ciências Médicas de Minas Gerais, Belo Horizonte, Minas Gerais, Brasil.

<sup>2</sup> Hospital João XXIII, Belo Horizonte, Minas Gerais, Brasil.

Autor correspondente: Iara Auana Duarte. E-mail: iara\_auana@hotmail.com

**Introdução:** As queimaduras são lesões de pele e mucosas causadas por contato agudo com fontes de calor, descarga elétrica, atrito, frio excessivo, produtos químicos ou radiação. Constituem, ainda, um importante problema de saúde pública no Brasil, em virtude da alta incidência e das repercussões psicossociais, físicas e econômicas que podem causar. **Objetivos:** Descrever o perfil epidemiológico de internações por queimaduras e corrosões em Minas Gerais entre dezembro de 2018 e dezembro de 2023. Métodos: Estudo epidemiológico observacional do tipo descritivo, elaborado a partir de dados secundários disponibilizados pelo Sistema de Informações sobre Mortalidade (SIM-SUS), por meio da plataforma on-line TABNET. Foram filtradas as seguintes variáveis: faixa etária, sexo, cor/raça e óbitos com base na categoria “Queimadura e Corrosões”, da Lista de Tabulação para Morbidade da 10ª Revisão da Classificação Internacional de Doenças (CID-10), que abrange de T20 a T32 da CID-10.

**Resultados com discussão:** Foram identificadas 14.313 internações por queimaduras e corrosões no período analisado, sendo o ano de 2021, com 2959, o com maior número de internações. As faixas etárias mais afetadas foram, nesta ordem, 30 a 39 anos, 40 a 49 anos e 20 e 29 anos, com 2380, 2355 e 2022 internações respectivamente. Já em menor número, estão os idosos de 80 anos ou mais com 219 (1,5%) internações. Em relação ao sexo, ocorreram 8859 (61,9%) internações de indivíduos do sexo masculino e 5454 (38,1%) do sexo feminino. Houve predomínio de internações da raça parda, representando 8979 (62,7%) dos casos notificados por cor/raça (14.313). Quanto a essa variável, os indígenas representaram apenas 0,084%, com doze internações. Foram contabilizados 445 óbitos, com 275 (61,8%) destes indivíduos do sexo masculino e 256 (57,5%) pardos. **Conclusão:** A compreensão do perfil epidemiológico pode nortear a adoção de medidas preventivas para queimaduras voltadas a grupos populacionais específicos, como indivíduos do sexo masculino em idade economicamente ativa.

**Palavras-chave:** Queimaduras, Perfil Epidemiológico, Internação Hospitalar

## Referências

1. Ribeiro DRND, Cruvinel SS, Costa PA, Valente HCO, Costa TRB. Perfil epidemiológico dos pacientes queimados no Hospital de Clínicas da Universidade Federal de Uberlândia. *Rev Bras Cir Plást.* 2021;36(2):181–7.
2. Batista BFC, Cordovil PBL. Perfil epidemiológico de pacientes que sofreram queimaduras no Brasil: revisão de literatura. *Revista Brasileira de Queimaduras.* 2012;11(4):246–50.
3. Ministério da Saúde. Queimaduras [Internet]. Biblioteca Virtual em Saúde. [Acesso em 2023 mar 02]. Disponível em: <https://bvsmis.saude.gov.br/bvs/dicas/54queimaduras.html>.
4. Alves RM, Fernandes FECV, Melo FBS, Oliveira LR, Lopes JBSM, Nery RPC. Características e complicações associadas às queimaduras de pacientes em unidade de queimados. *Revista Brasileira de Queimaduras.* 2018;17(1):8–13.
5. Delatorre L, Fiorio Grando G, Wilke I, Rosa D, Krüger A, Xavier G, *et al.* Internações decorrentes de queimaduras e corrosões em crianças e adolescentes na região sudeste do Brasil entre 2015 e 2019: avaliação epidemiológica e aspectos agregados: relato de experiência. *Boletim Científico de Pediatria.* 2021;9(1):3.

## PERFIL EPIDEMIOLÓGICO DE PACIENTES INTERNADOS POR QUEIMADURAS E LESÕES CORROSIVAS NO ESTADO DE MINAS GERAIS ENTRE 2013 E 2023

Luis Eduardo Rodrigues Sobreira<sup>1</sup> , Otávio Augusto Rodrigues Nery da Rocha<sup>2</sup>, Fernando Baia Bezerra<sup>3</sup>, Mell de Brito Parisotto<sup>4</sup>

1 Universidade Federal do Pará, Belém, Pará, Brasil.

2 Faculdade de Ciências Médicas do Pará, Belém, Pará, Brasil.

3 Universidade Anhembi Morumbi, Belém, Pará, Brasil.

4 Centro Universitário Metropolitano da Amazônia, Belém, Pará, Brasil.

### Autor correspondente:

Luis Eduardo Rodrigues Sobreira. Email: luis.med.sobreira@gmail.com.


**INTRODUÇÃO:** As queimaduras e feridas corrosivas fazem parte de um problema público no Brasil, pois pode comprometer a capacidade do indivíduo de realizar suas atividades normalmente<sup>1,2</sup>. Entretanto, ainda há a carência de dados e informações disponíveis para orientar programas de prevenção. **OBJETIVO:** O presente estudo objetiva traçar o perfil epidemiológico das internações por queimaduras e lesões corrosivas no Estado de Minas Gerais (MG) no período entre os anos de 2013 e 2023, relacionando as variáveis com os resultados avaliados. **MÉTODOS:** Trata-se de um estudo transversal, descritivo e com abordagem quantitativa, realizado através do levantamento de dados secundários disponibilizados na plataforma eletrônica do Departamento de Informação do Sistema Único de Saúde (DATASUS), acerca do perfil epidemiológico de internações por queimaduras e lesões corrosivas no Estado de MG. Os dados foram coletados e analisados através do *software* Microsoft Excel. Foi feita a análise das seguintes variáveis: sexo, faixa etária, raça e número de óbitos totais no período. **RESULTADOS COM DISCUSSÃO:** Foram relatadas 28.847 internações por queimaduras e feridas corrosivas no Estado de MG durante os anos de 2013 e 2023. Na análise do sexo dos pacientes, é perceptível que o sexo masculino foi o mais acometido, com 17.971 (62,2%) internações, em comparação ao sexo feminino, que teve 10.876 (37,8%). Além disso, sobre a faixa etária dos internados, a mais acometida foi a de 30-44 anos, com 7.299 (25,3%), seguido pela faixa etária de 1-14 anos, que teve 7.137 (24,7%), o que nos mostra que é comum esse tipo de ferida em menores de idade. Em relação à raça, a maior parte dos internados eram pardos, com 17.631 (60%) internações, seguido pelo grupo dos brancos, com 6.042 (20,9%). Outrossim, houve 964 óbitos por queimaduras e lesões corrosivas durante o período analisado, que representam 3,3% do número total de internados. **CONCLUSÃO:** O público mais prevalente nas internações por queimaduras e lesões corrosivas no Estado de MG foi o masculino, com faixa etária de 30-44 anos da raça parda, além disso a mortalidade por esse tipo de lesão foi considerada baixa em relação ao total de internados. Ademais, deve-se ressaltar o prejuízo da falta de informações em sistema para análises, pesquisas e melhoria de políticas públicas de prevenção à doença.

**Palavras-chave:** Queimaduras. Perfil de Saúde. Epidemiologia.

### REFERÊNCIAS:

1. Zwierełło W, Piorun K, Skórka-Majewicz M, Maruszewska A, Antoniewski J, Gutowska I. Burns: Classification, Pathophysiology, and Treatment: A Review. *Int J Mol Sci.* 2023;24(4):3749.
2. Zafani RT, Perrone RP, Vilaça DT, Faro SF, Moraes CM, Souza GCVF. Análise da evolução dos pacientes queimados de acordo com seu perfil epidemiológico na Santa Casa de Misericórdia de Santos, Brasil. *Rev Bras Cir Plást.* 2018;33(3):395–8.
3. Martins CBG, Andrade SM. Queimaduras em crianças e adolescentes: análise da morbidade hospitalar e mortalidade. *Acta paul enferm.* 2007Oct;20(4):464–9.

## PERFIL LIPÍDICO DE PACIENTES OBESOS SUBMETIDOS A BARIÁTRICA: AVALIAÇÃO NO PRÉ-OPERATÓRIO, UM E CINCO ANOS POSTERIORES À OPERAÇÃO

Lucas Franco de Oliveira Neves<sup>1</sup> , Lara Narciso Guedes<sup>1</sup>, Eduardo Nacur Silva<sup>2</sup>

<sup>1</sup> Faculdade Ciências Médicas de Minas Gerais, Belo Horizonte, Minas Gerais, Brasil.

<sup>2</sup> Santa Casa de Belo Horizonte, Belo Horizonte, Minas Gerais, Brasil.

### Autor correspondente:

Lucas Franco de Oliveira Neves.

E-mail: lucas\_neves@cienciasmedicasmg.edu.br.


**Introdução:** A obesidade é uma doença crônica, progressiva e recidivante decorrente da desproporção entre o consumo alimentar e o metabolismo energético. Um em cada quatro brasileiros adultos são obesos, o que corresponde a 41,2 milhões de pessoas<sup>1</sup>. Tal doença está associada a outras comorbidades, como as dislipidemias e doenças cardiovasculares, sendo a perda de peso importante na prevenção e tratamento destas patologias<sup>2</sup>. **Objetivo:** Avaliar o perfil lipídico de pacientes submetidos à cirurgia bariátrica pelo método *Bypass* laparoscópico ou derivação gástrica a Fobi-Capella em três diferentes momentos: pré-operatório, um e cinco anos após o procedimento. **Método:** Trata-se de um estudo retrospectivo que analisou, seguindo critérios de inclusão e exclusão, o perfil lipídico de 73 pacientes submetidos à cirurgia bariátrica nos momentos pré-operatório, um e cinco anos após o procedimento. O colesterol total (CT), colesterol associado à proteína de alta densidade (HDL), colesterol associado à proteína de baixa densidade (LDL), triglicérides (TG) e o índice de massa corporal (IMC) foram avaliados de acordo com os valores de referência de normalidade<sup>3</sup>. **Resultados com discussão:** O IMC médio foi de 43; 27,6 e 27,8 kg/m<sup>2</sup> no pré-operatório, um e cinco anos após a cirurgia, respectivamente. A prevalência de dislipidemia no pré-operatório foi de 69,9%. Este valor caiu para 23,3% após um ano e para 32,9% após cinco anos. Com um ano de pós-operatório, houve queda significativa dos valores séricos médios do perfil lipídico. Após cinco anos, em comparação aos valores pré-operatórios, houve aumento no HDL e queda no CT, LDL e TG, mas em relação ao primeiro ano, houve elevação de 6,6% no CT, de 2% no LDL e de 1,2% no TG. O perfil lipídico dos pacientes apresentou melhora significativa com um ano de pós-operatório. Porém, entre um e cinco anos de pós-operatório, o número de pacientes apresentando dislipidemias voltou a subir, o que pode estar relacionado ao envelhecimento e ao reganho de peso. O estudo não avaliou o risco cardiovascular dos pacientes. **Conclusão:** A prevalência de dislipidemias foi elevada no pré-operatório e diminuiu significativamente após um ano de cirurgia, mas houve aumento no quinto ano de pós-operatório em relação ao primeiro.

**Palavras-chave:** Obesidade. Cirurgia Bariátrica. Hiperlipidemias. Colesterol.

### Referências:

1. Associação Brasileira para o Estudo da Obesidade e da Síndrome Metabólica - ABESO. Obesidade Controlada. Brasil: ABESO; 2023.
2. Lavie CJ, Milani RV, Ventura HO. Obesity and Cardiovascular Disease: Risk Factor, Paradox, and Impact of Weight Loss. *J Am Coll Cardiol*. 2009 May; 53(21): 1925–1932.
3. Faludi AA, Izar MCO, Saraiva JFK, Chacra APM, Bianco HT, Afiune Neto A, *et al.* Atualização da Diretriz Brasileira de Dislipidemias e Prevenção da Aterosclerose – 2017. *Arq Bras Cardiol*. 2017 ago; 109(1):1-76.

## PERFURAÇÃO CERVICAL POR CORPO ESTRANHO: RELATO DE CASO

João Pedro Michelato Passareli<sup>1</sup> , Rafaela Moreira Hasse<sup>1</sup>, Natália Guelfi Brogiatto<sup>1</sup>, Vitoria gliardi Resmini<sup>1</sup>, Matheus Henrique Corbalan Barbosa Del Cistia<sup>1</sup>, Bruno Bueno Pimenta<sup>2</sup>, Wanderlister Duque Tavares<sup>3</sup>, Bruno Barros da Silva<sup>3</sup>, Denis Figueiredo Bonato<sup>3</sup>, Vinicius Pereira Colman<sup>3</sup>, Vinicius Dantas<sup>3</sup>, Eufanio Estefano Saqueti<sup>3</sup>

<sup>1</sup> Centro Universitario Integrado, Campo Mourão, Paraná, Brasil.

<sup>2</sup> Universidade de São Paulo, São Paulo, São Paulo, Brasil.

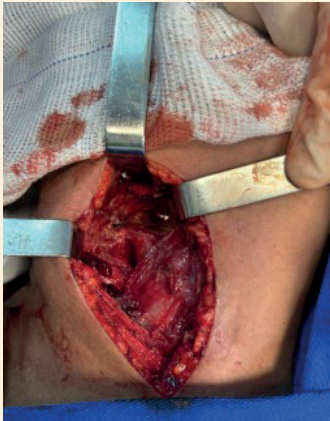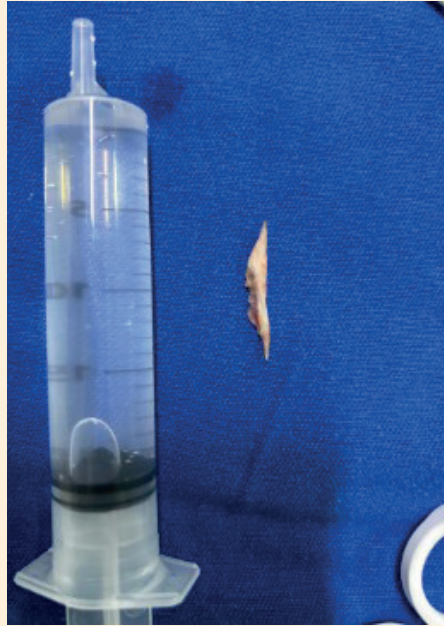
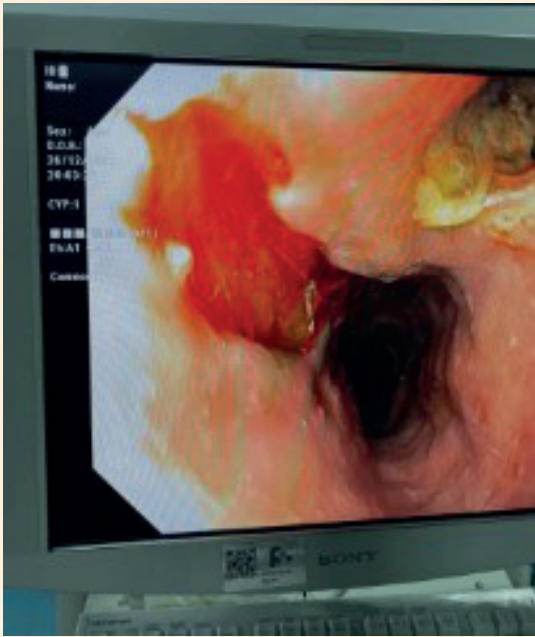
<sup>3</sup> Hospital Santa Casa de Campo Mourão, Campo Mourão, Paraná, Brasil.

Autor Correspondente:  
João Pedro Michelato Passareli.  
E-mail: joaopedro-med@hotmail.com

**Introdução:** As perfurações esofágicas cervicais por corpos estranhos são incomuns. Sua abordagem cirúrgica depende do grau de lesão das estruturas cervicais e do desenvolvimento de sinais e sintomas de infecção cérvico-mediastinal<sup>3</sup>. O aumento da pressão intraluminal nos locais anatômicos de estreitamento, bem como nos locais estreitados por malignidade, corpo estranho ou disfunção fisiológica, pode levar à ruptura do esôfago. Os pacientes geralmente apresentam dor cervical que pode ser acompanhada de disfagia, rouquidão, disfonia ou enfisema subcutâneo. O trabalho foi aprovado pelo Comitê de Ética e Pesquisa (CEP) pelo parecer nº 6.202.077. Apresentação do caso: O.F.M, 64 anos, feminino, apresentada sem comorbidades. Buscou atendimento no Hospital Santa Casa de Campo Mourão após, após ter engasgado com um osso de carne em sua residência há aproximadamente 3 dias. Durante o atendimento queixava-se somente de disfagia. Realizada EDA de emergência, sendo visualizado laceração de mucosa longitudinal de aproximadamente 3 cm, em esôfago cervical. Presença de perfuração de aproximadamente 1 cm com tecido necrótico e corpo estranho impactado, retirada de corpo estranho com pinça, sendo então optado por cervicotomia exploratória. Durante o procedimento foi realizada incisão cervical oblíqua à direita sob a borda medial do músculo esternocleidomastoideo, abertura do platisma por campo, dissecação dos músculos pré-laríngeos, evidenciando um abscesso cervical, associado a perfuração esofágica, realizado dissecação do esôfago cervical, com acesso a fáscia pré-vertebral. Realizada drenagem de abscesso, lavagem com soro fisiológico 0.9%, colocação de dreno tubo-laminar com exteriorização por contra incisão, revisão da hemostasia, fechamento dos planos e curativo. Foi necessário passagem de sonda nasoenteral sob visão direta por EDA. A paciente precisou de cuidados na Unidade de Terapia Intensiva, sendo realizada cultura do conteúdo em dreno tubo-laminar e antibioticoterapia profilática, necessitando de ventilação invasiva por tubo orotraqueal. Após estabilização e extubação da mesma, em espera para resultado de cultura, foi evidenciado a presença do crescimento de *Klebsiella Pneumoniae* e teste de triagem para detecção carbapenemase positivo. Em antibiograma foi evidenciado sensibilidade à amicacina. Optou-se então pela droga antimicrobiana. Após o uso obteve melhora significativa do quadro, recebendo alta hospitalar após 30 dias de internação. **Discussão:** O esôfago está localizado no mediastino posterior e se estende desde o nível da 7ª vértebra cervical para a 11ª vértebra torácica. É dividido em regiões, incluindo o esôfago cervical, esôfago torácico e esôfago intra-abdominal, que têm influência no diagnóstico e tratamento de lesões esofágicas. O esôfago é composto por mucosa, submucosa, muscular externa e adventícia. O suprimento arterial inclui a artéria tireóidea inferior (esôfago cervical), artérias brônquicas, aorta (esôfago torácico), ramos da artéria gástrica esquerda e artéria frênica inferior (esôfago abdominal). A drenagem venosa se dá pela veia tireoidiana inferior (esôfago cervical), a veia ázigo, a veia hemiáximo ou as veias brônquicas (esôfago torácico), e a veia coronária (esôfago abdominal). Quando a lesão esofágica é diagnosticada por esofagoscopia ou esofagografia, ou há forte suspeita em paciente hemodinamicamente instável, o paciente necessitará de exploração e reparo cirúrgico urgente<sup>1</sup>. Contudo, devido à multiplicidade de lesões associadas nesta população de pacientes, as lesões devem ser triadas de acordo com a gravidade e a abordagem cirúrgica deve ser planejada em conformidade. O manejo inicial inclui proteção das vias aéreas, ressuscitação volêmica apropriada e avaliação laboratorial<sup>4</sup>.



## Resumo



O paciente deve permanecer em jejum, ou seja, “nada por via oral” (NPO), no momento da esofagoscopia, uma sonda nasogástrica deve ser colocada sob visão direta para proporcionar descompressão gastrointestinal, se possível<sup>5</sup>. A inserção cega de uma sonda nasogástrica nunca deve ser tentada em um paciente com suspeita de lesão esofágica. Antibióticos intravenosos de amplo espectro devem ser administrados abrangendo aeróbios e anaeróbios<sup>2</sup>. Se o paciente estiver em terapia de longa data com um inibidor da bomba de prótons, a terapia antifúngica também deve ser administrada, particularmente para lesões do esôfago inferior.

**Palavras-chave:** Perfuração de cervical. Perfuração de esôfago. Abscesso cervical. Corpo estranho. Cervicotomia exploratória.

**Referências:**

1. Onat S, Ulku R, Cigdem KM, *et al.* Factors affecting the outcome of surgically treated non-iatrogenic traumatic cervical esophageal perforation: 28 years experience at a single center. *J Cardiorator Surg* 2010; 5:46.
2. Johnson JT. Abscesses and deep space infections of the head and neck. *Infect Dis Clin North Am.* 1992; 6:705-717.
3. Cooke DT, Lau CL. Primary repair of esophageal perforation. *Oper Tech Thorac Cardiovasc Surg.* 2008; 13:126.
4. Skinner DB, Little AG, DeMeester TR. Management of esophageal perforation. *Sou J Surg.* 1980; 139(6):760-4.
5. Nandi P, Ong GB. Foreign body in the oesophagus: review of 2394 cases. *Ir J Surg.* 1978; 65(1):5-9.

# PNEUMATOSE CÍSTICA INTESTINAL EM CONTEXTO DE TRICOBEOZAR GÁSTRICO

Leandro Jaime Barreto Costa<sup>1</sup> , Ana Laura Amorim Oliveira<sup>2</sup>

1. Hospital Universitário Clemente Faria – HUUCF, Montes Claros, Minas Gerais, Brasil.

2. Hospital Santa Casa de Montes Claros, Montes Claros, Minas Gerais, Brasil.

Autor correspondente:

Leandro Jaime

Barreto Costa. Email:

leandrojaime@gmail.com

**Introdução:** Tricobezoar gástrico corresponde à presença de corpo estranho constituído por cabelos no interior do estômago, estando mais comumente associado a comportamentos de tricotilomania (impulso de arrancar fios de cabelo) e tricofagia (ingestão de cabelo). Representa uma condição rara, mais presente em jovens do sexo feminino portadoras de transtorno psiquiátrico. **Objetivo:** Apresentar o caso de uma adolescente portadora de transtorno psiquiátrico, que procurou o Pronto Atendimento do Hospital Universitário Clemente Faria com quadro de abdome agudo obstrutivo e pneumatose cística intestinal. **Metodologia:** As informações obtidas foram colhidas por meio de entrevista com o paciente, acesso a exames de imagens, revisão de prontuário e de literatura médica. **Relato de caso:** Trata-se da paciente B.Y.R.A, 14 anos de idade, com quadro de dor abdominal, vômitos e eructação com quatro dias de evolução, acompanhadas de massa epigástrica. Tricofagia há 4 anos. Faz uso de fluoxetina e risperidona, devido transtorno de ansiedade e esquizofrenia. Realizada tomografia computadorizada de abdome total, com massa gigante de aspecto enovelado ocupando toda a luz gástrica e bulbo duodenal, além de pneumatose cística em intestino delgado (figura 1). Indicada laparotomia exploradora, com achado intra-operatório de estômago muito aumentado e paredes íntegras, além de formações císticas na parede do intestino delgado (figura 2). Realizada gastrostomia com retirada de tricobezoar volumoso (figura 3), em forma de “J” (figura 4), odor pútrido. Gastrorrafia com fio absorvível e biópsia excisional de algumas lesões císticas do delgado, cujo estudo anatomopatológico mostrou formações de pseudocistos mesoteliais reativos. **Conclusão:** A formação de tricobezoar é um evento muito raro, com desenvolvimento estimado em apenas 1% dos pacientes tricofágicos. Origina-se da composição indigerível dos cabelos, com fitas escorregadias emaranhadas nas pregas do estômago, que sobressaem à peristalse, permitindo o aumento volumétrico da massa de cabelos. A depender do tamanho e localização, o tricobezoar pode apresentar sintomatologia obstrutiva total ou parcial. A pneumatose cística intestinal, que é o acúmulo de ar nas camadas subserosa e submucosa, cuja etiopatogenia pode encontrar correspondência com obstrução do trato gastrointestinal. Essa teoria, a mecânica, não é a única, já que a bacteriana, a pulmonar e a lesão da mucosa intestinal constituem outras causas.

**Palavras-chave:** Tricobezoar. Tricotilomania. Tricofagia. Pneumatose.

## REFERÊNCIA

1. Ruiz HD, Palermo M, Ritondale O, Pest E, Pest P, Villafañe V, *et al.* [Gastro-duodenal trichobezoars: a rare cause of obstruction of the gastrointestinal tract]. *Acta Gastroenterol Latinoam.* 2005;35(1):24-7.
2. Contreras-Parada L, Figueroa-Quiñónez J, Rueda-Mendoza S. Presentación de un caso de tricobezoar en el Hospital Erasmo Meoz de la ciudad de San José de Cúcuta (Colombia). *Salud Uninorte.* 2004;18:46-50.
3. Ibuowo AA, Saad A, Okonkwo T. Giant gastric trichobezoar in a young female. *Int J Surg.* 2006;6:e4-e6.

# POLIRRADICULONEUROPATIA DESMIELINIZANTE INFLAMATÓRIA CRÔNICA: RELATO DE CASO

Bianca Cardoso Lopes<sup>1</sup> , Vinícius Diniz Cedro Araújo<sup>1</sup>, Letícia Toledo Rocha Sobreira<sup>2</sup>,  
Nathália Maria Ladeira de Oliveira<sup>1</sup>, Débora Maria Tavares de Andrade<sup>1</sup>, Iure Kalinine Ferraz de Souza<sup>1</sup>

<sup>1</sup>Universidade Federal de Ouro Preto (UFOP), Ouro Preto, Minas Gerais, Brasil.

<sup>2</sup>Universidade Federal de Minas Gerais (UFMG), Belo Horizonte, Minas Gerais, Brasil.

Autor correspondente:  
Bianca Cardoso Lopes.  
E-mail: bianca.cl1@aluno.ufop.edu.br

**INTRODUÇÃO:** A polirradiculoneuropatia sensitivo-motora desmielinizante (PDIC) é uma polineuropatia imunomediada caracterizada por fraqueza simétrica nos músculos proximais e distais, com progressão contínua por mais de 2 meses<sup>1</sup>. O início é insidioso e pode agravar-se lentamente ou seguir um padrão de recaídas e recuperações<sup>1</sup>. **OBJETIVOS:** Este relato visa descrever um caso de PDIC e seu manejo. **RELATO DE CASO:** D.T., 50 anos, feminino, iniciou a parestesia em mão direita, em especial no dedo um, indicador e médio. Após 2 meses evoluiu para a mão esquerda. História pessoal de hipotireoidismo, mãe com tireoidite de hashimoto e o pai apresentou miopatia mitocondrial ao nascimento e desenvolveu esclerose lateral amiotrófica. Ao exame físico apresentou redução de força em membro superior direito (MSD). Eletroneuromiografia (ENMG) de membros superiores (MMSS) mostrou mononeuropatia de mediano bilateral nos punhos com envolvimento predominantemente mielínico sensitivo-motor moderado à direita e leve à esquerda e mononeuropatia ulnar bilateral no cotovelo com leve envolvimento mielínico sensitivo-motor à direita e sensitivo à esquerda, compatível com síndrome do túnel do carpo e ulnar à direita. Foi encaminhada para cirurgia de descompressão e durante acompanhamento clínico houve remissão dos sintomas bilateralmente. Retorna após 4 anos com recidiva do quadro e redução de força em MSD com reflexos ausentes. Em nova ENMG e estudos de condução nervosa sensitiva dos membros, viu-se polirradiculoneuropatia sensitivo-motora mielínica com bloqueio de condução, assimétrica, moderada, com predomínio em MMSS. Líquor alterado com leucócitos 13/mm<sup>3</sup> com predomínio de linfócitos, hemácias 4/mm<sup>3</sup> e com proteínas elevadas 101,2 mg/dL com VDRL não reator e sem bactérias. Eletroforese de proteína sérica sem alterações. Tratamento iniciado com pulsoterapia com corticoide e houve remissão dos sintomas. **DISCUSSÃO:** Clinicamente, a PDIC é classificada em típica e atípica<sup>2</sup>. A primeira é uma polineuropatia simétrica que afeta igualmente os músculos proximais e distais, enquanto a segunda inclui a neuropatia desmielinizante adquirida distal simétrica e a neuropatia sensorial e motora desmielinizante adquirida multifocal (Síndrome de Lewis-Sumner)<sup>3</sup>. **CONCLUSÃO:** A paciente apresenta características clínicas e exames compatíveis com PDIC. A história familiar ressalta as possíveis influências genéticas. Os resultados positivos da pulsoterapia indicam a eficácia da abordagem terapêutica.

**Palavras-chave:** Polirradiculoneuropatia Desmielinizante Inflamatória Crônica. Neurocirurgia. Neurologia. Doenças do Sistema Nervoso Periférico.

## REFERÊNCIAS:

1. Bunschoten C, Jacobs BC, Van den Bergh PYK, Cornblath DR, van Doorn PA. Progress in diagnosis and treatment of chronic inflammatory demyelinating polyradiculoneuropathy. *The Lancet Neurology*. 2019 Aug;18(8):784–94.
2. Kuwabara S, Misawa S. Chronic Inflammatory Demyelinating Polyneuropathy. *Adv Exp Med Biol*. 2019;1190:333–43.
3. Lehmann HC, Burke D, Kuwabara S. Chronic inflammatory demyelinating polyneuropathy: update on diagnosis, immunopathogenesis and treatment. *J Neurol Neurosurg Psychiatry*. 2019 Apr 16;90(9):981–7.

# POTENCIAIS DE USO DA TÉCNICA DE PRESSÃO NEGATIVA NO PROCESSO DE TRATAMENTO DE FERIDAS: UMA REVISÃO SISTEMÁTICA

Júlia de Oliveira Barbosa<sup>1</sup> , Isabella de Oliveira Barbosa<sup>1</sup>

<sup>1</sup> Universidade Federal de Minas Gerais, Belo Horizonte, Minas Gerais, Brasil.

Autor correspondente:  
Júlia de Oliveira Barbosa.  
E-mail: julia.obarbosa22@gmail.com

**Introdução:** O tratamento de feridas é alvo de grandes inovações tecnológicas na atualidade, visto que a exposição de tecidos lesionados oferece riscos inflamatórios e infecciosos para todo o corpo. Nessa ótica, cabe destacar a Terapia por Pressão Negativa (do inglês, NPWT), técnica usualmente feita em bloco cirúrgico, devido a necessidade do desbridamento e da lavagem da lesão. **Objetivo:** Fazer uma revisão sistêmica do tema. **Método:** Busca nas bases de dados “PubMed” e “Google Acadêmico”. **Resultados com discussão:** A NPWT é composta por uma esponja, uma barreira semi oclusiva e um sistema coletor de fluidos em que cria-se um ambiente para a ferida com pressões sub atmosféricas, para otimizar o processo cicatricial pela redução do exsudato inflamatório e da promoção do tecido de granulação. Há diversas variações comerciais da técnica, sendo a mais difundida um curativo de espuma porosa (com material seletivo contra micro-organismos) sobre a qual a sucção contínua ou intermitente é aplicada por um dispositivo eletrônico para atingir uma pressão de 125mmHg abaixo da pressão ambiente. Sob esse viés, são 4 os princípios básicos que orientam a técnica: macro deformação, micro deformação, drenagem de fluidos e estabilização do ambiente da ferida. Sob pressão, a esponja e o tecido tocado reduzem sua superfície de contato, logo, com maior aproximação de bordas da ferida. Porém, a variável histológica dos tecidos circundantes implicará em maior (excesso de pele) ou menor deformidade (maior tensão, como couro cabeludo). **Conclusão:** A literatura demonstra implementação generalizada da NPWT em feridas agudas e crônicas pelo ótimo resultado na sua cicatrização, com maior proliferação celular e angiogênese e redução de edema, seromas, deiscência, infecção, apoptose, proliferação de fibroblastos e troca do curativo.

**Palavras-chave:** Ferida cirúrgica. Tratamento de ferimentos com Pressão Negativa. Cicatrização.

## REFERÊNCIAS:

1. Zaver V, Kankanal P. National Center for Biotechnology Information [Internet]. Negative Pressure Wound Therapy - StatPearls - NCBI Bookshelf; 4 set 2023 [acesso em: 2024 mar 15]. Disponível em: <https://www.ncbi.nlm.nih.gov/books/NBK576388/>.
2. Normandin S, Safran T, Winocour S, Chu CK, Vorstenbosch J, Murphy AM, *et al.* Negative Pressure Wound Therapy: Mechanism of Action and Clinical Applications. *Semin Plast Surg.* 2021 Aug; 35(3): 164–170.

## Resumo

**POTENCIAL TERAPÊUTICO DA OXIGENOTERAPIA HIPERBÁRICA EM LESÃO PÓS-TRAUMA CORTO-CONTUSO: RELATO DE CASO EM PACIENTE COM DOENÇA DE CUSHING**

Amanda Lima Alves Pereira<sup>1</sup> ; Ana Cláudia Pereira de Souza<sup>1</sup>, Carolina Ribeiro Pains de Oliveira<sup>1</sup>, Karolina Yukari Kitagawa<sup>2</sup>

1 Universidade Federal de Minas Gerais, Belo Horizonte, Minas Gerais, Brasil.

2 Hospital Santa Rita, Contagem, Minas Gerais, Brasil.

Autor correspondente:

Amanda Lima Alves

Pereira. Email:

amandalima02alves@gmail.com


**Introdução:** O manejo de feridas em pacientes com Síndrome de Cushing é desafiador devido à cicatrização lenta decorrente das alterações causadas pela comorbidade. A Oxigenoterapia Hiperbárica (OHB) emerge como tratamento adjuvante, devido aos efeitos fisiológicos da associação entre um ambiente com oxigênio puro e pressurização de duas a três vezes maior que ao nível do mar. **Objetivo:** Demonstrar a eficácia da OHB na cicatrização de feridas de difícil manejo. **Descrição:** Paciente do sexo feminino, 38 anos, com Doença de Cushing causada por adenoma hipofisário refratário e histórico de repetidas feridas de lenta cicatrização, sofre trauma corto-contuso na região infrapatelar após queda da própria altura, gerando ferida de sete centímetros de comprimento com exposição óssea e articular. Foi confeccionado retalho fasciocutâneo que evoluiu com sofrimento tecidual por hipoxemia. Após cinco dias do trauma, é admitida em serviço especializado em feridas com a região lesionada infectada, sendo internada para realização de antibioticoterapia intravenosa e desbridamento cirúrgico. Com nove dias de evolução da ferida, inicia sessões diárias de 120 minutos de OHB e passados 20 dias, é instalado curativo à vácuo. Após 35 sessões, a área da lesão torna-se apta para receber enxerto. **Discussão:** A Síndrome de Cushing induz atrofia da pele, tornando-a mais suscetível a feridas de cicatrização lenta devido aos efeitos catabólicos dos glicocorticoides em excesso no tecido conjuntivo. Isto dificulta o tratamento das feridas, mesmo com terapia adequada. Nesse contexto, a OHB, ao expor os tecidos a concentrações elevadas de oxigênio, aumenta a saturação, melhora a hipóxia tecidual, eleva a perfusão sanguínea e promove a proliferação de fibroblastos, produção de colágeno e angiogênese. Segundo o Conselho Federal de Medicina, a terapia é recomendada em lesões refratárias, retalhos ou enxertos comprometidos. No caso descrito, a paciente apresentou um retalho na ferida com sofrimento tecidual devido à hipoxemia secundária à perda vascular, com rápida progressão do tecido necrótico. Após trinta e cinco sessões de OHB, a ferida alcançou o estágio de maturação, com o leito integralmente preenchido por tecido de granulação, sem exsudato, tornando-se apta a receber um enxerto. **Conclusão:** A cicatrização favorável da lesão revela o potencial da OHB como adjuvante no tratamento de feridas complexas, o que suscita a necessidade de novos estudos para validar a eficácia da terapia nesse cenário. **Palavras-chave:** Oxigenoterapia Hiperbárica. Doença de Cushing. Ferida.

**Referências:**

1. Camporesi EM, Bosco G. Mechanisms of action of hyperbaric oxygen therapy. *Undersea Hyperb Med.* 2014;41(3):247–52.
2. Fleseriu M, Auchus R, Bancos I, Ben-Shlomo A, Bertherat J, Biermasz NR, *et al.* Consensus on diagnosis and management of Cushing's disease: a guideline update. *Lancet Diabetes Endocrinol.* 2021 Dec;9(12):847–75.
3. Klakeel M, Kowalske K. The Role of Hyperbaric Oxygen Therapy for the Treatment of Wounds. *Phys Med Rehabil Clin N Am.* 2022 Nov;33(4):823–32.
4. Lacroix A, Feelders RA, Stratakis CA, Nieman LK. Cushing's syndrome. *Lancet.* 2015 Aug;386(9996):913–27.
5. Thom SR. Hyperbaric Oxygen: Its Mechanisms and Efficacy. *Plast Reconstr Surg.* 2011 Jan;127 Suppl 1(Suppl 1):131S–141S.

## Resumo

**PREVALÊNCIA DE CÂNCER COLORRETAL EM PACIENTES MENORES DE 50 ANOS NAS LAPAROTOMIAS EXPLORADORAS EM UM HOSPITAL DE BELO HORIZONTE (MG) DE 2022 A 2023**

Erick Alves Ferreira<sup>1</sup> , Fabiana Oliveira de Araújo<sup>1</sup>, Joana Paula Mendes de Moura, Luiza Marina Ribeiro Teixeira<sup>1</sup>, Iara Arruda dos Santos<sup>2</sup>, Daniela Alves de Brito Queiroz<sup>2</sup>

1 Universidade Federal de Ouro Preto, Ouro Preto, Minas Gerais, Brasil.

2 Hospital Metropolitan Odilon Behrens, Belo Horizonte, Minas Gerais, Brasil.

**Autor correspondente:**

Erick Alves Ferreira.

E-mail: erick.alves@aluno.

ufop.edu.br

**Introdução:** O câncer colorretal (CCR) abrange tumores no intestino grosso e se desenvolve mediante mutações genéticas decorrentes de lesões benignas. Estima-se que seja a segunda neoplasia maligna mais diagnosticada em homens e mulheres no Brasil. O Ministério da Saúde (MS) recomenda o rastreamento em populações de médio risco de 50 a 75 anos, por meio de exames de sangue oculto nas fezes, colonoscopia ou sigmoidoscopia. Apesar de o rastreamento ter reduzido a incidência geral e a mortalidade por CCR, atualmente há aumento da incidência de lesões pré-neoplásicas e de câncer em menores de 50 anos.


**Objetivo:** Expor a prevalência de CCR em pacientes com idade inferior a 50 anos nas laparotomias exploradoras em um hospital de urgência de Belo Horizonte em 2022 e 2023, e incitar a reflexão sobre a idade mínima estipulada pelo MS para rastreamento. **Método:** Trata-se de estudo observacional transversal descritivo que analisou o registro das laparotomias exploradoras por abdome agudo realizadas em um hospital de urgência de Belo Horizonte entre 2022 e 2023. Foi estabelecida a prevalência de pacientes com menos de 50 anos dentre o total de pacientes com diagnóstico primário de CCR durante os procedimentos. Foram incluídos somente pacientes com resultado de exame anatomopatológico equivalente a adenocarcinoma ou carcinoma colorretal. **Resultados com discussão:** Analisou-se 821 laparotomias exploradoras, das quais 107 resultaram em diagnóstico de CCR. Foram encontrados 20 casos de CCR em menores de 50 anos sem alto risco, o que equivale a 18,7%. Tal dado é superior à estimativa de 10% da OMS, a qual embasa a diretriz de rastreamento do MS, de modo que parte significativa da população com CCR não é contemplada pelo rastreamento. **Conclusão:** Apesar de o MS recomendar o rastreamento do CCR a partir dos 50 anos, o trabalho demonstra prevalência considerável da doença em pessoas com idade inferior, o que justifica mais estudos sobre a idade de início do rastreamento.

**Palavras-chave:** Câncer colorretal. Laparotomia. Rastreamento.

**Referências:**

1. Detecção Precoce do Câncer. MINISTÉRIO DA SAÚDE. Instituto Nacional de Câncer José Alencar Gomes da Silva (INCA) [Internet]. 2021. [Acesso em 2024 Mar 20]. Disponível em: <https://www.inca.gov.br/sites/ufu.sti.inca.local/files/media/document/deteccao-precoce-do-cancer.pdf>
2. Done JZ, Fang SH. Young-onset colorectal cancer: A review. *World J Gastrointest Oncol*. 2021 Aug 15;13(8):856–66.

# PROTEÇÃO DO OCO PÉLVICO EM EXENTERAÇÃO PÉLVICA TOTAL: PROPOSTA DE UMA TÉCNICA CIRÚRGICA

Henrique Mota Rebello Gomes<sup>1</sup> , Gabriela Mota Rebello Gomes<sup>1</sup>, Maria Luísa Sales Martuscelli<sup>1</sup>, Maria Clara Damasceno Sales<sup>1</sup>, Melissa Oliveira Mourão<sup>1</sup>, Claudio Henrique Rebello Gomes<sup>1</sup>

<sup>1</sup> Centro Universitário UniFipMoc-Afya. Montes Claros (MG), Brasil.

Autor correspondente: Henrique Mota Rebello Gomes<sup>1</sup> Henrique Mota Rebello Gomes. Email: henrique.mota.rebello@gmail.com


**Introdução:** Exenteração pélvica total é uma cirurgia oncológica radical em que o paciente é submetido a esvaziamento total da pelve, levando a vazio pélvico que propicia formação de fístulas, seromas, aderências intestinais, infecções e dor devido à queda e subsequente tração visceral para o espaço criado. Faz-se necessário criar proteção do terço superior da pelve para minimizar ou impedir tais ocorrências. A literatura descreve várias técnicas cirúrgicas de proteção do oco pélvico: posicionamento de tela no estreito superior, protegida por fásia muscular, uso de musculatura abdominal realocada para oco pélvico, transposição de vísceras como cólon transverso e seu omento, além da reocupação pélvica com reconstrução vaginal e do trânsito intestinal. **Objetivo:** Descrever uma técnica cirúrgica de baixo custo e acessível, com resultados equivalentes a outras alternativas clássicas. **Métodos:** Apresentação de opção de proteção do oco pélvico quando não é possível a reconstrução visceral ou a transposição do reto abdominal é dificultada pela presença de ostomia, posicionando-se balonetes do tipo sonda de Foley insuflados na pelve, exteriorizadas pela pele como dreno simples. **Resultados Com Discussão:** Realiza-se insuflação de volumes entre 80/100 ml em cada sonda, utilizando de 2 a 4 unidades ocupando o oco pélvico (figura 1). O tempo cirúrgico de posicionamento das sondas dura poucos minutos. Estes são retirados cerca de 30 dias após a alta, intervalo suficiente para acomodação das vísceras à parte superior da pelve. Não há formação de seromas pelo vazio pélvico e nem dor visceral pela tração, com mínima quantidade de líquido drenado pelos orifícios do ânus, reto e vagina, permitindo recuperação mais rápida e com baixo custo. **Conclusão:** A alta morbidade da exenteração pélvica total relaciona-se a grande área cruenta pós-ressecção, propiciando obstrução intestinal, fístulas intestinais e/ou seroma pélvico, abertura de linhas de sutura perineal e consequentes fístulas cutâneas crônicas. A ocupação deste espaço pelos balonetes insuflados com ou sem o auxílio do omento tem minimizado tais complicações. Esta técnica proposta mostra-se como opção de fácil execução, baixo custo, acessível inclusive ao SUS, com bons resultados na proteção do oco pélvico pós-exenteração total, possibilitado recuperação mais rápida, sobretudo no que tange à dor visceral e fistulização.

**Palavras-chave:** Exenteração pélvica. Neoplasias pélvicas. Oncologia cirúrgica.

#### Referencias:

1. Ubinha ACF, Pedrão PG, Tadini AC, Schmidt RL, Santos MH, Andrade CEMC, *et al.* The Role of Pelvic Exenteration in Cervical Cancer: A Review of the Literature. *Cancers*. 2024; 16(4): 817.

## PSEUDOCISTO PANCREÁTICO: EXISTE EVIDÊNCIA NA LITERATURA DE TRATAMENTO CONSERVADOR PARA CISTO DE CÁPSULA ESPESSA?

Sofya Santos Silva<sup>1</sup> , Cirenio de Almeida Barbosa<sup>1,2</sup>, Carlos Augusto Aglio<sup>2</sup>, Murillo César da Costa Borges<sup>1</sup>, Ronald Soares dos Santos<sup>3</sup>, Humberto Eustáquio Figueiredo Junior<sup>4</sup>

<sup>1</sup> Universidade Federal de Ouro Preto, Ouro Preto, Minas Gerais, Brasil.

<sup>2</sup> Complexo hospitalar Santa Casa de Belo Horizonte/ São Lucas, Belo Horizonte, Minas Gerais, Brasil.

<sup>3</sup> Hospital Santa Casa de Misericórdia de Ouro Preto, Ouro Preto, Minas Gerais, Brasil.

<sup>4</sup> Hospital Universitário Ciências Médicas de Minas Gerais, HUCM, Belo Horizonte, Minas Gerais, Brasil.

Autor correspondente: Sofya Santos Silva. E-mail: sofyasantossilva2609@gmail.com

**INTRODUÇÃO:** O pseudocisto pancreático é uma coleção de suco pancreático envolta de cápsula fibrosa e tecido de granulação, geralmente decorrente de episódios de pancreatite aguda, traumática ou crônica. Embora muitos casos sejam assintomáticos, alguns podem causar sintomas como dor abdominal, perda de peso, saciedade precoce, icterícia e obstrução intestinal ou biliar devido à compressão gástrica.<sup>1</sup> **OBJETIVO:** Buscar estudos que evidenciem a eficácia do tratamento conservador para pseudocisto pancreático. **MÉTODO:** Revisão narrativa da literatura com ênfase em artigos que evidenciam o uso do tratamento conservador. Os artigos selecionados, provenientes das plataformas PubMed e UpToDate, foram escolhidos com base no título, resumo e análise crítica. **DISCUSSÃO:** O manejo padrão para pseudocistos não complicados é expectante e inclui suporte clínico, após excluir neoplasias. Este tratamento é baseado na possibilidade de regressão espontânea dos pseudocistos. Estudos demonstraram redução na coleção líquida com suporte clínico. Em um estudo com 19 pacientes e pseudocistos de diâmetro médio de 9,7 cm, 26% apresentaram resolução completa, enquanto 58% registraram redução no tamanho do pseudocisto ao longo de um ano.<sup>1</sup> Outros estudos apoiam o tratamento clínico expectante. Nas pesquisas Vitas e Sarr, envolvendo 68 pacientes tratados conservadoramente, 57% dos 24 pacientes tiveram resolução geral dos pseudocistos, sendo que 38% resolveram após mais de 6 meses do diagnóstico. O estudo de O'Malley e colegas mostrou que pseudocistos com mais de 4 cm se resolveram espontaneamente, em média, após 3 meses do diagnóstico. No entanto, em um caso, a resolução não ocorreu até 28 meses.<sup>2</sup> No estudo de Maringhini e colaboradores, foi observado que, dentro de um ano após o diagnóstico, 65% dos pseudocistos agudos se resolveram.<sup>3</sup> Mesmo sem resolução, a maioria dos pseudocistos geralmente não causa sintomas significativos, desde que não cresçam, e podem ser tratados com segurança com suporte e observação. A presença de sintomas ou complicações, como hemorragia, infecção ou ruptura de órgão adjacente, indica a necessidade de intervenção.<sup>4</sup> **CONCLUSÃO:** Conclui-se que o tratamento conservador é viável para pseudocistos pancreáticos assintomáticos e sem complicações. O acompanhamento por imagem é crucial para monitorar a possível regressão espontânea do pseudocisto ou redução da coleção líquida. Em casos de complicações, intervenções são necessárias.

**Palavras-chave:** Pseudocisto pancreático. Tratamento conservador. Pancreatite.

### REFERÊNCIAS

1. Freedman SD, Forsmark CE. Overview of the complications of chronic pancreatitis. [Internet]. 2022. UpToDate. [Acesso em 2024 Mar 20]. Disponível: [https://www.uptodate.com/contents/overview-of-the-complications-of-chronic-pancreatitis?search=pseudocisto%20pancreático&source=search\\_result&selectedTitle=2-54&usage\\_type=default&display\\_rank=2](https://www.uptodate.com/contents/overview-of-the-complications-of-chronic-pancreatitis?search=pseudocisto%20pancreático&source=search_result&selectedTitle=2-54&usage_type=default&display_rank=2)
2. O'Malley VP, Cannon JP, Postier RG. Pancreatic pseudocysts: cause, therapy, and results. *Am J Surg*. 1985;150:680–682.
3. Maringhini A, Uomo G, Patti R, Rabitti P, Termini A, Cavallera A, *et al*. Pseudocysts in acute nonalcoholic pancreatitis: incidence and natural history. *Dig Dis Sci*. 1999;44(8):1669–1673.
4. Habashi S, Draganov PV. Pancreatic pseudocyst. *World J Gastroenterol*. 2009 Jan 7;15(1):38–47.



## RECIDIVA DE NEOPLASIA DE RETO: UM RELATO DE CASO

Esther Maria Serapião Teodoro<sup>1</sup> , Isabella Ferreira Faioli Lima<sup>1</sup>, Laura Mariana Araújo do Amaral<sup>1</sup>,  
Matheus Duarte Massahud<sup>2</sup>

<sup>1</sup> Faculdade de Minas de Belo Horizonte, Belo Horizonte, Minas Gerais, Brasil.

<sup>2</sup> Hospital Santa Casa de Misericórdia de Belo Horizonte, Belo Horizonte, Minas Gerais, Brasil.

Autor correspondente:  
Esther Maria Serapião Teodoro. Email:  
estherteodoro2000@hotmail.com.

### RESUMO


**Objetivo:** Relatar um caso de recidiva de neoplasia de reto. **Método:** A pesquisa foi realizada nas plataformas BVSsalud, Brazilian Journal of Health Review e SciELO, além de informações do prontuário do paciente. **Considerações finais:** O caso descrito elucida a importância estabelecida do rastreamento e diagnóstico precoce e o impacto no tratamento e prognóstico dos pacientes. **INTRODUÇÃO:** O câncer retal (CR) é, geralmente, diagnosticado antes da disseminação, permitindo ressecção cirúrgica. Sintomas incluem dor abdominal, alterações intestinais e sangramento. O tratamento é cirúrgico, possivelmente com RT e/ou QT. Este trabalho relata recidiva de neoplasia retal, enfatizando a necessidade de uma equipe multidisciplinar, apoio familiar e rastreamento recomendado pelo Ministério da Saúde. **RELATO DE CASO:** Paciente masculino, 67 anos, apresentou hematoquezia por 6 meses em 2019. Submetido a retossigmoidoscopia, que identificou uma lesão na parede anterior do reto baixo, chegando ao diagnóstico de neoplasia retal. Realizou retossigmoidectomia com excisão total do mesorreto com confecção de ileostomia protetora. No pós cirúrgico foi realizada terapia adjuvante, e posteriormente, reconstrução do trânsito intestinal. Seguimento com TC semestral e CEA trimestral, dentro da normalidade por 2 anos. No 3º ano, apresentou um aumento significativo do CEA, sendo necessário solicitar exames de imagem, que evidenciaram um abscesso pré-sacral. Devido às alterações, foi solicitado uma colonoscopia que confirmou recidiva de neoplasia de reto. Paciente foi readmitido em 2023 para amputação abdominoperineal (AAP) com colostomia terminal. Apresentou boa evolução no CTI e enfermaria, alta em bom estado geral em 22/10/23. **DISCUSSÃO:** O tratamento do CR requer abordagem multidisciplinar e apoio familiar, considerando a individualidade biológica de cada paciente. Intervenções como a AAP demandam adaptações na rotina devido à ostomia permanente. A ênfase na prevenção e rastreamento é crucial para reduzir a morbimortalidade. Avaliação da qualidade de vida é essencial para abordagem compassiva e integral durante o tratamento. **CONCLUSÃO:** O CR representa um desafio significativo para a saúde pública. Assim, a implementação de programas de rastreamento eficaz desempenha um papel crucial na identificação precoce da doença, contribuindo para prognósticos mais favoráveis e redução das taxas de mortalidade. É fundamental, também, detectar fatores de risco, tanto os modificáveis quanto os não modificáveis.

**Palavras-Chave:** Neoplasia. Reto. Recidiva. Colonoscopia.

### REFERÊNCIAS:

1. Leal RF, Ayrizono MLS, Fagundes JJ, Oliveira PSP, Ângelo SN, Coy CSR, *et al.* Recidiva pélvica de adenocarcinoma de reto: abordagem cirúrgica. *Rev bras colo-proctol.* 2008Jan;28(1):40–5.
2. Boute TC, Swartjes H, Greuter MJE, Elferink RV, Vink GR, Wilt JHW, *et al.* Cumulative incidence, risk factors, and overall survival of disease recurrence after curative resection of stage II–III colorectal cancer: A population-based study. *Cancer research communications*, v. 4, n. 2, p. 607–616, 2024.
3. Andrade SMS, Pereira Fl. Câncer Colorretal Sincrônico: Relato De Caso E Revisão De Literatura. *Rev Bras Colo-proctol.* 2007jan;27(1):69–79.

## RECONSTRUÇÃO BILIAR NO TRANSPLANTE HEPÁTICO POR COLANGITE ESCLEROSANTE PRIMÁRIA: ANASTOMOSE EM Y DE ROUX DEVE SER A REGRA?

Alice de Oliveira Andalécio Costa<sup>1</sup> , Deivison Junio de Jesus Fiuza Damasceno<sup>1</sup>, Bianca Laís Borges Nogueira<sup>1</sup>, Anna Luiza Alves Andrade<sup>1</sup>, Aquiles Magalhães Viana<sup>1</sup>, João Bernardo Sancio Rocha Rodrigues<sup>1</sup>

<sup>1</sup> Universidade Federal de Minas Gerais, Belo Horizonte, Minas Gerais, Brasil.

Autora correspondente: Alice de Oliveira Andalécio Costa. Email: aliceoliveiraacosta@gmail.com / aliceandalecio@ufmg.br


**INTRODUÇÃO:** A colangite esclerosante primária (CEP) é doença imunomediada caracterizada por estenoses e dilatações irregulares dos ductos biliares intra e extra-hepáticos.<sup>1</sup> Suas principais complicações incluem cirrose hepática, colangites recorrentes, carcinoma hepatocelular e colangiocarcinoma.<sup>2</sup> Em pacientes com doença hepática em estágio terminal, o transplante hepático (TxH) é opção com potencial curativo.<sup>1</sup> Historicamente, a reconstrução da via biliar é feita com coledocojejunostomia em Y de Roux (YR) por ser doença das vias biliares.<sup>3</sup> **OBJETIVO:** Revisar a literatura atual quanto à opção de reconstrução biliar no TxH em pacientes com CEP. **MÉTODO:** Pesquisa na base de dados PubMed, utilizando as palavras-chave “primary sclerosing cholangitis; liver transplant; biliary anastomosis”. Foram selecionados cinco artigos que contemplavam o objetivo estabelecido. **RESULTADOS COM DISCUSSÃO:** A YR e a anastomose ducto-ducto (DD) são potenciais técnicas de reconstrução biliar durante o TxH por CEP. A opção DD é controversa pelo fato de se realizar a anastomose em via biliar teoricamente doente, com maior risco de complicações associadas. Inicialmente, a YR foi a técnica realizada pela maioria dos centros transplantadores devido a taxas reduzidas de complicações biliares e melhora da sobrevida do enxerto.<sup>3</sup> Contudo, meta-análises sugerem não haver diferenças significativas na comparação das técnicas quanto à sobrevida do enxerto, risco de complicações biliares, como estenoses e fístulas, bem como taxa de recorrência da CEP.<sup>3,4</sup> A reconstrução em YR apresentou maior risco de colangite associado.<sup>3</sup> Outra preocupação da anastomose DD é o risco teórico de colangiocarcinoma na via biliar residual do receptor, o que também não foi verificado na comparação com a YR.<sup>3</sup> Há vantagens importantes da reconstrução DD, sobretudo quanto à menor incidência de colangite e da manutenção do acesso à papila por via endoscópica. Apesar disso, os casos devem ser avaliados de forma individual e, sobretudo em pacientes com acometimento importante da via biliar extra-hepática, a reconstrução em YR pode ser a técnica mais adequada. **CONCLUSÃO:** A reconstrução biliar com anastomose DD durante o TxH por CEP se apresenta como opção técnica segura e sem diferença significativa na incidência de complicações pós-operatórias quando comparada à reconstrução em YR.

**Palavras-chave:** Colangite Esclerosante Primária. Transplante de Fígado. Anastomose Cirúrgica. Vias Biliares.

### REFERÊNCIAS

1. Saner FH, Frey A, Björn-Ole Stüben, Hoyer DP, Willuweit K, Daniel M, *et al.* Transplantation for Primary Sclerosing Cholangitis: Outcomes and Recurrence. *Journal of Clinical Medicine*. 2023 May 11;12(10):3405–5.
2. Wells MM, Croome KP, Boyce E, Chandok N. Roux-en-Y choledocojejunostomy versus duct-to-duct biliary anastomosis in liver transplantation for primary sclerosing cholangitis: a meta-analysis. *Transplantation Proceedings*. 2013;45(6):2263–71.
3. Pandanaboyana S, Bell R, Bartlett AJ, McCall J, Hidalgo E. Meta-analysis of Duct-to-duct versus Roux-en-Y biliary reconstruction following liver transplantation for primary sclerosing cholangitis. *Transpl Int*. 2015 Apr;28(4):485–91.
4. Shamsaeefar A, Shafiee M, Nikeghbalian S, Kazemi K, Mansorian M, Motazedian N, *et al.* Biliary reconstruction in liver transplant patients with primary sclerosing cholangitis, duct-to-duct or Roux-en-Y? *Clin Transplant*. 2017 Jun;31(6).
5. Lazaridis KN, LaRusso NF. Primary Sclerosing Cholangitis. *N Engl J Med*. 2016 Sep 22;375(12):1161–70.

# RELATO DE CASO: AVALIAÇÃO CIRÚRGICA E EVOLUÇÃO CLÍNICA DE HÉRNIA DE LITTRÉ

Brenda Bezerra Valverde<sup>1</sup> , André Sampaio Silva<sup>2</sup>, Jonas Valverde Silva<sup>1</sup>, Jeriel Silva Santos Junior<sup>1</sup>, Júlia Morbeck Andrade Morais<sup>1</sup>, Carolyna Tavares Silva Nora<sup>1</sup>

<sup>1</sup> Afya Faculdade de Ciências Médica de Itabuna, Itabuna, Bahia, Brasil.

<sup>2</sup> Universidade Federal da Bahia, Salvador, Bahia, Brasil.

Autor correspondente:  
Brenda Bezerra Valverde. E-mail: [brendabezerravalver@gmail.com](mailto:brendabezerravalver@gmail.com)

**Introdução:** A hérnia de Littré (HL), complicação rara do divertículo de Meckel (DM), é caracterizada pela protrusão do divertículo por orifício herniário.<sup>1</sup> Geralmente assintomática, pode levar a complicações, como sangramento, inflamação, obstrução intestinal, encarceramento, estrangulamento e perfuração.<sup>1,2,3</sup> O diagnóstico geralmente ocorre incidentalmente, durante cirurgias de rotina para correção de hérnias.<sup>2</sup> O tratamento principal é cirúrgico, com riscos de deiscência e infecção da ferida pós-operatória.<sup>1</sup> **Objetivo:** Descrever um caso de HL, destacando a importância da abordagem cirúrgica precisa no intuito de garantir recuperação favorável e mitigar complicações pós-operatórias. **Metodologia:** Consiste em um relato de caso, que ocorreu em um hospital no estado de Goiás, com consentimento do cliente. **Resultados com discussão:** Paciente masculino, 37 anos, atleta, admitido com abaulamento não redutível há mais de 5 anos, acompanhado de leve dor e sem alteração do ritmo intestinal, diagnosticado com hérnia inguinal à direita por ultrassonografia. Tal fato corrobora com a literatura, que relata maior predominância nas regiões femoral e inguinal (39-50%).<sup>1,3</sup> A cirurgia envolveu inguinotomia à direita, revelando conteúdo herniário, identificado como alça intestinal com DM e fibrose compondo a HL, que ocorre em  $\leq 1\%$  dos casos de DM (Figura 1).<sup>4</sup> Realizou-se enterectomia com enterorrafia e correção da hérnia pela técnica de Lichtenstein. Após o procedimento inicial, apresentou episódios de enterorrafia protusa e foi submetido a uma segunda cirurgia para enterectomia segmentar com anastomose. Recebeu alta no 3º dia pós-operatório (DPO), mas cursou com episódios de vômitos no 5º DPO, sem evidência de obstrução na tomografia. Na consulta realizada com 30 dias apresentava boa recuperação e retomou suas atividades físicas após 2 meses. Os segmentos removidos foram encaminhados à análise anatomopatológica, revelando inflamação e presença de aderências fibrosas. **Conclusão.** A hérnia de Littré é rara, e seu diagnóstico desafiador. Os exames de imagem muitas vezes são inconclusivos, levando ao diagnóstico apenas durante a cirurgia. Embora o tratamento cirúrgico seja essencial, há escassez de estudos que embasem tal abordagem devido à raridade do achado. Portanto, é imperativo que sejam realizadas mais pesquisas que venham a destacar a HL como um diagnóstico possível.

**Palavras-chave:** Cirurgia gera. Hérnia. Divertículo.

## Referências

- Schizas D, Katsaros I, Tsapralis D, Moris D, Michalinos A, Tsilimigras DI, *et al.* Littré's hernia: a systematic review of the literature. *Hernia*. 2019; 23(1):125-130.
- Evola G, Piazzese E, Bonanno S, Di Stefano C, Di Fede GF, Piazza L. Complicated Littré's umbilical hernia with normal Meckel's diverticulum: A case report and review of the literature. *Int J Surg Case Rep*. 2021;84:106126.
- Khalifa MB, Belaid AB, Ghannouchi M, Nacef K, Fodha M, Boudokhane M. Umbilical Littré hernia: A rare case report of an acute abdomen. *Int J Surg Case Rep*. 2024;114:109182.
- Trigui R, Hasnaoui A, Heni S, Kammoun H. An unusual form of incisional hernia: A case report of Littré's hernia. *Int J Surg Case Rep*. 2023;113:109066

# RELATO DE CASO: HÉRNIA TRAUMÁTICA EM COLISÃO AUTO X BICICLETA

Laura Pereira Faria<sup>1</sup> , Rafael Calvão Barbuto<sup>1</sup> , Nadson Zimmer Leão<sup>2</sup>, Márcio Mattos Pinheiro Júnior<sup>3</sup>, Marcel Brito da Rocha<sup>1</sup>

1. Universidade Federal de Minas Gerais, Belo Horizonte, Minas Gerais, Brasil.

2 Hospital Risoleta Tolentino Neves, Belo Horizonte, Minas Gerais, Brasil..

3 Hospital da Polícia Militar de Minas Gerais, Belo Horizonte, Minas Gerais, Brasil.

Autor correspondente:  
Rafael Calvão Barbuto.  
E-mail: barbuto.ufmg@gmail.com

**Introdução:** As hérnias abdominais traumáticas - HAT - são raras, decorrentes de traumas contusos. Diante da escassa literatura sobre o tema, o tratamento adequado é incerto e não há diretrizes. **Objetivo:** Este artigo objetiva descrever um caso de HAT e os mais recentes conceitos relacionados ao seu manejo. **Método:** Realizou-se pesquisa na base PubMed com os termos (Traumatic[Title/Abstract]) AND (Hernia[Title/Abstract]). Selecionou-se Meta-análises e de Revisões Sistemáticas dos últimos 5 anos. **Descrição:** Paciente do sexo masculino, 48 anos, admitido, após trauma abdominal contuso contra guidão de bicicleta, com dor abdominal intensa. Tomografia Computadorizada com contraste evidenciou “*diástase dos retos abdominais e descontinuidade dos planos fasciais subjacentes; mínima herniação do cólon transverso e densificação da gordura subcutânea nesse nível*”. Realizada laparotomia, evidenciando hérnia de parede abdominal anterior. O conteúdo herniário era de epíplon. O paciente recebeu alta após 5 dias. **Discussão:** A HAT tem incidência <1% em adultos e de 0,1% em crianças<sup>2</sup>. Os sinais mais comuns são escoriação e equimose abdominal<sup>2</sup>. Mecanismos de lesão, em crianças, são trauma contra guidão de bicicletas seguido de colisão automobilística<sup>2</sup> e, em adultos, esta é a principal etiologia<sup>1</sup>. O exame mais sensível é a Tomografia Computadorizada<sup>2</sup>, que, além do diagnóstico, facilita a detecção de lesões intra-abdominais concomitantes, orientando o manejo do paciente. Ultrassom e radiografia abdominais podem ser úteis, mas um resultado negativo não exclui a presença da lesão. A classificação proposta por Dennis *et al.* estratifica as lesões de parede abdominal em quatro níveis, de acordo com a gravidade observada na TC; porém não é utilizada de rotina.<sup>1,3</sup> O tratamento mais prevalente é por laparotomia, uma vez que a maioria dos pacientes apresenta lesões abdominais coexistentes que necessitam de abordagem cirúrgica<sup>1</sup>. A maioria dos casos apresenta recorrência, mas não há relação quanto ao momento ou a forma de reparo cirúrgico<sup>1</sup>. O reparo precoce é sugerido para os que já serão abordados cirurgicamente e reduz risco de encarceramento e obstrução intestinal.<sup>1</sup> **Conclusão:** São necessários mais estudos para definir um protocolo de abordagem das HAT. Sugere-se que a condição do paciente guie a conduta.<sup>1,2</sup>

**Palavras-chave:** Hérnia. Cirurgia geral.

## Referências bibliográficas

1. Karhof S, Boot R, Simmermacher RKJ, van Wessem KJP, Leenen LPH, Hietbrink F. Timing of repair and mesh use in traumatic abdominal wall defects: a systematic review and meta-analysis of current literature. *World Journal of Emergency Surgery*. 2019 Dec;14(1).
2. Theodorou CM, Stokes SC, Beres AL. Traumatic Abdominal Wall Hernia in Children: A Systematic Review. *Journal of Surgical Research*. 2021 Jun;262:181–9.
3. Dennis RW, Marshall A, Deshmukh H, Bender JS, Narong Kulvatunyou, Lees J, *et al.* Abdominal wall injuries occurring after blunt trauma: incidence and grading system. *American Journal of Surgery*. 2009 Mar 1;197(3):413–7.

# RELATO DE CASO: POLITRAUMA EM VÍTIMA DE ACIDENTE MOTOCICLÍSTICO

Augusto Groenner Baeta da Costa<sup>1</sup> , Anna Clara Alves Martins Prado<sup>2</sup>, Arthur Kalil Santana Nasser<sup>2</sup>, Bárbara Isidoro Faria de Pádua<sup>2</sup>

<sup>1</sup> Hospital Unimed - Unidade Contorno, Belo Horizonte, Minas Gerais, Brasil.

<sup>2</sup> Faculdade de Ciências Médicas de Minas Gerais, Belo Horizonte, Minas Gerais, Brasil.

Autor Correspondente:  
Augusto Groenner  
Baeta da Costa. E-mail:  
augustogroenner95@  
gmail.com

## RESUMO

**Introdução:** As lesões penetrantes cervicais apresentam elevada morbimortalidade, relacionada à presença de estruturas vasculares, aerodigestivas e neurológicas. A exploração cirúrgica do trauma cervical penetrante é controversa e cada caso deve ser avaliado individualmente. **Objetivo:** Relatar o caso de um paciente com lesão em zona cervical II. **Descrição do caso:** Homem, 60 anos, vítima de acidente motociclístico, com lesões penetrante em zona cervical II e cortocontusa em mão esquerda. Ao exame físico, via aérea (VA) pérvia, com escape de ar por orifício cervical, fonação preservada à oclusão, sem cervicalgia e abdome difusamente doloroso com sinais de defesa. E-FAST com secreção hiperdensa no espaço heparotorrenal e linhas A bilaterais com lung-sliding, e tomografia computadorizada (TC) com pneumoperitônio, fratura em ramo do osso hioide, lâmina da cartilagem tireoide e porção do arco da cartilagem crinoide ao lado direito e enfisema cervical. Paciente evoluiu com choque hemorrágico, submetido à laparotomia exploratória, drenado hemoperitônio e encontradas lesões de mesocólon direito e mesentério e artéria íleo-ceco-cólica-apendicular. Realizada ileocelectomia direita e anastomose íleo-cólica primária com grampeador. À abordagem da cirurgia de cabeça e pescoço com broncoscopia durante o ato cirúrgico, verificou-se acometimento de glote, prega vocal direita, com sangue na VA e hematoma em cartilagens. Realizado cervicotomia exploradora, com traqueoplastia e traqueostomia. Apresentou recuperação progressiva e recebeu alta da unidade após oito dias com cânula e fonação à oclusão do orifício. **Discussão:** A zona II é a mais acometida em traumas penetrantes cervicais. A abordagem da lesão é norteada pelo estado hemodinâmico e estabelecimento de VA definitiva. Não há consenso sobre a conduta em pacientes estáveis, porque a conduta expectante, apesar de permitir uma minuciosa análise da lesão por meio de extensa propedêutica, pode atrasar o tratamento e gerar intercorrências. Por outro lado, a conduta cirúrgica, quando optada empiricamente, pode resultar em explorações desnecessárias, sendo reservada para pacientes instáveis, assim como no caso descrito. **Conclusão:** Traumas cervicais penetrantes são lesões de alta complexidade e a exploração cirúrgica no paciente instável é mandatória. Entretanto, ainda é controversa e deve ser individualizada.

**Palavras-chave:** Atendimento ao trauma de trânsito. Cirurgia geral. Músculos laringeos. Traumatologia.

## Referências:

1. Bahten LCV, Duda JR, Zanatta PDS, Moraes AL, Silveira F, Olandoski M. Ferimentos cervicais: análise retrospectiva de 191 casos. *Rev Col Bras Cir.* 2003; 30(5): 374-381.
2. Cassimiro AD, Maciente BA, Cabral Júnior DJ, Moreira DRM, Almeida EG, Couto e Silva GC, *et al.* Abordagem do trauma cervical penetrante na zona II. *Rev Med Minas Gerais.* 2010; 20(4 Supl. 2): S48-S50.
3. Feliciano DV. Penetrating Cervical Trauma: “Current Concepts in Penetrating Trauma”, IATSIC Symposium, International Surgical Society, Helsinki, Finland, August 25–29, 2013. *World J Surg.* 2015; 39(6): 1363-1372.
4. Shiroff AM, Gale SC, Martin ND, Marchalik D, Petrov D, Ahmed HM, *et al.* Penetrating neck trauma: a review of management strategies and discussion of the ‘No Zone’ approach. *Am Surg.* 2013; 79(1): 23-29.

## RELATO DE CASO: RECONSTRUÇÃO DE CONJUNTIVA PALPEBRAL SUPERIOR PÓS RESSECÇÃO TUMORAL

Eveline Auzier Bentes Novais<sup>1</sup> , Fernanda Gomes Sobreira Marçola<sup>1</sup>, Cecília Mendonça Montes<sup>1</sup>, Paula Farias Lischt Teixeira Gomes<sup>2</sup>

<sup>1</sup> Faculdade de Ciências Médicas e da Saúde de Juiz de Fora- SUPREMA, Juiz de Fora, Minas Gerais, Brasil.

<sup>2</sup> Hospital e Maternidade Therezinha de Jesus, Juiz de Fora, Minas Gerais, Brasil.

Autor correspondente:  
Eveline Auzier Bentes Novais. Email:  
evelineauzierbn@gmail.com

**Introdução:** A conjuntiva é sede de lesões de várias etiologias, como alterações degenerativas, circulatórias, inflamatórias, e do crescimento. Os tumores conjuntivais englobam lesões benignas e malignas, que podem gerar perda da visão e da vida. O carcinoma espinocelular da conjuntiva (CEC) é o tumor maligno mais comum da conjuntiva, e a terapia de escolha é a excisão cirúrgica<sup>1,2</sup>

**Objetivo:** relatar caso de reconstrução de conjuntiva palpebral após a exérese de CEC. **Descrição:** G.A, masculino, 70 anos, atendido em ambulatório de Cirurgia Plástica do Hospital e Maternidade Therezinha de Jesus, Juiz de Fora – MG, queixando-se de lesão em pálpebra superior direita nodular, de crescimento lento, há aproximadamente 20 anos, com sangramento esporádico e aumento discreto do tamanho; lesão em pálpebra inferior direita, de crescimento lento e progressivo há 2 anos; e lesão em região malar esquerda que também surgiu há aproximadamente 2 anos hiperpigmentada, com aumento progressivo de tamanho e sangramento esporádico. **Discussão:** optou-se pela exérese das múltiplas lesões em face suspeitas de malignidade, iniciando pela lesão em pálpebra inferior, utilizando retalho de Mustardé para reconstrução. No mesmo tempo, exérese de lesões em sulco nasogeniano à direita e esquerda, e lesão maxilar à direita. No retorno paciente apresentou leve eversão do tarso. No segundo tempo cirúrgico, após 30 dias, programou-se a exérese de lesão em pálpebra superior e correção de ectrópio. Foi realizada ressecção da lesão de conjuntiva de pálpebra superior, com enxertia de mucosa jugal, e tarsorrafia para evitar atrito do fio de sutura e proteção da córnea. No 5º DPO, paciente retornou para retirada de pontos da tarsorrafia, sem queixas, foi observada boa aderência do enxerto, edema palpebral fisiológico e correção do ectrópio. Mantendo a funcionalidade da pálpebra superior e adequada proteção de córnea.<sup>2</sup> **Conclusão:** O CEC conjuntival possui baixo grau de malignidade, raramente gera metástase e responde bem à excisão cirúrgica, sendo a recorrência o que o torna mais agressivo. A conduta é a excisão cirúrgica, sendo a ressecção incompleta o maior fator de risco para o insucesso terapêutico. Assim, para evitar complicações (simbléfaro, restrição da motilidade e aparência desfigurante) na exérese de lesão, é importante que essa área seja recoberta adequadamente por tecido mucoso.<sup>3,4</sup>

**Palavras-chave:** Conjuntiva. Carcinoma espinocelular. Exérese.

### Referências:

1. Lima CGMG, Veloso JCB, Tavares AD, Jungman P, Vasconcelos AA. Método citológico e histopatológico no diagnóstico das lesões da conjuntiva: estudo comparativo. Arq. Bras. Oftalmol. 2005;68(5):623-6.
2. Satto LH, Marques M, Esther AS, Artioli S. Carcinoma espinocelular de conjuntiva com evolução para exenteração: relato de caso. Arq. Bras. Oftalmol. 2012;75(1):61-63.
3. Benez MDV, Sforza D, Mann D, Silva SCM. Reconstrução de pálpebra inferior com retalho cutâneo e enxerto de mucosa oral. Surg Cosmet Dermatol. 2014;6(2):17882.
4. Carvalho-Rêgo PR, Gomes JAP, Ballalai PL, Cunha MC, Sousa LB, Erwenne CM. Membrana amniótica na reconstrução da superfície ocular após exérese de carcinoma de células escamosas da conjuntiva. Arq. Bras. Oftalmol. 2008;17(1)22-27.

## RELATO DE CASO: CONVERSÃO DE SLEEVE EM BYPASS POR RGE

Rafaela Caixeta Marques<sup>1</sup> , Laura Viotti Brant<sup>1</sup>, Diego Carvalho Gomes de Moraes<sup>1,2</sup>,  
Edson Antonacci Junior<sup>1,2</sup>

1 Centro Universitário de Patos de Minas, Patos de Minas, Minas Gerais, Brasil.

2 Colégio Brasileiro de Cirurgiões, Rio de Janeiro, Rio de Janeiro, Brasil.

Autor correspondente:  
Rafaela Caixeta Marques.  
E-mail: rafaelacm@unipam.edu.br

**Introdução:** A cirurgia mais realizada mundialmente para o tratamento da obesidade é a Gastrectomia Vertical Laparoscópica (GV), que consiste na remoção de aproximadamente 80% do estômago. Entretanto, um dos pontos negativos da GV é a doença do refluxo gastroesofágico (DRGE).<sup>1,2</sup> Outra técnica cirúrgica amplamente feita no Brasil é o Bypass Gástrico (BG), que redireciona o trânsito intestinal para limitar a absorção de nutrientes.<sup>2</sup> Assim, um ensaio clínico que observou pacientes submetidos à GV e outros à técnica de BG, demonstrou que aqueles tratados com o BG desenvolveram menos sintomas de DRGE em 10 anos de pós-operatório.<sup>2</sup> **Objetivo:** Demonstrar a efetividade do BG para reduzir os sintomas de DRGE pós-GV. **Descrição do caso:** Paciente, sexo feminino, 41, foi submetida em 2013 a uma GV, com peso inicial de 106 kg e perda de 43 kg pós-cirurgia. Todavia, iniciou um quadro de pirose intensa associado a refluxo. Foram solicitados exames com os seguintes resultados: EDA: Gastrite antral enantematosa, Esofagite Distal. Biópsia: Gastrite Crônica atrófica com metaplasia intestinal. TC-aumento do estômago remanescente de 257 ml, possível RGE. Phmetria-RGE ácido patológico com associação positiva de Refluxo-pirose e Refluxo-regurgitação. Manometria-Esfíncter esofágico inferior normotônico e junção esôfago-gástrica tipo II (hérnia de hiato). Controle pós-operatório de 3 meses: peso- 77,7 e IMC- 27,5, sem sintomas clínicos de RGE. Histopatologia da peça: segmento gástrico com focos de metaplasia intestinal tipo completo. Ausência de malignidade. EDA 3 meses PO: esôfago normal, pouch 4 cm, anastomose gastroenterica 1,8cm. **Discussão:** A GV tem mostrado ser uma opção para o tratamento contra a obesidade, mas existe uma relação da incidência de RGE e o impacto da GV em pacientes já diagnosticados com RGE.<sup>4</sup> A bariátrica atua na diminuição da obesidade e teoricamente nos sintomas relacionados, como o RGE. Porém, estudos recentes (2020) incluindo 10.718 pacientes, descobriu que os sintomas de RGE pioraram em 19% dos casos abordados com GV.<sup>2</sup> Assim, na maioria dos casos, a presença de sintomas de RGE após GV pode ser tratada com terapia conservadora. Todavia, a conversão de GV para BGYRL é considerada o padrão ouro. Duas meta-análises indicaram que a taxa de conversão de GV para BG, variou de 3% a 7%, com mais de 90% de eficácia no RGE em um acompanhamento de 3 a 7 anos.<sup>3</sup> **Conclusão:** A relevância desse caso se dá devido a intensidade da queixa da paciente e o impacto gerado na sua qualidade de vida. Dessa maneira, em busca de melhorar seu prognóstico, foi feita a cirurgia recomendada e comprovada por estudos sua eficácia em queixas como a relatada no caso.

**Palavras-chave:** Gastrectomia. Derivação Gástrica. Refluxo Gastroesofágico.

### REFERÊNCIAS

1. Salminen P, Grönroos S, Helmiö M, Hurme S, Juuti A, Juusela R, *et al.* Effect of Laparoscopic Sleeve Gastrectomy vs Roux-en-Y Gastric Bypass on Weight Loss, Comorbidities, and Reflux at 10 Years in Adult Patients With Obesity. *Jama Surg.* 2022; 157(8):656-666.
2. Veziant J, Bnhalima S, Piessen G, Slim K. Obesity, sleeve gastrectomy and gastro-esophageal reflux disease. *J Visc Surg.* 2023; 160(2S): S47-S54.
3. King K, Sudan R, Bardaro S, Soriano I, Petrick A, Daly SC, *et al.* Assessment and management of gastroesophageal reflux disease following bariatric surgery. *Surg Obes Relat Dis.* 2021;17(11):1919-1925.

## RELATO DE CASO E REVISÃO DE LITERATURA: LEIOMIOMA EM PACIENTE CANDIDATA À CIRURGIA BARIÁTRICA

Fernanda Gomes Sobreira Marçola<sup>1</sup> , Eveline Auzier Bentes Novais<sup>1</sup>, Cecília Mendonça Montes<sup>1</sup>, Victor Vitoi Cangussu<sup>2</sup>

<sup>1</sup> Faculdade de Ciências Médicas e da Saúde de Juiz de Fora- SUPREMA, Juiz de Fora, Minas Gerais, Brasil.

<sup>2</sup> Hospital Monte Sinai Juiz de Fora, Juiz de Fora, Minas Gerais, Brasil.

Autor correspondente: Fernanda Gomes Sobreira Marçola. Email: fegomes25@outlook.com

**Introdução:** Leiomiomas são tumores submucosos raros, originados de células musculares lisas, benignos quando encontrados no trato gastrointestinal. Porém, se houver atividade mitótica histológica, deve considerar malignidade.<sup>1,2</sup> **Objetivo:** Relatar caso de leiomioma gástrico em paciente candidata a cirurgia bariátrica. **Descrição:** J.R.S, sexo feminino, 40 anos, busca o serviço de Cirurgia do Aparelho Digestivo do Hospital Monte Sinai em Juiz de Fora-MG para realizar cirurgia bariátrica. Paciente possuía obesidade grau 2, insuficiência venosa, doença do refluxo gastroesofágico (DRGE) e colelitíase. Na avaliação pré operatória, a esofagogastroduodenoscopia localizou lesão subepitelial em antro gástrico e a ecoendoscopia detectou lesão sugestiva de GIST ou leiomioma. Prosseguindo a investigação, a histopatologia constatou neoplasia fusocelular com citoplasma claro indicando imuno-histoquímica. Concluiu-se que o quadro imunohistoquímico da lesão favorece o diagnóstico de leiomioma. Assim, a conduta deveria respeitar o desejo da paciente em perder peso e melhorar o perfil metabólico, e retirar a lesão, já que ela optou pela ressecção e não pelo acompanhamento endoscópico. **Discussão:** A cirurgia bariátrica através do Sleeve/Gastrectomia vertical (GV) não seria ideal, pois apesar de induzir perda de peso e permitir visualizar o piloro por endoscopia (crucial no acompanhamento da lesão se fosse a intenção), é comprovado na literatura médica a possibilidade de agravar a DRGE pré-existente, pois no ato cirúrgico a anatomia da junção gastroesofágica pode ser distorcida e gerar hipotonia do esfíncter esofágico inferior. Já no Bypass gástrico (BG), devido à menor quantidade de ácido gástrico produzida pelo novo estômago, ao esvaziamento gástrico mais rápido e ao desvio da bile do estômago, os sintomas do refluxo diminuem, aliviando a DRGE. O BG possibilitaria ressecar a lesão localizada na região justa pilórica, associando ao procedimento padrão a gastrectomia do estômago excluso. Assim, foi feito o BG e gastrectomia, retirando a lesão inserida na peça cirúrgica, satisfazendo a paciente.<sup>3</sup> **Conclusão:** Leiomiomas são raros e devem ser diferenciados de outros tumores gastrointestinais para melhor conduta. A cirurgia bariátrica é uma opção de tratamento eficaz para obesidade. Nesse caso, optou-se por BG, devido à presença de DRGE, um dos fatores para escolha desse método, proporcionando remissão da doença. Além disso, foi feita gastrectomia devido ao desejo da paciente em não acompanhar o leiomioma e sim tratá-lo, retirando-o.<sup>2,3</sup>

**Palavras-chave:** Leiomioma. Cirurgia bariátrica. Bypass.

### Referências

1. Falsitta M, Bongiorno D, Mauri A, Nova A, Villa C. [A large symptomatic gastric leiomyoma. A case report and considerations of the treatment possibilities]. *Minerva Chir.* 1997; 52(4): 461-464.
2. Pompeo E, Francioni F, Pappalardo G, Trentino P, Crucitti G, Ricci C. Giant leiomyoma of the oesophagus and cardia. Diagnostic and therapeutic considerations: case report and literature review. *Scand Cardiovasc J.* 1997; 31(6): 361-364.
3. Rufino II, Oliveira DN, Rasera Júnior I. Obesidade e cirurgia bariátrica: uma análise entre as técnicas bariátricas bypass gástrico e gastrectomia sleeve e os seus impactos na saúde do paciente obeso. *Research Society and Development.* 2023; 12(1): e16112139465.



## RELATO DE CASO E REVISÃO DE LITERATURA: TRATAMENTO CIRÚRGICO DE QUEIMADURA COMPLICADA EM MEMBRO SUPERIOR

Cecília Mendonça Montes<sup>1</sup> , Eveline Auzier Bentes Novais<sup>1</sup>, Fernanda Gomes Sobreira Marçola<sup>1</sup>, Paula Farias Lischt Teixeira Gomes<sup>2</sup>, Nathalia Dobal Salgado<sup>2</sup>

<sup>1</sup> Faculdade de Ciências Médicas e da Saúde de Juiz de Fora- SUPREMA, Juiz de Fora, Minas Gerais, Brasil.

<sup>2</sup> Hospital Monte Sinai, Juiz de Fora, Juiz de Fora, Minas Gerais, Brasil.

Autor correspondente:  
Cecília Mendonça Montes.  
E-mail: cecimmontes@outlook.com

**Introdução:** A queimadura é uma injúria grave que gera condição aguda ou crônica debilitante. Apesar do bom prognóstico devido ao desbridamento precoce e ao uso de substitutos biológicos da pele, ainda são importante causa de mortalidade.<sup>3</sup> **Objetivo:** relatar caso de tratamento cirúrgico de queimadura profunda em membro superior esquerdo. **Metodologia:** As informações contidas nesta descrição de caso clínico foram obtidas por meio de revisão de prontuário, entrevista com a paciente e busca em base de dados SciELO, LILACS e National Library of Medicine (MedLine) **Resultados e discussão:** E.F.P, sexo feminino, 80 anos, admitida no serviço de Cirurgia Plástica do Hospital Monte Sinai em Juiz de Fora-MG devido a queimadura de segundo grau em membro superior esquerdo (MSE), por água fervendo, pós queda sobre o fogão posterior a síncope. Paciente assintomática, com queimadura na mão esquerda perfazendo cinco unidades topográficas, por cometer articulações e área nobre (mão), palidez cutânea de extremidades, bolhas de conteúdo claro em palma da mão e ausência de fluxo arterial. Assim, a paciente foi submetida a vários desbridamentos, escarectomia descompressiva e curativos em posição fisiológica. Porém, o quinto quirodáctilo não era viável, optando por desarticulação do mesmo. No 15º dia de internação, iniciou-se hiperbárica, evoluindo com melhora da queimadura e surgimento de brotos epiteliais, porém havia necrose de falanges distais do 2º, 3º e 4º dedos, também submetidos a amputação. No 30º dia, foi realizado enxerto de pele parcial com uso de dermatômo, de espessura 0,3 cm, coxa esquerda como área doadora e curativo ocluso com gase vaselinada e terapia hiperbárica diária. Paciente apresentou excelente evolução, com aderência total do enxerto e cicatrização total da área doadora. **Discussão:** O desbridamento cirúrgico é feito na maioria das queimaduras de segundo e terceiro grau, a fim de obter a limpeza rigorosa da ferida. No caso citado, devido ao aprofundamento (áreas que eram de segundo grau profundo tornaram-se de terceiro grau), esse processo foi demorado, com maior intervenção em razão da profundidade e extensão da queimadura.<sup>1</sup> Já a oxigenoterapia hiperbárica (OHB) baseada na aplicação de oxigênio puro, foi empregada objetivando hiperóxia e melhora no processo de infecção e cicatrização.<sup>2</sup> Além disso, o enxerto de pele foi realizado para obter o fechamento da ferida de terceiro grau, promovendo regeneração da pele, restaurando a função da barreira cutânea danificada,<sup>3</sup> **Conclusão:** Conclui-se que o tratamento com a OHB pode contribuir para a cicatrização tecidual em queimados e minimizar a ampliação de níveis de amputação de membros.<sup>2</sup> Além disso, o enxerto de pele foi feito para evitar retração e perda da funcionalidade causada pela cicatrização por segunda intenção.<sup>3</sup>

**Palavras-chave:** Queimadura. Enxerto. Hiperbárica.

### Referências:

1. Gagnani A, Ferreira LM. Pesquisa em Queimaduras. Rev Bras Queimaduras. 2009;8(3):91-6.
2. Casagrande MEC, Tavares NAV, Castro DA, Lima GT. Oxigenoterapia Hiperbárica como adjuvante no tratamento de feridas. Brazilian Journal of Health Review. 2021;4(2): 7154-7158.
3. Sociedade Brasileira de Cirurgia Plástica. Queimaduras parte II: tratamento da lesão. Projeto Diretrizes, 2008. [Acesso em: 25 Mar 2024]. Disponível em: [https://amb.org.br/files/\\_BibliotecaAntiga/queimaduras-parte-ii-tratamento-da-lesao.pdf](https://amb.org.br/files/_BibliotecaAntiga/queimaduras-parte-ii-tratamento-da-lesao.pdf)

## RELATO DE CASO E REVISÃO DE LITERATURA: TRATAMENTO DE SEQUELA DE QUEIMADURA CERVICAL COM A UTILIZAÇÃO DE RETALHO BILOBADO

Fernanda Gomes Sobreira Marçola<sup>1</sup> , Cecília Mendonça Montes<sup>1</sup>, Eveline Auzier Bentes Novais<sup>1</sup>, Paula Gonik Dias<sup>1</sup>, Paula Farias Lischt Teixeira Gomes<sup>2</sup>

<sup>1</sup> Faculdade de Ciências Médicas e da Saúde de Juiz de Fora- SUPREMA, Juiz de Fora, Minas Gerais, Brasil.

<sup>2</sup> Hospital e Maternidade Therezinha de Jesus, Juiz de Fora, Juiz de Fora, Minas Gerais, Brasil.

Autor correspondente:  
Fernanda Gomes  
Sobreira Marçola. Email:  
fegomes25@outlook.com

**Introdução:** Cicatrizes cervicais de queimaduras são um grande desafio na cirurgia reconstrutora. As contraturas cervicais anteriores causam deformidades, restrição de extensão, flexão e rotação cervical. Nesse contexto, o retalho bilobado é uma opção que pode evitar distorções e redundâncias cutâneas. **Objetivo:** relatar caso de tratamento cirúrgico de seqüela de queimadura com retalho bilobado. **Metodologia:** As informações contidas nesta descrição de caso clínico foram obtidas por meio de revisão de prontuário, entrevista com a paciente e busca nas bases de dados SciELO, LILACS e National Library of Medicine (MedLine). **Resultados e discussão:** CAS, sexo feminino, 38 anos, busca serviço de Cirurgia Plástica do Hospital e Maternidade Therezinha de Jesus em Juiz de Fora-MG, com relato de queimadura com álcool, por violência doméstica, em tórax superior, face e cervical anterior. Relata tratamento há 8 anos, em que foram realizados enxertos na face e tórax. No momento, queixa-se de retração cicatricial em região cervical e perioral, dificuldade de abertura bucal total, movimentação cervical restrita e dispneia. Assim, na abordagem cirúrgica o pescoço e o ombro homolateral à retração foram utilizados para confecção do retalho. No 10º dia pós operatório, ocorreu deiscência e necrose da extremidade do retalho, sem sinais infecciosos. No 32º dia, houve integração total do enxerto e granulação da área de deiscência do retalho. A paciente relatou melhora da respiração e movimentação, porém, insatisfeita com a deiscência. Logo, optou-se por nova abordagem com rotação de retalho contralateral para aumento da liberação do cordão fibroso cervical. Foi confeccionado retalho supraclavicular à direita, para aumento do espaço cervical e fechamento da área de deiscência, com enxerto de pele total em região esternal. Nesse contexto, as queimaduras de cabeça e pescoço causam alterações psicossociais associadas a deformidade da face, e podem levar a déficit no funcionamento miofuncional orofacial. As forças de tração geradas pela contração das cicatrizes podem tencionar a pele e prejudicar o movimento de extensão do pescoço e dificultar a oclusão dos lábios, por exemplo. Assim, se as contraturas cicatriciais não forem tratadas corretamente, podem deixar sequelas. Nesse caso, além da estética, a conduta visava melhorar a mobilidade, dor cervical e hiperextensão do pescoço, sendo utilizado retalho bilobado, que permite melhor distribuição das forças de tensão ao longo de seu eixo de rotação, evitando distorções e redundâncias cutâneas. **Conclusão:** A visibilidade da região, importância social e a mobilidade são fatores que exigem o melhor resultado estético e funcional. O retalho bilobado além de oferecer vantagens definitivas (pele saudável com a mesma textura e cor que o pescoço e cobertura estável com necessidade de imobilização mínima), é resolutivo, levantado de uma área livre de cicatrizes e adjacente à área queimada, podendo ser usado sem distorção de estruturas adjacentes e permitindo o fechamento primário sem tensão na área doadora.

**Palavras-chave:** Queimadura. Contratura cervical. Retalho bilobado.

### Referências:

1. Vihn VQ, Anh TV, Ogawa R, Hyakusoku H. Anatomical and Clinical Studies of the Supraclavicular Flap: Analysis of 103 Flaps Used to Reconstruct Neck Scar Contractures. *Plast Reconstr Surg*. 2009; 123 (5): 1471-80.
2. Ortiz CL, Carrasco AV, Torrer NA, Sempere N, Mendonza MM. Supraclavicular bilobed fasciocutaneous flap for postburn cervical contractures. *Burns*. 2007; 33 (6): 770-5.
3. Yang JY, Tsai FC, Chana JS, Chuang SS, Chang SY, Huang WC. Use of Free Thin Anterolateral Thigh Flaps Combined with Cervicoplasty for Reconstruction of Postburn Anterior Cervical Contractures. *Plast Reconstr Surg*. 2002; 110 (1): 39-46.

## Resumo

**RESSECÇÃO DO SEGMENTO GÁSTRICO EXCLUSO EM VIRTUDE DE GASTRITE ATRÓFICA E METAPLASIA INTESTINAL COMPLETA EM CONVERSÃO DE SLEEVE EM BYPASS**

Laura Viotti Brant<sup>1</sup> , Rafaela Caixeta Marques<sup>1</sup>, Diego Carvalho Gomes de Moraes<sup>1,2</sup>, Edson Antonacci Júnior<sup>2</sup>

1 Centro Universitário de Patos de Minas, Patos de Minas, Minas Gerais, Brasil.

2 Colégio Brasileiro de Cirurgiões, Rio de Janeiro, Rio de Janeiro, Brasil.

Autor correspondente:

Laura Viotti Brant.

E-mail: lauraviotti@unipam.edu.br


**INTRODUÇÃO** - A gastrite atrófica (GA) resulta da perda das glândulas gástricas devido à inflamação crônica, que pode ser causada por autoimunidade ou infecção por *H. pylori*. A endoscopia é usada para detectar mudanças na mucosa, enquanto a confirmação é feita por biópsia. A presença de metaplasia intestinal é um achado importante, pois pode levar ao carcinoma gástrico<sup>3</sup>. A metaplasia intestinal gástrica (MIG) transforma o revestimento estomacal em algo similar ao intestino delgado, podendo evoluir para lesões neoplásicas. A gastrectomia profilática é considerada para melhorar o prognóstico em casos de gastrite atrófica e MIG.<sup>1</sup> **OBJETIVO** - O trabalho propõe a ressecção do segmento gástrico excluído da paciente que possui metaplasia intestinal completa. **METODOLOGIA** - Foi acessada a Biblioteca Virtual em Saúde, SciELO e PubMed, selecionados 3 artigos para redigir essa revisão narrativa dos 20 que se enquadram nos critérios de inclusão. **DISCUSSÃO** - A gastrite crônica (GC) pode progredir para GA, que envolve a atrofia e perda das glândulas gástricas em uma área específica do estômago. Por outro lado, a MIG é caracterizada pela substituição de células gástricas por células com morfologia intestinal, podendo ser completa (semelhante ao intestino delgado) ou incompleta (semelhante ao cólon). A MIG incompleta tem maior risco de progredir para câncer gástrico (CG)<sup>1</sup>. A taxa de progressão de gastrite atrófica para câncer gástrico varia de 1,0 a 5,2 por 1.000 pessoas/ano, dependendo da região e dos estudos. A gravidade e a extensão da atrofia também influenciam, com casos graves aumentando significativamente o risco de câncer gástrico<sup>1</sup>. Além disso, infecção por *H. pylori*, que afeta quase metade da população mundial, cria um ambiente microalcalino na mucosa gástrica devido à sua urease, causando danos ao epitélio gástrico por meio de endotoxinas. Se não tratada, essa infecção pode levar a diversas condições, como gastrite crônica, linfoma relacionado à mucosa e câncer gástrico.<sup>2</sup> A Associação Brasileira de Câncer Gástrico recomenda a gastrectomia preventiva completa para pacientes com câncer gástrico hereditário familiar confirmado pelo gene CDH1. Isso se deve à descoberta de lesões malignas não detectadas anteriormente durante análises cirúrgicas, ressaltando a importância desse procedimento<sup>4</sup>. **CONCLUSÃO** - Portanto, os estudos respaldam a conduta de ressecção do estômago excluído em situações que há a necessidade de conversão do Sleeve em By Pass na vigência de MIG Completa.

**Palavras-chave:** Gastrite Atrófica. Câncer Gástrico. Metaplasia Intestinal Gástrica.

**REFERÊNCIAS**

1. Sarem M, Corti R. ¿Por qué es importante detectar la gastritis atrófica y la metaplasia intestinal gástrica? ¿Cuál es la forma adecuada de hacerlo?. Rev. gastroenterol. Perú. 2020; 40(3): 260-266.
2. Kosekli MA. Prevalence of Helicobacter pylori, gastric atrophy and intestinal metaplasia in gastric biopsy specimens: A retrospective evaluation of 1605 patients. Exp Biomed Res. 2021 Sep. 21;4(4):270-5.
3. Shah SC, MB Piazuolo, Kuipers EJ, Li D. AGA Clinical Practice Update on the Diagnosis and Management of Atrophic Gastritis: Expert Review. Gastroenterology. 2021;161(4):1325-1332. e7.
4. Barhi LC, Ramos MFKP, Dias AR, Forones NM, Carvalho MP, Castro OAP, et al. Brazilian Gastric Cancer Association Guidelines (Part 2): Update on treatment. Arq Bras Cir Dig. 2021;34(1):e1563.

# RESSECÇÃO LAPAROSCÓPICA DE NEOPLASIA DE ANTRO - RELATO DE CASO

Beatriz Rocha Siqueira<sup>1</sup> , Cirênio de Almeida Barbosa<sup>2</sup>, Adélio José da Cunha<sup>3</sup>, Artur Leonel Carneiro<sup>2</sup>, Maria Cristina Serafim Costa<sup>4</sup>, Humberto Eustáquio Figueiredo Junior<sup>5</sup>

1 Universidade Federal de Minas Gerais, Belo Horizonte, Minas Gerais, Brasil.

2 Complexo Hospitalar Santa Casa de Belo Horizonte/São Lucas, Belo Horizonte, Minas Gerais, Brasil.

3 Hospital São Lucas, Belo Horizonte, Belo Horizonte, Minas Gerais, Brasil.

4 Universidade Federal de Ouro Preto, Ouro Preto, Minas Gerais, Brasil.

5 Hospital Universitário Ciências Médicas de Minas Gerais, Belo Horizonte, Minas Gerais, Brasil.

Autor correspondente:  
Beatriz Rocha Siqueira.  
E-mail: beatrizrochasiq@ufmg.br

**Introdução:** O câncer gástrico é uma preocupação de saúde pública, sendo, no Brasil, o 4º mais incidente em homens e o 5º em mulheres<sup>1</sup>. A neoplasia de antro é uma forma específica, que surge na porção distal e curva do estômago. Com o hodierno aumento da expectativa de vida, há uma prevalência crescente de pacientes idosos com esta neoplasia<sup>1</sup>, cujo prognóstico pode ser complexo, especialmente em estágios avançados. **Objetivo:** O objetivo deste relato é descrever o caso de um paciente de idade avançada com neoplasia de antro, destacar aspectos clínicos, diagnósticos, terapêuticos e seguimento subsequente. Isso, com o intuito de contribuir para a compreensão e manejo clínico do câncer gástrico. **Método:** O paciente do sexo masculino, com 61 anos, queixava-se de sintomas de dor abdominal, plenitude pós-prandial, náuseas e êmese. Após diagnóstico de carcinoma gástrico tipo Intestinal de Lauren, foi indicada a gastrectomia total e linfadenectomia por videolaparoscopia. A cirurgia foi realizada com sucesso, foram seguidos os protocolos de preparação do estômago, dissecação de adesões, remoção de linfonodos perigástricos, epiplectomia e reconstrução do trânsito intestinal pela anastomose à maneira de Y-de-Roux. **Resultado com discussão:** O paciente é ex-fumante, possui histórico familiar de câncer gástrico e nunca havia feito um exame de endoscopia para acompanhamento. A biópsia da amostra retirada em sua endoscopia revelou carcinoma gástrico invasor e ulcerado, associado a displasia epitelial de alto grau. A intervenção cirúrgica foi realizada com sucesso, por meio da videolaparoscopia, escolhida devido à sua menor invasividade e maior conforto pós-operatório<sup>2</sup>. A recuperação do paciente tem sido satisfatória, sem intercorrências, demonstrando a eficácia do planejamento pré-operatório e da execução cirúrgica. **Conclusão:** O caso destaca-se pela importância clínica e potencial contribuição para estudos futuros, além de demonstrar a necessidade do acompanhamento médico regular e da realização de exames preventivos para diagnósticos mais precoces. O procedimento foi seguro e eficaz, proporcionou uma reconstrução adequada do trato gastrointestinal e garantiu uma cirurgia minimamente invasiva e com um curto período de duração quando comparada às convencionais<sup>2</sup>. O paciente, apesar da idade avançada, teve recuperação satisfatória, evidenciando a eficácia do planejamento pré-operatório e da equipe multidisciplinar de cuidados pós-operatórios.

**Palavras-chave:** Cirurgia laparoscópica. Gastrectomia. Neoplasias gástricas.

#### Referências:

- Costa PB, Mello ELR, Kesley R, Cola B, Mirssilian G, Leidermann E, *et al.* Câncer gástrico em idosos. *Revista Brasileira de Cancerologia*. 2004;50(3):211–217.
- Fernandes SR, Figueiredo BQ, Bomfim KCN, Sousa KK, Sousa LMS, Gaia MGG, *et al.* Análise das vantagens e desvantagens da cirurgia videolaparoscópica em relação à laparotomia: uma revisão integrativa de literatura. *Research, Society and Development*. 2021;10(12):e157101220356.

## RETALHO *JIGSAW PUZZLE*: RELATO DE CASO

Bruno Victor de Souza Lima<sup>1</sup> , Eduardo Costa Morais<sup>1</sup>, Guilherme Paulo Dutra<sup>1</sup>, Sóllon Nathan Freitas Almeida<sup>1</sup>, Bruno Victor de Souza Lima<sup>1</sup>, Leonel Ribeiro Silva<sup>2</sup>

<sup>1</sup> Faculdade Atenas, Sete Lagoas, Minas Gerais, Brasil.

<sup>2</sup> Complexo Hospitalar Imaculada, Curvelo, Minas Gerais, Brasil.

Autor correspondente:

Bruno Victor de

Souza Lima. E-mail:

brunovictormedatenas@gmail.com


**Introdução:** O Câncer de Pele Não Melanoma (CPNM) localiza-se principalmente na face, correspondendo a 75% dos casos, sendo que 30-35% das manifestações se localizam no nariz. A principal técnica para manejo dessas lesões consiste nos retalhos de pele, que apresentam vantagens estéticas, devido à utilização da pele adjacente e semelhante à do defeito cirúrgico, minimizando assim os problemas relacionados a contorno, coloração e textura. Defeitos cirúrgicos nasais provenientes da retirada de câncer de pele não melanoma representam um desafio para o cirurgião devido à complexidade anatômica e à alta relevância funcional e estética da região. **Objetivos:** Objetivou-se descrever um relato de caso caracterizado pela utilização do inovador retalho *jigsaw puzzle*, que, apesar de muito pouco conhecido, é reprodutível e útil na reconstrução de defeitos cirúrgicos localizados nas regiões alar e perialar do nariz. **Relato de caso:** Paciente sexo masculino, 52 anos, com histórico de lesão suspeita em região perialar do nariz à esquerda, há 02 anos. Nega prurido ou saída de secreções. Foi realizada a excisão da lesão resultando em defeito cirúrgico profundo de 13mm na região perialar. Desenhado retalho de avanço com os triângulos de compensação inferiormente ao longo do sulco nasogeniano e superiormente ao longo do limite entre as unidades anatômicas nasal e malar. O retalho tem pedículo randômico e base lateral. A gordura subjacente é removida do retalho para deixá-lo com a espessura do defeito cirúrgico. Os defeitos secundários resultantes da excisão dos triângulos de compensação são fechados com suturas subcutâneas absorvíveis. São realizados pontos de ancoragem fixando-se parte do retalho no periósteo do osso maxilar e forame piriforme. O fechamento é concluído com a execução de suturas cutâneas com fio de nylon. **Conclusão:** Conclui-se que defeitos cirúrgicos na região alar são comuns devido à alta incidência de carcinomas basocelulares e espinocelulares. Reconstruir essas lesões após a remoção é desafiador devido às características anatômicas e à importância estética e funcional da área. O uso do retalho *jigsaw puzzle* é uma técnica reprodutível, fácil e eficaz, proporcionando excelentes resultados estéticos. Portanto, é uma ferramenta valiosa que deve fazer parte do arsenal do cirurgião.

**Palavras-chave:** Cirurgia. Cirurgia Plástica. Retalho.

### REFERÊNCIAS

1. Tissiani LAL, Alonso N, Carneiro MH, Bazzi K, Rocco M. Versatilidade do retalho bilobado. Rev Bras Cir Plást. 2011; 26(3): 411-417.
2. Viterbo F. A importância da microcirurgia na cirurgia plástica. Rev Bras Cir Plást. 2012; 27(1).
3. Soares AB, Franco FF, Rozim ET, Renó BA, Hachmann JOPA, Guidi MC, *et al.* Mastopexia com uso de implantes associados a retalho de músculo peitoral maior: técnica utilizada na Disciplina de Cirurgia Plástica da Unicamp. Rev Bras Cir Plást. 2011; 26(4): 659-663.

# SCHWANNOMA RETROPERITONEAL E SEU DIAGNÓSTICO PRÉ-OPERATÓRIO ABSTRUSO

Tiago Bernardes Coelho<sup>1</sup> , Abraão Rodrigues Valentim do Prado<sup>2</sup>, Higor Gomes Mussi<sup>1</sup>, Livia Francino Oliveira<sup>1</sup>, Raissa Paes Francino<sup>2</sup>, Carlos Alexandre Meneghelli<sup>2</sup>

1 Pontifícia Universidade Católica de Minas Gerais, Belo Horizonte, Minas Gerais, Brasil.

2 Hospital e Maternidade São José, Contagem, Minas Gerais, Brasil.

Autor correspondente: Tiago Bernardes coelho. Email: tiago.coelho518@gmail.com


**Introdução:** O schwannoma acomete as células de Schwann, produtoras da bainha de mielina no SNP. Geralmente são tumores benignos que desenvolvem-se discretamente, de modo a serem diagnosticados de forma não intencional ou por sintomas compressivos. Exames de imagem, como RNM ou TC nos locais acometidos são frequentemente eficientes em detectar a lesão. Apesar de que a presença de lesões em topografias atípicas pode suscitar dúvidas diagnósticas, destacando a complexidade do diagnóstico médico. **Objetivo:** Evidenciar a apresentação clínica, diagnóstico e manejo do schwannoma retroperitoneal, ressaltando a importância da abordagem cirúrgica e seus desafios diagnósticos pré-operatórios. **Descrição:** Paciente, sexo feminino, 70 anos, apresentou-se ao ambulatório de cirurgia geral encaminhada da urologia. Relata dor abdominal em cólica em FD há um ano, aliviada por escopolamina, sem mais sintomas associados. Apresenta-se sem alterações ao exame físico. Ao ser realizada a RNM, evidenciou-se lesão expansiva sólido-cística no interior do m. psoas maior D, medindo 6,0 x 6,2 x 7,1cm, sugestivo de sarcoma. Realizou-se abordagem cirúrgica via incisão mediana transumbilical com secção total do músculo. O exame histopatológico concluiu aspectos morfológicos sugestivos de neoplasia mesenquimal benigna de origem da bainha neural. Exame imuno-histoquímico refere schwannoma. A paciente evoluiu no pós-operatório com queixa de parestesia em MID. **Discussão:** Os schwannomas acometem mais comumente os pares cranianos, raramente envolvendo nervos extradurais. O diagnóstico pré-operatório é desafiador, devido à baixa especificidade dos exames de imagem, a biópsia é o exame que de maior confiabilidade. No caso dos retroperitoneais podem ser assintomáticos ou apresentar-se com dor abdominal, sangramento e alterações intestinais. Sua maior incidência ocorre entre a 6ª e 7ª décadas de vida. Comumente benignos, crescem lentamente, porém, há risco de degeneração maligna. Requer diferenciação de leiomiossarcoma e GIST via imunohistoquímica. O diagnóstico pré-operatório é complicado devido à limitação dos exames. O tratamento preconiza ressecção completa, via cirurgia, sem linfadenectomia devido ao baixo risco de malignidade. **Conclusão:** A complexidade do diagnóstico e tratamento de schwannomas retroperitoneais destaca a necessidade de uma abordagem imediata diante da dificuldade na diferenciação diagnóstica e da possibilidade de patologias mais agressivas.

**Palavras-chave:** Oncologia. Schwannoma. Tumor retroperitoneal.

#### Referências:

1. Cury J, Coelho RF, Srougi M. Retroperitoneal schwannoma: case series and literature review. *Clinics (São Paulo)*. 2007 Jun; 62(3): 359-62.
2. Moraes MH, Ale ACC, Palomino JM, Almeida RO, Pereira TVR, Pinto AS, *et al.* Schwannoma de retroperitônio: um relato de caso. *Brazilian Journal of Health Review*. 2024; 7(4): e71008.

# SIMULADOR DE VIDEOLAPAROSCOPIA DE BAIXO CUSTO: UM COMPLEMENTO AO APRENDIZADO CIRÚRGICO

Heitor Silva Coelho<sup>1</sup> , Henrique Assis Oliveira<sup>1</sup>, Letícia Couto Freitas<sup>1</sup>, Tamires do Carmo dos Santos<sup>1</sup>, Natan Lopes de Macedo<sup>1</sup>, Piero Menotti Orlandi<sup>1</sup>

<sup>1</sup> Universidade Federal dos Vales do Jequitinhonha e Mucuri, Diamantina, Minas Gerais, Brasil.

Autor correspondente:  
Heitor Silva Coelho.  
E-mail: Coelho.silva@ufvjm.edu.br

**Introdução:** A realização da videolaparoscopia permite incisões mínimas, mas obriga a utilização de instrumentária específica e gera perda de sensibilidade tátil. Tal modalidade cirúrgica exige treinamento acerca da movimentação dos instrumentos, conhecimento de técnicas e substituição da visão direta e tridimensional pela bidimensional das microcâmeras<sup>1</sup>. Adquirir essas habilidades é essencial ao cirurgião e o treinamento em ambiente seguro, controlado e padronizado permite o desenvolvimento das técnicas necessárias sem colocar em risco o paciente<sup>2</sup>. **Objetivo:** O presente trabalho objetiva a descrição sobre um simulador de videolaparoscopia de baixo custo confeccionado por alunos de medicina, bem como sua validação. **Métodos:** Trata-se de um estudo descritivo e qualitativo, sobre alunos da Liga Acadêmica de Cirurgia Geral e Anatomia da Universidade Federal dos Vales do Jequitinhonha e Mucuri, campus JK, que confeccionaram um simulador de videolaparoscopia de baixo custo. A aplicação e validação do equipamento, por meio de simulações, se deu com participação de 14 alunos do Grupo de Estudos em Cirurgia Geral e Anatomia (GECAN) da UFVJM. **Resultados com discussão:** Durante a elaboração do simulador, objetivou-se minimizar os custos, utilizando materiais acessíveis e doações. O simulador foi construído em uma caixa organizadora com dimensões específicas. As pinças videolaparoscópicas foram doadas por cirurgiões. Três estações de simulação foram estabelecidas, cada uma com diferentes demandas de habilidades. O estudo envolveu 14 alunos, vinculados ao GECAN, por meio de um questionário, o qual revelou que a maioria dos alunos tinha pouco ou nenhum contato prévio com a prática videolaparoscópica, mas todos relataram aproveitamento da experiência. A efetividade do uso de simuladores foi comprovada, aperfeiçoando as técnicas e minimizando o tempo gasto no aprendizado<sup>3</sup>. Apesar disso, os altos custos desses treinamentos representam um obstáculo, majoritariamente em regiões mais carentes<sup>4</sup>, como o Vale do Jequitinhonha. Nesse contexto, a construção de simuladores de baixo custo se mostra vantajosa. **Conclusão:** A técnica de videolaparoscopia tem sido mais utilizada, entretanto o Vale do Jequitinhonha ainda detém pouca infraestrutura. Assim, o simulador de videolaparoscopia serve como uma alternativa de baixo custo para o desenvolvimento de habilidades relacionadas aos procedimentos e permite maior contato à técnica pelos discentes.

**Palavras-chave:** Educação Médica. Cirurgia Videoassistida. Tecnologia de Baixo Custo. Treinamento por Simulação.

#### Referências:

1. Couto RS, Fiorelli RK. Cirurgia Laparoscópica Ilustrada: Bases Técnicas. 1. ed. Rio de Janeiro: Thieme Revinter Publicações; 2021.
2. Schlottman F, Tolleson-Rinehart S, Kibbe MR, Patti MG. Status of Simulation-Based Training in Departments of Surgery in the United States. *Journal of Surgical Research*. 2020; 255: 158-63.
3. Porto JT, Eifler LS, Steffen LP, Rabaioli GF, Tomazzoni JM. Use of simulators in video laparoscopic surgery in medical training: a prospective cohort study with medicine academic at a university in Southern Brazil. *Rev Col Bras Cir*. 2020; 47:e20202608.
4. Mercado FAP, Almeida, LGG, Catapan MF. Proposta de um simulador de cirurgias por vídeo laparoscopia de baixo custo usando a realidade virtual. *Revista Gestão e Conhecimento*. 2021; 15(1).

# SÍNDROME DE HERLYN-WERNER-WUNDERLINCH: RELATO DE CASO E TRATAMENTO CIRÚRGICO

Gabriela Mota Rebello Gomes<sup>1</sup> , Henrique Mota Rebello Gomes<sup>1</sup>, Gabriel Alexandre Gonçalves Nobre<sup>1</sup>, Maria Clara Damasceno Sales<sup>1</sup>, Melissa Oliverira Mourão<sup>1</sup>, Claudio Henrique Rebello Gomes<sup>1</sup>

1 Centro Universitário UniFipMoc-Afya. Montes Claros, Minas Gerais, Brasil.

Autor correspondente: Gabriela Mota Rebello Gomes. Email: gabrielamrgomes@gmail.com

**Introdução:** A síndrome de Herlyn-Werner-Wunderlinch (SHWW) é doença congênita rara, devido falha na embriogênese genito-gonadal com déficit da formação dos ductos müllerianos. Caracteriza-se por presença de útero didelfo, septo hemivaginal e hemivagina em fundo cego ipsilateral à agenesia renal. A não realização do diagnóstico ou ausência de intervenções em tempo hábil podem cursar com complicações secundárias como doença inflamatória pélvica (DIP), endometriose, alterações tubo-ovarianas e infertilidade. **Objetivos:** Relatar o tratamento cirúrgico realizado em caso de paciente com a síndrome descrita. **Métodos:** Apresentação de um caso de paciente com 19 anos diagnosticada com SHWW por exame físico e métodos de imagens, com descrição da técnica cirúrgica para correção da malformação vaginal e suas complicações clínicas. **Resultados com discussão:** Paciente encaminhada por dispareunia, relato de DIP de repetição, dor em hipogastro, com piora no período menstrual, abscesso tubo-ovariano à esquerda ao US. Ressonância magnética mostrou útero didelfo septado completo, duplicação cervical e vaginal, hemivagina esquerda em fundo cego com colpometra e endometriose pélvica. Toque vaginal mostrou cisto paravaginal à esquerda e colo uterino lateralizado na vagina pérvia, além de desconforto no posicionamento do espéculo. Indicamos abordagem cirúrgica em data pouco posterior à menstruação, para encontrarmos a vagina mais distendida. Posicionamos espéculo e puncionamos cisto vaginal com agulha calibrosa e posterior abertura por meio de pinça, introdução de balonete de sonda de Foley na sua luz, seguido de insuflação para nos servir de guia na colpotomia, com posterior retirada de toda a parede vaginal que funcionava como septo e transformando agora a vaginal em um único canal, com dois colos no fundo. Realizamos tampão intra-vaginal por cinco dias. Houve melhora da dispareunia e regressão do processo inflamatório da tuba comprometida. Foi instituído tratamento clínico para endometriose, com boa resposta. Coito liberado com 40 dias, sem o desconforto anterior, sem novos episódios de DIP após 18 meses de seguimento. **Conclusão:** O presente caso trata de uma doença rara, com anormalidades renais e do aparelho genital, em paciente jovem, com possibilidade de comprometimento da fertilidade. Foi utilizada uma técnica para transformação das duas vaginas em uma, para controle do refluxo e infecção. Os sintomas já apresentados foram tratados, com boa evolução clínica.

**Palavras-chave:** Relatos de casos. Útero didelfo. Procedimentos cirúrgicos em ginecologia.

#### Referências:

1. Candiani M, Vercellini P, Ferrero-Caroggio C, Fedele F, Salvatore S, Fedele L. Conservative treatment of herlyn-werner-wunderlich syndrome: analysis and long-term follow-up of 51 cases. *Eur J Obstet Gynecol Reprod Biol.* 2022;275: 84-90.
2. Zhang H, Ning G, Fu C, Bao L, Guo Y. Herlyn-Werner-Wunderlich syndrome: diverse presentations and diagnosis on MRI. *Clin Radiol.* 2020;75(6):480.e17-480.e25.



# SÍNDROME HEREDITÁRIA DO CÂNCER DE MAMA E OVÁRIO: RELATO DE CASO DE MUTAÇÃO DO GENE BRCA1

Bruna Arêas Ribeiro<sup>1</sup> , Rafael Reis<sup>1</sup>, Luisa Lauar Lima<sup>2</sup>, Diana Antoniazzi de Sá Ribeiro<sup>2</sup>

<sup>1</sup> Hospital Alberto Cavalcanti, FHEMIG, Belo Horizonte, Minas Gerais, Brasil.

<sup>2</sup> Universidade Federal de Ouro Preto, Ouro Preto, Minas Gerais, Brasil.

Autor

Correspondente: Bruna Arêas Ribeiro. Email: areasbruna@gmail.com

**Introdução:** A síndrome hereditária do câncer de mama e ovário (HBOC) é uma condição genética que aumenta o risco de desenvolver câncer de mama, ovário, entre outros.<sup>1</sup> Está associada a mutações nos genes autossômicos dominantes BRCA1 e BRCA2, supressores tumorais que atuam em vias de reparo a danos no DNA, sendo a mutação do BRCA1 mais comum.<sup>1</sup> Mulheres portadoras de mutações patogênicas do BRCA1 têm um maior de desenvolver câncer de mama e de câncer de ovário, que se destacam por ter um início precoce e um pior prognóstico.<sup>1</sup> **Objetivo:** Relatar o caso de carcinoma ductal de mama de alto grau, com recidivas e metástases após tratamento inicial e descoberta de uma mutação rara no gene BRCA1. **Método:** Estudo descritivo constando de relato de caso e revisão de literatura nas bases eletrônicas de dados da Pubmed e da American Society of Clinical Oncology (ASCO). **Discussão:** Paciente de 40 anos, com apresentação inicial de um nódulo palpável na mama direita, submetida a biópsia que revelou um carcinoma ductal de alto grau T3M2M0 em estágio IIIA, triplo negativo. Submetida a quimioterapia neoadjuvante e mastectomia radical à direita, com linfadenectomia axilar e reconstrução mamária. Análises histopatológicas mostraram resposta completa ao tratamento. No entanto, houve recidiva nodular na mama esquerda, diagnosticada como carcinoma ductal invasivo, e tratada com mastectomia total. Na cirurgia foram visualizadas invasão linfática e novas recidivas torácicas. A paciente apresentou critérios para investigação genética do câncer de mama, segundo a ASCO – diagnóstico em idade ≤ 65 anos – e a National Comprehensive Cancer Network (NCCN) – diagnóstico em idade ≤ 45 anos, triplo negativo e história familiar em parentes de primeiro grau. A análise genética revelou uma mutação patogênica do gene BRCA1.<sup>1,2</sup> A paciente foi submetida a ooforectomia bilaterais profiláticas e desenvolveu recidivas pulmonares e pleurais, tratadas com quimioterapia e radioterapia, mas evoluiu a óbito. **Conclusão:** Este caso destaca a importância da análise genética em pacientes com câncer de mama precoce, especialmente em casos de recidivas. A identificação de mutações genéticas, como a mutação no gene BRCA1, pode orientar o manejo clínico-cirúrgico, como as cirurgias profiláticas, a escolha de terapias-alvo específicas e o aconselhamento genético.<sup>1-3</sup>

**Palavras-chave:** Câncer de mama. Gene BRCA1. Neoplasia metastática.

#### Referências:

1. Bedrosian I, Somerfield MR, Achatz MI, Boughey JC, Curigliano G, Friedman S, *et al.* Germline Testing in Patients With Breast Cancer: ASCO–Society of Surgical Oncology Guideline. *J Clin Oncol.* 2024; 42(5):584-604.
2. Daly MB, Pal T, Berry MP, Buys SS, Dickson P, Domchek SM, *et al.* Genetic/Familial High-Risk Assessment: Breast, Ovarian, and Pancreatic, Version 2.2021, NCCN Clinical Practice Guidelines in Oncology. *J Natl Compr Canc Netw.* 2021 Jan 6;19(1):77-102.
3. Smith EC. An Overview of Hereditary Breast and Ovarian Cancer Syndrome. *J Midwifery Womens Health.* 2012;57(6):577-84.

## SLEEVE VS BYPASS E SEUS RISCOS PÓS OPERATÓRIOS RELACIONADOS A DOENÇA DO REFLUXO GASTROESOFÁGICO: UMA REVISÃO SISTEMÁTICA

Rafael Augusto Saturnino da Conceição<sup>1</sup> , Natália Oliveira Cordeiro<sup>1</sup>, Antônio Richa Sampaio Reich<sup>1</sup>, Felipe Mazocoli Felizardo<sup>1</sup>, João Vicente Linhares Rodrigues<sup>1</sup>

<sup>1</sup> Faculdade de Ciências Médicas e da Saúde de Juiz de Fora, Juiz de Fora, Minas Gerais, Brasil.

Autor correspondente:  
Rafael Augusto Saturnino da Conceição. Email: rafaelaugustosaturnino@gmail.com


**Introdução:** A cirurgia bariátrica é a única opção de tratamento que alcança perda de peso sustentada com impacto positivo nas comorbidades relacionadas, sendo as técnicas operatórias de gastrectomia vertical (Sleeve) e gastroplastia com derivação intestinal (Bypass) as mais utilizadas<sup>1-2</sup>. Entretanto, a doença do refluxo gastroesofágico (DRGE), que é apontada como uma potencial complicação relacionada à obesidade, também está ligada à própria cirurgia bariátrica<sup>2</sup>. **Objetivo:** Investigar qual a técnica cirúrgica bariátrica é mais segura e satisfatória em relação a prevalência da DRGE e demais sintomas gástricos pós operatórios. **Metodologia:** Dentre os 894 artigos encontrados, foram selecionados ensaios clínicos controlados dos últimos 10 anos, tendo como referência a base de dados National Library of Medicine (MedLine) e Cochrane Library. A busca pelos descritores utilizados foi efetuada mediante consulta ao DeCS e ao Medical Subject Headings (MeSH). Foram incluídos estudos que abrangeram indivíduos entre 18 e 65 anos, portadores de obesidade grau III ou obesidade grau II com comorbidades, submetidos a cirurgia bariátrica (técnicas: Sleeve, Bypass Y-de-Roux ou Bypass de uma anastomose). Foram excluídos estudos que envolveram pacientes com DRGE grave e/ou cirurgia bariátrica prévia. A escala PRISMA foi utilizada com o intuito de sistematizar o relato desta revisão<sup>3</sup>. **Resultados:** Atenderam aos critérios de inclusão e exclusão apenas 7 artigos, um total de 1.097 pacientes com idade média aproximada de 42 anos, sendo cerca de 72% do sexo feminino. Obteve-se um follow-up médio de 3,4 anos, considerando as análises finais dos estudos. A maior parte dos ensaios clínicos demonstrou que não houve diferença estatística na redução do IMC entre as técnicas operatórias analisadas ( $p > 0,05$ ). Além disso, a prevalência da DRGE, esofagite e de sintomas como náuseas e enjoos, foi significativamente maior, a curto e longo prazo, em pacientes submetidos a Sleeve em relação aos submetidos ao Bypass gástrico ( $p < 0,05$ ). Contudo, notou-se uma tendência a maiores chances de reoperação e complicações cirúrgicas no Bypass. **Conclusão:** O método Sleeve exibe um perfil de maior tendência ao desenvolvimento e piora da DRGE no período pós operatório quando comparada ao Bypass, a curto e longo prazo. Em contrapartida, esta última técnica é associada a maiores chances de complicações cirúrgicas ao longo dos anos.

**Palavras-chave:** Cirurgia Bariátrica. Refluxo Gastroesofágico. Bypass Gástrico.

### Referências:

1. Gu L, Chen B, Du N, Fu R, Huang X, Mao F, *et al.* Relationship Between Bariatric Surgery and Gastroesophageal Reflux Disease: a Systematic Review and Meta-analysis. *Obesity Surgery*. 2019 Oct 19;29(12):4105–13.
2. Vilallonga R, Sanchez-Cordero S, Mayor NU, Molina A, Tudela AC, Ruiz-Úcar E, *et al.* GERD after Bariatric Surgery. Can We Expect Endoscopic Findings? *Medicina*. 2021 May 17;57(5):506.
3. Moher D, Liberati A, Tetzlaff J, Altman DG. Preferred reporting items for systematic reviews and meta-analyses: The PRISMA statement. *International Journal of Surgery*. 2010;8(5):336–41.

# TÉCNICA DE FIGUEIREDO: MANEJO INOVADOR DE FERIDA – RELATO DE CASO

Lucas Eduardo Lessa Mussi , Antônio Augusto Dias Santana<sup>1</sup>, Samuel Alencar Costa Lima<sup>1</sup>,  
Rafael Cota Andrade Ferreira de Souza<sup>1</sup>, José de Carlos Figueiredo<sup>2</sup>

<sup>1</sup> Faculdade Atenas, Sete Lagoas, Minas Gerais, Brasil.

<sup>2</sup> Hospital Fundajan, Janaúba, Minas Gerais, Brasil.

Autor correspondente:  
Lucas Eduardo Lessa Mussi. E-mail:  
lucasmussi1997@outlook.com


**INTRODUÇÃO:** A procura por técnicas de fechamento de grandes defeitos na pele é um desafio para os cirurgiões. Em 1984, foi descrita a técnica da bolsa de Bogotá para grandes defeitos abdominais, que consiste na colocação de uma bolsa coletora de urina estéril, de baixo custo em relação a outros materiais descritos. Mostrou-se uma técnica simples e eficaz para um problema complexo. A técnica foi extrapolada para reparos de pontas de dedos após a publicação e descrição da Técnica de Figueiredo (TF), em 2017, para evitar deformidades devido ao não tratamento. **OBJETIVOS:** Objetivou-se descrever um relato de caso em que foi empregada a (TF) no manejo do curativo de uma ferida operatória, com vistas a incentivar a sua utilização no colégio de cirurgiões. **METODOLOGIA:** Descrever relato de caso. **RELATO DE CASO E DISCUSSÃO:** Paciente sexo masculino, 24 anos, vítima de acidente de trabalho, com lesão traumática por corte transversal em falange medial de quarto quirodáctilo da mão esquerda, resultando em amputação parcial, sem possibilidade de restauração de coto. Ao exame, presença de sangramento ativo e exposição de tecidos profundos. Realizada devida antisepsia e compressão direta do sítio de sangramento e solicitação de radiografia de membro para avaliação de dano ósseo. Devido à impossibilidade de aproximação das bordas e com vistas a promover melhor reconstituição e cicatrização, optou-se pela inovadora Técnica de Figueiredo para realização de manejo da ferida. Utilizou-se pedaço de, aproximadamente, 6cm de comprimento por 3cm de largura da parte interna do pacote plástico de gaze estéril para cobrir a ferida, suturado no leito nos bordos da lesão. Após 45 dias de pós-operatório e acompanhamento, foram retirados os pontos do curativo plástico, com formação de tecido de granulação cicatricial íntegro e saudável. Com 60 dias, observa-se plena reconstituição da forma do membro, com preservação de leito ungueal e crescimento de unha e resultado estético formidável, mantendo contorno, estrutura, configuração e aparência circular do membro. **CONCLUSÃO:** Conclui-se que o fechamento de feridas operatórias com a TF traz uma nova perspectiva, sobretudo em nível de saúde pública, devido à agilidade, ao fácil acesso e ao manejo pós-operatório simples, sendo uma opção formidável a ser incentivada e fomentada.

**Palavras-chave:** Técnica de figueiredo. Feridas. Figueiredo.

## Referências

1. Figueiredo LA, Ribeiro RS, Figueiredo PH, Lima ALM, Oliveira FM, Oliveira Junior DS. Comparação entre as técnicas de Figueiredo e de reconstrução volar VY de Atasoy-Kleinert no tratamento de lesões transversas e oblíquas dorsais de ponta de dedo. *Revista Brasileira de Ortopedia*. 2022. DOI <https://doi.org/10.1055/s-0042-1749203>.
2. Moreira MO, Assis FV, Osugi NK, Braga RAT, Moraes MM. Uso da prótese de polipropileno para o tratamento de lesões cutâneas extensas decorrente de fratura exposta de tíbia e fíbula. *Técnicas em Ortopedia*. 2024; 24(1):3-7.
3. Franco Neto SA, Barbosa LCM, Kataoka FT. Utilização de prótese de polipropileno pela Técnica de Figueiredo para tratamento de desenlramento de dedo polegar no interior de Minas Gerais–relato de caso. *Brazilian Journal of Health Review*. 2024; 7(3):e70440-e70440.

## TÉCNICA DE LICHTENSTEIN PARA TRATAMENTO DE HÉRNIA INGUINAL EM COMPLEXO HOSPITALAR NO SUDESTE DO BRASIL: EXPERIÊNCIA DE 12 ANOS

Gleison Carlos Arantes Filho<sup>1</sup> , Cirênio de Almeida Barbosa<sup>2</sup>, Carlos Augusto Aglio<sup>2</sup>, José Carlos Vieira<sup>3</sup>, Paulo Rogério Nazareth<sup>4</sup>, Aragana Ferreira Bento Cardoso Leão<sup>1</sup>

1 Universidade Federal de Ouro Preto, Ouro Preto, Minas Gerais, Brasil.

2 Complexo Hospitalar Santa Casa de Belo Horizonte/São Lucas, Belo Horizonte, Minas Gerais, Brasil.

3 Hospital São Lucas de Belo Horizonte, Belo Horizonte, Minas Gerais, Brasil.

4 Hospital Santa Casa de Barbacena, Barbacena, Minas Gerais, Brasil.

Autor Correspondente:  
Gleison Carlos  
Arantes Filho. E-mail:  
gleisoncarlosarantesfilho@  
hotmail.com

**Introdução:** O tratamento da hérnia evoluiu desde o início da história cirúrgica, passando por diferentes etapas ao longo dos tempos. Atualmente, mais de 20 milhões de hérnias inguinais são reparadas anualmente no mundo. A abordagem geral é o reparo cirúrgico, independentemente dos sintomas, pois existe risco de obstrução intestinal e estrangulamento visceral se não tratado. Em 1986, Lichtenstein introduziu seu conceito pioneiro de prótese “em rede”, revolucionando o tratamento das hérnias em todo o mundo pela padronização, simplicidade, dissecação mínima e baixa taxa de recidiva, os quais contribuíram para um retorno precoce dos pacientes às atividades diárias<sup>1</sup>. **Objetivo:** Analisar desfecho, eficiência e aplicabilidade da herniorrafia inguinal pela técnica de Lichtenstein. **Método:** Estudo observacional realizado pela revisão retrospectiva de prontuários de pacientes portadores de hérnia inguinal operados entre março de 1999 e dezembro de 2011 no Complexo Hospitalar de Cirurgia Geral da Santa Casa de Belo Horizonte e Hospital São Lucas. Realizou-se análise estatística descritiva e inferencial dos dados operatórios e pós-operatórios com nível de significância de 5%. **Resultados com discussão:** Em 12 anos, 326 pacientes portadores de hérnia inguinal primária ou recidivada foram operados, o que totalizou 363 hernioplastias inguinais pela técnica de Lichtenstein. A prótese escolhida foi polipropileno de 15 x 7,5 cm, entretanto o tamanho da tela aplicada no reparo foi determinado pela largura do defeito. Quanto aos pacientes, 304 eram masculinos (93,25%) e 22 femininos (6,75%), com idade entre 19 e 85 anos. Quanto à lateralidade, 232 à direita (71,17%) e 94 à esquerda (28,83%). 17 pacientes (5,21%), todos homens, tinham apresentação bilateral. Dentre as 37 recidivas (10,19%), 27 eram à direita (72,97%). Ao serem analisados os dados intraoperatórios: tempo e complicações; e pós-operatórios: dor (12 horas, 24 horas e 7 dias após o procedimento), complicações, internação, retorno às atividades diárias, dor crônica inguinal e recorrência, revelou-se um baixo índice de recidivas e complicações, uma curta permanência hospitalar, uma ausência de complicação grave, em 48 meses de acompanhamento, e uma curva de aprendizado pequena; achados esses que são consoantes com a literatura vigente<sup>2,3</sup>. **Conclusão:** A herniorrafia inguinal à Lichtenstein é segura, eficaz e de fácil aplicação.

**Palavras-chave:** Hérnia inguinal. Herniorrafia. Tratamento.

### Referências:

1. Júdice DS, Freitas LV, Monteiro MC, Ferreira RA. Hernioplastia inguinal – técnica de Lichtenstein. Rev Med Hosp Federal dos Servidores do Estado. 2002; 1(36).
2. Yu M, Xie WX, Li S, Wang DC, Huang LY. Meta-analysis of mesh-plug repair and Lichtenstein repair in the treatment of primary inguinal hernia. Updates Surg. 2021 Aug;73(4):1297-1306.
3. Decker E, Currie A, Baig MK. Prolene hernia system versus Lichtenstein repair for inguinal hernia: a meta-analysis. Hernia. 2019 Jun;23(3):541-546.

## TÉCNICAS DE CIRURGIA BARIÁTRICA: IMPACTO DIFERENCIAL NA REVERSÃO DO REMODELAMENTO CARDÍACO, UMA REVISÃO DE LITERATURA

Beatriz Veloso de Almeida Venuto<sup>1</sup> , Gustavo Gabino Gonçalves<sup>1</sup> 

<sup>1</sup> Faculdade de Medicina da Universidade Federal de Minas Gerais, Belo Horizonte, Minas Gerais, Brasil.

Autor Correspondente: Beatriz Veloso de Almeida Venuto. Email: beatrizvelosovenuto@gmail.com


**Introdução:** A obesidade está intrinsecamente relacionada a perturbações hemodinâmicas que contribuem para a ocorrência de cardiomiopatias<sup>1</sup>. A literatura aponta para a associação entre o aumento do percentual de gordura, especialmente da visceral, e o remodelamento cardíaco, particularmente pela hipertrofia ventricular concêntrica e/ou excêntrica<sup>2</sup>. Atualmente, duas técnicas principais de cirurgia bariátrica, Gastrectomia vertical (SG) e a Derivação em-Y de Roux (RYGB), têm se mostrado cada vez mais eficazes como estratégia de perda de peso longa e melhoria dos parâmetros metabólicos em pacientes obesos. No entanto, ainda é incerto se estas são igualmente eficazes no auxílio à reversão do remodelamento cardíaco. **Objetivos:** Avaliar as potenciais diferenças entre duas técnicas de cirurgia bariátrica na reversão do remodelamento cardíaco associado a obesidade a partir da literatura médica atual. **Metodologia:** Foi conduzida uma busca nas bases EMBASE e PUBMED com a estratégia: ‘bariatric surgery’ ‘gastric bypass’ ‘sleeve gastrectomy’ AND ‘cardiac function’ ‘cardiac structure’ ‘cardiac remodeling’, com filtro pelos últimos 10 anos e artigos em língua inglesa. Após a aplicação dos critérios de inclusão e exclusão, 9 artigos compuseram esta seleção final. **Resultados com discussão:** A comparação entre a RYGB e a SG revelou que ambas as técnicas contribuem com a perda de peso total a curto e longo prazo. Neste quesito, há vantagem para a técnica restritiva e mal absorptiva RYGB, que parece contribuir em maior grau para a redução de adiposidade visceral<sup>3</sup>, um importante fator de risco cardiovascular<sup>2</sup>. Quanto à avaliação dos parâmetros relativos à função e geometria cardíaca, as técnicas revelam-se vantajosas na redução na massa do ventrículo esquerdo (LVM) e em sua espessura e/ou diâmetro bem como melhoramento da performance sistólica e diastólica, avaliada pelas respectivas frações de ejeção<sup>4</sup>. No entanto, não houve concordância se há uma significativa associação entre a metodologia cirúrgica e a melhoria dessas variáveis. **Conclusão:** O presente estudo revelou que ambas as técnicas estão associadas a significativos impactos positivos em fatores preditivos de risco cardiovascular para pacientes obesos e reversão do remodelamento cardíaco. As discretas diferenças observadas podem encaminhar uma análise sistemática dos dados encontrados de modo a produzir resultados estatisticamente significativos.

**Palavras-chave:** Cirurgia Bariátrica. Remodelação Cardíaca. Obesidade.

### REFERÊNCIAS:

1. Ammar W, Basset HA, AL Faramawy A, Hegazy T, Sharaf Y. Bariatric surgery and cardiovascular outcome. *Egypt Heart J.* 2020 Oct 2;72(1):67.
2. Abbasi SA, Hundley WG, Bluemke DA, Jerosch-Herold M, Blankstin R, Petersen SE, *et al.* Visceral adiposity and left ventricular remodeling: The Multi-Ethnic Study of Atherosclerosis. *Nutr Metab Cardiovasc Dis.* 2015; 25(7):667-76.
3. Henry JA, Abdesselam I, Deal O, Lewis AJ, Rayner J, Bernard M, *et al.* The effect of bariatric surgery type on cardiac reverse remodeling. *Int J Obes.* 2024; 48(6):808-814.
4. Henry JA, Abdesselam I, Deal O, Lewis AJ, Rayner J, Bernard M, *et al.* Changes in epicardial and visceral adipose tissue depots following bariatric surgery and their effect on cardiac geometry. *Front Endocrinol.* 2023 Jan 25;14:1092777.

# TÉCNICAS DE FECHAMENTO DAS FERIDAS DE FASCIOTOMIAS: ESTUDO RETROSPECTIVO

Anna Luisa Vieira Bellis<sup>1</sup> , Fernanda Nicácio Duellis<sup>1</sup>, Isadora Vilas Boas Spaggiari de Souza<sup>1</sup>,  
Luana Casilho Moreira<sup>1</sup>, Alessandra Rocha Luz<sup>1,2</sup>, Túlio Pinho Navarro<sup>1,2</sup>

<sup>1</sup> Universidade Federal de Minas Gerais, Belo Horizonte, Minas Gerais, Brasil.

<sup>2</sup> Hospital Universitário Risoleta Tolentino Neves, Belo Horizonte, Minas Gerais, Brasil.

Autor correspondente:  
Anna Luisa Vieira Bellis.  
E-mail: anna.bellis.med@gmail.com


**INTRODUÇÃO:** A Síndrome Compartimental ocorre quando há hipertensão intra-fascial em um compartimento corporal, ameaçando a vitalidade do membro e favorecendo a trombogênese, justificando a necessidade de reconhecimento e intervenção precoces. A fasciotomia consiste em incisões a nível fascial visando alívio pressórico, sendo preconizada como tratamento ou profilaxia da síndrome compartimental. Após a redução do edema tissular, a ferida cirúrgica deve ser fechada com uma das diversas técnicas disponíveis, procedimento com alto índice de complicações. Apesar da relevância, não há consenso na literatura sobre qual das técnicas deve ser aplicada nas fasciotomias. **OBJETIVOS:** Comparar as técnicas de fechamento das feridas de fasciotomia de membro inferior. **METODOLOGIA:** Estudo caso-controle (1:1) para avaliar as diferentes técnicas de fechamento de fasciotomias em hospital público de Belo Horizonte/MG, divididos em quatro grupos: sutura elástica, fechamento primário, cicatrização por segunda intenção e enxerto de pele. Cada um dos grupos contava com 22 indivíduos, que foram submetidos à análise de variáveis clínico-cirúrgicas e desfechos como cicatrização, funcionalidade, amputações e óbito. **RESULTADOS E DISCUSSÃO:** Foram incluídos 88 pacientes. Não houve divergência entre as técnicas na dor pós-operatória ( $p=0,112$ ) e taxa de reinternação ( $p=0,447$ ). Entretanto, houve diferença na taxa de cicatrização, demonstrando que a sutura elástica obteve melhores resultados, com fechamento total da ferida em 81,8% ( $p<0,001$ ). Em relação às complicações, o fechamento primário teve as piores taxas (63,6%,  $p=0,049$ ). Por fim, houve discrepância nos desfechos ( $p=0,034$ ): alta foi predominante nos enxertos (100%), enquanto a cicatrização por segunda intenção resultou em mais amputações maiores (22,7%) e óbitos (18,2%). **CONCLUSÃO:** Observou-se diferença estatística nos desfechos clínicos e na qualidade assistencial entre as técnicas de fechamento de fasciotomias, principalmente na cicatrização e efeitos colaterais. A sutura elástica demonstrou ser uma técnica efetiva e de fácil aplicação.

**Palavras-chave:** Técnicas de Fechamento de Feridas. Fasciotomia. Complicações Pós-Operatórias.

## REFERÊNCIAS

1. Etemad-Rezaie A, Yang S, Kirklys M, Higginbotham DO, Zalikha AK, Nasr K. Single incision fasciotomy for acute compartment syndrome of the leg: A systematic review of the literature. *J Orthop*. 2022; 31:134–9.
2. Jauregui JJ, Yarmis SJ, Tsai J, Onuoha KO, Illical E, Paulino CB. Fasciotomy closure techniques. *J Orthop Surg*. 2017; 25(1):2309499016684724.
3. Sraj S, Henderson JT, Bramer M, Gelman J. Principles of Fasciotomy Closure After Compartment Syndrome Release. *J Am Acad Orthop Surg*. 2022; 30(18):879–87.

# TENDÊNCIAS ATUAIS SOBRE O USO DE ENXERTOS BIOLÓGICOS PARA A RECONSTRUÇÃO DA VEIA HEPÁTICA MÉDIA: UMA REVISÃO INTEGRATIVA

Isabela Pires Santos<sup>1</sup> , Gabriela Padovani Oliveira<sup>1</sup>, Sarah Tavares Araújo Santos<sup>1</sup>, Gabrielle Martins Peres<sup>1</sup>, Larissa Hellen de Souza Peixoto<sup>1</sup>, Soraya Rodrigues de Almeida Sanches<sup>1</sup>

<sup>1</sup> Universidade Federal de Minas Gerais, Belo Horizonte, Minas Gerais, Brasil.

Autor correspondente:

Isabela Pires Santos.

Email: isabelapiresmed@ufmg.br

**Introdução:** A Veia Hepática Média (VHM) é responsável por drenar parte do setor direito do fígado. A reconstrução da VHM pode ser necessária em procedimentos como transplante hepático e hepatectomia. A restauração do fluxo da VHM é essencial, pois sua insuficiência pode levar à congestão e comprometimento hepático. **Objetivo:** Avaliar técnicas, desfechos e limitações da reconstrução da VHM. **Método:** Revisão bibliográfica a partir dos termos "reconstruction" e "middle hepatic vein" e "graft" dos últimos 10 anos, com exclusão de trabalhos repetidos, revisões ou materiais que fugiram ao escopo, totalizando 32 artigos. **Resultados com discussão:** As principais indicações para a reconstrução da VHM são a hepatectomia total e parcial com transplante do lobo hepático direito, comumente após falência hepática por carcinoma hepatocelular, hepatite B, cirrose alcoólica e metástases. Quando autólogo, o material é frequentemente extraído de vasos como a veia porta, mesentérica inferior, safena magna e, menos frequentemente, de endotélio aórtico extraído por endarterectomia. Ademais, notou-se uma tendência recente em reconstrução com placas de peritônio parietal autólogo e matriz dérmica acelular. Nos enxertos alogênicos, predomina o uso de vasos ilíacos criopreservados. A abordagem cirúrgica varia conforme o enxerto escolhido, destacando-se técnicas de enxerto em Y (compostos) e de orifício único. As principais complicações pós-operatórias incluem estenose e vazamento biliar, sepse e obstrução da VHM com congestão hepática, principalmente por trombose. Contudo, tais complicações foram pouco prevalentes entre os transplantados: na maioria, a veia reconstruída manteve ótima patência a longo prazo, especialmente nos grupos que utilizaram o aloenxerto aórtico, contribuindo para a boa recuperação e regeneração hepática. **Conclusão:** Estudos evidenciam resultados satisfatórios com enxertos biológicos, garantindo a manutenção da relevância das técnicas apresentadas. A escolha da estratégia adequada deve considerar o perfil do paciente, garantindo bons desfechos cirúrgicos e pós-operatórios.

**Palavras-chave:** Transplante de Fígado. Aloenxertos. Homo enxertos. Hepatectomia.

## Referências:

- Akamatsu N, Sugawara Y, Nagata R, Kaneko J, Aoki T, Sakamoto Y, *et al.* Adult Right Living-Donor Liver Transplantation With Special Reference to Reconstruction of the Middle Hepatic Vein. *Am J Transplant.* 2014;14(12):2777–87.
- Chan KM, Cheng CH, Wu TH, Wu TJ, Chou HS, Lee CS, *et al.* Clinical Strategy for the Reconstruction of Middle Hepatic Vein Tributaries in Right Liver Living Donor Liver Transplantation. *World J Surg.* 2014;38(11):2927–33.
- Chen KH, Huang CC, Stow TF, Chio U-C, Chen SD, Chen YD, *et al.* Totally laparoscopic living donor right hepatectomy in a donor with trifurcation of bile duct. *Asian J Surg.* 2016;39(1):51–5.
- Borle DP, Pamecha V, Bharathy KGS, Sasturkar SV, Sinha PK, Patidar Y, *et al.* Explant portal vein for reconstructing middle hepatic vein in right lobe living donor liver transplantation-outcome analysis. *HPB.* 2018;20(12):1137–1144.
- Duraiaraj MS, Mathew JS, Mallick S, Nair K, Manikandan K, Varghese CT, *et al.* Middle hepatic vein reconstruction in adult living donor liver transplantation: a randomized clinical trial. *Br J Surg.* 2021;108(12):1426–32.
- Finotti M, Kim S, Han S, Chun G, Song I, Shim J. Human Dermis as a New Substitute for Middle Hepatic Vein Reconstruction During Living Donor Liver Transplantation: Outcome of Clinical Trial. *American Journal of Transplantation* 2023; 23:6 (S864) Supplement 1.
- Furlanetto A, Gringeri E, Canitano N, Bassi D, D'Amico FE, Boetto R, *et al.* Full-left/full-right liver splitting with middle hepatic vein and caval partition during dual hypothermic oxygenated machine perfusion. 2023; 107:9(296) Supplement 1.
- Goja S, Yadav SK, Roy R, Soin AS. A retrospective comparative study of venous vs nonringed expanded polytetrafluoroethylene extension grafts for anterior sector outflow reconstruction in right lobe living donor liver transplantation. *Clin Transplant.* 2018;32(8):e13544.
- Guo HJ, Wang K, Chen KC, Liu ZK, Al-Ameri A, Shen Y, *et al.* Middle hepatic vein reconstruction in adult right lobe living donor liver transplantation improves recipient survival. *Hepatobiliary Pancreat Dis Int.* 2019;18(2):125–31.
- Goja S, Yadav SK, Roy R, Saha S, Rastogi AN, Bhangui P, *et al.* Middle hepatic vein reconstruction using ePTFE grafts in right lobe living donor liver transplantation. In: *Transplantation.* 2018. p. 230.
- Le Trung H, Le Van T, Vu Van Q, Nguyen Hoang Ngoc A. Single orifice outflow reconstruction in right lobe graft living donor liver transplantation: A single-center study in Vietnam. *Annals of Hepato-Biliary-Pancreatic surgery.* 2023 Jun 8;27(1):S287.
- Hong SK, Yi NJ, Cho JH, Lee JM, Hong K, Han ES, *et al.* Parietal Peritoneum as a Novel Substitute for Middle Hepatic Vein Reconstruction During Living Donor Liver Transplantation. *Transplantation.* 2021;105(6):1291–6.
- Hong SY, Kim B-W, Wang H-J, Kim M. Impact of middle hepatic vein reconstruction on living donor liver transplantation using right hemiliver graft. *Transplantation* 2018 102:5 (312) Supplement 1.
- Hwang S, Jung D-H, Ha T-Y, Song G-W, Ahn C-S, Moon D-B, *et al.* Refined surgical techniques to maximize the patency of medium-sized cryopreserved iliac artery allografts for middle hepatic vein reconstruction during living-donor liver transplantation. In: *Transplantation [Internet].* 2016. p. S77–262. [acesso em 16 mar 2024]. Disponível em: <https://journals.lww.com/transplantjournal/citation/2016/05001/abstracts.3.aspx>
- Kwon JH, Jung DH, Hwang S, Kim KH, Ahn CS, Moon DB, *et al.* Feasibility of aorta after endarterectomy as middle hepatic vein reconstruction in living donor liver transplantation. *International Journal of Surgery.* 2020;75 (S2) Supplement.
- Junrungsee S, Lapisatepun W, Chotirosniramit A, Sandhu T, Udomsin K, Ko-iam W, *et al.* How to Reconstruct Middle Hepatic Vein Branches With Explant Portal Vein and Inferior Mesenteric Vein Graft: A Case Report. *Transplant Proc.* 2018;50(4):1202–4.
- Sakashita K, Otsuka S, Uesaka K, Sugiura T. Double hepatic vein reconstruction during extended anatomical resection of segment 8 for colorectal liver metastasis. *Surg Oncol.* 2024;52:102040–0.
- Kawamoto Y, Ome Y, Kawamoto K. Partial Hepatectomy with Middle Hepatic Vein Reconstruction Using a Left Inferior Vena Cava Graft. *Case Rep Gastroenterol.* 2017;11(2):320–8.
- Kim JD, Choi DL, Han YS. Simplified one-orifice venoplasty for middle hepatic vein reconstruction in adult living donor liver transplantation using right lobe grafts. *Clin Transplant.* 2014;28(5):561–8.
- Kwon JH, Jung DH, Hwang S, Kim KH, Ahn CS, Moon DB, *et al.* Feasibility of modified endarterectomized aortic allograft for middle hepatic vein reconstruction in living donor liver transplantation: A retrospective cohort study. *Int J Surg.* 2021;94:106124.
- Lee S, You Y, Na G, Park S, Han J, Kim E, *et al.* Material Impact On the Patency of Reconstructed Middle Hepatic Vein in the Living Donor Liver Transplantation Using the Right Liver. *Transplantation.* 2014. 98: 790.
- Lee SH, Na GH, Choi HJ, Kim DG, You YK. Impact of the Reconstruction Material on the Patency of Middle Hepatic Vein in Living Donor Liver Transplantation Using the Right Liver. *Transplant Proc.* 2019. 51(8):2745–9.
- Liang HR, Hung YJ, Lin KH, Hsieh CE, Hsu YL, Chen YL. Using the Cystic Duct for Biliary Reconstruction in Dual-Graft Living Donor Liver Transplantation: A Case Report. *Transplant Proc.* 2022;54(1):161–4.
- Li H, Wei Y, Li B, Peng B. The First Case of Total Laparoscopic Living Donor Right Hemihepatectomy in Mainland China and Literature Review. *Surg Laparosc Endosc Percutan Tech.* 2016;26(2):172.
- Pamecha V, Patnaik B, Sinha PK, Patil NS, Mohapatra N, Sasturkar SV, *et al.* Single Orifice Outflow Reconstruction: Refining the Venous Outflow in Modified Right Lobe Live Donor Liver Transplantation. *J Gastrointest Surg.* 2020;25(8):1962–72.
- Fan ST. Autologous graft from portal vein for reconstruction of the middle hepatic vein after hepatectomy. *Surg Pract.* 2021;25(1):38–41.
- Siqueira M, Fernandes ESM, Girao CL, Mello EPT, Pimentel LMS, Andrade RO, *et al.* Living donor living transplantation for metastatic glomus tumor from small bowel: a case report. *HPB.* 2022. 24(S1).
- Kapoor S, Kalganekar S, Nath B, Varma V, Maheshwari S, Raut A, *et al.* Long Term Patency of Reconstructed Middle Hepatic Vein Extension Conduit Using Autologous Portal Vein Segment Derived from Explant Liver. *ATC Abstracts [Internet].* 2015 [acesso em 2024 Mar 15]. Disponível em: <https://atcmeeetingabstracts.com/abstract/long-term-patency-of-reconstructed-middle-hepatic-vein-extension-conduit-using-autologous-portal-vein-segment-derived-from-explant-liver/>
- Hong SK, Suh KS, Cho JH, Lee JM, Yi NJ, Lee KW. Parietal Peritoneum as an Autologous Substitute for Middle Hepatic Vein Reconstruction During Living-Donor Liver Transplantation. *HPB.* 2019 Jan 1;21(2):S276–7.
- Yoon SY. Middle hepatic vein reconstruction by using parietal peritoneum during hepatectomy for recurrent hcc. In: *HPB [Internet].* 2014. p. 431. Available from: <https://www.embase.com/records/subaction-viewrecord&id=L71382578>
- Tekin S, Yuksel Y, Yucetin L, Yavuz H. Middle Hepatic Vein Tributary Reconstruction of a Right Hepatic Graft in Adult Living Donor Liver Transplantation: A Case Report. *Transplant Proc.* 2015;47(5):1534–6.
- Woo PH, Nah YW, Byun EA. Middle hepatic vein thrombosis caused by biloma at liver resection margin after living donor liver transplantation using modified right lobe graft. *Transplant International.* 2017. p. 390–376.

# TERAPIA DE PRESSÃO NEGATIVA ENDOSCÓPICA NO TRATAMENTO DE FÍSTULA ESOFAGOGÁSTRICA

Gabriel Moreira Alves Reis<sup>1</sup> , Fernando Campos Queiroz<sup>1</sup>, Berenice Calegar Camarinha<sup>1</sup>, José Afonso da Silva Júnior<sup>1</sup>

1 Hospital Alberto Cavalcanti, Belo Horizonte, Minas Gerais, Brasil.

Autor correspondente:  
Gabriel Moreira Alves Reis. E-mail: gabrielmareis@hotmail.com

**Introdução:** fistulas em anastomoses são complicações cirúrgicas comuns e multifatoriais. Técnica cirúrgica, condição clínica do doente e anatomia do órgão, influenciam a sua ocorrência. Assim, torna-se fundamental que o cirurgião disponha, em seu arsenal, de técnicas com baixa morbidade e custo-efetivas que possam auxiliar no manejo dessas complicações. **Objetivo:** relatar o sucesso terapêutico da técnica de terapia de pressão negativa endoscópica (TPNE) descrita pelo Dr. Flaubert Sena, para manejo de fístula esofagogástrica. **Método:** masculino, 74 anos, queixava-se de refluxo gastroesofágico. Tomografia computadorizada (TC) do abdome prévia evidenciava hérnia hiatal paraesofageana tipo IV. Indicada hernioplastia hiatal. **Ato operatório:** após laboriosa dissecação do saco herniário, constatou-se laceração da junção esofagogástrica e sofrimento isquêmico do fundo gástrico. Realizada gastrectomia polar superior com piloroplastia e anastomose esofagogástrica com grampeador endoluminal. Drenos tubulares foram posicionados no mediastino posterior. No 2º dia pós-operatório (DPO), constatou-se deiscência da anastomose esofagogástrica devido ao volume e ao aspecto da secreção dos drenos. No 32º DPO foi realizada EDA, confirmando deiscência parcial da anastomose. Indicada TPNE. **Resultados e Discussão:** no tratamento de fístulas esofagogástricas, a literatura diz que a média entre o diagnóstico e o início da terapia endoscópica é de 37 dias e que, em média, o tratamento dura 19 dias com cerca de 5 procedimentos. Comparativamente, o tempo entre o diagnóstico da fístula (2º DPO) e o início da TPNE (34º DPO), foi de 32 dias, sendo necessárias 4 intervenções, durante 21 dias, obtendo-se sucesso após a 4ª intervenção. TC de tórax e abdome com contraste oral, confirmou o fechamento completo da fístula. Após o exame, foi liberada dieta oral líquida completa com boa progressão. Em retorno ambulatorial, paciente apresentou-se com boa aceitação da dieta oral livre. **Conclusão:** a descrição deste relato de caso, em que houve sucesso terapêutico no fechamento da fístula, dentro do tempo aceitável pela literatura, pretende jogar luz sobre uma técnica custo-efetiva, que pode ser de útil no manejo pós-operatório de pacientes que evoluam com fistulas do trato gastrointestinal.


**Palavras-chave:** Endoscopia. Vácuo. Fístula. Pressão negativa.

#### Referência:

1. Moura DTH, Moura BFBH, Manfredi MA, Hathorn KE, Bazarbashi AN, Ribeiro IB, *et al.* Role of endoscopic vacuum therapy in the management of gastrointestinal transmural defects. *World J Gastrointest Endosc.* 2019 May 16; 11(5): 329-344.



## TORÇÃO OVARIANA OCASIONADO POR TERATOMA COMO UM DIAGNÓSTICO DIFERENCIAL EM ABDOME AGUDO: RELATO DE CASO

Richard Daniel Ferreira Reis<sup>1</sup> , Thalys Jair Melo Alves<sup>2</sup>, Julia Valadares Gontijo<sup>3</sup>, Indianara da Silva Rosa<sup>4</sup>, Larissa Sepúlveda de Souza Lima<sup>5</sup>, Thaize Prates Ferreira<sup>6</sup>

1 Universidade de Itaúna, Itaúna, Minas Gerais, Brasil.

2 Hospital Público Regional de Betim, Betim, Minas Gerais, Brasil.

3 Hospital Universitário Ciências Médicas de Minas Gerais, Belo Horizonte, Minas Gerais, Brasil.

4 Universidade Federal de Ouro Preto, Ouro Preto, Minas Gerais, Brasil.

5 Faculdade de Minas – FAMINAS, Belo Horizonte, Minas Gerais, Brasil.

6 Faculdade Ciências Médicas de Minas Gerais, Belo Horizonte, Minas Gerais, Brasil.

Autor correspondente: Richard Daniel Ferreira Reis. E-mail: richardreismedicina@gmail.com

**Introdução:** O abdome agudo, comum no atendimento de urgência, caracteriza-se por dor abdominal não traumática com duração inferior a sete dias<sup>1</sup>, com diversas etiologias. A anamnese, exame físico e exames de imagem são cruciais para o diagnóstico. Apesar da raridade, destaca-se a importância de considerar os teratomas ovarianos, que podem levar à torção anexial. Conhecidos também como cisto dermoide, os teratomas podem surgir em qualquer grupo etário, embora há predisposição por mulheres em idade reprodutiva<sup>2</sup>. Este trabalho aborda um caso de uma paciente com dor abdominal aguda, originada por uma volumosa massa anexial com torção ovariana. **Objetivo:** O objetivo deste trabalho é destacar a evolução clínica, o diagnóstico diferencial e a abordagem cirúrgica da condição apresentada, além de considerar o teratoma como uma condição rara que pode levar ao desenvolvimento de abdome agudo, contribuindo para o conhecimento da comunidade científica.

**Métodos:** Trata-se de um relato de caso de uma paciente do sexo feminino, 43 anos, com relato de dor em região supra púbica que irradiava para andar superior do abdome. **Resultados com discussão:** A paciente, encaminhada da UPA, apresentou dor abdominal persistente de dois dias, irradiando da região supra púbica para o abdome superior, sendo usuária de DIU. O exame físico revelou um abdome globoso, flácido e doloroso à palpação. Após analgesia, exames laboratoriais, destacando o PCR que se mostrava elevado e Tomografia de abdome foram solicitados. A tomografia computadorizada revelou uma formação anexial com densidade de gordura, foco de calcificação e parede espessa de 88x58mm com sinais de isquemia. Foi indicado, então, abordagem cirúrgica. Realizado sob raqui-anestesia e laparotomia exploratória, encontrou-se um teratoma de 12 cm, com áreas necrosadas e sinais de infecção. Realizou-se a anexectomia esquerda com adequada hemostasia, seguida por lavagem e antibioticoterapia (gentamicina e clindamicina). **Conclusão:** O caso destaca a relevância de considerar a torção ovariana como diagnóstico diferencial relevante em pacientes femininas com dor abdominal aguda. A identificação intraoperatória de um teratoma infectado ressalta a complexidade dessa condição e necessidade de correta indicação cirúrgica em tempo hábil para prevenir complicações. O acompanhamento pós-cirúrgico, com monitoramento clínico e laboratorial, será essencial para avaliar a resposta ao tratamento instituído e prevenir possíveis complicações.


**Palavras-chave:** Torção ovariana. Abdome agudo. Teratoma. Diagnóstico diferencial.

### Referências:

1. Kumar MS, Bharath B, Balasubramanya KS, Thinagan K. The non traumatic acute abdomen and its clinical spectrum. *Int Surg J.* 2019;6(5):1710–5.
2. Saleh M, Bhosale P, Menias CO, Ramalingam P, Jensen C, Iyer R, *et al.* Ovarian teratomas: clinical features, imaging findings and management. *Abdom Radiol.* 2021;46(6):2293–307.

## Resumo

**TRANSPLANTE AUTÓLOGO EM PACIENTE COM HIPERTENSÃO ARTERIAL SECUNDÁRIA À ESTENOSE DE ARTÉRIA RENAL EM CRIANÇA COM NEUROFIBROMATOSE TIPO 1 (NF-1): UM RELATO DE CASO**

Luis Henrique de Oliveira Moreira<sup>1</sup> , Thiago de Oliveira Antunes<sup>1</sup>, Lucas Henrique Maia<sup>1</sup>,  
Guilherme Mesquita Lima<sup>1</sup>, Ana Cristina Souza e Silva<sup>1</sup>

<sup>1</sup> Universidade Federal de Minas Gerais, Belo Horizonte, Minas Gerais, Brasil.

Autor correspondente:  
Luis Henrique de Oliveira Moreira. E-mail: luishom888@gmail.com

**Introdução:** A neurofibromatose (NF) é uma doença genética neurocutânea que leva ao desenvolvimento de tumores no sistema nervoso central ou periférico e outros sítios. A hipertensão arterial sistêmica na NF1 tem duas causas principais: doença renovascular (DRV) e feocromocitoma. Na DRV, a ocorrência de estenose de uma ou ambas artérias renais supera 7% dos casos. **Objetivo:** descrever o diagnóstico e tratamento de um caso de hipertensão arterial em uma criança com NF. **Caso Clínico:** Paciente LRP, sexo feminino, 2 anos e 8 meses em acompanhamento ambulatorial para investigação de NF, com manchas café-com-leite e histórico familiar positivo. Detectou-se pressão arterial elevada (190x130mmHg), sendo encaminhada ao Pronto-Socorro, onde se iniciou nifedipino. Após dois dias, foi transferida para unidade de terapia intensiva (UTI) pediátrica. Ultrassonografia renal com Doppler (USRD) revelou assimetria renal, com redução da velocidade sistólica de pico na artéria renal esquerda (ARE), sugestiva de estenose. Feocromocitoma foi excluído. LRP recebeu alta da UTI estável e em uso de Nifedipino, Prazosina, Carvedilol e K<sup>+</sup> enteral. Arteriografia indicou estenose grave da ARE de 40% e direita de 60%. ECO indicou leve aumento do ventrículo esquerdo e fundoscopia, retinopatia hipertensiva grau I-II. Dois meses após admissão, LRP foi submetida à cirurgia para ressecção do segmento estenótico com reimplante da ARE na aorta intrarrenal, sem intercorrências. USRD não apresentou sinais de estenose das artérias renais. Foram mantidos os anti-hipertensivos. LRP manteve acompanhamento, sendo reduzidos os anti-hipertensivos. Atualmente em uso exclusivo de anlodipino. **Discussão:** Trata-se de paciente com urgência hipertensiva por NF1. As manchas café-com-leite são características de NF1, mas suas manifestações podem ser extremamente variadas. A vasculopatia é uma manifestação rara, que se caracteriza por proliferação das camadas íntima e média de vasos renais, mesentéricos e aórticos. A abordagem da hipertensão por DRV na NF1 pode ser medicamentosa, percutânea ou cirúrgica, dependendo da gravidade. O procedimento com uso de enxertos autólogos tem apresentado bons resultados, como no caso descrito. **Conclusão:** Urgência hipertensiva por NF1 pode ter desfechos graves, e, embora seja menos comum, é importante que a possibilidade seja considerada e investigada. Métodos diagnósticos como a arteriografia e US Doppler e o cuidado multidisciplinar do paciente assumem importância.

**Palavras-chave:** Neurofibromatose. Hipertensão Renovascular.

**Referências**

- [1] Tamura R. Current Understanding of Neurofibromatosis Type 1, 2, and Schwannomatosis. *Int J Mol Sci.* 2021;22(11):5850.
- [2] Sivasubramanian R, Meyers KE. Hypertension in Children and Adolescents with Turner Syndrome (TS), Neurofibromatosis 1 (NF1), and Williams Syndrome (WS). *Curr Hypertens Rep.* 2021;23(2):18.
- [3] Gutmann DH, Collins FS. The neurofibromatosis type 1 gene and its protein product, neurofibromin. *Neuron.* 1993; 10:335-343.
- [4] Kim SS, Stein DR, Ferguson MA, Porras D, Chaudry G, Singh MN, *et al.* Surgical management of pediatric renovascular hypertension and midaortic syndrome at a single-center multidisciplinary program. *J Vasc Surg.* 2021;74(1):79-89.e2.
- [5] Han DS, Johnson JP, Schulster ML, Shah O. Indications for and results of renal autotransplantation. *Curr Opin Nephrol Hypertens.* 2023;32(2):183-192.

# TRANSPLANTE SIMULTÂNEO DE PÂNCREAS E RINS NO BRASIL: ASPECTOS CLÍNICOS E GASTOS HOSPITALARES

João Gustavo Brant Rocha<sup>1</sup> , Maria Clara Brant Rocha<sup>1</sup>, Mateus Augusto Prince<sup>2</sup>, Karina Andrade Prince<sup>3</sup>, Josiane Santos Brant Rocha<sup>3</sup>

1 Faculdade de Ciências Médicas de Minas Gerais, Belo Horizonte, Minas Gerais, Brasil.

2 Faculdade de Medicina FUNORTE, Montes Claros, Minas Gerais, Brasil.

3 Faculdade de Medicina UNIFIPMoc, Montes Claros, Minas Gerais, Brasil.

Autor correspondente: João Gustavo Brant Rocha. E-mail: [jgbrantr@gmail.com](mailto:jgbrantr@gmail.com)

**Introdução:** O transplante simultâneo de pâncreas e rins é uma opção para pacientes com insuficiência renal crônica e diabetes tipo 1 e, têm se mostrado uma alternativa eficaz, proporcionando melhor controle glicêmico, reduzindo complicações relacionadas à doença, possibilitando uma vida mais saudável e com menos restrições<sup>1</sup>. **Objetivo:** Avaliar os aspectos clínicos e os custos hospitalares do transplante simultâneo de pâncreas e rins realizado no Brasil, no período de 2014 a 2023. **Método:** Trata-se de um estudo ecológico de série temporal. Teve como universo de pesquisa dados secundários, obtidos do Sistema de Informações Hospitalares do Sistema Único de Saúde (SIH/SUS)<sup>2</sup>, referente a todas as internações para a realização de transplante simultâneo de pâncreas e rins no Brasil, segundo as regiões do país, no período de janeiro de 2014 a dezembro de 2023. **Resultados com discussão:** No período avaliado, foram realizados 915 transplantes simultâneos de pâncreas e rins no Brasil, o maior número de procedimentos foi realizado em 2019 e o menor em 2023. Os dados hospitalares demonstraram que, esses reduziram expressivamente nos últimos 10 anos (52,9%), principalmente no período da pandemia da Covid-19, a qual impactou essa prática aumentando os custos médios e a taxa de mortalidade no país. Segundo os resultados, 65% dos transplantes foram realizados na região Sudeste e 27,5% na região Sul e a média de permanência hospitalar foi de 9,4 dias. Em relação ao valor médio de cada internação para realização dos procedimentos no país, foi de R\$ 60.456,40 e aumentou 32%, chegando a R\$ 79.457,80 no último ano (2023). Já o valor total conferiu um gasto de R\$ 55.317.604,60 para a saúde pública do Brasil. A taxa de mortalidade média no país foi de 3,5%, sendo mais elevada na região Centro- Oeste (20%). **Conclusão:** O transplante simultâneo de pâncreas e rins reduziu significativamente nos últimos 10 anos, a maioria realizada no Sudeste, de forma geral, apresentou um aumento no valor médio de cada internação e com taxa de mortalidade mais evidente na região Centro-oeste. Sendo assim, melhorias precisam ser realizadas a fim de, aumentar o número desse tipo de transplante no Brasil, reduzindo as comorbidades e consequentemente internações hospitalares, mortalidade e os custos para a saúde pública do país.

**Palavras-chave:** Transplante de pâncreas. Transplante de rim. Diabetes Mellitus. Custos Hospitalares.

## Referências

1. Papaléo Filho BB, Maia FL, Rangel MLM, Garcez JS, Cezar LC. Cuidados perioperatórios em transplante de pâncreas. Rev Med UFC. 2019;59(4):87-92
2. Ministério da Saúde. DATASUS. Tabnet – Sistema de Informações Hospitalares do SUS (SIH/SUS). Brasília: Ministério da Saúde, 2024. [acesso em 10 mar 2024]. Disponível em: <http://tabnet.datasus.gov.br/cgi/tabcgi.exe?sih/cnv/qiuf.def>.

# TRANSPORTE TRANSVERSO DO CÓRTEX TIBIAL NO TRATAMENTO DE ÚLCERAS DE PÉ DIABÉTICO

Bruna Santos Araújo<sup>1</sup> , Igor Andrade Leão<sup>1</sup>, Victor Inácio de Oliveira<sup>1</sup>, Laryssa Chaves Vieira<sup>1</sup>

<sup>1</sup> Universidade Federal de Lavras, Lavras, Minas Gerais, Brasil.

Autor correspondente: Bruna Santos Araújo. E-mail: b.stoaraujo@gmail.com





**Introdução:** As úlceras em pés diabéticos (UPD) são um problema crescente de saúde pública. O tratamento padrão, que inclui debridamento da ferida e uso de curativos tópicos, tem eficácia limitada, pois não interfere na cronicidade, vasculopatia e neuropatia. Cirurgias ortopédicas chinesas têm pesquisado a técnica de transporte transversal do córtex tibial (TTT) para tratar úlceras refratárias. Este procedimento, que envolve a corticotomia de fragmento transversal da tíbia proximal com progressiva distração por fixadores externos, têm mostrado resultados promissores. **Objetivo:** Propõe-se uma revisão bibliográfica para discutir e repercutir as pesquisas recentes sobre o TTT como alternativa de tratamento para as UPD. **Método:** Foram pesquisadas publicações nas plataformas PubMed, Embase e Scielo que abordassem o tratamento das UPD através do TTT. **Resultados com discussão:** Um estudo retrospectivo de 2024, com 98 pacientes com UPD de grau Wagner  $\geq$  II, mostrou que cerca de 95% das úlceras foram curadas após uma operação de TTT modificada (osteotomia reduzida). Observaram-se melhorias no índice tornozelo-braquial (ITB), na classificação WIFi e na escala de dor<sup>1</sup>. Uma publicação de 2023 comparou a resposta ao tratamento da UPD entre um grupo submetido a TTT e outro submetido a tratamento convencional. Nela, o TTT promoveu um fechamento mais ágil da ferida com melhora significativa da dor, do ITB e da neuropatia periférica<sup>2</sup>. Questionou-se a existência de diferenças entre portadores ou não de estenose arterial submetidos a TTT em outro estudo<sup>3</sup>. Nesse, todas as úlceras foram curadas, sendo o tempo de cicatrização menor no grupo sem estenose. Após a cirurgia, o fluxo sanguíneo diminuiu neste grupo mas aumentou no com estenose. Isso sugere que os benefícios do TTT para pacientes sem estenose arterial não são devidos à angiogênese e ao aumento do fluxo sanguíneo. As pesquisas indicam que o TTT induz a diferenciação das células-tronco da medula óssea em fatores de crescimento vascular, epitelial e de células nervosas, levando a uma cascata de eventos que precisa ser melhor elucidada. **Conclusão:** Apesar da quantidade escassa de publicações acerca do tema, é evidente a eficácia da técnica de TTT no tratamento das úlceras de pé diabético refratárias. Nota-se a necessidade de mais estudos e publicações, e a urgência de um ensaio clínico randomizado sobre o tema.

**Palavras-chave:** Diabetes Mellitus. Úlcera de pé diabético. Salvamento de membro. Cicatrização.

## Referências:

1. Liu J, Yao X, Xu Z, Wu Y, Pei F, Zhang L, *et al.* Modified tibial cortex transverse transport for diabetic foot ulcers with Wagner grade  $\geq$  II: a study of 98 patients. *Front Endocrinol (Lausanne)*. 2024; 15:1334414.
2. Wen R, Cheng X, Cao H, Zhang L, Luo F, Shang W. Transverse Tibial Bone Transfer in the Treatment of Diabetes Foot Ulcer: A Pilot Study. *Diabetes Metab Syndr Obes*. 2023; 16:2005-2012.
3. Liao MM, Chen S, Cao JR, Wang MW, Jin ZH, Ye J, *et al.* Early hemodynamics after tibial transverse transport in patients with nonarterial stenosis and arterial stenosis diabetic foot. *World J Diabetes*. 2023;14(12):1784-1792.

## TRANSTORNO POR USO DE ÁLCOOL COMO DESFECHO TARDIO EM PACIENTES SUBMETIDOS A CIRURGIA BARIÁTRICA: UMA REVISÃO DE LITERATURA

Lucas Fernandes Mauricio da Rocha<sup>1</sup> , Julmar Dias de Carvalho Paula<sup>1</sup> , Luisa Almeida Resende<sup>1</sup> , Soraya Rodrigues de Almeida Sanches<sup>1</sup> 

<sup>1</sup> Universidade Federal de Minas Gerais, Belo Horizonte, Minas Gerais, Brasil.

Autor correspondente:  
Lucas Fernandes Mauricio da Rocha. Email:  
lucasfernandesrocha7@gmail.com

**Introdução:** A obesidade é uma epidemia mundial. Nesse contexto, a cirurgia bariátrica é uma terapêutica eficaz para a redução do peso corporal após a falha do tratamento clínico. Apesar dos benefícios do procedimento, como remissão de doenças associadas e melhora da qualidade de vida, essa intervenção pode estar relacionada com o Transtorno por Uso de Álcool (TUA). **Objetivo:** Avaliar possível relação entre cirurgia bariátrica e transtorno por uso de álcool como desfecho tardio. **Método:** Foram realizadas pesquisas nas bases de dados MEDLINE e GOOGLE SCHOLAR usando os descritores Alcoholism AND Bariatric surgery, com seleção de estudos que comparavam estatísticas de uso de álcool em pacientes antes e depois da cirurgia bariátrica ou que avaliavam desfechos pós-operatórios tardios. Foram analisados cinco estudos, sendo três revisões sistemáticas, um retrospectivo e um coorte prospectivo. **Resultados com discussão:** Uma revisão sistemática envolvendo 49121 pacientes relatou aumento de 83% na prevalência do consumo de álcool após realização de bypass gástrico em Y-de-Roux (BGYR)<sup>2</sup>. Outro trabalho, com 2348 participantes, mostrou a incidência de 20.8% de TUA no pós-operatório da técnica de BGYR e 11.3% na cirurgia de banda gástrica ajustável (BGA)<sup>3</sup>. Nesse estudo, foi utilizado o questionário AUDIT para avaliar o consumo de etanol e TUA foi definido como uma pontuação  $\geq$  oito e o consumo regular como  $\geq$  duas vezes por semana<sup>3</sup>. A prevalência do uso regular da substância dobrou em sete anos de seguimento clínico em todas as técnicas<sup>1-3</sup>. Isso pode ser explicado pelas alterações anatômicas e metabólicas provocadas pela cirurgia, as quais provocam mudanças neuroendócrinas que aumentam a sensibilidade ao álcool, além da hipótese de substituição da compulsão alimentar pelo consumo de etanol, haja vista a natureza restritiva da cirurgia<sup>2,3,5</sup>. Nas análises não foram apontados dados quantitativos da ingestão de álcool pelos participantes e houve variabilidade entre os métodos, sendo que a maioria usou questionários, principalmente o AUDIT. **Conclusão:** Foi demonstrado que a cirurgia bariátrica, principalmente a técnica de BGYR, está associada a um maior risco de TUA. Porém, os diferentes métodos usados para avaliação e o tempo de seguimento limitam os estudos. Além disso, outros fatores estão associados ao transtorno, como consumo prévio de substâncias e quadros psiquiátricos. Para melhor conhecimento de desfechos a longo prazo, mais estudos padronizados são necessários.

**Palavras-chave:** Cirurgia bariátrica. Obesidade. Complicações pós-operatórias. Transtornos relacionados ao uso de álcool.

### Referências:

1. Parlow JM, Polay JPG, Castro ACB, Dalazoana Filho E, Andrade LHV, Kluthcovsky ACGC. O uso de álcool antes e após a cirurgia bariátrica: Uma revisão sistemática da literatura. *Research, Society and Development*. 2023; 12(11): e44121143708
2. Cerón-Solano G, Zepeda RC, Lozano JGR, Roldán-Roldán G, Morin JP. Bariatric surgery and alcohol and substance abuse disorder: A systematic review. *Cir Esp*. 2021; 99(9):635–47.
3. King WC, Chen JY, Courcoulas AP, Dakin GF, Engel SG, Flum DR, *et al*. Alcohol and other substance use after bariatric surgery: prospective evidence from a U.S. multicenter cohort study. *Surg Obes Relat Dis*. 2017; 13(8):1392–402.
4. Azam H, Shahrestani S, Phan K. Alcohol use disorders before and after bariatric surgery: a systematic review and meta-analysis. *Ann Transl Med*. 2018; 6(8):148–8.
5. Miller-Matero LR, Hamann A, LaLonde L, Martens KM, Son J, Clark-Sienkiewicz S, *et al*. Predictors of Alcohol Use after Bariatric Surgery. *J Clin Psychol Med Settings*. 2021; 28(3):596–602.

# TRATAMENTO CIRÚRGICO SINCRÔNICO DE CÂNCER DE PULMÃO PRIMÁRIO E CÂNCER DE ESÔFAGO DISTAL: RELATO DE CASO

Letícia Cardoso Dutra<sup>1</sup> , Bady Elias Curi Filho<sup>2</sup>, Erlon Ávila de Carvalho<sup>2</sup>, Camila Silver e Silva<sup>2</sup>

<sup>1</sup> Faculdade Ciências Médicas de Minas Gerais, Belo Horizonte, Minas Gerais, Brasil.

<sup>2</sup> Instituto Mario Penna – Hospital Luxemburgo, Belo Horizonte, Minas Gerais, Brasil.

Autora Correspondente:  
Letícia Cardoso Dutra.  
E-mail: lele\_dutra3@hotmail.com


**Introdução:** O adenocarcinoma de esôfago (AE) se localiza no terço distal do órgão e está relacionado à doença do refluxo gastroesofágico. O câncer de pulmão não pequenas células corresponde à maior parte das neoplasias malignas do pulmão. Ambos os tumores, caso ressecáveis, devem ser tratados com cirurgia oncológica. **Objetivo:** Apresentar um caso de tratamento sincrônico de tumores malignos primários. **Descrição do caso:** Homem de 65 anos admitido com disfagia, perda ponderal e melena há 2 anos. Nega tabagismo e etilismo. À endoscopia digestiva alta, observou-se lesão estenosante à 1 cm da cárdia, compatível com adenocarcinoma. Submetido à radioterapia e quimioterapia neoadjuvante, com resposta patológica completa. Tomografia de tórax de reestadiamento: nódulo pulmonar espiculado de 1,2 x 1,5 cm no segmento basal anterior do lobo inferior direito. Realizada segmentectomia pulmonar não anatômica com margem superior a 2 cm e envio de material para congelação, sugerindo carcinoma de células escamosas. Optado por linfadenectomia mediastinal e esofagectomia com anastomose esofagogástrica cervical, em mesmo tempo cirúrgico. **Discussão:** O tratamento de neoplasias sincrônicas é um desafio na oncologia. Além de aumentar o tempo cirúrgico, expondo o paciente aos efeitos deletérios da resposta endócrina metabólica e imune ao trauma, o caso ainda traz a dificuldade do diagnóstico diferencial entre lesão metastática pulmonar do AE e da lesão primária pulmonar, fato este comprovado após exame intraoperatório por congelação que mostrou células de epitélio estratificado com atipias. Após confirmado tratar-se de dois tumores primários, a ressecção sublobar pulmonar permitiu a ressecção multiorgânica em um mesmo ato cirúrgico, de modo a minimizar o tempo operatório sem desfechos oncológicos negativos quando comparada à lobectomia padrão. **Conclusão:** Pacientes com câncer de pulmão não pequenas células em estágio inicial, T1aN0, podem ser submetidos à ressecção sublobar mantendo a sobrevida livre de doença. A esofagectomia associada à linfadenectomia mediastinal de pacientes com boa performance status e resposta patológica completa após quimiorradiação neoadjuvante para AE distal traz melhores desfechos oncológicos. Diante da proposta de esofagectomia curativa com tumor sincrônico primário de pulmão, a opção em três campos associada à cirurgia econômica para câncer de pulmão diminui a morbimortalidade cirúrgica e garante o melhor prognóstico oncológico.

**Palavras-chave:** Neoplasias Esofágicas. Neoplasias Pulmonares. Esofagectomia.

#### Referências Bibliográficas:

1. Altorki N, Wang X, Kozono D, Watt C, Landrenau R, Wigle D, Port J, *et al.* Lobar or Sublobar Resection for Peripheral Stage IA Non-Small-Cell Lung Cancer. *N Engl J Med.* 2023 Feb 9;388(6):489-498.
2. Matsuoka S, Eguchi T, Seshimoto M, Mishima S, Hara D, Kumeda H, *et al.* Segmentectomy-oriented anatomical model for enhanced precision surgery of the left upper lobe. *JTCVS Tech.* 2023 Dec 15; 23:92-103.
3. Araujo Filho FD, Silva Júnior AF, Ramos RE, Viana TAG. A doença do refluxo gastroesofágico relacionado com o adenocarcinoma de esôfago. *RSM.* 2020; 7(1).

## TRATAMENTO CONSERVADOR DE ASCITE PANCREÁTICA: RELATO DE CASO

Iamile Queiroz de Farias Silva <sup>1</sup> , Geraldo José Paraiso Wanderley <sup>1</sup>,  
Vitória Chaves de Souza Dantas de Barros, Fernanda Correia Antunes<sup>1</sup>,  
Layse Ciane Silveira Cirino de Britto Galvão<sup>1</sup>, Aline Aparecida da Silva Monte<sup>1</sup>

Autor correspondente:  
Iamile Queiroz de  
Farias Silva. E-mail:  
iamilequeiroz@gmail.com

**Introdução** A ascite pancreática (AP) consiste no extravasamento de secreções pancreáticas devido à lesão do ducto pancreático e/ou ruptura de pseudocisto/coleções<sup>1</sup>. É causada por pancreatite crônica ou aguda, sendo esta última mais rara<sup>2</sup>. **Objetivo** Relatar caso de AP tratada conservadoramente no Hospital Mestre Vitalino. **Métodos** Dados obtidos por revisão de literatura, entrevista e revisão de prontuário. **Relato de caso/Discussão** Paciente feminino, 45 anos, admitida de urgência com pancreatite biliar aguda com achados em ressonância magnética de pâncreas aumentado, formação cística lobulada de paredes espessadas 14,7x9,3 cm de conteúdo líquido heterogêneo e coleção inflamatória de 4,5x3,7cm. Tentado tratamento conservador, porém após 7 dias evoluiu com aumento do volume abdominal. Realizada tomografia de abdome (TC) com acentuada quantidade de líquido livre, pâncreas difusamente espessado, coleção encapsulada no corpo e cauda 8,5 x 4,0 cm com necrose. Realizado paracentese com saída de 3,8L e análise do líquido com amilase 687 UI/ml (>3x da amilase sérica). Iniciado tratamento conservador da AP com acompanhamento através do perímetro abdominal (PA), peso, nutrição parenteral e dieta líquida de conforto. Na 1ª semana, não houve diminuição relevante de PA e de queixas clínicas. Realizado nova paracentese, com retirada de 1,8 L (lipase do líquido 32.957 UI/ml). Iniciado octreotíde 200 mg subcutâneo 8/8 h. Após 10 dias, evolui com redução dos parâmetros terapêuticos (PA 101cm para 86cm). Reiniciado dieta oral com desmame NPT e indicada alta hospitalar com manutenção de octreotíde 28 dias em domicílio. Posteriormente, realizada colecistectomia com achado de colelitíase, mínima quantidade de ascite e pequeno pseudocisto. Ambulatorialmente, solicitado TC após 4 meses, visto pequeno pseudocisto sem ascite. **Conclusão** A ascite pancreática é uma entidade rara que ainda vem sendo estudada para melhor diagnóstico e manejo clínico, neste relato de caso o tratamento conservador e uso de Octreotíde se mostrou eficaz na condução da paciente descrita.

**Palavras-chave** Ascite. Pancreatite. Tratamento Multimodal.

### Referências

1. Gapp J, Hoilat GJ, Leslie SW, Chandra S. Pancreatic Ascites [Internet]. StatPearls Publishing; 2020. [acesso em 2024 Mar 8]. Disponível em: <https://www.ncbi.nlm.nih.gov/books/NBK507851/>
2. Pires MOC. Ascite e Derrame Pleural como complicações da Pancreatite Aguda qual a relação? Estudo retrospectivo [Tese de mestrado]. Universidade Beira interior; 2020

# TRATAMENTO DE AFECÇÕES COLOPROCTOLÓGICAS POR CIRURGIA ROBÓTICA: ANÁLISE DOS BENEFÍCIOS DESSA NOVA TÉCNICA

Pedro Lucas Bessa dos Reis<sup>1</sup> , Gabriela Martins Reis<sup>1</sup>, Marina Gomes Diniz<sup>1</sup>, Lucas Henrique Maia<sup>1</sup>, Magda Maria Profeta da Luz<sup>1</sup>

<sup>1</sup> Universidade Federal de Minas Gerais, Belo Horizonte, Minas Gerais, Brasil.

Autor correspondente:  
Pedro Lucas Bessa dos Reis. E-mail: bessap0611@gmail.com

**Introdução:** O progresso tecnológico das últimas décadas é refletido no âmbito das inovações em saúde. Um grande exemplo desse avanço é a adoção de procedimentos minimamente invasivos, como a cirurgia robótica (CR). No contexto da coloproctologia, essa nova técnica cirúrgica está sendo implementada aos poucos, especialmente no tratamento de afecções do cólon<sup>2</sup>. Contudo, por ser uma tecnologia recente, faz-se necessário compreender de fato quais são seus benefícios frente às técnicas tradicionais. **Objetivo:** Buscar evidências na literatura sobre os benefícios da CR no tratamento de afecções coloproctológicas. **Método:** Realizou-se uma revisão narrativa de literatura, utilizando os descritores MeSH “colorectal surgery”, “colonic neoplasms” e “robotic surgical procedures” na base de dados PubMed. A busca foi realizada, sem limitação temporal e de idioma. Foram encontrados 9 artigos, os quais foram triados quanto ao título e resumo, resultando na seleção de 5 deles para a realização da revisão. **Resultados e discussão:** Os resultados evidenciaram que a CR oferece vantagens em relação aos métodos tradicionais de acesso cirúrgico, em que obteve melhores resultados em relação ao tempo de hospitalização, perda sanguínea durante o procedimento cirúrgico, complicações pós-operatórias e incidência de infecções na ferida operatória<sup>3</sup>. Outro ponto importante a ser discutido é a curva de aprendizado da CR, que demonstrou ser menor que a curva da cirurgia laparoscópica (CL)<sup>2,4</sup>. Esses resultados ressaltam a viabilidade e segurança da CR, sugerindo-a como uma alternativa à CL. A precisão e destreza aprimoradas oferecidas pela tecnologia robótica permitem uma dissecação mais precisa em áreas complexas, como a pelve estreita, resultando em menor trauma tecidual e melhor preservação dos nervos autônomos, resultando em possíveis melhorias nas funções urinárias e sexuais pós-operatórias<sup>2,4,5</sup>. Esses benefícios destacam o potencial da CR como uma abordagem promissora para procedimentos colorretais complexos. **Conclusão:** A CR oferece uma variedade de benefícios em comparação com as abordagens convencionais, emergindo como uma opção promissora para procedimentos cirúrgicos. Contudo, é importante ressaltar que existem limitações inerentes à análise dos dados, pois a maioria dos estudos foi conduzida com uma amostra reduzida de pacientes e com estudos não randomizados, o que demanda investigações adicionais com amostras mais amplas para validar os achados.

**Palavras-chave:** Cirurgia colorretal. Neoplasias do cólon. Procedimentos cirúrgicos robóticos.

## Referências:

1. Mushtaq HH, Shah SK, Agarwal AK. The current role of robotics in colorectal surgery. *Curr Gastroenterol Rep.* 2019; 21(3):11.
2. De'Angelis N, Lizzi V, Azoulay D, Brunetti F. Robotic versus laparoscopic right colectomy for colon cancer: analysis of the initial simultaneous learning curve of a surgical fellow. *J Laparoendosc Adv Surg Tech A.* 2016; 26(11): 882-892.
3. Stănciulea O, Eftimie M, Moşteanu I, Tivadar B, Blăniță D, Popescu I. Minimally invasive colorectal surgery - present and future trends. *Chirurgia.* 2019; 114(2):167.
4. Shaw DD, Wright M, Taylor L, Bertelson NL, Shashidharan M, Menon P, *et al.* Robotic colorectal surgery learning curve and case complexity. *J Laparoendosc Adv Surg Tech A.* 2018; 28(10): 1163-1168.
5. Villarim PVO, Marinho VRD, Abreu CA, Moura ACMA, Silva TCL, Alves HPM, *et al.* Incidence of colonic fistulas in patients with colon cancer submitted to robotic surgery versus laparoscopic colorectal surgery: a systematic review and meta-analysis protocol. *BMJ Open.* 2023. 13(5):e065011.



# TRATAMENTO DE ONICOCRIPTOSE: COMPARAÇÃO DE RESULTADOS DE MATRICECTOMIA MECÂNICA E MATRICECTOMIA QUÍMICA

Isabelle de Aguiar Maia<sup>1</sup> , Caio Peixoto Tavares<sup>1</sup> , Stephanie Luiza da Costa Pedretti<sup>1</sup> 

<sup>1</sup> Universidade Federal de Minas Gerais, Belo Horizonte, Minas Gerais, Brasil.

Autor correspondente:  
Isabelle de Aguiar Maia.  
E-mail: isabellemaiah@gmail.com

**Introdução:** A onicocriptose é uma condição de saúde comum<sup>1</sup>, principalmente em indivíduos entre 15 e 40 anos<sup>2</sup>, e prejudicial à qualidade de vida. Seu tratamento cirúrgico inclui matricectomia em suas modalidades química e mecânica<sup>1,2,3</sup>. **Objetivos:** Comparar, com base na produção científica internacional, resultados de matricectomia química e mecânica com relação a recorrência, tempo de recuperação e intensidade da dor pós operatória. **Métodos:** Pesquisa bibliográfica nas plataformas PubMed e ScienceDirect, utilizando os termos “Onychocryptosis”, “Ingrown Toenail”, “Matricectomy”, “Phenolization” e “Recurrence”, seguida de seleção e análise de quatro ensaios clínicos randomizados e uma coorte retrospectiva para elaboração desta revisão sistemática. **Resultados:** As técnicas de matricectomia mecânica adotadas foram “wedge resection”<sup>1,2</sup>, “aesthetic reconstruction”<sup>4</sup> e excisão parcial da matriz ungueal<sup>5</sup>. Um dos estudos não especificou a técnica<sup>3</sup>. NaOH<sup>1,2</sup> e fenol<sup>3,4,5</sup> foram utilizados nas matricectomias químicas. Foram realizados entre 485 e 5203 procedimentos em cada estudo, com médias de idade em anos das amostras selecionadas entre 16,045 e 42,82. Tal heterogeneidade em relação às técnicas utilizadas e às características das amostras contribuem para a falta de consenso em relação às taxas de recorrência, sendo a associada à matricectomia mecânica menor que a associada à matricectomia química em um dos estudos (8,2% vs. 17,8%; p= 0,002)<sup>3</sup>, sem diferenças estatisticamente relevantes em três<sup>1,4,5</sup> e maior em outro (7,5% vs. 1,1%; p=0,046)<sup>2</sup>, e ao tempo de recuperação em dias, que foi menor após a matricectomia química em três estudos (15,7 vs. 14,0; p=0,02)<sup>2</sup>, (12,8 vs. 3,0; p<0,001)<sup>5</sup>, (28,85 vs. 17,27; p=0,004)<sup>1</sup>; não apresentou diferenças estatisticamente relevantes em um<sup>3</sup> e, em outro, foi menor após a matricectomia mecânica (8,2 vs. 21,3; p=0,00)<sup>4</sup>. Mesmo assim, a dor pós-operatória foi mais intensa após o procedimento mecânico em dois estudos (p=0,001)<sup>1</sup>, (5,7/10 vs. 3,6/10; p=0,000)<sup>3</sup>, e não apresentou diferenças estatisticamente relevantes<sup>4,5</sup> ou não foi avaliada<sup>2</sup> nos demais. **Conclusão:** A análise dos estudos aponta para menor intensidade de dor pós-operatória associada a matricectomia química em relação à mecânica. No entanto, considerando a alta prevalência de onicocriptose, mais estudos são fundamentais para resultados mais consistentes.

**Palavras-chave:** Unhas Encravadas. Procedimentos Cirúrgicos Eletivos.

## Referências:

1. Akkus A, Demirseren DD, Demirseren ME, Aktas A. The treatment of ingrown nail: Chemical matricectomy with NAOH versus wedge resection. *Dermatol Ther.* 2018;31(5):e12677.
2. Pérez-Rey J, Mediavilla-Saldaña L, Martínez-Nova A. Exploring Postoperative Outcomes for Ingrown Toenails. NaOH vs Wedge Resection Techniques. *Dermatologic Surgery.* 2014;40(3):281–7.
3. Romero-Pérez D, Betloch-Mas I, Encabo-Durán B. Onychocryptosis: a long-term retrospective and comparative follow-up study of surgical and phenol chemical matricectomy in 520 procedures. *Int J Dermatol.* 2017;56(2):221–4.
4. Muriel-Sánchez JM, Becerro-de-Bengoa-Vallejo R, Montaña-Jiménez P, Coheña-Jiménez M. The Treatment of Ingrown Nail: Chemical Matricectomy With Phenol Versus Aesthetic Reconstruction. A Single Blinded Randomized Clinical Trial. *J Clin Med.* 2020;9(3):845.
5. Korkmaz M, Çölgeçen E, Erdogan Y, Bal A, Özyurt K. Teenage patients with ingrown toenails: Treatment with partial matrix excision or segmental phenolization. *Indian J Dermatol.* 2013;58(4):327.

# TRATAMENTO MEDICAMENTOSO TÓPICO PARA ÚLCERA DE PÉ DIABÉTICO AVANÇADA: UMA REVISÃO SISTEMÁTICA

Felipe Mazocoli Felizardo<sup>1</sup> , Talita Ferraz Fernandes Spineli<sup>1</sup>

<sup>1</sup> Faculdade de Ciências Médicas e da Saúde de Juiz de Fora, Juiz de Fora, Minas Gerais, Brasil.

Autor correspondente:

Felipe Mazocoli

Felizardo. Email:

Felipe.m.felizardo3@gmail.com


**Introdução:** As úlceras crônicas do pé diabético (UCPD) correspondem a 80% das amputações de membros inferiores. O tratamento para UCPD se concentra principalmente no tratamento local de feridas com curativos, mas o aumento anual do número de amputações implica na necessidade clínica de buscar tratamentos mais eficazes para combater essa doença debilitante e com potencial risco de vida. **Objetivo:** Demonstrar o tratamento tópico mais eficaz no controle do pé diabético avançado através de uma revisão sistemática. Método: Foram examinados ensaios clínicos dos últimos 10 anos, publicados em inglês, tendo como base o MedLine. A busca pelos descritores e termos utilizados foi feita mediante consulta ao DeCS e ao MeSH. Foram incluídos estudos que abrangeram o tratamento medicamentoso tópico em UCPD, e excluídos estudos incompletos ou que não abordaram a temática pesquisada. A escala PRISMA foi utilizada para sistematizar o relato desta revisão. **Resultado:** Atenderam aos critérios de inclusão e exclusão 4 artigos, um total de 947 pacientes. As terapias tópicas encontradas foram: Creme ON101, Terapia Tópica com Pressão Negativa (TNP), Fluido Composto Tópico do Cortex Phellodendri (LCP), Herberprot-P (EGF). O estudo ON101 abordou 236 pacientes. O intervalo de tempo para cicatrização da ferida foi de 16 semanas. No grupo experimento 74 pacientes alcançaram essa meta, enquanto 40 do grupo controle também alcançaram (OR 2,84; IC95% 1,66-4,84; p<0,001). O estudo TNP abordou 22 pacientes. O tempo para cicatrização foi de 14 dias. Houve redução apenas na profundidade da lesão (p=0,03). O estudo LCP abordou 720 pacientes. O tempo para cicatrização foi de 4 semanas. O grupo controle teve uma eficácia de 66,67% enquanto o grupo experimento, 96,48%, sendo p<0,00004. Houve diferença significativa da área da ferida nos dias 14, 21 e 28 (p<0,05). O estudo EGF abordou um total de 149 pacientes. O fechamento da úlcera foi significativamente favorecido (OR; IC 95) pelo tratamento com 75 µg de EGF (3-6; 1-4-9-5). O tempo para cicatrização foi menor no grupo de 75 µg, sendo 14 semanas, enquanto o convencional obteve 20 semanas (p=0,04). **Conclusão:** O estudo que demonstrou melhor significância em relação à amostragem e ao menor tempo necessário para obter o desfecho proposto foi o uso de Phellodendri (LCP) possuindo eficácia de 96,48% na cicatrização em 4 semanas (p=0,00004) e demonstrou diferença significativa na redução da área da úlcera nos dias 14, 21 e 28 de tratamento (p<0,05).

**Palavras-chave:** Úlcera. Pé Diabético. Tratamento.

## Referências:

1. Huang YY, Lin CW, Cheng NC, Cazzell SM, Chen HH, Huang KF, *et al.* Effect of a Novel Macrophage-Regulating Drug on Wound Healing in Patients With Diabetic Foot Ulcers: A Randomized Clinical Trial. *JAMA Netw Open.* 2021;4(9):e2122607.
2. Chiang N, Rodda OA, Sleigh J, Vasudevan T. Effects of topical negative pressure therapy on tissue oxygenation and wound healing in vascular foot wounds. *J Vasc Surg.* 2017 Aug;66(2):564-571.
3. Liu Y, Li Y, Du Y, Huang T, Zhu C. Multicenter Clinical Trials Analyzing Efficacy and Safety of Topical Cortex Phellodendri Compound Fluid in Treatment of Diabetic Foot Ulcers. *Med Sci Monit.* 2020 Aug 20;26:e923424.
4. Fernández-Montequín JI, Valenzuela-Silva CM, Díaz OG, Savigne W, Sancho-Soutelo N, Rivero-Fernández F, *et al.* Intra-lesional injections of recombinant human epidermal growth factor promote granulation and healing in advanced diabetic foot ulcers: multicenter, randomised, placebo-controlled, double-blind study. *Int Wound J.* 2009 Dec;6(6):432-43.

# TRAUMA OBSTÉTRICO: UMA REVISÃO DO PROTOCOLO DE ATENDIMENTO EM SITUAÇÕES DE EMERGÊNCIA MATERNA

Laura Monteiro Silva Tavares<sup>1</sup> , Vanessa do Nascimento Ladeira<sup>2</sup>, Mariana Sousa Gouveia<sup>3</sup>, Maria Clara Missio dos Santos<sup>3</sup>, Gustavo Carolino Rodrigues e Rocha<sup>2</sup>, Iago Leonardo Vieira da Silva<sup>1</sup>

1 Faculdade Atenas Sete Lagoas, Sete Lagoas, Minas Gerais, Brasil.

2 Universidade Federal de Juiz de Fora, Juiz de Fora, Minas Gerais, Brasil.

3 Universidade Nove de Julho, São Paulo, Brasil.

Autor correspondente:

Laura Monteiro Silva

Tavares. E-mail:

lauramonteirost@gmail.com

**Introdução:** A interação complexa entre trauma e gravidez exige análises de decisões em situações de emergência. Este trabalho aborda causas de trauma na gravidez e quais abordagens são imprescindíveis para que os resultados de danos perinatais sejam mínimos. **Objetivo:** Analisar as causas do trauma obstétrico e os protocolos para o refinamento da abordagem clínica e do manejo cirúrgico. **Método:** Trata-se de uma revisão da literatura, realizada nas bases de dados *PubMed* e *BVS*, utilizando os descritores *trauma múltiplo*, *gestação* e *cirurgia geral*. A busca foi aprimorada com operadores booleanos *and* e *OR*, selecionando artigos publicados de relevância para o tema em português e/ou inglês, durante o período de 2006 a 2024, a fim de alcançar o objetivo deste trabalho e para a representatividade da amostra. **Resultados com discussão:** O trauma é a maior causa de mortalidade não-obstétrica, durante a gestação, desafiando pela iminente ameaça de outra vítima: o feto. Identificou-se que os principais mecanismos de injúria são, respectivamente: colisão veicular; quedas; violência pessoal; ferimento por arma de fogo; e ferimento por facada<sup>1</sup>. É importante focar na estruturação de uma abordagem com protocolos rígidos, considerando as transformações anatômicas e fisiológicas na gravidez. Na abordagem inicial, prioriza-se o tratamento da mãe, devido à dependência da sobrevivência fetal. Inicia-se com o “ABC do trauma”, focando em manter a via aérea pérvia, sendo, para a gestante, a oxigenoterapia preconizada, devido ao aumento do consumo de oxigênio pelo feto; reposição volêmica e controle de hemorragias<sup>2</sup>. Posteriormente, observa-se sinais como sangramento vaginal, frequência e intensidade das contrações uterinas e frequência cardíaca fetal<sup>1</sup>. Cirurgicamente, a laparotomia é indicada em casos de injúrias intraperitoneais ou instabilidade hemodinâmica. Já a cesárea de emergência consiste num procedimento de alto risco: a sobrevivência fetal e materna foram documentadas em 45% e 75%, respectivamente. Assim, é indicada em contextos específicos, quando o útero gravídico interfere nas intervenções cirúrgicas relacionadas ao trauma, há risco para o feto, ou em casos de morte materna<sup>3</sup>. **Conclusão:** Diante das adversidades que podem ocorrer em uma gravidez, é necessário priorizar a vida da mãe, clínica e cirurgicamente, seguindo protocolos, a fim das intervenções serem menos invasivas e prejudiciais para a gestante e para o bebê.

**Palavras-chave:** Trauma múltiplo. Gestação. Cirurgia geral.

## Referências

1. Petrone P, Jiménez-Morillas P, Axelrad A, Marini CP. Traumatic injuries to the pregnant patient: a critical literature review. *Eur J Trauma Emerg Surg*. 2019; 45(3): 383-392.
2. Tweddle CJ. Trauma during pregnancy. *Crit Care Nurs Q*. 2006; 29(1): 53-67.
3. La Rosa M, Loaiza S, Zambrano MA, Escobar MF. Trauma in pregnancy. *Clin Obstet Gynecol*. 2020; 63(3): 447-454.

## TRICOBEOZOAR VOLUMOSO

Eduarda Andrade Rocha de Oliveira<sup>1</sup> , Lucas Caetano Braga Ceccato<sup>2</sup>, Angerson Caetano Ceccato<sup>2</sup>, João Victor Vasconcelos Sanches<sup>1</sup>

1 Faculdade de Ciências Médicas de Minas Gerais, Belo Horizonte, Minas Gerais, Brasil.

2 Hospital Biocor, Belo Horizonte, Minas Gerais, Brasil.

Autor correspondente:  
Eduarda Andrade Rocha de Oliveira. Email:  
eduardarocha1399@gmail.com

**Introdução:** O termo bezoar se refere ao acúmulo de substâncias ingeridas não absorvíveis no trato gastrointestinal. Tricobezoar é uma condição rara mais comumente encontrada em mulheres jovens com distúrbios psiquiátricos<sup>1</sup>. **Objetivo:** Realizar uma revisão da literatura e relatar um caso clínico de retirada de um tricobezoar gástrico. **Método:** Relato de um caso clínico e revisão de literatura através de pesquisa na base de dados PubMed. **Relato do caso:** Paciente do sexo feminino, quatorze anos, em tratamento para alopecia com dermatologista, fato não relatado durante a anamnese, compareceu a pronto atendimento com quadro de dor epigástrica com piora progressiva e refratária à medicação sintomática oral. No exame físico apresenta massa palpável na região epigástrica e hipocôndrio direito, endurecida e dolorosa à palpação. Na ultrassonografia abdominal foi evidenciado imagem volumosa hiperecogênica com forte sombra acústica na região epigástrica sendo interrogado neoplasia gástrica. Dessa forma, optado por realização de endoscopia digestiva alta (EDA), sendo observado grande quantidade de fios de cabelo, entremeados com restos alimentares ocupando praticamente toda a cavidade gástrica, impedindo a visualização da mucosa e progressão do aparelho. Então foi realizada uma gastrotomia laparoscópica, retirada do tricobezoar e gastrorrafia. Realizado suporte clínico com antibioticoterapia prolongada, recebendo alta hospitalar com sucesso terapêutico. Posteriormente, a paciente relatou que desde os doze anos apresentava quadro de tricotilomania e que com o agravamento do quadro psicológico iniciou tricofagia. **Discussão e resultados:** O diagnóstico do tricobezoar pode ser realizado por ultrassonografia abdominal total ou tomografia computadorizada<sup>2,3</sup>. No entanto, a EDA é uma ferramenta diagnóstica mais eficaz para confirmar a presença do tricobezoar, além de diferenciar entre um tricobezoar, neoplasia gástrica ou com outro corpo estranho<sup>4</sup>. A remoção endoscópica pode ser indicada em tricobezoar pequenos, porém tem demonstrado índice de sucesso de apenas 5% devido a dificuldade técnica do procedimento<sup>1</sup>. Atualmente não existe um consenso sobre qual técnica cirúrgica deve ser optada para o tratamento de escolha, sendo descrito tanto a laparotomia quanto a laparoscopia. **Conclusão:** Com este relato podemos analisar a dificuldade diagnóstica do tricobezoar, a importância do tratamento multidisciplinar com equipe de psicoterapia e a técnica cirúrgica escolhida. **Palavras-chave:** Tricobezoares. Laparoscopia. Trato Gastrointestinal. Transtornos Mentais.

### Referências:

1. Carr JR, Sholevar EH, Baron DA. Trichotillomania and trichobezoar: a clinical practice insight with report of illustrative case. *J Am Osteopath Assoc.* 2006; 106(11):647–652
2. Lin CS, Tung CF, Peng YC, Chow WK, Chang CS, Hu WH. Successful treatment with a combination of endoscopic injection and irrigation with coca cola for gastric bezoar-induced gastric outlet obstruction. *J Chin Med Assoc.* 71(1):49–52
3. Taori K, Deshmukh A, Rathod J, Sheorain V, Sanyal R. Rapunzel syndrome: a trichobezoar extending into the ileum. *Appl Radiol.* 2008; 37(3): 34–35.
4. Gorter RR, Kneepkens CMF, Mattens ECJL, Aronson DC, Heij HA. Management of trichobezoar: case report and literature review. *Pediatr Surg Int.* 26(5):457–463.

# TUMOR DE OVÁRIO: EXPLORANDO A CONGELAÇÃO INTRAOPERATÓRIA

Sofia de Pársia Pires<sup>1</sup> , Eduarda Andrade Rocha de Oliveira<sup>1</sup>, Sara Gabriel dos Santos<sup>2</sup>, Luiza Ohasi de Figueiredo<sup>2</sup>

1 Faculdade Ciências Médicas de Minas Gerais, Belo Horizonte, Minas Gerais, Brasil.

2 Hospital Felício Rocho, Belo Horizonte, Minas Gerais, Brasil.

Autor correspondente:

Sofia de Pársia Pires.

Email: sofia.parsia@gmail.com


**Introdução:** Os tumores ovarianos são frequentes em todas as faixas etárias das mulheres. Em alguns casos, a cirurgia é indicada, sendo que até 21% das pacientes são diagnosticadas com câncer de ovário<sup>1</sup>. É de extrema importância, portanto, a diferenciação entre as lesões benignas e malignas<sup>2</sup>. O congelamento intraoperatório permite avaliação rápida do tumor e determinação da extensão de ressecção cirúrgica, bem como previsão de prognóstico da paciente<sup>3</sup>. **Objetivo:** Explorar o uso da congelação intraoperatória em tumores de ovário, a partir da análise de paciente submetida ao procedimento. **Descrição do caso:** A paciente em questão, de 76 anos, compareceu inicialmente ao pronto atendimento por sintomas urinários refratários ao tratamento de infecção do trato urinário, agora com sintoma de constipação. Foi internada e realizada ressonância magnética, evidenciando volumosa lesão cística em anexo esquerdo, sem comprometimento de estruturas adjacentes. Realizado procedimento cirúrgico com análise do patologista, de maneira intraoperatória com identificação de massa de aspecto benigno. Dessa forma, foi finalizado ato operatório com ooforectomia e salpingectomia, cirurgia com menor complexidade e morbimortalidade comparado a de estadiamento completo de tumores de ovário que inclui histerectomia total, salpingo-ooforectomia bilateral com omentectomia e linfadenopatia pélvica, paraaórtica e paracaval que seria realizada caso não houvesse a congelação. Houve confirmação anatomopatológica do tumor, indicando cistoadenoma mucinoso de ovário. **Discussão:** Os tumores mucinosos de ovário podem ser classificados como benignos, limítrofes ou malignos<sup>4</sup>. O uso da técnica de congelação intraoperatória permite diagnóstico rápido, determinando a extensão cirúrgica, sendo um método altamente eficaz, mas sempre necessitando de confirmação do tipo histológico<sup>3</sup>. Estudos demonstraram alta sensibilidade e especificidade do exame de congelação para o diagnóstico de tumores ovarianos, se atentando com possíveis subdiagnosticados na categoria limítrofe<sup>3,5</sup>. Os erros podem ser minimizados pelo aumento da amostragem<sup>3</sup> ou por algoritmo diferencial que integre informações clínicas e resultados macroscópicos<sup>5</sup>. **Conclusão:** O caso destacado ressalta a importância da avaliação cuidadosa e da abordagem multidisciplinar no diagnóstico e tratamento dos tumores ovarianos. Contudo, é fundamental confirmar histologicamente o diagnóstico para um manejo apropriado.

**Palavras-chave:** Neoplasias ovarianas. Congelamento. Período intraoperatório. Oncologia cirúrgica. Cistos ovarianos.

## Referências:

1. Graham L. ACOG releases guidelines on management of adnexal masses. *Am Fam Physician*. 2008 May 1;77(9):1320-3.
2. Royal College of Obstetricians & Gynaecologists. The Management of Ovarian Cysts in Postmenopausal Women. Green-top Guideline. No. 34. 2016.
3. Hashimi AA, Naz S, Edhi MM, Faridi N, Hussain SD, Mumtaz S, *et al*. Accuracy of intraoperative frozen section for the evaluation of ovarian neoplasms: an institutional experience. *World J Surg Oncol*. 2016; 14: 91
4. Yoshida H, Tanaka H, Tsukada T, Abeto N, Kobayashi-Kato M, Tanase Y, *et al*. Diagnostic Discordance in Intraoperative Frozen Section Diagnosis of Ovarian Tumors: A Literature Review and Analysis of 871 Cases Treated at a Japanese Cancer Center. *Int J Surg Pathol*. 2021; 29(1):30-38.

# TUMOR ESTROMAL GASTROINTESTINAL EPITELIOIDE DE ESTÔMAGO: RELATO DE CASO

Gabriela Giovana Gomes<sup>1</sup> , Giovanna Bonini Toledo<sup>1</sup>, Giovana Miranda Guedes<sup>1</sup>, Ana Luiza Gomes Mendes<sup>1</sup>

<sup>1</sup> Universidade Federal de Lavras, Lavras, Minas Gerais, Brasil.

Autor correspondente:  
Gabriela Giovana Gomes.  
E-mail: gabriela.gomes@estudante.ufla.br

**Introdução:** O Tumor Estromal Gastrointestinal (GIST) é um tumor raro, encontrado principalmente no estômago. O subtipo Epitelióide é ainda mais raro, compreendendo apenas 20% dos casos. Esse estudo busca relatar o caso de uma mulher de 48 anos com um GIST tipo Epitelióide. **Objetivo:** Discutir a abordagem de um GIST epitelióide para compor acervo de literatura; Discutir o tratamento cirúrgico da patologia. **Método:** Relato de caso de uma paciente diagnosticada com um GIST do tipo Epitelióide. Foram coletadas, descritas e discutidas características histológicas, imuno-histoquímicas e referentes ao tratamento do tumor. **Resultados e discussão:** O GIST é um tumor raro, encontrado principalmente no estômago. Acomete principalmente pessoas com mais de 50 anos. É classificado de acordo com o tipo celular predominante: fusiforme (70% dos casos), Epitelióide (20%) e misto (10%). Na maioria das vezes, é assintomático. O diagnóstico é frequentemente realizado por exames de imagem, mas indicadores imunohistoquímicos, como CD117 (proteína do proto-oncogene c-kit) e o DOG-1 também são empregados, principalmente para diferenciar de outras neoplasias. O relato em questão é de uma paciente de 48 anos, ou seja, abaixo da faixa etária mais comumente acometida por esse tipo de tumor, que apresentou massa em parede gástrica, sendo submetida a uma gastrectomia subtotal. Cortes histopatológicos demonstraram proliferação de células ora fusiformes, ora poligonais (epitelióides). O estudo Imuno-histoquímico revelou a expressão de DOG-1, confirmando o diagnóstico GIST epitelióide. Para tumores com menos de 5 cm de diâmetro, o tratamento de escolha é a cirurgia laparoscópica, com ressecção completa do tumor. No entanto, se pacientes de alto risco ou com doença metastática, é necessária terapia com mesilato de imatinib. No caso em questão, o tumor media cerca de 7.5x4.1cm. A ressecção foi feita com margens livres. Dos 25 linfonodos analisados, um mostrou-se comprometido pela neoplasia. A paciente foi encaminhada para tratamento oncológico e iniciou a terapia alvo. **Conclusão:** O GIST é um tumor raro, principalmente seu subtipo epitelióide. Discutir e estudá-lo permite que haja uma maior compreensão sobre suas características, auxiliando no desenvolvimento de possíveis novas abordagens diagnósticas e terapêuticas.

**Palavras-chave:** Neoplasias Gastrointestinais. Tumores do Estroma Gastrointestinal. Neoplasias Gástricas. Neoplasias do Estômago.

#### Referências:

1. Barbuti RC, *et al.* Programa de atualização em GIST e TNE. Rio de Janeiro: Federação Brasileira de Gastroenterologia e Sociedade Brasileira de Cirurgia Oncológica, 2009.
2. Martin-Broto J, Martinz-Marín V, Serrano C, Hindi N, López-Guerrero JÁ, Bisculua M, *et al.* Gastrointestinal stromal tumors (GISTs): SEAP–SEOM consensus on pathologic and molecular diagnosis. *Clin Transl Oncol.* 2017; 19(5):536-545.
3. Brasileiro Filho G. *Bogliolo Patologia.* 10 ed. Rio de Janeiro: Guanabara Koogan, 2021.
4. Parab TM, DeRogatis MJ, Boaz AM, Grasso SA, Issack PS, Duarte DA, *et al.* Gastrointestinal stromal tumors: a comprehensive review. *J Gastroint Oncol.* 2019; 10(1): 144-154.
5. Valadão M. Novas perspectivas no tratamento do GIST. *Revista Brasileira de Cancerologia.* 2005; 52(4): 373-379.

# ULTRASSONOGRAFIA POINT OF CARE: INOVAÇÃO NA AVALIAÇÃO À BEIRA LEITO

Jeriel Silva Santos Junior<sup>1</sup> , Carolynna Tavares Silva Nora<sup>1</sup>, Júlia Morbeck Andrade Morais<sup>1</sup>, Brenda Bezerra Valverde<sup>1</sup>, Guilherme de Souza Almeida Andrade<sup>1</sup>, José Charles Balduino Cardoso Filho<sup>1</sup>

1 Afya Faculdade de Ciências Médicas de Itabuna, Itabuna, Bahia, Brasil.

Autor correspondente:  
Jeriel Silva Santos Junior.  
E-mail: jerielssjunior@hotmail.com

**INTRODUÇÃO.** A Ultrassonografia *point of care* (POCUS) é considerada um método auxiliar no diagnóstico à beira leito, um exame de alta sensibilidade, especificidade, não invasivo, portátil e de baixo custo.<sup>1,2,3</sup> Assim, a POCUS pode realizar diagnósticos rápidos e eficientes, com aplicabilidade tanto em contextos de urgência quanto no manejo clínico.<sup>4</sup> **OBJETIVO.** Destacar as possibilidades de utilização da POCUS no ambiente médico especializado, de modo a observar suas vantagens no cuidado e tratamento do paciente. **MÉTODOS.** Trata-se de uma revisão de literatura, realizada em fevereiro de 2024, nas bases de dados Biblioteca Virtual de Saúde (BVS), Scielo e PubMed. Para delineamento da pesquisa utilizou-se os descritores *point of care*, diagnóstico, emergência médica. Foram incluídas pesquisas que abordassem a POCUS, suas características técnicas e vantagens. Excluiu-se trabalhos que não contribuiriam diretamente para esta pesquisa. **RESULTADOS COM DISCUSSÃO.** Um diagnóstico rápido e preciso é de suma importância para proporcionar uma conduta terapêutica e eficaz. Com o advento da POCUS, aprimorou-se abordagens em diversas especialidades, como cardíaca, pulmonar e renal, porém existem fatores limitantes, como o fato de ser operador dependente.<sup>4</sup> A clínica médica é o departamento que mais utiliza a POCUS, seguido da cardiologia (28,57% x 14,28% respectivamente).<sup>2</sup> Tal fato pode ter subsídio na grande possibilidade de aplicação, como em derrames pericárdicos, permitindo um estudo cardíaco em menos de 10 minutos.<sup>1,2</sup> Nos quadros de urgência e emergência, que demandam a necessidade de agilidade para que se tenha um tratamento adequado, a POCUS impacta na efetividade do manejo e prognóstico do paciente.<sup>1-4</sup> Em paradas cardiorrespiratórias, é capaz de identificar causas como tamponamento cardíaco, pneumotórax hipertensivo e tromboembolismo pulmonar.<sup>1</sup> No entanto, apesar de muitas possibilidades de utilização, há escassez significativa de estudo sobre o tema na graduação médica. **CONCLUSÃO.** O presente estudo ratificou a POCUS como uma importante ferramenta na avaliação à beira leito, por sua ampla aplicabilidade, portabilidade, baixo custo e sensibilidade. Nesse sentido, deve ser concedida a devida relevância à POCUS, garantindo a ampliação da sua utilização, no eminente intuito da concretização de benefícios no cuidado à saúde, bem como a diminuição da morbimortalidade.

**Palavras-chave:** Ultrassonografia. Tecnologia de assistência junto ao leito. Diagnóstico.

## Referências

1. Delaia IN, Porto GMA, Fonseca LOL, Mituiassu AM. Ultrassonografia Point-of-Care para avaliação cardiovascular à beira leito: uma revisão narrativa. REAMed. 2022; 15: 1-7.
2. Bezerra SLL, Farias TBC. Benefícios e aplicações da ultrassonografia point of care no departamento de emergência. Revista Contemporânea. 2022; 2(3): 46-48.
3. Martins ACL, Ribeiro BER, Silva DC, Santos LV, Fófano GA. A utilização do ultrassom point of care no atendimento aos pacientes na urgência e emergência: revisão de literatura. Braz J Surg Clin Res. 2021; 36(1): 78-86.
4. Silva MS, Lago PN, Machado VM, Campos EC, Anaisse SLST, Cruz ML, *et al.* As facilidades e contribuições da tecnologia point of care no ambiente hospitalar. Research, Society and Development. 2022; 11(2).
5. Mota GA, Nobre GMV, Meira MLV, Oliveira MR, Meira Júnior LE. Ensino da ultrassonografia point-of-care na graduação médica. JBMEDE. 2022; 2(3):e22016.

# UM CASO RARO EM PEDIATRIA: PÓLIPO DE VESÍCULA BILIAR E SEU MANEJO

Bianca Cardoso Lopes<sup>1</sup> , Rafael Vinícius de Assis Menezes<sup>1</sup>, Vinícius Diniz Cedro Araújo<sup>1</sup>, Navarro Santos Gribel<sup>1</sup>

<sup>1</sup> Universidade Federal de Ouro Preto, Ouro Preto, Minas Gerais, Brasil.

Autor correspondente:  
Bianca Cardoso Lopes.  
Email: bianca.cl1@aluno.ufop.edu.br

**INTRODUÇÃO:** Os pólipos da vesícula biliar (PVB) são excrescências da parede mucosa da vesícula biliar, raramente vistos em crianças. A pesquisa na literatura, evidenciou um total de 88 casos, sendo 35 primários descritos na literatura mundial.<sup>1</sup> **OBJETIVOS:** Descrever o raro caso de PVB em pediatria, discutir a classificação, sintomas, diagnóstico, opções de manejo e identificação de sinais de malignidade. **DESCRIÇÃO DO CASO:** Paciente masculino, 7 anos, queixou-se de dores periumbilicais e náuseas. Foi solicitada uma ultrassonografia (USG) abdominal total, na qual foram detectadas formações polipóides, sólidas e hiperecóticas acopladas à superfície interna da porção fúndica vesicular, uma em parede póstero-lateral direita, medindo 5,1 x 3,9 x 3,6 mm nos eixos longitudinal, ântero-posterior e latero-lateral, e outra na porção superior, com 2,6 x 2,5 x 2,0 mm nos mesmos eixos. Não há histórico familiar de casos semelhantes. Após orientação parental, dada sintomatologia apresentada pelo paciente, o caso foi referenciado ao cirurgião pediátrico, como provável PVB primário. **DISCUSSÃO:** Os PVB podem ser classificados como tumores benignos, pseudotumores e neoplasias malignas. Os adenomas, hemangiomas, hamartomas, fibromas, lipomas, leiomiomas e tumores de células granulares são benignos. Já a hiperplasia adenomatosa, adenomioma, pólipo inflamatório, pólipo de colesterol e colesterose são pseudotumores benignos. Por fim, as neoplasias malignas são os adenocarcinomas.<sup>2</sup> Quanto ao manejo, o mais aceito na literatura é que uma vez diagnosticado, se a criança estiver assintomática e o pólipo <10 mm, este pode ser acompanhado por USG, porém se >10 mm ou presença de sintomas biliares, independentemente do tamanho, encaminhar para colecistectomia, visto que tais casos têm maiores chances de malignidade, o método de escolha é a videolaparoscopia, devido à segurança deste método.<sup>1,3</sup> A maioria das lesões polipóides relatadas na faixa etária pediátrica é benigna.<sup>4</sup> **CONCLUSÃO:** A USG é o método mais sensível para rastreio, diagnóstico e seguimento de PVB, entretanto, é insuficiente para excluir a possibilidade de carcinoma da vesícula biliar ou adenomas pré-malignos. Pólipos >10 mm, sésseis e solitários, com bordas irregulares, presença de cálculos biliares, irregularidade, e espessamento da parede do ducto biliar adjacente ao pólipo e alta taxa de crescimento em relação ao tempo de acompanhamento são considerados fatores de risco para malignidade e podem indicar cirurgia.

**Palavras-chave:** Pólipos. Doenças biliares. Pediatria.

#### REFERÊNCIAS:

1. Ballouhey Q, Binet A, Varlet F, Baudry M, Dubois R, Héry G, *et al.* Management of Polypoid Gallbladder Lesions in Children: A Multicenter Study. *Eur J Pediatr Surg.* 2018 Feb;28(1):6-11.
2. Demirbaş F, Çaltepe G, Comba A, Bilgin MC, Eren E, Abbasgulyev H, *et al.* Gallbladder Polyps: Rare Lesions in Childhood. *J Pediatr Gastroenterol Nutr.* 2019 Jun;68(6):e89-e93.
3. Stringer MD, Ceylan H, Ward K, Wyatt JI. Gallbladder polyps in children--classification and management. *J Pediatr Surg.* 2003 Nov;38(11):1680-4.
4. Ray A, Shukla RM, Mandal KC, Mukhopadhyay M, Sisodiya N, Pradhan A, *et al.* Gallbladder polyp: A rare lesion in pediatric population. *J Indian Assoc Pediatr Surg.* 2013 Jan;18(1):36-7.



# URETROTOMIA COM ENXERTO DE MUCOSA ORAL

Larissa Jardim Melo<sup>1</sup> , Camila Rezende Goulart<sup>1</sup>, Cintia Horta Rezende<sup>1</sup>

1 Faculdade Ciências  
Médicas de Minas Gerais,  
Belo Horizonte, Minas  
Gerais, Brasil.

Autor correspondente  
Larissa Jardim Melo.  
E-mail: larissa.jmelo@  
hotmail.com

**Introdução:** A estenose uretral anterior é causada pela fibrose do tecido epitelial do corpo esponjoso. Pode ocasionar redução do jato urinário, impactando negativamente na qualidade de vida e no estado geral dos pacientes acometidos. Apresenta um manejo cirúrgico desafiador. Os atuais tratamentos propostos são procedimentos transuretrais, com dilatação e uretrotomia ou cirurgia aberta reparadora usando enxertos e retalhos, (uretroplastia de substituição). O tratamento cirúrgico tornou-se padrão ouro para estenoses uretrais anteriores, que não são passíveis de excisão e anastomose primária.


**Objetivo:** Avaliar o uso de enxerto de mucosa oral em uretrotomia. **Métodos:** Revisão de literatura integrativa e qualitativa de artigos obtidos nos bancos de dados do Pubmed e Lilacs, utilizando os descritores: “Uretrotomia”; “Enxerto de mucosa oral” e “Estenose uretral”. **Resultados com discussão:** A uretrotomia de substituição utilizando enxerto livre de mucosa oral é comumente usada devido à simplicidade e à baixa morbidade cirúrgica. Ela é frequentemente indicada em casos de estenose de uretra anterior, devido ao encurtamento peniano e da curvatura durante as ereções, e para as estenoses longas de uretra bulbar. O procedimento cirúrgico é realizado em estágio único e individualizado para cada tipo de estenose, de acordo com a etiologia, localização, largura do lúmen uretral e grau de espongiopfibrose. A mucosa oral, principalmente a parte interna da bochecha e a mucosa da parte inferior da língua, apresentam epitélio espesso, com lâmina própria fina, plexo vascular panlaminar denso e fibroblastos, que induzem a menores índices de fibrose, se comparado com a pele. Estas características trazem benefícios para a sua utilização cirúrgica, tais como a resistência do material, sua facilidade de remoção, manuseio e pega do enxerto. **Conclusão:** A partir dos anos 90, o uso de enxerto de mucosa oral na uretrotomia de substituição tem se mostrado eficaz, apresentando baixa morbidade. Devido às características favoráveis da mucosa oral, como espessura do epitélio e menor índice de fibrose, este método se destaca no tratamento de estenoses uretrais anteriores, especialmente em casos de estenoses longas e complexas. A partir dos anos 90, o uso de enxertos de mucosa oral tem sido o procedimento cirúrgico de escolha, padrão ouro, para substituição uretral, principalmente na região envolta pelo bulbo dos músculos isquiocavernosos. O uso em outras regiões uretrais vem sendo descrito e constitui técnica cirúrgica futura promissora. Apresenta taxas de sucesso de 90%, inclusive nas uretroplastias de resgate.

**Palavras-chave:** Procedimentos cirúrgicos urológicos. Estreitamento uretral. Transplante. Mucosa bucal.

#### Referências:

1. Horiguchi A. Substitution urethroplasty using oral mucosa graft for male anterior urethral stricture disease: Current topics and reviews. *Int J Urol.* 2017 Jul;24(7):493-503.
2. Silva RCI. Uretroplastia com enxerto de mucosa oral: análise prospectiva randomizada entre mucosa labial e jugal no tratamento cirúrgico da estenose uretral [Tese de mestrado]. Porto Alegre: Faculdade de Medicina, Universidade Federal do Rio Grande do Sul; 2019.
3. Rosenbaum CM, Ernst L, Engel O, Dahlem R, Fisch M, Kluth LA. Redo urethroplasty with buccal mucosa. *Urology.* 2017 Oct;96(10):1274-1281.
4. Levy ME, Elliott SP. Graft Use in Bulbar Urethroplasty. *Urol Clin North Am.* 2017 Feb;44(1):39-47.
5. Hillary CJ, Osmar NI, Chappler CR. Current trends in urethral stricture management. *Asian J Urol.* 2014 Oct;1(1):46-54.

# USO DA TOXINA BOTULÍNICA PRÉ-OPERATÓRIA NA CORREÇÃO DE HÉRNIA INCISIONAL

Marina Antonini e Silva<sup>1</sup> , Fernanda Campos Gomes Fernandes<sup>1</sup>, Guilherme Piuzana Álvares Lanna<sup>1</sup>, Isadora Lessa Chaves<sup>1</sup>, Gustavo Soares Silva Pereira<sup>2</sup>

1 Ciências Médicas de Minas Gerais, Belo Horizonte, Minas Gerais, Brasil.

2 Hospital São Judas Divinópolis; Hospital Mater Dei, Belo Horizonte, Minas Gerais, Brasil.

Autor correspondente:

Marina Antonini e Silva. E-mail: marinaantoninisilva@gmail.com

**Introdução:** As hérnias incisionais representam a complicação mais comum pós-cirurgia abdominal da última década, com taxas de recorrência de até 40% em dois anos<sup>1</sup>. A sua alta prevalência destaca a necessidade de desenvolver procedimentos que melhorem seu tratamento. Assim, diversas técnicas, como a injeção pré-operatória de toxina botulínica tipo A (TBA) nos músculos abdominais, foram propostas para reduzir os riscos e melhorar as taxas de fechamento fascial. **Objetivo:** Analisar os benefícios do uso pré-operatório de TBA no tratamento da hérnia complexa. **Método:** Revisão integrativa a partir de 16 artigos em inglês publicados nos últimos 3 anos das bases de dados Pubmed, Scielo e Medline, considerando os descritores “toxina botulínica”, “hérnia incisional” e “pré operatório”. **Resultados com discussão:** A hérnia incisional complexa é uma comorbidade de difícil reparo devido às contrações dos músculos abdominais que reduzem o volume dessa cavidade e aumentam a pressão intra-abdominal no pós operatório por desproporção conteúdo/continente, que dificultam o fechamento fascial, resultando em risco maior de comorbidades, como restrição ventilatória, síndrome compartimental abdominal ou falha no reparo de hérnia<sup>2</sup>. Nessa perspectiva, o uso da TBA produz uma desnervação química parcial e reversível do músculo, bloqueando a liberação de acetilcolina na junção neuromuscular, promovendo uma paralisia flácida<sup>3</sup>. Assim, a TBA injetada no pré operatório promove um alongamento da musculatura lateral e uma redução da sua espessura, diminuindo a tensão do abdome e facilitando o fechamento parietal da parede abdominal em 92% comparado à 81% do grupo controle<sup>4</sup>. Tal relaxamento é prolongado por meses após a aplicação da toxina, auxiliando na adaptação e proteção da cicatrização fascial pós-operatória<sup>5</sup>. Ademais, estudos recentes apontam que os pacientes que usaram a TBA obtiveram inibição da substância P que desencadeia uma redução na inflamação local e na dor após a cirurgia, tornando menos necessário o uso de opioides<sup>3</sup>. **Conclusão:** A TBA é um método seguro e de fácil acesso que tem promove diversos benefícios no tratamento das hérnias, com suas propriedades analgésicas e relaxantes que permitem que o período operatório e pós operatório tenha menos complicações. Entretanto, ainda é necessário um aprofundamento em seus benefícios e riscos, visto que poucos estudos foram feitos sobre a técnica.

**Palavras-chave:** Período pré-operatório. Toxina botulínica tipo A. Hérnia incisional.

## Referências:

1. Tenaudier M, Moszkowicz D, Passot G, Romain B, Perrenot C, Borraccino B, *et al*. Botulinum toxin injection before giant incisional hernia repair: Surgical technique. *J Visc Surg*. 2022;159(1):55–8.
2. Tang FX, Ma N, Huang E, Ma T, Liu CX, Chen S, *et al*. Botulinum Toxin A Facilitated Laparoscopic Repair of Complex Ventral Hernia. *Front Surg*. 2022 8: 803023.
3. Stevens J, Baillie C, Choi B, Chapman A, Kostalas M, Ratnasingham K. The use of botulinum toxin in the acute management of symptomatic complex incisional hernia: a case series. *Hernia*. 2023;27(3):593–9.
4. Timmer AS, Claessen JJM, Ateama JJ, Rutten MVH, Hompes R, Boermeester MA. A systematic review and meta-analysis of technical aspects and clinical outcomes of botulinum toxin prior to abdominal wall reconstruction. *Hernia*. 2021; 25(6):1413–25.
5. Claessen JJM, Timmer AS, Hemke R, Ateama JJ, Hompes R, Boermeester MA, *et al*. A computed tomography study investigating the effects of botulinum toxin injections prior to complex abdominal wall reconstruction. *Hernia*. 2022;27(2):281–91.

# USO DE OPIOIDES NO PÓS OPERATÓRIO IMEDIATO DE REPARO ROBÓTICO DE HÉRNIA INGUINAL: UMA SÉRIE DE CASOS

Rafaela Bessa Monti Mattos<sup>1</sup> , Yasmim Sthefany Fernandes<sup>1</sup>, Álvaro Cota Carvalho<sup>2</sup>,  
Diego Paim Carvalho Garcia<sup>2</sup>

1 Universidade Federal de Minas Gerais, Belo Horizonte, Minas Gerais, Brasil.

2 Hospital Felício Rocho, Belo Horizonte, Minas Gerais, Brasil.

Autor correspondente:  
Rafaela Bessa Monti Mattos. E-mail: Rafab.medd@gmail.com

**Introdução:** A hernioplastia inguinal é realizada, principalmente, pelas abordagens aberta e videolaparoscópica (VL). Ambas técnicas são amplamente estudadas, tendo sido demonstrada menor incidência de dor no pós-operatório (PO) na cirurgia VL<sup>1</sup>. A ascensão da cirurgia robótica aumenta, cada vez mais, a importância da sua utilização na abordagem das hérnias inguinais. Assim, diferentes estudos têm sido conduzidos a fim de pontuar os benefícios dessa técnica, inclusive em relação à dor no PO, mas ainda sem evidências robustas<sup>2</sup>. Esse trabalho propõe, por meio de uma série de casos, a análise de dor em PO, baseando-se na avaliação da necessidade do uso de opioide em pós operatório imediato.

**Objetivo:** Analisar a necessidade de opioides como método de resgate para controle algico em pós operatório imediato (POI) de hernioplastia inguinal robótica. **Método:** estudo retrospectivo, do tipo série de casos. Foram consultados dados de prontuários de 26 pacientes submetidos à cirurgia robótica para reparo de hérnia inguinal entre 2015 e 2023 no Hospital Felício Rocho. O uso de opioides no POI foi usado como critério para avaliar a dor. **Resultados e discussão:** Três pacientes precisaram de opioide no POI. O índice de correlação de Pearson mostrou uma relação negativa forte ( $r=-0.8$ ), indicando que não houve correlação entre a cirurgia robótica de hérnia inguinal com uso de qualquer tipo de opioide. A metodologia do estudo permitiu uma análise objetiva da dor, visto que grande parte das análises já existentes utilizam escalas visuais, que possuem caráter subjetivo. Acreditamos que a fixação da tela de polipropileno com sutura, realizada por via robótica, pode se comportar como fixação não traumática, diferente da fixação com grampeador endoscópico. **Conclusão:** Não foi demonstrada correlação entre o reparo robótico de hérnia inguinal com uso de opioide, indicando baixa associação dessa técnica com dor no POI.

**Palavras-chave:** Cirurgia robótica. Hérnia inguinal.

## Referências:

1. Patterson TJ, Beck J, Currie PJ, Spence RAJ, Spence G. Meta-analysis of patient-reported outcomes after laparoscopic versus open inguinal hernia repair. *Br J Surg.* 2019;106(7):824–36.
2. Holleran TJ, Napolitano MA, Sparks A, Duncan JE, Garrett M, Brody F. Trends and outcomes of open, laparoscopic, and robotic inguinal hernia repair in the veterans affairs system. *Hernia.* 2021 Apr 28;26(3):889–99.

# UTILIDADE DA NOVA GERAÇÃO DE CÁPSULAS ENDOSCÓPICAS NA DOENÇA DE CROHN

Lucas Antonio Freitas Moreira<sup>1</sup> , Luiz Ronaldo Alberti<sup>1</sup>

<sup>1</sup> Universidade Federal de Minas Gerais, Belo Horizonte, Minas Gerais, Brasil.

Autor correspondente:  
Lucas Antonio Freitas  
Moreira. Email: lucas.700.  
moreira@gmail.com

**Introdução:** A Doença de Crohn (DC) é uma doença inflamatória intestinal que pode acometer todo o trato digestório (TD), entretanto, métodos diagnósticos tradicionais como a ileocolonosopia (IC) não são capazes de avaliar o intestino delgado por completo. Contudo, o advento das cápsulas endoscópicas panentéricas (PCE) promete mudar este cenário, pois são capazes de capturar imagens de todo o TD e com a vantagem de dispensar a sedação do paciente. **Objetivos:** Avaliar a utilidade e a validade diagnóstica de uma nova geração de PCE de duplo sensor desenvolvida especificamente para a Doença de Crohn (Medtronic Pillcam Crohn's). **Métodos:** Revisão narrativa da literatura acerca do tema. **Resultados e discussão:** Uma meta-análise de 7 estudos prospectivos que incluiu também a Medtronic Pillcam Colon 2 não encontrou diferença entre o rendimento diagnóstico das PCEs quando comparadas com IC ou enterografia por ressonância magnética (MRE) na DC, apesar da tendência de superioridade para as PCEs, OR = 1.25 (95% CI, 0.85–1.86%)<sup>1</sup>. Comparando-se a Pillcam Crohn's com IC e/ou MRE foi encontrada, respectivamente, para inflamação intestinal ativa, sensibilidade geral de 94% contra 100% (p=0.125) e especificidade de 74% contra 22% (p=0.001)<sup>2</sup>. Quando comparado ao uso de uma única câmera, o maior campo de visão proporcionado pela câmera dupla resultou em um maior número de pacientes com lesões relevantes (56.1% vs. 39.0%; P = 0.023) e melhora no manejo clínico (48.8% vs. 31.7%, P = 0.023)<sup>3</sup>. **Conclusão:** A nova geração de PCEs é tão eficaz quanto IC e MRE no diagnóstico e acompanhamento da Doença de Crohn, com a vantagem da menor invasividade.

**Palavras-chave:** Cápsulas Endoscópicas. Doença de Crohn.

## Referências:

1. Tamarasagan AG, Tran Y, Paramsothy S, Leong R. The diagnostic yield of pan-enteric capsule endoscopy in inflammatory bowel disease: A systematic review and meta-analysis. *J Gastroenterol Hepatol.* 2022; 37(12): 2207–2216.
2. Bruining DH, Oliva S, Fleisher MR, Fischer M, Fletcher JG, BLINK study group. Panenteric capsule endoscopy versus ileocolonoscopy plus magnetic resonance enterography in Crohn's disease: a multicentre, prospective study. *BMJ Open Gastroenterol.* 2020 Jun;7(1):e000365.
3. Tontini GE, Rizzello F, Cavallaro F, Bonitta G, Gelli D, Pastorelli L, *et al.* Usefulness of panoramic 344°-viewing in Crohn's disease capsule endoscopy: a proof of concept pilot study with the novel PillCam™ Crohn's system. *BMC Gastroenterol.* 2020 Apr 7;20(1):97.

# VOLVO DE CECO, UMA RARA CAUSA DE OBSTRUÇÃO INTESTINAL: RELATO DE CASO

Felipe Augusto Bickel França<sup>1</sup> , Aline Mendes Santos Pereira<sup>1</sup>, Larissa Maria Soares Avelar<sup>1</sup>,  
Bruno Silva Borsato<sup>1</sup>

1 Santa Casa de  
Misericórdia de Juiz de  
Fora, Juiz de Fora, Minas  
Gerais, Brasil

Autor correspondente:  
Felipe Augusto  
Bickel França. Email:  
bickelfelipe@gmail.com

**Introdução:** O volvo de ceco é uma causa incomum de obstrução intestinal, ocorre quando o cólon ascendente e a parte terminal do íleo são torcidos em volta do pedículo mesentérico. Os sinais clínicos são variados, cursando no retardo diagnóstico. A mortalidade gira em torno de 10% a 40% a depender da viabilidade intestinal. **Objetivo:** Demonstrar a importância do diagnóstico rápido e do tratamento efetivo em volvo de ceco. **Método:** Análise retrospectiva do prontuário e revisão da literatura científica. **Resultados:** Homem, 63 anos, admitido com dor abdominal em andar inferior e flancos há 24h. Ao exame físico apresentava abdome tenso, distendido, ruídos hidroaéreos presentes, doloroso à palpação em andar inferior e sem sinais de peritonite. A tomografia computadorizada (TC) evidenciou aspecto retorcido com redução do calibre cólon ascendente com importante distensão do ceco à montante (10 cm). Diante disso, realizou-se laparotomia, que exibiu volvo de ceco com volumosa distensão intestinal, sem sinais de sofrimento isquêmico. Optado por ileocelectomia direita com anastomose ileocólica. Evoluiu com boa resposta clínica e recebeu alta hospitalar após 12 dias. **Discussão:** O volvo de ceco ocorre devido a torção axial do cólon ascendente, ceco e íleo terminal, causando estrangulamento e obstrução em alça fechada. A apresentação clínica depende da duração do quadro ou da presença de complicações, sendo vômitos e distensão abdominal as queixas mais comuns. O RX de abdome em ortostase é altamente sensível, com imagem característica de “grão de café”, todavia, a TC de abdome e pelve é o exame mais específico e sensível para o diagnóstico e detecção de suas possíveis complicações. O tratamento de escolha é a colectomia direita com anastomose primária, ou colostomia terminal a depender da viabilidade das alças. A definição etiológica e a rápida abordagem cirúrgica, tem por intuito diminuir os riscos de gangrena intestinal, translocação bacteriana, distúrbios secundários a reperusão, entre outros. **Conclusão:** O diagnóstico pré-operatório é desafiador, mas pode ser facilitado através de exames de imagens precisos como a TC. A abordagem cirúrgica precoce diminui as complicações (perfuração e/ou isquemia intestinal), assim como os custos da internação.

**Palavras-chave:** Volvo. Ceco. Obstrução intestinal.

#### Referências:

1. Yohannes B, Muleta MB. Cecal Volvulus: A Case Report and Review of the Literature. Ethiopia. Open Access Surgery 2021;14 55–58.