RMMG
Revista Médica de Minas Gerais

ARTIGO DE REVISÃO

Síndrome de May-Thurner: uma revisão integrativa

May-Thurner syndrome: an integrative review

Renan Rodrigues de Oliveira Cunha[1], Pablo Ricardo França Oliveira[1], Heitor Carvalho Sintra[1], Thais Carolina Alves Cardoso[1], Hígor Chagas Cardoso[2]

RESUMO

Introdução: A síndrome de May-Thurner (SMT) é caracterizada pela compressão extrínseca da veia ilíaca comum esquerda (VICE). O diagnóstico é feito pela associação da clínica com exames não invasivos ou invasivos e o tratamento baseia-se em medidas conservadoras ou invasivas, que podem ser por cirurgia aberta ou endovascular. **Objetivo:** Evidenciar os melhores métodos diagnósticos, assim como pontos positivos e negativos de cada método, e demonstrar a superioridade do tratamento endovascular em comparação com o tratamento convencional. **Métodos:** Trata-se de uma revisão integrativa de literatura, que utilizou os seguintes portais de dados: LILACS, Google Acadêmico e PubMed. Foram utilizados 26 estudos como arcabouço de referencial teórico. **Resultados:** O resultado das pesquisas resultaram em 8 tipos de estudos, com predomínio de relatos de casos devido à escassez de ensaisos clínicos randomizados. Esses foram realizados em 10 países diferentes. **Discussão:** A SMT cursa com sinais e sintomas caraterísticos de insuficiência venosa crônica (IVC) e trombose venosa profunda (TVP) e tromboembolismo pulmonar (TEP). A ultrassonografia é o exame inicial associada à TC com contraste, angiotomografia, angiorressonância ou ultrassonografia endovascular (IVUS). O tratamento incial é conservador e nas formas resistentes lança-se mão da terapêutica cirúrgica convecional ou endovascular. **Conclusão:** A SMT cursa com alterações cardiovasculares, principalmente IVC, TVP e TEP. Alguns exemplos de exames dignósticos são: a TC, USD e ou de flebografia. Após o diagnóstico, o tratamento sempre deve ser feito de forma individualizada a depender do quadro clínico apresentado pelo paciente.

Palavras-chave: Síndrome de May-Thurner; Síndrome de Cockett; Procedimentos endovasculares; Diagnóstico.

[1] Universidade Evangélica de Goiás (UniEVANGÉLICA), Anápolis, Goiás, Brasil.

[2] Faculdade de Medicina da Universidade Federal de Goiás (UFG), Goiás, Brasil.

Editor responsável:
Claudemiro Quizere Jr.
Hospital das Clínicas da Universidade Federal de Goiás.
Goiânia/GO, Brasil.

Autor correspondente:
Renan Rodrigues de Oliveira Cunha
Universidade Evangélica de Goiás (UniEVANGÉLICA), Goiás, Brasil.
E-mail: renan.r.1998@hotmail.com

Fontes apoiadoras:
Não houve fontes apoiadoras.

Conflito de Interesses:
Os autores declaram não ter conflitos de interesse.

Recebido em: 27 Janeiro 2025.
Aprovado em: 26 Abril 2025.
Data de Publicação: 18 Setembro 2025.

DOI: 10.5935/2238-3182.2025e35205

ABSTRACT

Introduction: May-Thurner syndrome (MTS) is characterized by extrinsic compression of the left common iliac vein (LCVI). Diagnosis is made by combining clinical findings with non-invasive or invasive tests, and treatment is based on conservative or invasive measures, which can be open or endovascular surgery. **Objective:** To highlight the best diagnostic methods, as well as the positive and negative points of each method, and to demonstrate the superiority of endovascular treatment in comparison with conventional treatment. **Methods:** This is an integrative literature review, using the data portals LILACS, Google Scholar and PubMed. Twenty-six studies were used as a theoretical framework. **Results:** The searches resulted in 8 types of studies, with a predominance of case reports due to the scarcity of randomized clinical trials. These were conducted in 10 different countries. **Discussion:** MTS is characterized by signs and symptoms of chronic venous insufficiency (CVI) and deep vein thrombosis (DVT) and pulmonary thromboembolism (PTE). Ultrasound is the initial examination associated with contrast-enhanced CT, angiotomography, angioresonance or endovascular ultrasound (IVUS). Initial treatment is conservative and in resistant forms, conventional or endovascular surgical therapy is used. **Conclusion:** TMS is associated with cardiovascular alterations, mainly CVI, DVT and PTE. Some examples of diagnostic tests are CT, US and phlebography. After diagnosis, treatment should always be individualized depending on the patient's clinical condition.

Keywords: May-Thurner syndrome; Cockett syndrome; Endovascular procedures; Diagnosis.

Introdução

A Síndrome de May-Thurner (SMT) ou compressão extrínsica da veia ilíaca comum esquerda (VICE), também designada por Síndrome de Cockett, Síndrome de Compressão Íliocaval ou Síndrome da Compressão da Veia Íliaca (SCVI)[1,2], é caracterizada pela compressão VICE pela artéria ilíaca comum direita (AICD)[3] e foi descrita pela primeira vez na literatura em 1956 pelos médicos May e Thurner, que examinaram 457 cadáveres e observaram lesões VICE em 22% dos casos, classificando-as como esporões (*spurs*)[3,4]. Em 1965, Cockett e Thomas classificaram os achados anatômicos e clínicos associados à SMT, em que foi feita a associação da compressão da VICE com a subsequente insuficência venosa crônica (IVC)[3].

A SMT tem uma distribuição assimétrica entre sexos, sendo mais prevalente em mulheres jovens (cerca de 72% de todos os casos), entre a segunda e a quinta décadas de vida (idade média de diagnóstico 42 anos)[5-7] e a prevalência ainda desconhecida; porém, estima-se que essa condição exista em 2% a 5% dos doentes com IVC[1,8].

Essa síndrome é essencialmente diagnosticada por exames de imagem. Esses podem subdividir-se em não invasivos, como a ultrassonografia (USG) com doppler e invasivos como o uso de imagens transversais (*cross-sectional imaging*) com contraste, como venografia por tomografia computadorizada (TC) e ressonância magnética (RM), a flebografia ou a ultrassonografia intravascular (IVUS)[9]. Esses métodos têm como objetivo principal esclarecer a etiologia da doença, sua severidade e localizar possíveis alterações anatômicas[10].

Paradoxalmente, apesar da disponibilidade desses meios, não existem critérios de imagem uniformizados e universalmente aceitos para o diagnóstico dessa síndrome. Além disso, existe uma variabilidade significativa no grau de compressão da VICE, para o mesmo doente, em intervalos de tempo curtos, utilizando o mesmo meio de diagnóstico. Portanto, um único estudo pode ser insuficiente para diagnosticar SMT, já que existem variáveis, como o status de volume, que alteram significativamente o grau de compressão da veia[9].

O tratamento da SMT pode ser conservador ou através de procedimentos invasivos, nomeadamente de descompressão venosa por cirurgia aberta ou endovascular, entretanto deve ser individualizada, buscando a melhor opção terapêutica dentro do quadro clínico de cada paciente. Na literatura, não há consenso no que diz respeito à necessidade e tipo de tratamento dos doentes assintomáticos, apesar de existir maior probabilidade de esses virem a desenvolver fenômenos tromboembólicos. Por outro lado, existe consenso na necessidade de tratamento da SMT sintomática[4].

Diante disso, recentemente, vários estudos têm demonstrado a eficácia do tratamento endovascular nos pacientes com trombose venosa associada à SMT. As principais vantagens do tratamento endovascular são: reversão do componente obstrutivo e a preservação da função valvular. Isso se dá por meio da dissolução química dos trombos, a qual restabelece o fluxo normal, impedindo, por conseguinte, as complicações supracitadas. Adicionalmente, permite a correção da obstrução mecânica promovida pela compressão extrínseca, diminuindo o risco de novos eventos e reduz tempo de internação, além da possibilidade de retorno precoce dos pacientes às suas atividades laborais habituais[8,11].

A partir do exposto, observa-se uma problemática voltada à falta de padronização dos métodos diagnósticos para a SMT e uma constante necessidade de associação de diversos exames para chegar ao pleno diagnóstico, sendo pouco custo-efetivo para a saúde pública. Além disso, ainda há pouca disponibilidade de acesso ao tratamento endovascular e a falta de boas evidências científicas que corroboram a maior eficácia dessa terapêutica. Dessa forma, este estudo tem como objetivos: evidenciar os melhores métodos diagnósticos para essa comorbidade, assim como pontos positivos e negativos de cada método, e demonstrar a superioridade do tratamento endovascular em comparação com o tratamento convencional. Assim, a partir deste estudo, haverá uma mudança no paradigma médico em relação a essa comorbidade, com um novo direcionamento e melhores resultados nos diagnósticos e tratamento da SMT.

Métodos

Trata-se de uma revisão integrativa de literatura que visou sintetizar o conhecimento científico acerca do assunto para que a prática clínica e cirúrgica seja a mais efetiva e resolutiva possível. A construção desse estudo se deu a partir da pergunta norteadora, que foi: "quais os principais métodos diagnósticos e terapeuticos para a SMT?". A partir disso, a pesquisa de artigos foi norteada pelas recomendações do *Preferred Reporting Items dor Systematic Reviews and Meta-Analyses* (PRISMA) durante o período de agosto a outubro de 2023 nas bases de dados Literatura Latino-Americana e do Caribe em Ciências da Saúde (LILACS), Google Acadêmico e *Publisher Medline* (PubMed). Os descritores Ciências da Saúde (DeCS) utilizados foram: "May-Thurner Syndrome", "Diagnosis", "Therapeutics" e "Endovascular Procedures" com suas respectivas variações objtidas através do *Medical SubjectHeadings* (MeSH). Foram utilizados os operadores boolianos AND e OR.

Para isso, os critérios de inclusão dos estudos escolhidos foram: artigos disponíveis de forma gratuita como texto completo; estudos dos tipos: artigos originais, relatos de casos, dissertações e artigos de revisões; delimitação temporal entre os anos de 2008 a 2023; textos disponíveis nos idiomas português, espanhol e inglês; estudos que se enquadravam dentro do objetivo de estudo dessa revisão integrativa. Os critérios de exclusão foram: estudos publicados em outras línguas, que não português, espanhol e inglês, por falta de domínio dos pesquisadores; estudos publicados antes de 2008 também foram excluídos; foram desconsiderados artigos disponíveis apenas em resumos, artigos pagos, estudos publicados em fontes que não sejam disponíveis eletronicamente, como livros, monografias, comentários e cartas ao leitor; foram excluídos trabalhos que não apresentavam correlação com o tema e outras revisões.

Ao se aplicar as palavras-chaves e os operadores booleanos, foram identificados ao todo 156 artigos, distribuídos em 124 no PubMed, 1 no LILACS e 31 no Google Acadêmico. Após a aplicação dos critérios de inclusão e de exclusão, chegou-se ao número de 44 artigos, sendo distribuídos em 24 trabalhos no PubMed, 1 no LILACS e 19 no Google Acadêmico. A fim de se evitar viés de seleção, esse processo foi realizado por dois pequisadores e posteriormente os resultados das pesquisas foram comparados. Quando presente divergências, essas foram discutidas entre todos os pesquisadores do trabalho. Após a análise dos títulos e dos resumos desses artigos, foram selecionados 33 para serem lidos na íntegra por todos os autores, e posteriormente chegou-se ao número de 28 artigos que se adequavam ao objetivo dessa revisão integrativa de literatura e que passaram a fazer parte do arcabouço de referencial teórico. O processo de seleção de artigos pode ser observado na Figura 1.

Este artigo dispensou a necessidade da aprovação do Comitê de Ética em Pesquisa (CEP), visto que se trata de um artigo de revisão de literatura (Resolução n° 510, de abril de 2016, do Conselho Nacional de Saúde e Ministério da Saúde).

Resultados

O presente estudo obteve como resultado 27 artigos nos quais contemplavam os objetivos e a pergunta norteadora dessa revisão integrativa de literatura. Desses estudos, compunham 1 tese de mestrado (3,8%), 12 relatos de casos (45%), 4 estudos de caso-controle (14,83%), 5 artigos de revisão (18,6%), 1 tese de doutorado (3,8%), 1 estudo transversal (3,8%), 1 série de casos (3,8%), 2 ensaios clínicos não randomizados (7,5%). Podemos perceber na pesquisa de artigos para ccompor o arcabouço de referencial teórico dessa revisão, que, por se tratar de uma doença e condição rara, há escassez de literaturas mais robustas, como ensaios clínicos randomizados. Dessa forma, faz-se necessário que a comunidade científica continue pesquisando sobre essa comorbidade.

Além disso, podemos perceber a diversidade de locias em que os estudos foram realizados, demonstrando que é uma doença que pode acometer pessoas de diferentes nacionalidades e fenótipos. Foram 3 estudos em Portugal (11,12%), 9 no Brasil (33,5%), 2 na Turquia (7,40%), 3 na China (11,12%), 2 nos Estados Unidos (7,40%), 1 em Singapura (3,8%), 2 na Argentina (7,40%), 2 na Espanha (7,40%), 1 no Chile (3,8%), 1 na Inglaterra (3,8%) e 1 na Polônia (3,8%).

Ao que concerne o objetivo do presente estudo, pode-se relacionar e comparar as conclusões dos estudos em relação aos principais métodos diagnósticos, conforme o exposto na Tabela 1 e as conclusões em relação aos principais procedimentos terapêuticos, conforme a Tabela 2.

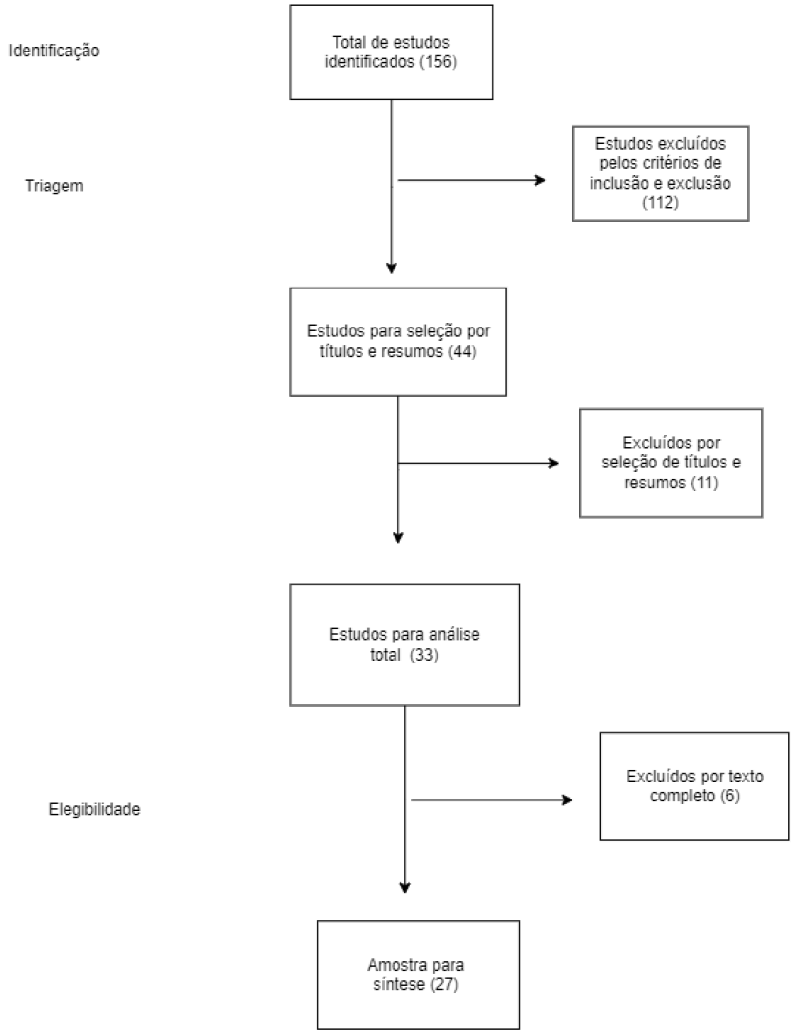

Figura 1. Processo de seleção dos artigos.

Tabela 1. Artigos que abordam os métodos diagnósticos.

Ano	Autores	País de origem	Resultados
2021	Morais JAS, et al.	Brasil	Métodos não invasivos (US-Doppler colorido) são métodos de triagem razoáveis quando realizados direcionados para a detecção desta doença e por examinadores experientes. Entretanto, a angiotomografia e a angiorressonância são exames mais fidedignos.
2020	Rossi FH, et al.	Brasil	A ultrassonografia endovascular é considerada o padrão-ouro no diagnóstico e tem sensibilidade de 90% na detecção dessas obstruções, sobretudo em pacientes portadores de IVC avançada.
2020	Corrêa MP, et al.	Brasil	O ultrassom intravascular (IVUS), o qual, além de determinar o grau de estenose, é capaz de calibrar o vaso antes da liberação do *stent*.

continua...

... continuação Tabela 1

Ano	Autores	País de origem	Resultados
2019	Radaideh Q, et al.	Estados Unidos	A TC e a RM são ferramentas de triagem aceitáveis, mas o padrão-ouro continua sendo a ultrassonografia intravascular. A venografia subestima a presença de compressão da veia ilíaca.
2018	Chantre TFM	Portugal	Ultrassonografia Doppler é forma de triagem efetiva quando realizada por examinadores experientes. Entretanto, a CTV e a MRV são mais fidedignos, sendo o método de escolha para a confirmação.
2018	Machado M, et al.	Portugal	O ecodoppler tem sensibilidade de 18% (tendo pouca utilidade para o diagnóstico) e a TC e RNM apresentam sensibilidades semelhantes (80% e 75%). A flebografia confirmou o em todos os doentes e a ultrassonografia endovascular é referida como melhor exame para a síndrome.
2016	Galang LD e Tulsidas H.	Singapura	A ultrassonografia intravascular oferece visualização direta da compressão da veia ilíaca, identifica efetivamente anormalidades murais e estimativas do tamanho da parede do vaso.
2015	Nazzal M, et al.	Estados Unidos	A tomografia computadorizada é eficaz para avaliar a morfologia da veia ilíaca, artéria ilíaca, além da veia cava inferior.
2015	Cavalcante LP, et al.	Brasil	Métodos não invasivos (US-Doppler colorido) são métodos de triagem razoáveis quando realizados direcionados para a detecção desta doença e por examinadores experientes. Entretanto, a angiotomografia e a angiorressonância são exames mais fidedignos, sendo ainda o método de escolha para a confirmação diagnóstica, principalmente em nosso meio, em que ainda não há ampla disponibilidade do IVUS, eleita como mais adequada, a flebografia em múltiplas incidências, com medidas de gradientes pressóricos.
2011	Gurel K, et al.	Turquia	A venografia por RM com contraste parece ser uma técnica de imagem apropriada para avaliação de veias profundas do sistema dos membros inferiores.

Tabela 2. Artigos que abordam os procedimentos terapêuticos.

Ano	Autores	País de origem	Resultados
2021	Bashar K, et al.	Reino Unido	Pacientes com compressão da veia ilíaca sintomática provavelmente se beneficiarão de uma combinação de tratamento endovenoso no momento do diagnóstico incluindo a colocação de *stent* para manter a permeabilidade e prevenir trombose venosa profunda recorrente e/ou síndrome pós-trombótica.
2021	Morais JAS, et al.	Brasil	Há eficácia maior do tratamento endovascular em comparação às técnicas convencionais, principalmente se combinado à angioplastia com balão e à colocação de *stent*.
2020	Rossi FH, et al.	Brasil	O tratamento endovascular hoje é considerado o padrão-ouro. É realizado com altas taxas de sucesso técnico, baixos riscos de morbimortalidade, altos índice de perviedade e sucesso terapêutico, desde que sejam consideradas as características anatômicas e fisiopatológicas que ocorrem nessas obstruções.
2020	Bergantini Neto H, et al.	Brasil	O tratamento endovascular motivado pela piora dos sintomas da paciente após a abordagem conservadora foi eficaz no caso descrito, seguindo-se de forma criteriosa a e trombólise cateter-dirigido da nossa instituição. O tratamento com angioplastia e *stent* autoexpansível revelou-se eficiente e com baixa recidiva de novo evento trombótico a curto e médio prazos.

continua...

... continuação Tabela 2

Ano	Autores	País de origem	Resultados
2018	Kong J, et al.	China	O tratamento endovascular de veias varicosas recorrentes associado com síndrome de compressão de veia ilíaca pode melhorar os sintomas e resultar em boa permeabilidade a longo prazo.
2018	Chantre TFM	Portugal	A intervenção endovascular com trombólise e *stent* continua a ser a primeira escolha para resultados bem-sucedidos.
2018	Machado M, et al.	Portugal	Todos os casos em que foi realizada uma angioplastia simples necessitaram de re-intervenção com posterior colocação de *stent*.
2018	Xu J, et al.	China	O tratamento endovascular da Síndrome de Cockett é seguro e eficaz, sendo uma boa opção para o tratamento cirúrgico e tem bom efeito a médio e longo prazo.
2017	Almeida BL	Brasil	O tratamento endovascular com implante de *stent* em pacientes com obstrução venosa ilíaca significativa diminuiu significativamente a pressão femoral dos membros tratados.
2015	Santos GTD	Brasil	O manejo endovascular dos pacientes sintomáticos representa hoje um grande avanço no tratamento dessa doença, possibilitando a restauração hemodinâmica da lesão, com resultados satisfatórios.
2015	Cavalcante LP, et al.	Brasil	A abordagem endovascular vem se tornando a principal escolha terapêutica na atualidade, mas ainda assim o tratamento deve ser individualizado, buscando a melhor opção dentro das características individuais e do quadro clínico de cada paciente.
2014	Martín ARG, et al.	Espanha	Paciente tratado com trombectomia associado ao tratamento anticoagulante evoluiu satisfatoriamente semelhante ao paciente tratado com trombectomia com reparo cirúrgico da veia ilíaca comum e posterior colocação de endoprótese.
2012	Melo CCS, et al.	Brasil	O manejo endovascular possibilita a restauração hemodinâmica da lesão, com resultados satisfatórios em curto e médio prazos.
2011	Cunha Júnior JR, et al.	Brasil	O tratamento endovascular na síndrome de May-Thurner parece ser superior às técnicas convencionais e ao tratamento clínico, e vem se mostrando como tratamento de escolha em pacientes sintomáticos.

Discussão

A SMT cursa com trombose íleo-femoral, e sinais e sintomas caraterísticos de IVC e TVP, como: varizes, edema e dor no membro inferior esquerdo, alterações tróficas e ulcerações do membro inferior, e complicações mais graves como o tromboembolismo pulmonar (TEP)[4,12-14]. Por conseguinte, o tratamento de casos sintomáticos é imperativo e deve ser individualizado, sendo que o diagnóstico de TVP deve ser suspeitado em qualquer paciente com essa sintomatologia já descrita e os critérios de Wells ajudam a definir esse diagnóstico. Além disso, a variante anatômica que caracteriza a SMT é uma variável que deve ser considerada nesses casos de suspeita de TVP[13,15]. Nessa vertente, o Fenômeno de May-Thurner (anomalia anatômica isolada) poderá corresponder ao primeiro estágio da doença, sendo que a natureza assintomática desta impede o conhecimento exato da verdadeira prevalência da comorbidade. Esse estágio sem sintomas pode permanecer até que algum evento desencadeie o início da síndrome, como gestação, imobilização prolongada ou cirurgia[7,16].

Os padrões de compressão da veia ilíaca em pacientes com IVC podem ser diversos, e a compressão pela artéria ilíaca comum direita contra a borda anterior da quinta vértebra lombar é a anomalia mais comum (77,5%)[7,11], seguida pela associação entre as artérias ilíacas comum direita e esquerda (47,5%), e em terceiro lugar a compressão da artéria ilíaca comum esquerda isoladamente (18%)[7]. Devido ao padrão mais prevalente ser a compressão da VICE pela AID, os sintomas tendem a ser assimétricos e no membro inferior esquerdo (MIE)[11,17].

Métodos diagnósticos

Atualmente o diagnóstico se faz pela análise morfológica das obstruções, visto que não exite um exame hemodinamicamente confiável[2]. Em alguns estudos de imagem, a compressão da VICE pode-se apresentar como variante normal em vez de um achado patológico, dessa forma não tendo indicação de tratar a compressão assintomática. Assim, observa-se que os exames de imagem para ter um maior rendimento devem ser complementados por um clínica compatível de pacientes sintomáticos[18].

Ultrassom intravascular (IVUS)

A ultrassonagrafia endovascular (IVUS) é o exame com mais acuidade diagnóstica. Esse método consiste de um cateter com um sistema de ultrassom em sua extremidade distal, que fornece imagem de alta resolução, o qual é posicionado no interior do vaso a ser estudado, e pode determinar o tamanho dos vasos, a morfologia interna, pequenas trabéculas e traves e o grau de estenose, e proporcinar a facilitação da colocação de *stenting* [7,9,10,16,18].

O IVUS é mais sensível na detecção da compressão da veia ilíaca do que a venografia convencional, visto que em 304 membros sintomáticos a venografia foi capaz de detectar obstrução em 50% dos casos em comparação com a capacidade de detecção de 80% do IVUS nas mesmas veias[18]. Além disso, 36% dos doentes que apresentaram venografias normais pós-trombólise tinham lesão obstrutiva com trombo intraluminal residual visualizados pela IVUS[4] .

Entretanto, apesar da aparente superioridade do método, o IVUS ainda esbarra no preço, por ser muito caro, e na necessidade de muita tecnologia embarcada para sua utilização[2,12].

Usg com doppler

A USG com doppler é um método diagnóstico disponível, principalmente no que tange ao rastreio e à avaliação inicial da síndrome de Cockett, pois não é invasivo, é de realização simples e de baixo risco[2,4]. As principais alterações que podemos evidenciar nesse exame são: compressão da VICE, alterações do fluxo venoso reclacioandas com a função respiratória, com a turbulência e com o aumento da velocidade do sangue, se compararmos com o mesmo exame no membro inferior direito[11]. Somado a isso, é altamente preciso na detecção de insuficiência venosa e trombose venosa profunda iliofemoral aguda, achados associados à compressão da VICE[2,4].

No entanto, não é um exame suficientemente sensível para detectar a compressão da VICE ou seus defeitos intraluminais, visto que as visualizações da VICE são muitas vezes obscurecidas devido à sua localização profunda, presença de gases intestinais sobrejacentes e ser examinador dependente, e podendo falhar em torno de 20% a 50% dos casos[2,9,10,16,18]. Esse método diagnóstico tem sensibillidade de 79% na veia ilíaca externa e 47% na veia ilíaca comum[18].

A USG com doppler colorido, ao ser comparada com o IVUS, mostrou que a razão de velociadade ≥2,5 através do ponto de maior obstrução foi o melhor parâmetro para o diagnóstico de obstrução ≥50%. Assim, a USG com doppler demonstrou uma acurácia de 86,7%[2,4]. Além disso, outros sinais que podem ser achados da USG podem indicar indiretamente a compressão, como: fluxo colorido demonstra fluxo em mosaico, indicando turbulência pós-estenótica devido à estenose venosa proximal; ausência de fluxo sanguíneo fásico; resposta de valsalva anormal com fluxo contínuo durante a manobra[18].

AngioTC

A angioTC tem a capacidade de avaliar tanto o território venoso quanto o arterial, dando assim uma possibilidade de avaliação mais abrangente. As imagens em corte axial são as melhores para visualização da veia cava inferior e das veias ilíacas[18]. O rendimento diagnóstico tem sido significativamente aumentado pelo desenvolvimento de novos meios de contratsre que persistem na circulação por mais tempo, aumentando a probabilidade de a veia-alvo ser visualizada[4].

O diagnóstico da SMT pode ser facilitado pelo uso da angiotomografia computadorizada (100% de sensibilidade e 98% de especificidade para detecção de TVP) por vencer obstáculos como gases e gordura abdominal em obesos ao proporcionar maior precisão no diagnóstico. Além disso, a TC tem como capacidade auxiliar na determinação do ponto de maior compressão, dos diâmetros e extensões de *stent* necessários, e ainda estabelecer a melhor via de acesso para o tratamento[2]. Alguns pontos a mais podem ser vantajosos ao se analisar o uso da angioTC, como: a capacidade de excluir causas alternativas de compressão, como massas pélvicas e malignidade, e a análise de circulação colateral pode levar a corroborar a hipótese diagnóstica de compressão da veia ilíaca[18].

A TC em relação ao USG inclui menor tempo de exame, não ser examinador dependente e possuir melhor visualização das veias pélvicas, dessa forma é mais precisa na identificação de trombose da veia iliofemoral. No entanto, a TC necessita de grande volume de contrastre e não pode ser realizada durante a gravidez ou em indivíduos com alterações da função renal. Além disso, a TC pode apresentar mudanças de diâmetro de acordo com mudanças da respiração, do ciclo cardíaco e de decúbito dorsal[7,18].

AngioRM

Este método apresenta alta sensibilidade e especificidade na confirmação do diagnóstico da compressão da veia ilíaca. Tem como pontos positivos: visualizar veias colaterais e permitir avaliar o fluxo retrógrado na veia ilíaca ipsilateral, além de não emitir radiação. Em contraponto, os pontos negativos baseiam-se em: é contraindicada em pacientes que fazem uso de marcapassos mais antigos e outros implante metálicos, além de não levar em conta o fluxo venoso não laminar que pode ser visto em pacientes com obstrução da veia ilíaca[18].

A RM fornece informações semelhantes à TC com melhor caracterização da patologia, bem como avaliação adicional do significado hemodinâmico, demonstrando colaterais pélvicas e reversão do fluxo[1,11]. Alguns casos de trombose venosa iliofemoral esquerda associados à compressão da veia ilíaca comum esquerda não são diagnosticados pelo uso excessivo de métodos não invasivos, visto que essas técnicas possuem suas limitações, resultando, assim, em subdiagnosticar essa patologia[19].

A angiorressonância, no entanto, carece de mais estudos para ser comparada com outros métodos, tendo informações na literatura apenas pelo estudo de Massenburg et al. (2015)[20], que chegou à conclusão, ao avaliar 46 pacientes, que a RNM comparada ao IVUS tem uma sensibilidade de 100%, especificidade de 22,7%, valor preditivo positivo de 58,5% e valor preditivo negativo de 100%[2].

Venografia

A venografia é um método diagnóstico invasivo e avalia o grau de repercussão hemodinâmica da lesão, a compressão da VIC e a presença de circulação coolaterial[13,21,22,,23]. Esse método foi considerado por muitos anos o padrão-ouro para o diagnótico, mas acaba tendo falha de até 1/3 dos casos quando comparado à ultrassonografia endovascular[2].

Os pontos negativos da venografia, e que ao longo do tempo fez com que deixasse de ser o método padrão-ouro para o diagnóstico, são: é invasivo, demorado, com risco aumentado para sangramento, pode capturar imagens apenas bidimensionais e não contribui significativamente para informações extravasculares[18].

Tratamento

O objetivo do tratamento perpassa a reversão do componente obstrutivo e a preservação da função valvular. Isso se dá por meio da dissolução química dos trombos, a qual restabelece o fluxo normal e diminui chance de complicações pós-operatórias, reduz tempo de internação, além da possibilidade de retorno precoce dos pacientes às suas atividades laborais habituais[13]. O tratamento inicial da SMT é conservador, envolvendo a terapêutica compressiva, com meia elástica ou ligaduras elásticas, associado, em função das necessidades, a medicamentos flebotômicos, analgésicos e ou anti-inflamatórios. Nas formas resistentes ao tratamento médico e que interferem de forma considerável na qualidade de vida do doente, dispomos da terapêutica cirúrgica que é dividida em convencional e endovascular, ambas visam diminuir a estase sanguínea venosa no MIE e prevenção de fenômenos tromboembólicos[12,16].

Historicamente, o uso de anticoagulante e a profilaxia medicamentosa foram escolhidos para o tratamento dos pacientes com SMT, mas essa medida terapêutica pode ser questionada, pois anticoagulação não elimina os trombos existentes e a reversão da variante anatômica dessa síndrome torna-se imperativ[11,15]. Exemplo dessa questão é que 6 meses após a anticoagulaçaão isolada, 88% dos pacientes com TVP iliofemoral apresentam obstrução venosa moderada a grave[9]. Consequentemente, o paciente fica sujeito às complicações relacionadas à síndrome pós-trombótica e à recorrência da trombos[13]. A prática clínica revela uso excessivo da profilaxia medicamentosa em paciente de baixo e moderado risco, e como consequência reduz a eficiência profilática e conduz à iatrogenia da anticoagulação, além de maior custo financeiro e risco de complicações[22].

No cenário de pacientes com SMT submetidos à trombólise e colocação de *stent*, a duração ideal da anticoagulação não é clara. As diretrizes afirmam que em pacientes que tiveram qualquer forma de remoção de trombo (trombolítico ou trombectomia), a terapia anticoagulante é da mesma intensidade e duração que em paciente comparáveis que não são submetidos à remoção do trombo[9].

O manejo endovascular é uma boa opção de tratamento e o principal método; assim, apresenta-se como o padrão-ouro de terapêutica, pois reverte o componente obstrutivo e preserva a função valvular por meio da dissolução química dos trombos. Esse método de tratamento também possui seus viéses, sendo o principal a recorrência da SMT, pois mesmo aliando o tratamento com anticoagulantes, o trauma recente, a doença trombótica, as trombofilias e a colocação do *stent* abaixo do ligamento inguinal aumentam o risco de recorrência[2,13,23]. O tratamento endovascular pode visar a resolução da trombose venosa aguda ou subaguda, a recanalização de segmentos venosos ocluídos ou estenóticos e a angioplastia transluminal percutânea (PTA) com balão e colocação de *stent* para assegurar a permeabilidade da VICE[4].

O tratamento endovascular é realizado a partir da colocação de *stents* autoexpansíveis no sistema venoso, pois permitem cobrir distâncias longas e têm durabilidade adequada[4]. Assim, essa técnica combinada à angioplastia com balão e à colocação de *stent* traz excelentes resultados na recanalização do sistema venoso ilíaco, submetendo o paciente a um trauma cirúrgico mínimo. Dessa forma, o tratamento endovascular vem se demonstrando superior às técnicas convencionais e ao tratamento clínico, e vem se mostrando o tratamento de escolha em pacientes sintomáticos, apesar de não existirem ainda estudos a longo prazo no tratamento endovascular desta síndrome[11,17,24].

Resultados em relação ao tratamento endovascular na SMT corroboram a sua efetividade, visto que, em um grupo com TVP aguda da VICE com curso de doença com menos de sete dias, houve uma taxa de cura de 93,8%, em um período de seguimento que variou de 3 meses a 8 anos, com média de 2,8 anos. Além disso, em grupo com obstrução crônica do refluxo venoso com um curso da doença entre 3 meses e 14 anos, houve uma taxa de cura clínica de 100% em um período de seguimento de 3 meses a 8 anos, com uma média de 2,2 anos[25]. Além disso, em grupos divididos de obstrução venosa não trombótico, trombóticos agudos e pós-trombóticos crônicos, houve uma taxa de sucesso semelhante ao tratamento endovascular nos três grupos (94%-96%). Ademais, as taxas de patência primária e secundária foram de 96% e 99% no grupo não trombótico, em comparação com 87% e 89% no grupo trombótico agudo e 79% a 94% no pós-trombótico crônico[26].

Além de resultar diretamente na descompressão da VICE, os procedimentos endovasculares possuem impactos nas consequências da SMT, a citar: dores e varizes recorrentes em membros inferiores. Dessa forma, observou-se melhora em todos os pacientes em relação à escala visual da dor, diminuição do escore de gravidade clínica venosa e todas as dermatites e ulcerações foram totalmente curadas. Somado a isso, não foram observadas varizes recorrentes e a patência da veia ilíaca foi de 100% durante o período de acompanhamento[27,28].

Conclusão

Dessa forma, observa-se, a partir desta revisão integrativa da literatura, que a SMT cursa com alterações cardiovasculares que podem afetar diversas partes do corpo humano, cursando principalmente com IVC, TVP e TEP, além de outros sinais

e sintomas mais brandos que são muito comuns na prática médica, o que torna o conhecimento dessa síndrome algo de suma importância para o âmbito dos profissionais da saúde. O diagnóstico da doença pode se dar através de métodos não invasivos e métodos invasivos, tendo cada um as suas vantagens e desvantagens. O USG com doppler, a princípio, funciona como um ótimo método de rastreio, e, em pacientes sintomáticos com resultado negativo, faz-se necessária a complementação com métodos invasivos, sendo o IVUS o padrão-ouro para o diagnóstico da SMT. O principal método diagnóstico e, consequentemente, o padrão-ouro é a ultrassonografia endovascular, a qual permite determinar o tamanho dos vasos, a morfologia interna, pequenas trabéculas e traves e o grau de estenose, e proporcinar a facilitação da colocação de *stenting*. O tratamento pode ser realizado de forma conservadora (terapêutica compressiva somada a medicamentos flebotônicos, analgésicos e ou anti-inflamatórios) ou de forma invasiva (descompressão venosa por cirurgia aberta ou endovascular). Independente da forma escolhida, o tratamento sempre deve ser feito de forma individualizada a depender do quadro clínico apresentado pelo paciente, porém é notório que, ao optar pela forma de manejo endovascular, os resultados desejados são alcançados de forma satisfatória em curto e médio prazos, visto que esse método reverte o componente obstrutivo e preserva a função valvular por meio da dissolução química dos trombos, expondo o paciente a um risco cirúrgico mínimo.

Contribuição dos Autores

As contribuições dos autores estão estruturadas de acordo com a taxonomia (CRediT) descrita abaixo:

Conceptualização, Investigação, Metodologia, Visualização & Escrita – análise e edição: RROC; PRFO; HCS; TCAC. *Administração do Projeto, Supervisão & Escrita – rascunho original*: RROC; PRFO; HCS; TCAC; HCC. *Curadoria de Dados & Análise Formal*: RROC; PRFO; HCS; TCAC; HCC. *Participação na aprovação da versão final do manuscrito*: RROC; PRFO; HCS; TCAC; HCC.

Copyright

Copyright© 2021 Cunha et al. Este é um artigo em acesso aberto distribuído nos termos da Licença *Creative Commons* Atribuição 4.0 Licença Internacional que permite o uso irrestrito, a distribuição e reprodução em qualquer meio desde que o artigo original seja devidamente citado.

Referências

1. Demir MC, Kucur D, Çakir E, Aksu NM, Onur MR, Sbuncu T, et al. May-Thurner syndrome: A curious syndrome in the ED. Am J Emerg Med. 2016;34(9):1-3.
2. Rossi FH, Rodrigues TO, Izukawa NM, Kambara AM. O caminho das pedras no diagnóstico e tratamento da síndrome obstrutiva ilíaca venosa crônica. J Vasc Bras. 2020;19:e20190134.
3. Cunha Júnior JR, Neves DQ, Fontes FA, Solano GP, Cardoso MCT, Lima MH de, et al. Tratamento endovascular da síndrome de compressão da veia ilíaca (May-Thurner) – relato de caso. J Vasc Bras. 2011;10(1):72-6.
4. Chantre TFM. Síndrome de May-Thurner [dissertação]. Porto: Instituto de Ciências Biomédicas Abel Salazar da Universidade de Porto; 2018.
5. Ou-Yang L, Lu G-M. Underlying anatomy and typing diagnosis of May-Thurner syndrome and clinical significance. Spine J. 2016;41(21):E1284-91.
6. Nazzal M, El-Fedaly M, Kazan V, Qu W, Renno AW, Al-Natour M, et al. Incidence and clinical significance of iliac vein compression. Vascular. 2015;23(4):337-43.
7. Corrêa MP, Kurtz GS, Bianchini L, Copatti L, Ribeiro M, Saleh JN, et al. Prevalência de compressão da veia ilíaca esquerda em imagens tomográficas de uma população. J Vasc Bras. 2020;19:e20190060.
8. Melo CCS, Barros MVL, Yepez JAR. Tratamento endovascular na Síndrome de May-Thurner: relato de caso e revisão da literatura. Rev Bras Ecocardiogr Imagem Cardiovasc. 2012;25(2):122-5.
9. Galang LD, Tulsidas H. May Thurner syndrome: an important differential diagnosis for DVT. J Vasc Med Surg. 2016;4(2):1-3.
10. Almeida BL. Estudo da correlação entre as medidas de pressão intravenosa do sistema cavo-ilíaco e a avaliação com Ultrassom Intravascular no diagnóstico da Síndrome de May-Thurner em pacientes com Insuficiência Venosa Crônica avançada dos membros inferiores [Tese]. São Paulo: Instituto Dante Pazzanese de Cardiologia – Entidade Associada da Universidade de São Paulo; 2017.
11. Morais JAS, Terceiro Neto MBA, Lima ML, Ramos IJA. Síndrome de may thurner: diagnóstico e tratamento endovascular. Braz J Health Rev. 2021;4(6):28798-804.
12. Santos GTD. Tratamento endovascular da Síndrome de Cockett: relato de caso. UFPB. 2015;1-13.
13. Bergantini Neto H, Raymundo SRO, Miquelin DG, Russeff GJS, Silva DF del F, Silva GL, et al. Trombo flutuante em veias profundas de membro inferior e síndrome de May-Thurner: relato de caso. J Vasc Bras. 2020;19:e20200075.
14. Ghezzo A, Adri D, Ruberto J. Embolia cerebral como presentación atípica de Síndrome de May Thurner. Medicina (B. Aires). 2019;79(1):502-5.
15. Andrade YCP, Sarubi TRB, di Cuollo M, Okuhara A. Tratamento endovascular de trombose venosa profunda associada à Síndrome de May-Thurner. Rev Med Minas Gerais. 2017;27:e1865.
16. Machado M, Machado R, Mendes D, Almeida R. Síndrome de may-thurner primário, resultados clínicos e seu tratamento endovascular. A nossa experiência. ACV J. 2018;14(1):19-33.
17. Fernández RO, Rodríguez FB, Acosta FD, Barrios G. Síndrome de May-Thurner y cirugía de escoliosis. Radiología. 2008;50(3):245-7.
18. Radaideh Q, Patel NM, Shammas NW. Iliac vein compression: epidemiology, diagnosis and treatment. Vasc Health Risk Manag. 2019;15(1):115-22.

19. Gurel K, Gurel S, Karavas E, Buharalioglu Y, Daglar B. Direct contrast-enhanced MR venography in the diagnosis of May-Thurner Syndrom. Eur J Radiol. 2011;80(2):533–6.

20. Massenburg BB, Himel HN, Blue RC, Marin ML, Faries PL, Ting W. Magnetic resonance imaging in proximal venous outflow obstruction. Ann Vasc Surg. 2015;29(8):1619-24.

21. Arroyo JA, Villate S, Ortiz GA. Síndrome de may thurner con accidente cerebrovascular isquémico y foramen oval permeable. Medicina (B. Aires). 2017;77(5):430-2.

22. Martín ARG, Aja MC, Ardieta IA,Azparren L. Síndrome de Cockett o de May-Thurner o síndrome de compresión de la vena ilíaca. Radiología. 2014;56(5):e5-8. DOI: https://doi.org.br/10.1016/j.rx.2011.12.011.

23. Picón-Jaimes YA, Echeverry-Lenis LE, Orozco-Chinome JE. Síndrome de May-Thurner como causa de dolor abdominal: caso clínico. Rev Med Inst Mex Seguro Soc. 2021;59(2):163-9.

24. Cavalcante LP, Souza JES, Pereira RM, Bernardes MV, Amanajás AM da S, Parisati MH, et al. Síndrome de compressão da veia ilíaca: revisão de literatura. J Vasc Bras. 2015;14(1):78-83.

25. Xu J, Liu Y, Zhou W. Mid-and long-term efficacy of endovascular-based procedures for Cockett syndrome. Sci Rep. 2018;8(1):1-7.

26. Bashar K, Shalan A, Ali SS, Tang T, Tiwari A. Endovascular versus medical treatment of venous compression syndrome of the iliac vein – a systematic review. Vasa. 2021;50(1):22–9.

27. Kong J, Liu P, Li J, Fan X, Wen J, Zhang J, et al. Surgical treatment of recurrent varicose veins in the lower limbs associated with endovascular treatment of iliac vein stenosis. Int J Surg. 2018;50(1):110–3.

28. Dzieciuchowicz Ł, Krzyzanski R, Kruszyna L, Krasinski Z, Gabriel M, Oszkinis G. Prevalence of Non-thrombotic iliac vein lesion in patients with unilateral primamry varicose veins. Eur J Vasc Endovasc Surg. 2016;51(3):429-33.

Este é um artigo de acesso aberto distribuído sob os termos da Creative Commons Attribution License.