TERATOMA CÍSTICO OVARIANO MADURO BILATERAL

BILATERAL MATURE CYSTIC OVARIAN TERATOMA

CIRÊNIO DE ALMEIDA BARBOSA*; ADRIANO ALMEIDA SOARES**; ALINE AMARAL DE LACERDA***; ALINE APARECIDA CAMPOS REIS****

RESUMO

O teratoma cístico ovariano maduro constitui neoplasia derivada de células germinativas e apresenta tecidos bem diferenciados provenientes dos três folhetos embrionários. É comum em mulheres jovens, sendo freqüentemente unilateral. O objetivo é apresentar o caso de paciente de 19 anos com queixa de aparecimento de massa abdominal de crescimento progressivo durante seis meses, que apresentou à ultra-sonografia abdominopélvica e à tomografia computadorizada do abdome achados sugestivos de teratoma ovariano. A metodologia usada foi o estudo do prontuário hospitalar e a revisão de literatura médica. A paciente foi submetida a laparotomia exploradora através de incisão mediana infra-supra-umbilical, tendo sido realizados exérese de grande massa cística ovariana à esquerda seguida de salpingectomia ipsilateral e excisão de pequeno cisto ovariano à direita. A microscopia confirmou que ambos os cistos eram teratomas císticos ovarianos maduros.

Palavras-chave: Teratoma; Ovário; Bilateral; Cisto.

O teratoma cístico ovariano maduro é uma neoplasia derivada de células germinativas, sendo constituído por tecidos maduros bem diferenciados provenientes dos três folhetos embrionários: ectoderma, mesoderma e endoderma. Recebe também a denominação de cisto dermóide, uma vez que em todos os tumores existem elementos da epiderme.[1]

A sua taxa de freqüência é elevada em relação às neoplasias ovarianas. Estima-se que 10% de todos os tumores do ovário sejam teratomas císticos maduros.[1] Incide usualmente em mulheres jovens e, segundo Koonings et al., esse tumor representa 62% de todas as neoplasias ovarianas em mulheres com menos de 40 anos de idade.[2] Freqüentemente não ocasionam irregularidades menstruais.[3] A transformação maligna é rara e varia de 1% a 3%[4], ocorrendo mais freqüentemente na pós-menopausa.

RELATO DE CASO

Paciente do sexo feminino, 19 anos, feodérmica, solteira, nulípara e estudante.

Queixou-se de aparecimento de massa abdominal de crescimento progressivo, com aproximadamente seis meses de evolução, seguido de desconforto na região periumbilical e hipogástrico durante o último mês, principalmente ao assumir a posição de decúbito ventral e ao fletir o abdome. Relatou ainda constipação intestinal, emagrecimento de seis quilogramas, hiporexia, dismenorréia intensa e hipermenorréia durante todo esse período.

Apresentou menarca aos 11 anos e tem, desde então, ciclos menstruais irregulares. Fez uso de contraceptivo oral durante os dois últimos anos, tendo sido interrompido o seu uso após o início da doença. Na história familiar, possui uma tia com passado pregresso de uma operação de tumor de ovário.

O exame físico evidenciou mucosas hipocoradas e massa abdominal de superfície lisa, limites bem definidos, indolor à palpação profunda, móvel em lateralidade e maciça, estendendo-se desde a região epigástrica até a hipogástrica.

Ao toque vaginal, notou-se o abaulamento de massa no terço superior da vagina, que se movia simultaneamente à palpação da massa abdominal. O colo uterino não foi identificado ao exame especular.

O hemograma destacou Hb de 10,6 g/dl, Hm de 4.240.000 cel./mm e Ht de 33,3%.

À ultra-sonografia pélvica e abdominal observou-se a presença de massa com componentes sólidos e císticos, com múltiplas septações grosseiras e contornos irregulares, estendendo-se desde a pelve até a região epigástrica. O útero, o endométrio e os ovários não foram visualizados (Figura 1).

Figura 1 - Fotografia da ultra-sonografia abdominopélvico mostrando massa ovariana cística com septações grosseiras e delgadas ocupando o abdome superior e o inferior.

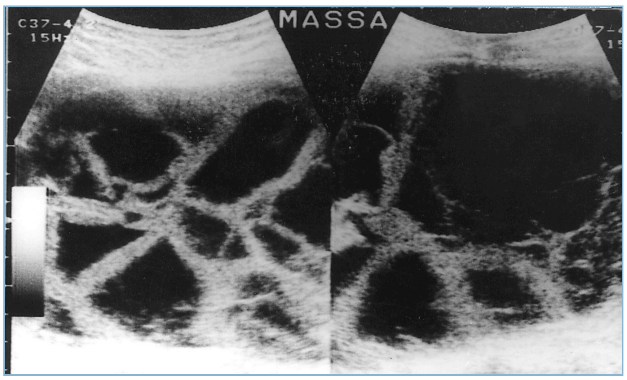

* Mestre e Doutor em Medicina UFMG. Professor Assistente do Departamento de Cirurgia da Faculdade de Ciências Médicas de Minas Gerais
** Médico Residente em Cirurgia Geral do Hospital Universitário Santa Casa de Belo Horizonte
*** Acadêmica do Curso de Medicina da Faculdade de Ciências Médicas de Minas Gerais
**** Acadêmica do Curso de Medicina da Faculdade de Ciências Médicas de Minas Gerais

Departamento de Cirurgia da Faculdade de Ciências Médicas de Minas Gerais

Endereço para correspondência:
Prof. Cirênio de Almeida Barbosa
Rua Mica, 31/302 – São Lucas
Belo Horizonte, MG
CEP: 30.240-330
Fone/fax: (31) 3225-0035
E-mail: cirenio@zipmail.com.br

A tomografia computadorizada do abdome constatou massa abdominopélvica cística de 22cm x 11cm x 15cm, com densidade mista, associada a uma hidroureteronefrose grau 1 à direita (Figuras 2 e 3).

Figura 2 - Fotografia de tomografia computadorizada do abdome, com contraste oral e venoso, destacando a presença de volumosa massa cística abdominal.

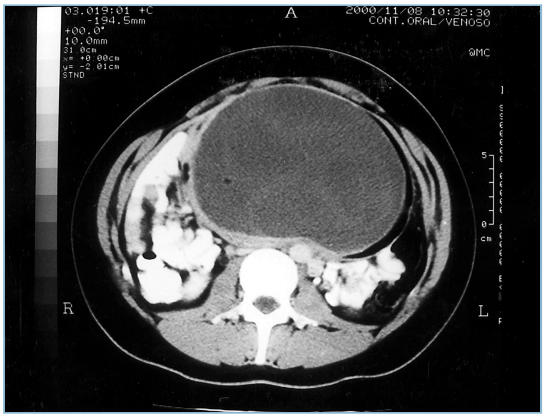

Figura 3 - Fotografia de tomografia computadorizada do abdome, com contraste oral e venoso, mostrando volumosa massa com calcificação central espiculada.

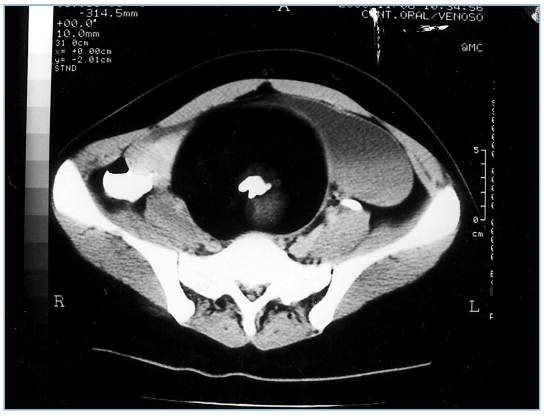

A hipótese diagnóstica foi de teratoma cístico ovariano.

A paciente foi submetida a laparotomia exploradora sob anestesia geral associada a peridural. A via de acesso foi a mediana infra-supra-umbilical, sendo realizada a exérese de grande massa cística ovariana à esquerda associada a salpingectomia ipsilateral. Ainda na exploração da pelve, foi encontrado, no ovário direito, um pequeno cisto que foi excisado.

À macroscopia, o cisto ovariano esquerdo pesou 2.550g e mediu 23cm x 17cm x 9cm. A superfície era lisa, muito vascularizada e de consistência elástica (Figura 4).

Ao corte, evidenciou-se lesão cística biloculada contendo dois compartimentos distintos separados por septo. O compartimento maior apresentou superfície lisa e secreção espessa de cor achocolatada, enquanto o menor mostrou superfície interna parda com área elevada e recoberta por pêlos e secreção gordurosa fluida (Figura 5).

Figura 4 - Fotografia de peça cirúrgica de ovário esquerdo apresentando superfície externa vascularizada (seta A) e de pressão mediana (seta B).

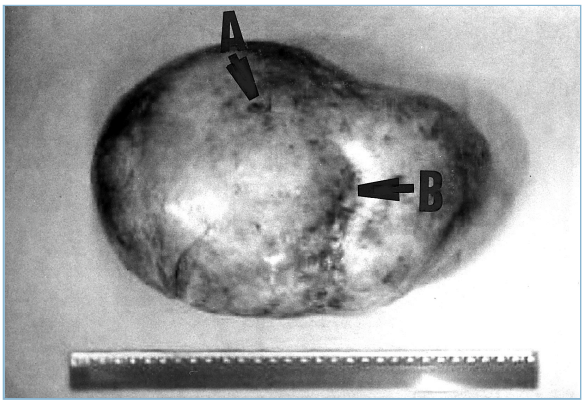

Figura 5 - Fotografia de peça cirúrgica aberta, evidenciando pêlos, dentes e pele.



O exame microscópico confirmou tratar-se de cisto ovariano contendo, no compartimento menor, pele, anexos cutâneos e tecidos adiposo e osteocartilaginoso (inclusive dois dentes). Já no compartimento maior, o conteúdo era necro-hemorrágico e, portanto, não foi possível identificar a origem embriológica do mesmo. Na tuba uterina esquerda não foram encontradas alterações no estudo anatomopatológico.

Na macroscopia do cisto ovariano direito foi observado tumor com diâmetro de dois centímetros de coloração brancacenta, consistência elástica e pequena quantidade de pêlos. A microscopia confirmou teratoma ovariano contendo pele e anexos, tecido adiposo, tecido cerebral com plexo coróide, tecido intra-ocular e mucosa colônica.

No pós-operatório a paciente evoluiu bem e recebeu alta hospitalar no 3º dia.

DISCUSSÃO

O diagnóstico foi de teratoma cístico ovariano bilateral, com a paciente apresentando pequeno cisto no ovário direito e grande tumor na gônada esquerda. Observação de interesse é que os teratomas são unilaterais em até 88% dos casos.[5] A grande maioria é de pequeno e médio tamanho, com diâmetros oscilando entre 10 cm e 20 cm, muito embora possa se encontrar desde neoplasias com alguns milímetros de diâmetro até outras que ocupam grande parte das cavidades pélvica e abdominal.[1]

Os cistos dermóides apresentam cápsula de revestimento espessa, lisa e brilhante, com coloração oscilando de acinzentada a parda, na dependência da sua espessura. A consistência varia em diferentes locais do tumor, uma vez que sob a cápsula pode-se identificar desde gordura liqüefeita até formações dentárias. Cortando-se a cápsula, o fluido geralmente drenado é um material sebáceo liqüefeito. Nos tumores em que existe grande quantidade de epitélio intestinal funcionante, pode ocorrer acúmulo de material mucinoso. Ao se esvaziar completamente o cisto, observa-se, ainda, a projeção de pequeno nódulo em qualquer local da face interna da cápsula denominada processo dermóide ou protuberância de Rokitansky,[1] que freqüentemente contém glândulas sebáceas, sudoríparas e folículos pilosos. Contudo, qualquer outro tecido que tenha origem nos três folhetos embrionários pode estar presente no teratoma cístico maduro, como é o caso da paciente em estudo. Nesta, somente não foi observado epitélio do trato respiratório. Na casuística apresentada por Piato et al., encontrou-se 67% de gordura, 39% de cartilagem, 32% de tecido nervoso, 17% de epitélio do trato respiratório e 7% de epitélio gastrintestinal.[1]

A paciente estudada, por possuir um teratoma de grandes dimensões no ovário esquerdo, apresentou sintomatologia importante de desconforto abdominal e constipação intestinal. No entanto, esses tumores são predominantemente assintomáticos, podendo ser achados ocasionais em laparotomias, em operações cesarianas, em investigações radiológicas intestinais ou mesmo em exames ginecológicos de rotina.[3]

O teratoma pode complicar-se com a torção e a ruptura do cisto. Quando isso ocorre, instala-se quadro de peritonite química.[6] Outra complicação tardia e bem menos comum é a drenagem do conteúdo do teratoma para a bexiga, o intestino ou a vagina, constituindo-se, assim, as fístulas.[3]

Ao toque bimanual essas massas são lisas, móveis, indolores e apresentam-se anteriores ao útero.[3] Na paciente, devido ao grande abaulamento provocado pelo cisto na cavidade vaginal, o colo do útero não foi identificado.

O método complementar de escolha para o diagnóstico é a ultra-sonografia. Nos casos típicos, observa-se tumor com conteúdo líquido denso, grumoso, no interior do qual se encontra uma porção sólida mal definida, responsável por forte sombra acústica posterior – produzida por pêlos, ossos e dentes. Essa sombra dificulta a delimitação da parede posterior da massa, formando uma extensa cauda, que, junto com o tumor, produz a imagem conhecida como "ponta de *iceberg*". O tumor pode, ainda, ter aparência totalmente cística e, às vezes, sólida não homogênea. Como são lesões de alta ecogenicidade, algumas vezes podem ser confundidas com alças intestinais repletas de gases.[7]

O tratamento instituído foi o cirúrgico. Fez-se laparotomia exploradora com a anexectomia à esquerda e a exérese de cisto ovariano à direita, preservando-se o tecido normal desta gônada.

Os cistos dermóides com mais de 10 cm ou aqueles de qualquer tamanho, porém com torção axial, devem ser retirados preferencialmente por meio de acesso laparotômico. Já os tumores com menos de 10 cm de diâmetro podem ser abordados por laparoscopia.[1]

Quando o tumor é unilateral, deve-se realizar anexectomia, contudo, em crianças e em mulheres em idade reprodutiva, a operação deve buscar a preservação do tecido ovariano remanescente normal.[3] Nas mulheres em idade fértil que possuem cistos bilaterais, deve-se tentar preservar qualquer porção de uma ou ambas as gônadas.[1,8]

Se o ovário contralateral for normal em tamanho e em aparência externa, não há necessidade de biopsiá-lo, devendo até mesmo ser evitado, pois uma aderência ou um cisto de inclusão pode ser formado, interferindo com a fertilidade da paciente.[4,9]

SUMMARY

The ovarian mature cystic teratoma is a neoplasm derived from germ cells and presents well-differentiated tissues coming from the three-embrionary follicles. It is common in young women, being frequently unilateral. The objective was show the case of a 19-year-old woman with complaint of appearance of an abdominal mass with progressive growth during six months, having abdominal and pelvic US and abdominal CT suggesting ovarian teratoma. The methodology used was the study from the handbook relating to a hospital and a review from medical literature. The pacient was submitted at an exploratory laparotomy through a medium infra-supra-umbilical incision, had been achieved: extraction of a big cystic ovarian mass on the left followed by salpingectomy at the same side and extraction of a small ovarian cyst on the right.

The microscopy ratified that both of the cysts were mature cystic ovarian teratomas.

Keywords: Teratoma; Ovary; Bilateral; Cyst

REFERÊNCIAS BIBLIOGRÁFICAS

1- Piato S, Mecelis LR. Tumores genitais benignos. In: Piato S. Tratado de ginecologia. São Paulo: Artes Médicas; 1997. p.212-3.
2- Koonings PP, Campbell K, Mishell DR Jr., Grimes DA. Relative frequency of primary ovarian neoplasms: a 10 year review. Obstet Gynecol 1989; 73:1037-9.
3- Almeida AB, Almeida SB. Doenças benignas dos ovários. In: Halbe HW. Tratado de ginecologia. 3a. ed. São Paulo: Roca; 2000. p.1316-8.
4- Disaia PJ, Creasman WT. The adnexal mass and early ovarian cancer. In: Disaia PJ, Creasman WT. Clinical gynecology oncolology. 4th. ed. Saint Luis: Mosby, Year Book; 1993. p.300-32.
5- Rosai J. Ovary. In: Rosai J. Ackerman's surgery pathology. 8th ed. Saint Luis: Mosby Year Book; 1996. p.1461-539.
6- Pilling DW. Ovarian ultrasound. Br J Hosp Med 1997; 57:15-8.
7- Carneiro AF, Filho MDP. Ultra-som em Ginecologia. In: Viana LC, Martins M, Geber S. Ginecologia. 2a. ed. Belo Horizonte: Medsi; 2000. p.2000-129.
8- Hillard PA. Benign diseases of the female reproductive tract. In: Novak E. Novak's Ginecology. 12th. ed. Baltimore: Williams & Wilkins; 1996. p.355-6.
9- Wheeler JE, Woodruff JD. Benign disorders of the ovaries & oviductis. In: Pernoll ML. Current obstetric & gynecology diagnostic & treatment.. 8th. ed. New York: Appleton & Lange; 1994. p.744-53.