Caso 28

Case 28

Thiago de Oliveira Heringer[1], Thiago Ruiz Rodrigues Prestes[1], Fernando de Carvalho Bottega[1],Ariádna Andrade Saldanha da Silva[1],Ênio Roberto Pietra Pedroso[2].

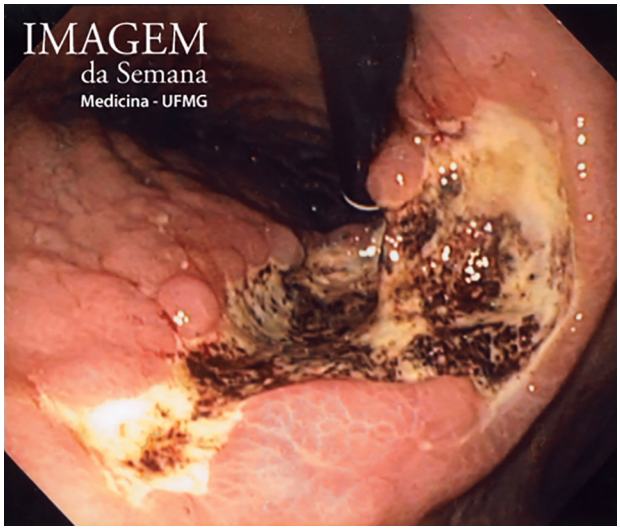

Imagem 1.

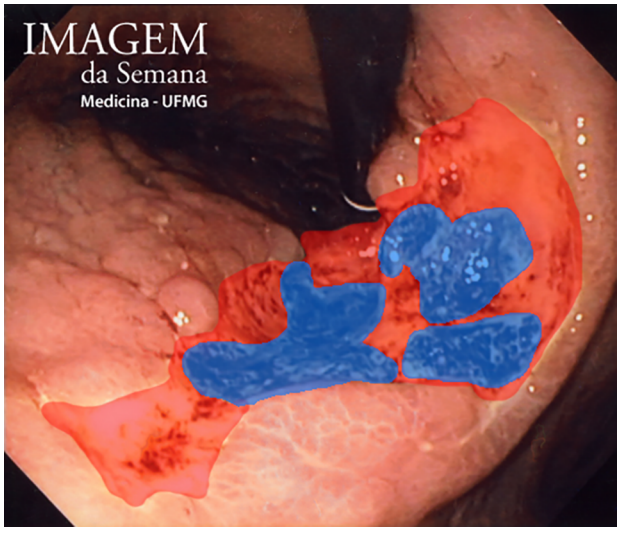

Imagem 1A.

[1] Acadêmicos de Medicina na Faculdade de Medicina da UFMG. Belo Horizonte, MG - Brasil.

[2] Professor do Departamento de Clínica Médica da Faculdade de Medicina da UFMG. Belo Horizonte, MG - Brasil.

Instituição:

Faculdade de Medicina da UFMG. Belo Horizonte, MG - Brasil.

* **Autor Correspondente:**

Ênio Roberto Pietra Pedroso

E-mail: enio@medicina.ufmg.br

Recebido em: 04/07/2018.

Aprovado em: 11/09/2018.

DOI: http://dx.doi.org/10.5935/2238-3182.20180085

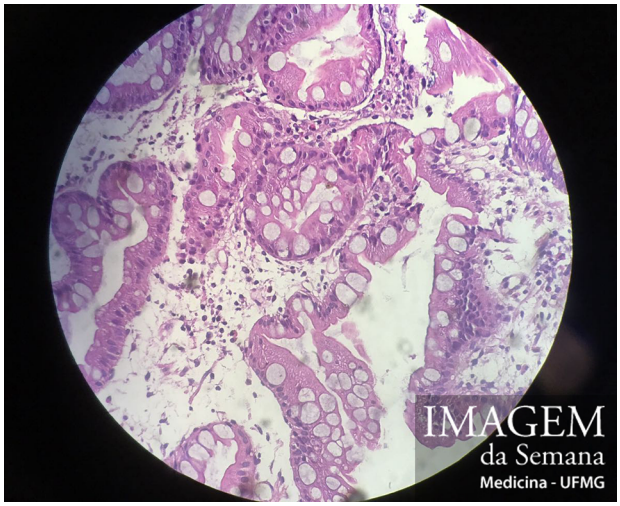

Imagem 2. .

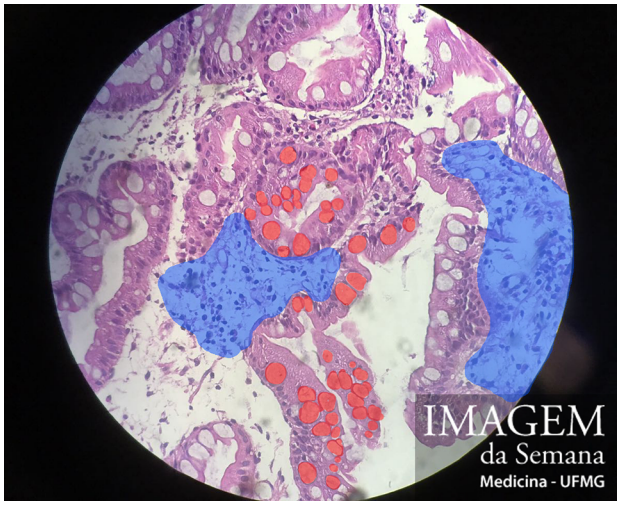

Imagem 2A.

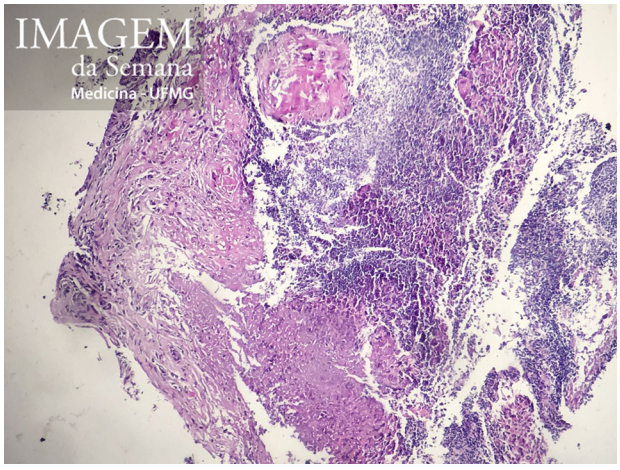

Imagem 3.

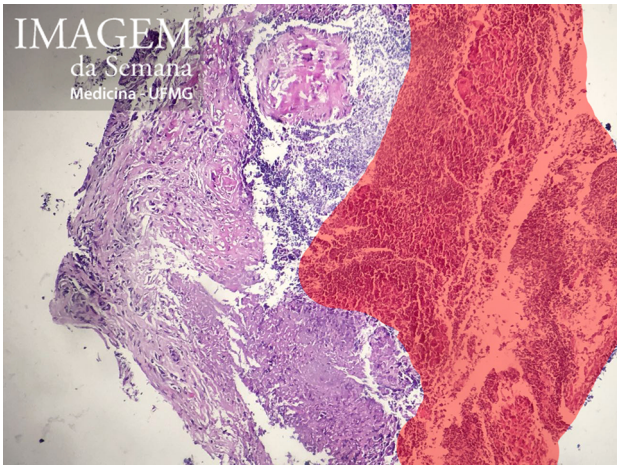

Imagem 3A.

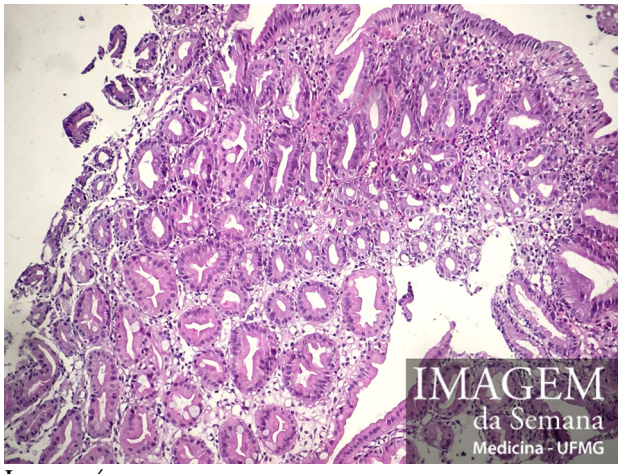

Imagem 4.

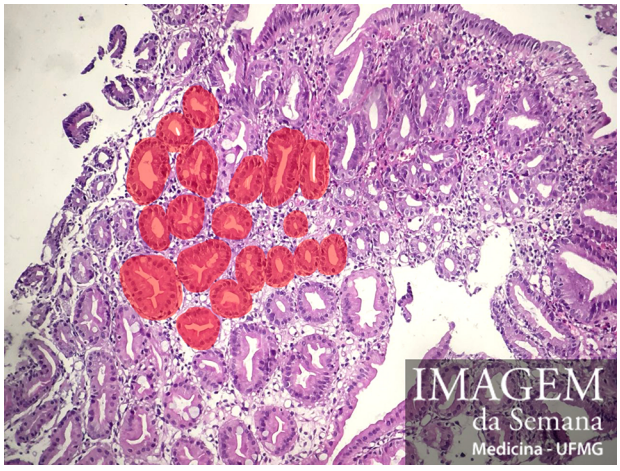

Imagem 4A.

Paciente do sexo feminino, 59 anos de idade, surgiu-lhe há 72 horas melena, acompanhada, há duas horas de hematêmese. Desde um mês atrás com epigastralgia e hiporexia. É ex-tabagista (46 maços-ano), com doença cardiovascular hipertensiva sistêmica, *diabetes mellitus* tipo 2 e insuficiência arterial, sendo submetida, há um ano, à amputação do antepé esquerdo. Em uso, há quatro meses, de quatro comprimidos de nimesulida para alívio de dor no coto do pé amputado. Realizou endoscopia digestiva alta com biópsia, mostradas abaixo.

Com base na história clínica e nos achados dos exames apresentados, qual o diagnóstico mais provável?

a. Adenocarcinoma gástrico.
b. Úlcera péptica gástrica por *Helicobacterpylori.*
c. Úlcera péptica gástrica por anti-inflamatório não-esteroidal (AINE) (resposta correta).
d. Tumor gastrointestinal estromal (GIST).

Análise das Imagens

Imagem 1: Fotografia de EDA revelando presença de extensa úlcera (áreas vermelhas), localizada em pequena curvatura gástrica, de bordas pouco elevadas, formato discretamente irregular e fundo coberto por fibrina e sangue coagulado (área azul).

Imagem 2: Fotografia de biópsia gástrica revelando gastrite, caracterizada pela presença de infiltrado inflamatório difuso (áreas azuis), além de metaplasia intestinal, caracterizada pela presença de células caliciformes (áreas vermelhas), comumente encontrada na vigência de gastrite. Ausência de alterações sugestivas de neoplasia.

Imagem3:Fotografia de biópsia gástrica revelando extensa área necrótica (em vermelho), composta por restos celulares e fortemente corada por eosina.

Imagem 4: Fotografia de biópsia gástrica revelando glândulas gástricas normais (áreas vermelhas), sem alterações sugestivas de neoplasia, além de infiltrado inflamatório difuso e metaplasia intestinal.

Diagnóstico

O diagnóstico de úlcera péptica por uso de AINE é o mais provável correlacionando-se o histórico de abuso de AINE com a presença de extensa úlcera, localizada em pequena curvatura gástrica, de bordas pouco elevadas, formato discretamente irregular e fundo coberto por fibrina e sangue coagulado. O diagnóstico é confirmado pela histologia, que apresenta fragmento com grande área necrótica, mas sem alterações celulares sugestivas de neoplasia.

Adenocarcinoma gástrico é um diagnóstico diferencial importante. Fatores de risco encontrados nessa paciente a idade e o histórico de tabagismo. Contudo, o histórico de abuso de AINE e o exame histológico da úlcera, que não apresentou evidências de glândulas atípicas ou de células atípicas monomórficas, afastam o diagnóstico.

A infecção pelo *Helicobacter pylori* é a principal causa de úlcera péptica, sobretudo duodenal. A presença da bactéria deve ser investigada em todo paciente com úlcera péptica presente à endoscopia. Existem diversos exames diagnósticos, sendo a histologia um dos mais utilizados. A biópsia realizada na paciente foi corada em hematoxilina-eosina e não revelou a presença dos característicos bastonetes espiralados no muco gástrico, afastando o diagnóstico.

Tumores gastrointestinais estromais (GIST) são os principais tumores mesenquimais do sistema digestório, que correspondem à apenas 1% dos cânceres primários desse sistema. São, frequentemente, assintomáticos. A confirmação requer biópsia, sendo o diagnóstico, neste caso, afastado pela ausência de células neoplásicas fusiformes ou epitelióides.

Discussão do Caso

As gastrites crônicas são as formas mais comuns de gastrite. São caracterizadas pela evidência histológica de infiltrado inflamatório na mucosa gástrica, podendo estar associadas à alterações do aspecto endoscópico, atrofia da mucosa e/ou metaplasia intestinal. Possuem 3 etiologias principais: infecção crônica pelo *Helicobacterpylori*, afecções auto-imunes, e agressões químicas, como o uso de anti-inflamatórios não-esteroidais (AINEs) e álcool.

A gastrite crônica por AINEs, presente em 25-50% dos usuários, ocorre devido à inibição da enzima COX-1, expressa constitutivamente em quase todos os tecidos e responsável pela secreção basal de prostaglandinas, sobretudo PGE2, responsáveis pelo estímulo, na mucosa gástrica, à secreção de muco protetor, rico em bicarbonato, e pela redução de secreção de ácido clorídrico. Os AINEs tradicionais, não-seletivos, inibem tanto a COX-1 quanto a COX-2, isoforma induzível presente em tecidos inflamados, nos quais a produção de PGE2 está implicada na vasodilatação e origem da dor. A intenção do uso de AINEs é a inibição da COX-2.

A úlcera péptica é uma perda de continuidade da mucosa de um segmento da parede do sistema digestório. Úlcera duodenal é mais prevalente do que gástrica; raramente ocorre em outros locais. A úlcera péptica gástrica possui, pelo menos, 5 mm de diâmetro (menor que 5mm é considerado erosão). Ocorre, quase sempre, na vigência de gastrite crônica em atividade. É duas vezes mais comum em homens do que em mulheres. Em 90% dos casos, é uma lesão única, arredondada ou ovalada, com bordas regulares pouco elevadas e com fundo, geralmente, limpo ou coberto por fibrina. Os sinais e sintomas clínicos mais comuns são: pirose, azia, eructação, flatulência, sialorréia, náusea, vômitos, de forma rítmica (associados à alimentação) e periódica (acalmia por meses/anos, com períodos sintomáticos).

Hemorragia digestiva alta (HDA) é a complicação mais comum e ocorre, principalmente, nas úlceras causadas por AINEs, podendo ser a primeira manifestação da doença. Pode ocorrer como hemorragia maciça (hematêmese e/ou melena) ou pequenas hemorragias que podem não ser notadas, frequentemente manifestando-se como piora da dispepsia.

O tratamento da HDA consiste na introdução de inibidor de bomba de prótons intravenoso e, sempre que possível, na suspensão do AINE. Assim que estiver garantida a estabilidade hemodinâmica do paciente, endoscopia digestiva alta deve ser realizada para a avaliação do risco de ressangramento precoce e instituição da terapia definitiva.

Aspectos Relevantes

– Gastrite é um diagnóstico histológico comum em biópsias endoscópicas. Úlcera péptica é um quadro comumente associado à gastrite;

– Gastrite e úlcera péptica têm 3 etiologias principais: infecção crônica por *H. pylori*, agressões auto-imunes e agressões químicas, como AINEs;

– É imprescindível fazer diagnóstico diferencial entre úlcera péptica e outras úlceras, como carcinomas gástricos. A biópsia é fundamental para tal diferenciação;

– As complicações mais frequentes da doença ulcerosa pépticaão hemorragia digestiva alta (HDA) e perfuração;

– A propedêutica da HDA consiste em avaliação endoscópica e o tratamento baseia-se na erradicação ou controle do agente agressor. Inibidor de bomba de prótons intravenoso e suspensão do AINE estão bem indicados nesse caso.

Referências:

1. Goldman L, Schafer AI. Cecil – Tratado de medicina interna. 24ª edição. São Paulo: Elsevier; 2014.
2. Filho GB. Bogliolo Patologia. 8ª edição. Rio de Janeiro: Guanabara Koogan; 2011.
3. Ballinger A, Smith G. COX-2 inhibitors vs. NSAIDs in gastrointestinal damageandprevention. Expert OpinionnonPharmacotherapy. 2001;2(1):31-40.
4. Vasapolli R, Malfertheiner P, Kandulski A. Helicobacterpyloriand non-malignantupper gastrointestinal diseases. Helicobacter. 2016;21:30-33.
5. Vakil, NB. Overview ofthecomplicationsofpepticulcerdisease. Shilpa G, editor. UpToDate, 2017. Disponível em https://www.uptodate.com/contents/overview-of-the-complications-of-peptic-ulcer-disease
6. Saltzman, JR. Overview ofthetreatmentofbleedingpepticulcers. Anne CT, editor. UpToDate, 2017. Disponível em https://www.uptodate.com/contents/overview-of-the-treatment-of-bleeding-peptic-ulcers

Agradecimentos:

Ao Dr. Ênio Roberto Pietra Pedroso, pela ampla experiência clínica e disponibilidade a qualquer instante.

Ao colega Thiago Ruiz Rodrigues Prestes, por colaborar na revisão do caso e na edição minuciosa das imagens.