Relato de Caso

Esplenose torácica no diagnóstico diferencial de nódulos

Thoracic splenosis as differential diagnosis of pleural nodules

Andréa Carla Ribeiro da Silva[1], André Andrade Guedes dos Santos[1], Camila Martins Lopes[1], Bruno Ricardo de Oliveira[1], André de Val Barreto[2], José de Souza Andrade Filho[3]

RESUMO

Introdução: Esplenose pleural é uma entidade rara que pode ocorrer após trauma abdominal e diafragmático concomitantes. Normalmente assintomática, é um achado ocasional durante a investigação radiológica de outras patologias torácicas. **Relato de Caso:** Trata-se de um caso de esplenose pleural em região posterior do hemitórax esquerdo, diagnosticada 20 anos após trauma toracoabdominal e esplenectomia. A investigação de dor torácica por tomografia computadorizada de tórax levantou a hipótese inicial de neurilenoma, com consequente ressecção cirúrgica da lesão. Após análise anatomopatológica e correlação dos achados com a história prévia da paciente, diagnosticou-se esplenose pleural. **Conclusões:** Esplenose pleural é uma patologia pouco conhecida e é diagnóstico diferencial para nódulos pleurais, particularmente quando há história pregressa de trauma. Seu diagnóstico pode ser dado por cintilografia com ^{99m}Tc RBC, sendo a abordagem cirúrgica considerada quando o quadro é sintomático ou persiste dúvida etiológica.

Palavras-chave: Esplenose, Pleura, Pulmão.

[1] Universidade Federal de Minas Gerais, Medicina.Belo Horizonte, MG - Brasil.

[2] Hospital Felício Rocho, Cirurgia Torácica.Belo Horizonte, Brasil.

[3] Faculdade de Ciências Médicas de Minas Gerais, Departamento de Patologia. Belo Horizonte, MG - Brasil.

Instituição:
Universidade Federal de Minas Gerais, Medicina- Belo Horizonte –MG- Brasil.

*** Autor Correspondente:**
Andréa Carla Ribeiro da Silva
E-mail: drandreacarlars@gmail.com

Recebido em: 12/09/2017.
Aprovado em: 07/11/2018.

DOI: http://dx.doi.org/10.5935/2238-3182.20180153

ABSTRACT

Background: Pleural splenosis is a rare entity that occurs after simultaneous abdominal and diaphragmatic trauma. It is an occasional finding during radiological investigation of other thoracic pathologies and it is commonly asymptomatic. **Case report:** We report a case of pleural splenosis in the left posterior hemithorax diagnosed 20 years after an abdominal trauma and splenectomy. The investigation of thoracic pain with computer tomography led to a hypothesis of schwannoma, submitting the patient to surgical resection. After the anatomopathological analyses and the correlation with the patient previous trauma history, pleural splenosis was diagnosed. **Conclusion:** Pleural splenosis is rarely seen and should be included as a differential diagnosis of pleural nodules, particularly when the patient has a trauma history. The diagnosis can be made by ^{99m}Tc RBC scintigraphy, and the surgical approach can be considered when the patient is symptomatic or there is still etiological doubt.

Keywords: Splenosis, Pleura, Lung.

Introdução

Esplenose é o autotransplante de tecido esplênico viável para outro sítio anatômico, geralmente na cavidade abdominal, após ruptura traumática do baço ou esplenectomia.[1] Após o autoimplante, a polpa esplênica deriva seu suprimento sanguíneo dos tecidos adjacentes, formando nódulo de tecido esplênico maduro que preserva algum grau de funcionalidade e normalmente não traz prejuízos ao paciente. A incidência de esplenose após trauma esplênico varia de 58-65%.[2-3]

Quando o autotransplante de tecido esplênico ocorre na pleura, denominamos esplenose pleural. É um achado pouco comum por requerer lesões concomitantes de baço e diafragma que permitam a transposição e o implante do nódulo na cavidade torácica. Existindo ruptura diafragmática, a prevalência de esplenose pleural pode ser tão alta quanto 18%.[2-3] Normalmente é assintomática, com raras descrições de hemoptise, dor torácica e tosse. Justamente pela clínica esparsa, seu achado é caracteristicamente acidental durante investigação de outras condições malignas e benignas da pleura.[2-3]

Apresentamos um caso de esplenose pleural diagnosticado durante propedêutica de dor torácica em paciente com história de trauma abdominal há 20 anos. Objetiva-se alertar os profissionais de saúde quanto a essa possibilidade diagnóstica e identificar a importância do anatomopatologista na elucidação do caso.

Descrição do caso

Trata-se de paciente do sexo feminino, 44 anos, com quadro de dor torácica atípica e esporádica, não relacionada ao esforço, em porção lateral do hemitórax esquerdo. A dor era de difícil caracterização, sendo relatada como vaga e intermitente. A paciente não apresentava outras queixas, era previamente hígida e não possuía alterações ao exame físico. Na história pregressa, o único achado digno de nota era trauma toracoabdominal com esplenectomia há 20 anos, ocorrido por acidente automobilístico. Pela sintomatologia relatada, procurou a Clínica de Cirurgia Torácica do Hospital Felício Rocho, em Belo Horizonte, Minas Gerais.

Durante a avaliação propedêutica, foi solicitada tomografia computadorizada de tórax constrastada evidenciando nódulo pleural posterior esquerdo, medindo 28mm (FIGURA 1).

Analisando a topografia da lesão, seus aspectos morfológicos e a epidemiologia mais prevalente, foram levantadas as hipóteses diagnósticas de neurilenoma e tumor fibroso solitário da pleura. Por se tratar de paciente sintomática, com tumor de pequena extensão e potencialmente ressecável, optou-se pela biópsia excisional com finalidade diagnóstica e terapêutica.

A proposta cirúrgica foi realizada em maio de 2016, no Hospital Felício Rocho. Durante a toracotomia póstero-lateral, visualizou-se lesão violácea, de superfície lisa e levemente aderida à fáscia e à musculatura intercostal. Durante a ressecção em bloco, foi retirada uma porção da pleura parietal, onde estavam inseridos o tumor, a fáscia e a musculatura intercostal adjacente. O procedimento cirúrgico ocorreu sem intercorrências e o material foi encaminhado ao médico patologista do Hospital Felício Rocho, doutor José de Souza Andrade Filho, para análise anatomopatológica.

Ao exame microscópico, constatou-se parênquima envolto por cápsula de tecido conjuntivo fibroso denso não modelado. Seu interior apresentava alta vascularização e células linfocitárias (FIGURA 2). O parênquima é delimitado por duas regiões distintas: nódulos linfoides com arteríola central (FIGURA 3) e fibras reticulares e capilares sinusoides com linfócitos difusamente presentes (FIGURA 4). Tais achados são estruturalmente indistinguíveis de tecido esplênico, sendo denominados polpa branca e polpa vermelha, respectivamente.

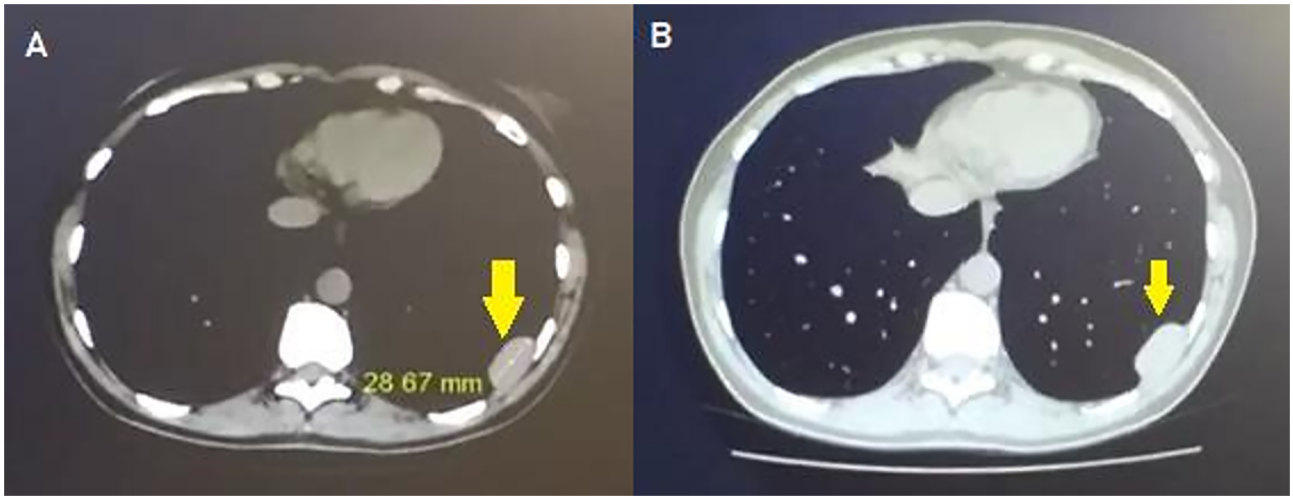

Figura 1. Tomografia computadorizada de tórax, cortes axiais com janela para o mediastino. Imagens antes (A) e após o contraste (B). Seta amarela indica nódulo pleural posterior à esquerda, homogênea, abaixo do 9º arco costal esquerdo, medindo 28,67mm.

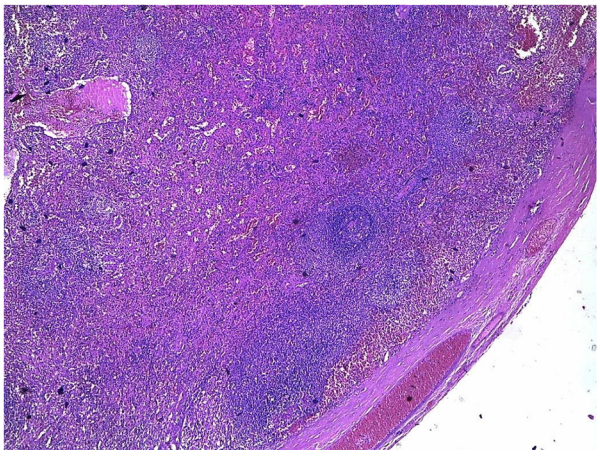

Figura 2. Corte de massa pleural excisionada. Notam-se nódulos linfoides entremeados por tecido reticular ricamente vascularizado. Na periferia, há cápsula de tecido conjuntivo fibroso e tecido muscular estriado esquelético adjacente. Não foram visualizadas trabéculas. Coloração por hematoxilina-eosina, pequeno aumento.

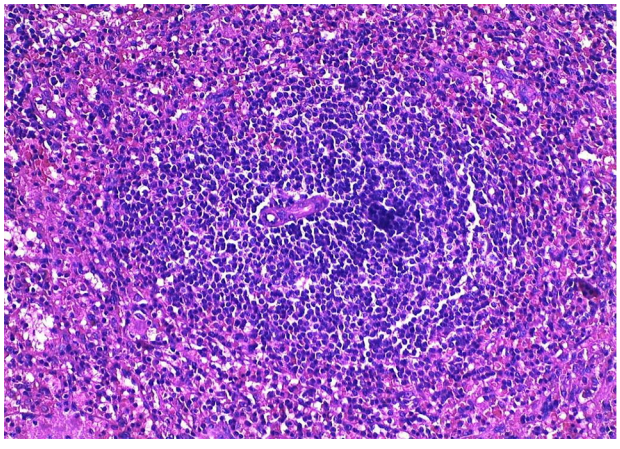

Figura 3. Arteríola central circundada por nódulo linfoide, característica de polpa branca. Na periferia, observa-se a polpa vermelha. Coloração por hematoxilina-eosina, grande aumento.

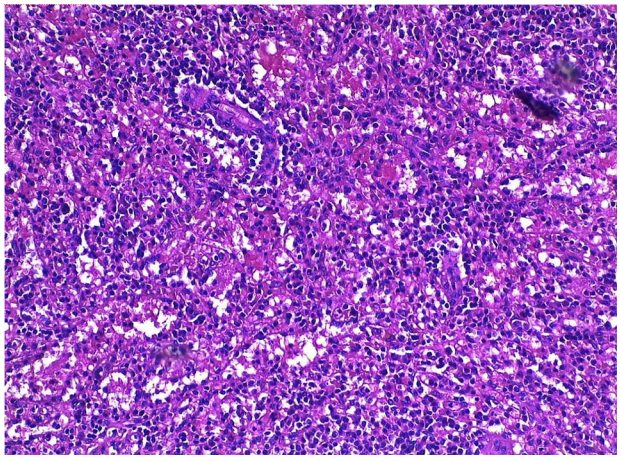

Figura 4. Polpa vermelha: tecido repleto de capilares sinusoides, entremeados por células reticulares dispostas em cordões alongados, os cordões esplênicos. Coloração por hematoxilina-eosina, grande aumento.

O estudo anatomopatológico concluiu que os cortes histológicos são característicos de tecido esplênico, sem alterações proliferativas ou atipias. Nota-se fibrose capsular periférica e tecido muscular estriado esquelético. Não foram observadas trabéculas.

Pela localização atípica e por se tratar de cirurgia torácica, a primeira hipótese levantada pelo patologista foi a de lesão inadvertida de diafragma durante a biópsia excisional. Entretanto, após reunião com o cirurgião responsável e o esclarecimento do histórico de trauma toracoabdominal e de esplenectomia, diagnosticou-se a esplenose pleural. O tecido muscular observado é, portanto, proveniente da porção de músculo intercostal retirada junto ao nódulo pleural.

Discussão

Poucos são os casos relatados de esplenose pleural na literatura, sendo unânime a descrição de esplenectomia prévia e nódulo esplênico localizado em hemitórax esquerdo[3]. Por

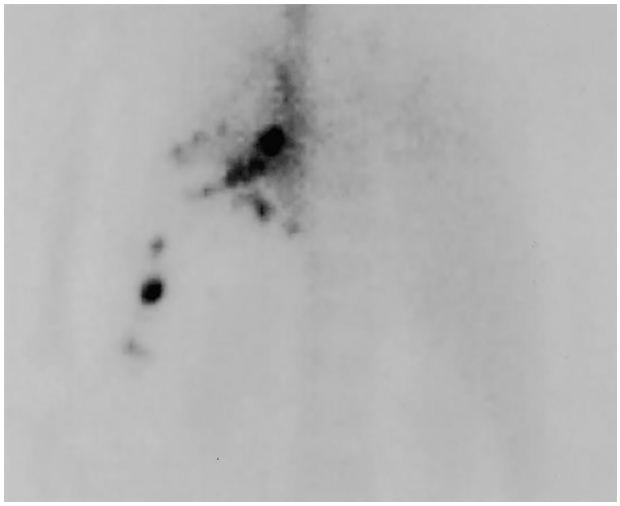

Figura 5. Cintilografia com ^{99m}Tc RBC, visão posterior. Observam-se nódulos hipercaptantes em base do hemitórax esquerdo, compatíveis com esplenose torácica. Adaptado de Hagman et al. Superiority of Technetium Tc 99m Heart-Damaged RCB Imaging [figura]. Chest. 2001.

compartilharem o mesmo fator de risco, esplenose abdominal concomitante é relatada em 24% dos casos.

Pelo caráter assintomático, a esplenose pleural constitui achado ocasional de radiografia torácica de rotina, sendo diagnosticada entre 1 e 40 anos após o trauma, com intervalo médio de 18,8 anos.[2] Em nosso relato, a paciente foi diagnosticada 20 anos após a esplenectomia. Suspeita-se do diagnóstico mediante um ou mais nódulos pleurais em hemitórax esquerdo em pacientes com história prévia de trauma esplênico com ruptura diafragmática. Na tomografia computadorizada de tórax, como no caso da paciente, são identificados nódulos ou massas pleurais não calcificados e homogêneos, com tamanho que varia de alguns milímetros até 8,5cm de diâmetro.

Pela raridade do processo, a esplenose pleural é diagnóstico de exclusão. Outras hipóteses levantadas para nódulos em pleura unilateral são infecções, metástases pleurais, carcinoma pulmonar primário, asbestose, linfoma, timoma, tumor fibroso localizado da pleura e neurilenoma.[3] Quando a localização é torácica posterior, próxima ao feixe nervoso, a hipótese mais provável é a de neurilenoma, cujo tratamento é a remoção cirúrgica.

Anteriormente, o diagnóstico definitivo era realizado através do exame histopatológico do nódulo pleural, obtido por métodos invasivos (toracotomia, videotoracoscopia ou biópsia incisional). À microscopia, observa-se cápsula fibrosa e tecido esplênico habitual. A ausência de trabéculas e o esparso tecido linfoide na polpa branca são descritos na esplenose e não comprometem a análise.[4]

Hoje, o diagnóstico pode ser confirmado por estudos de imagem com medicina nuclear, sendo a cintilografia com ^{99m}Tc RBC (FIGURA 5) o exame mais específico.[5-6] Os métodos cirúrgicos ficariam reservados para casos sintomáticos. Como a paciente em questão apresentava dor torácica atípica, o nódulo pleural era ressecável, um dos diagnósticos diferenciais levantados era o de neurilenoma e os exames de medicina nuclear eram pouco disponíveis, optou-se pela excisão cirúrgica e análise histopatológica da peça.

A remoção dos nódulos esplênicos não é recomendada, já que o tecido ectópico é benigno e poderia ser benéfico contra infecções e sepse em pacientes esplenectomizados.[7] Entretanto, por se tratar de condição rara e por outros diagnósticos diferenciais incluírem tumores cujo estudo consiste na ressecção e posterior análise histológica, muitas vezes, opta-se pela remoção cirúrgica.[8]

A paciente relatada não apresentou intercorrências no pós-operatório e alegou melhora da dor torácica. Apesar da melhora sintomática, ainda restam dúvidas quanto a etiologia da dor.

Conclusão

Esplenose torácica é diagnóstico diferencial de nódulos pleurais, sendo necessária anamnese detalhada para atingir grau de suspeição. O quadro é normalmente assintomático e a medicina nuclear é suficiente para o diagnóstico definitivo, particularmente a cintilografia com ^{99m}Tc RBC. Entretanto, o tamanho e a localização dos nódulos pleurais podem sugerir outras patologias mais prováveis e de tratamento cirúrgico. No caso relatado, deve-se ressaltar a importância da análise do patologista, responsável pelo diagnóstico definitivo. As abordagens invasivas são consideradas quando o quadro é sintomático ou há persistência da dúvida etiológica.

Referências Bibliográficas

1. Brasileiro Filho G. Bogliolo Patologia. 8ª ed. Rio de Janeiro: Guanabara Koogan; 2012.
2. Baldolli A, Coeuret S, Le Pennec V, Agostini D, Verdon R. Thoracic splenosis mimicking a pleuropneumonia - A case report. Medicine (Baltimore). 2017;96(29):e7552.
3. Ali MA, Chamoun RB, Dahdaleh NS, Sfeir PM, Miski MS, Otrock ZK, et al. Thoracic splenosis mimicking thoracic schwannoma: case report and review of the literature. Surg Neurol. 2005;64(2):185-8.
4. Carr NJ, Turk EP. The histological features of splenosis. Histopathology. 1992;21(6):549-53.
5. Yammine JN, Yatim A, Barbari A. Radionuclide imaging in thoracic splenosis and a review of the literature. Clin Nucl Med. 2003;28(2):121-3.
6. Hagman TF, Winer-Muram HT, Meyer CA, Jennings SG. Intrathoracic splenosis: superiority of technetium Tc 99m heat-damaged RBC imaging. Chest. 2001;120(6):2097-8.
7. Maiti A, Cherian SV, Estrada-Y-Martin RM. Thoracic splenosis mimicking pleural mass: the importance of clinical history. QJM. 2017;110(4):241-2.
8. Wold PB, Farrell MA. Pleural nodularity in a patient with pyrexia of unknown origin. Chest. 2002;122(2):718-20.