RMMG
Revista Médica de Minas Gerais

RELATO DE CASO

Malformação adenomatoide cística pulmonar (MACP) em paciente adulto - relato de caso

Pulmonary cystic adenomatoid malformation (MACP) in an adult patient - case report

Valeria Cristina Jardim[1], Maria Elisa Nunes dos Santos Cortes[1], Maria Fernanda Alves Vieira[1], Ana Luísa de Cássia Magalhães Ferreira[1], Anna Flávia Barros Barezani[1], Isadora Barbosa de Deus[1], Leonardo de Souza Rubatino[1], Arthur Souto Maior Filizzola[1], Rafaela Rabelo Maciel[2], Isadora Vieira de Novaes Rangel[2]

RESUMO

A malformação adenomatoide cística pulmonar (MACP) é uma lesão rara, caracterizada por proliferação excessiva e dilatação cística dos bronquíolos terminais, geralmente suspeitada no período pré-natal ou neonatal precoce. Nesse relato, apresentamos o diagnóstico atípico realizado em uma jovem de 23 anos. O diagnóstico de MACP ocorre comumente no período pré-natal por meio da ultrassonografia, onde se observam macro ou microcistos principalmente a partir do terceiro trimestre. O diagnóstico definitivo e o tratamento se baseiam na lobectomia, mesmo em pacientes assintomáticos, uma vez que evita complicações e a possível malignização dessa lesão. Seu diagnóstico em adultos é incomum. Tendo em vista que frequentemente esses pacientes se mantêm assintomáticos, o número de casos pode ser subestimado.

Palavras-chave: malformação adenomatóide cística congênita; desconforto respiratório agudo; infecções respiratórias; dilatação cística dos bronquíolos.

[1] Faculdade de Minas, Belo Horizonte – MG, Brasil.

[2] Santa Casa de Misericórdia de BH, Belo Horizonte – MG, Brasil.

Editor Associado Responsável:
Dr. Nestor Barbosa de Andrade
Faculdade de Medicina da Universidade Federal de Uberlândia
Uberlândia - MG, Brasil

Autor Correspondente:
Valeria Cristina Jardim
E-mail: va_cristinajd@hotmail.com

Fontes apoiadoras: Não houve fontes apoiadoras.

Comitê de Ética(Caso se aplique): Não se aplica.

Registro de Ensaio Clínico(Caso se aplique): Não se aplica.

Conflito de Interesse:
Os autores declaram não ter conflitos de interesse.

Recebido em: 16 Junho 2020
Aprovado em: 25 Janeiro 2023
Data de Publicação: 31 Agosto 2023.

DOI: 10.5935/2238-3182.2022e33403

ABSTRACT

Pulmonary cystic adenomatoid malformation (CCAM) is a rare lesion, characterized by proliferation or congenital cystic adenomatoid malformation, is a rare lesion that is characterized by the absence of normal alveoli, excessive proliferation, and cystic dilatation of terminal respiratory bronchioles with various forms of epithelial lining.[1] In most cases, MACP is diagnosed in the presence of acute respiratory distress and by ultrasonography during the immediate neonatal period.[2] In this case report, we present an atypical occurrence of a diagnosis made for the first time in a 23-year-old woman at Santa Casa da Misericórdia Hospital in Belo Horizonte in July 2019.

Keywords: Congenital cystic adenomatoid malformation; acute respiratory distress; respiratory infections; cystic dilatation of bronchioles.

INTRODUÇÃO

A malformação congênita das vias aéreas pulmonares (MACP), também conhecida como malformação adenomatoide cística congênita, é uma lesão rara, que possui como característica a ausência de alvéolos normais, proliferação excessiva e dilatação cística de bronquíolos respiratórios terminais com vários tipos de revestimento epitelial.[1] Em grande parte dos casos, a MACP é diagnosticada por sinais clínicos presentes no desconforto respiratório agudo e por ultrassonografia durante o período neonatal imediato.[2] Neste relato de caso, apresentamos uma ocorrência atípica de diagnóstico realizado pela primeira vez em uma jovem de 23 anos, no Hospital Santa Casa da Misericórdia de Belo Horizonte, em julho de 2019.

DESCRIÇÃO DO CASO

Paciente B.A.B., 23 anos, sexo feminino, natural e procedente de Belo Horizonte – Minas Gerais. Procurou atendimento apresentando como queixa principal dispnéia associada a dor pleurítica, febre (> 39ºC), sudorese noturna, dor torácica ventilatório dependente e tosse seca, tendo sido prescrito Azitromicina associado a Prednisona e Salbutamol spray. Apresentou piora dos sintomas, com dispnéia aos mínimos esforços e saturação de 88% ao ar ambiente. Após exames laboratoriais, que evidenciaram leucocitose de 25.800 e Proteína C Reativa (PCR) de 402, raio X de tórax com uma opacidade perimediastinal superior à direita (Figuras 1 e 2), a paciente foi internada e prescrito Ceftriaxona associado a Claritromicina. Foi realizada uma Tomografia de tórax, com laudo de presença de coleção multilobulada, nível hidro aéreo medindo 75x50 mm no lobo superior direito, quadro sugestivo de abcesso pulmonar.

B.A.B. foi admitida na Santa Casa de Belo Horizonte, sendo iniciado Cefepime, Clindamicina e mantido Prednisona de 10 mg. Os exames laboratoriais evidenciaram uma melhora da leucocitose (21.770) e do PCR (23,6). A paciente apresentou todos os dados vitais inalterados, bem como o exame físico dentro dos padrões da normalidade**.** Devido ao diagnóstico sugestivo de pneumonia complicada com abcesso pulmonar, foi solicitado uma nova Tomografia de tórax além de uma interconsulta com o departamento de cirurgia torácica. A paciente nega comorbidades, cirurgias prévias, tabagismo e etilismo. Nega histórico familiar de doenças crônicas e afirmou que não possui histórico pessoal de pneumonias de repetições, sendo este o seu primeiro quadro.



Figura 1. Prontuário da paciente. Radiografia de tórax em Póstero-Anterior evidenciando opacidade homogênea em andar superior do mediastino.

Após avaliação, a paciente relatou astenia e negou dispnéia, apresentando tosse seca sem secreção, sem hemoptise, afirmando dor torácica de acordo com o

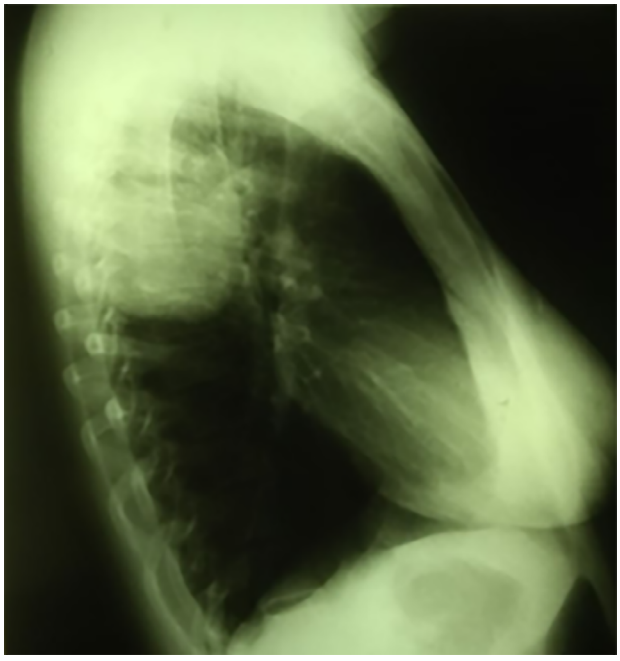

Figura 2. Prontuário da paciente. Radiografia de tórax em perfil evidenciando opacidade homogênea em região posterior do mediastino superior.



Figura 3. Prontuário da paciente. Angiotomografia de tórax evidenciando múltiplos cistos confluentes em parênquima pulmonar direito.

decúbito no leito devido a compressão do tórax. Durante a realização da ecocardiografia, a paciente relatou manutenção da astenia e da tosse seca, negando dispnéia. Mantinha dor torácica devido a compressão do tórax no leito causado pelo decúbito. A conduta adotada foi reduzir a Prednisona para 5 mg uma vez ao dia , solicitado a Angiotomografia (Figura 3) e dado inicio a profilaxia da trombose venosa profunda.[3]

As figuras 1,2,3 são imagens retiradas do prontuário da paciente no tempo em que ela esteve internada no Hospital Santa Casa da Misericórdia de Belo Horizonte, em julho de 2019.

Dentre os exames solicitados, obtivemos o seguinte resultado:

A Tabela 1 foi confeccionada a partir de dados retirados do prontuário da paciente no tempo em que ela esteve internada no Hospital Santa Casa da Misericórdia de Belo Horizonte, em julho de 2019.

TC de tórax: Coleção multilobulada com as paredes espessadas e irregulares com nível liquido-gasosos medindo cerca de 75X50 mm nos maiores eixos axiais, centrada no lobo superior direito, cujas paredes superomediais estão em íntimo contato com o mediastino superior, não sendo possível determinar seus limites no estudo não contrastado. Achados sugestivos de abcesso pulmonar. Broncoscopia: Ao avaliar a árvore brônquica esquerda, foi notado mucosa com aspecto e coloração normais e secreção clara. Na árvore brônquica direita evidenciou distribuição anatômica anômala dos brônquios, onde o brônquio para o lobo superior foi encontrado deslocado distalmente, tendo origem comum com o brônquio para o lobo médio. Já o brônquio para lobo inferior com aparente distribuição usual. Mucosas com aspectos e colorações normais e secreção clara. Foi realizado lavado broncoalveolar em lobo superior. A partir disso, a hipótese diagnóstica descrita é a doença pulmonar cística. Ecocardiografia Transtorácico: demonstrou aorta e artéria pulmonar com calibre normal. Pressão sistólica em artéria pulmonar de 28 mmHg (23+ 05 de Pressão arterial diastólica) e pericárdio sem alterações. Conclui-se que a função sistólica biventricular está preservada e que a paciente possui regurgitação tricúspide discreta. Angiotomografia Computadorizada de Tórax: foi indicada devido a apresentação de múltiplas lesões císticas confluentes presentes na tomografia do torax. Foi interrogado para hipótese diagnóstica a malformação cística congênita e o sequestro pulmonar. Houve a aquisição volumétrica em tomógrafo multislice, durante a injeção endovenosa de contraste

Tabela 1. Prontuário da paciente. Exames laboratoriais realizados.

	Hb	Lg	Bast	Seg	Plq	PCR	Cr	Ur	Na	K	Ht	VCM	HCM	Alb	Linf
03/07	14,6	28.800		88%	311mil	402,1	0,53	17,1	144	5,4					
06/07	12,7	28.400	2%	81%	332mil	33									
07/07	13,5	21.770	8%	79%	312mil	23	0,7	32			40,6%				1%
09/07	15,5	15.300			393mil	6,6	0,58	32	138	4,6		90,5	29,5	4	16,6%

iodado hidrossolúvel, para avaliação da artéria pulmonar. Os aspectos observados foram de um parênquima pulmonar com coeficientes de atenuação usuais, exceto por múltiplas formações ovadas aeradas, se comunicando e agrupadas na região anatômica dos segmentos posterior do lobo superior direito e superior do lobo inferior direito, aparentemente sem conexão brônquica e sem suprimento arterial em seu interior, medindo aproximadamente 62x47x42 mm.

A impressão diagnóstica foi de estruturas aeradas confluentes à direita, sem suprimento arterial anômalo. A hipótese diagnóstica foi de malformação adenomatoide cística (MACP), doença originalmente embrionária, geralmente unilateral e localizado no lobo pulmonar inferior. Clinicamente variável, a sintomatologia pode se apresentar na forma de desconforto respiratório, tosse, cianose, exame físico com ausculta respiratória alterada, abaulamentos em algum dos hemitórax ou formação de pneumotórax.

A conduta adotada pode variar de acordo com a sintomatologia do paciente, período de descoberta, sendo esta pré ou pós natal e presença da lesão, visualizada através de ultrassonografia (USG) pré natal.[4]

DISCUSSÃO

O diagnóstico de MACP pode ocorrer mais comumente no período pré-natal ou neonatal quando o paciente é sintomático, principalmente por meio da ultrassonografia, onde é observado cistos macrocísticos ou microcíticos que são melhores identificados a partir do terceiro trimestre de gestação. Já aqueles pacientes que apresentam pequenas alterações das vias aéreas pulmonares e são assintomáticos, em alguns casos podem conseguir um diagnóstico intra-útero, devido a evolução de métodos de imagem, para que posteriormente façam uma propedêutica adequada utilizando exames de imagens periodicamente para avaliar a progressão da anomalia, e assim definir a conduta. Raramente a MACP pode ser diagnosticada em adultos, ocorrendo geralmente durante o processo de infecções respiratórias recorrentes.[5,6,7]

Para o diagnóstico tardio é essencial a utilização de exames de imagem como a tomografia computadorizada, que adicionalmente pode avaliar também anomalias congênitas associadas como agenesia renal bilateral, sequestro pulmonar extralobar ou anomalias cardiovasculares. O caso clínico descrito se trata de um diagnóstico tardio decorrente de uma possível anomalia progressiva que, posteriormente, se tornou uma infecção pulmonar de vias aéreas inferiores com evolução atípica, sendo assim uma patologia candidata a uma investigação mais criteriosa.

A partir disso, houve a necessidade de se elencar diagnósticos diferenciais e realizar exames laboratoriais, tomografia de tórax, ecocardiograma, angiotomografia, para que se pudessse chegar a um diagnóstico mais provável. A possibilidade de ser uma malformação pulmonar congênita era grande devido o abscesso atípico percebido na tomografia, sendo que o exame primordial para diferenciar as malformações pulmonares foi a angiotomografia, podendo, dessa forma, definir a patologia como MACP.

O tratamento cirúrgico foi a conduta descrita para diagnóstico definitivo. Autores vêm descrevendo que a lobectomia é preferencial, visto que a MACP geralmente atinge o lobo pulmonar unilateral, sendo raro o acometimento de mais de um lobo pulmonar o que dificulta o limite preciso entre parênquima comprometido e normal. É proposta a ressecção mesmo em pacientes assintomáticos, uma vez que os cistos tem potencial de malignização.[8,9]

CONCLUSÃO

É incomum a apresentação de MACP em adultos, muitas vezes se apresenta assintomático, o que pode subestimar sua ocorrência. Tornando-se importante a sua observação como um diagnóstico diferencial, especialmente em casos onde outras patologias foram descartadas e o quadro clinico do paciente mantido. Dessa forma, podemos considerar um diagnóstico de exclusão e auxiliado por exames complementares.

Portanto, apesar de estudos restritos ao MACP em adultos e seu acometimento raro, é necessário estabelecer condutas efetivas para excluir patologias clinicas semelhantes à malformação adenomatoide cística congênita, com a finalidade de obter um diagnóstico precoce de pacientes sintomáticos, e assim conduzir a terapêutica adequada ao paciente.

REFERÊNCIAS

1. Taştekin E, Usta U, Kaynar A, Özdemir Ç, Yalçin Ö, Özyilmaz F, Kutlu AK. Congenital Pulmonary Airway Malformation Type 2: A Case Report with Review of the Literature. Turksih Journal of Pathology. 2016; 32(3): 200-204.
2. Lee CY, Osman SS, Noor HN, Isa NSA. A Missed Late Presentation of a Congenital Pulmonary Airway Malformation as a Large Infected Bulla. Sultan Qaboos Univ Med J. 2018; 18(4): e541–e544.
3. Farhat FCLG, Gregório HCT, Carvalho RDP. Avaliação da profilaxia da trombose venosa profunda em um hospital geral. J Vasc Bras. 2018; 17(3):184-192.
4. Santos NCF, Monte RRL, Tavares FAF, Couto JJV, Oliveira RCL, Melo MM. Cystic adenomatoid malformation approach: literature review. Surg Cl Res. 2019; 10(1):39-46.
5. David M, Lamas-Pinheiro R, Henriques-Coelho T. Prenatal and Postnatal Management of Congenital Pulmonary Airway Malformation . Neonatology. 2016;110:101–115.
6. Rezende CA et al. Abordagem da malformação pulmonar congênita de vias aéreas: atualização através de um caso. Rev Med Minas Gerais. 2018;28 (Supl.6): e-S280613.
7. Oermann CM. Congenital pulmonary airway (cystic adenomatoid) malformation. UpToDate. 2019. Disponível em: < http://www.uptodate.com/online>. Acesso em: agosto 2019.

8. Özçelik N, Özyurt S, Kara BY, Şahin Ü. A rare disease; congenital pulmonary airway malformation in an adult. Tuberk Toraks. 2019; 67(1):71-6.

9. Ferreira HPC, Fischer GB, Felicetti JC, Camargo JJP, Andrade CF. Tratamento cirúrgico das malformações pulmonares congênitas em pacientes pediátricos. J Bras Pneumol. 2010;36(2):175-180.

Este é um artigo de acesso aberto distribuído sob os termos da Creative Commons Attribution License.