33/S5

VOLUME 33 - SUPLEMENTO 5
JUNHO DE 2023
E-ISSN: 2238-3182
ISSN: 0103-880X

RMMG
REVISTA MÉDICA DE MINAS GERAIS

# VI Congresso Acadêmico de Oftalmologia

Suplemento do
VI Congresso Acadêmico de
Oftalmologia

# Revista Médica de Minas Gerais


EDITOR CHEFE
Agnaldo Soares Lima
Faculdade de Medicina da UFMG
Belo Horizonte - MG, Brasil

VICE-EDITORA CHEFE
Maria Isabel Toulson Davisson Correia
Faculdade de Medicina da UFMG
Belo Horizonte - MG, Brasil

EDITORES ASSOCIADOS
CIRURGIA
Rodrigo de Oliveira Peixoto
Faculdade de Medicina da Universidade Federal de Juiz de Fora
Juiz de Fora - MG, Brasil

CLÍNICA MÉDICA
Enio Roberto Pietra Pedroso
Faculdade de Medicina da Universidade Federal de Minas Gerais
Belo Horizonte - MG, Brasil

Mário Benedito Costa Magalhães
Faculdade de Ciências da Saúde da Universidade do Vale do Sapucaí
Pouso Alegre - MG, Brasil

Nestor Barbosa de Andrade
Faculdade de Medicina da Universidade Federal de Uberlândia
Uberlândia - MG, Brasil

GINECOLOGIA E OBSTETRÍCIA
Agnaldo Lopes Silva Filho
Faculdade de Medicina da Universidade Federal de Minas Gerais
Belo Horizonte - MG, Brasil

MEDICINA SOCIAL
Aline Dayrell Ferreira Sales
Faculdade de Medicina da Universidade Federal de Minas Gerais
Belo Horizonte - MG, Brasil

ORTOPEDIA
Lúcio Honório de Carvalho Junior
Faculdade de Medicina da Universidade Federal de Minas Gerais
Belo Horizonte - MG, Brasil

PEDIATRIA
Maria do Carmo Barros de Melo
Faculdade de Medicina da Universidade Federal de Minas Gerais
Belo Horizonte - MG, Brasil

PSIQUIATRIA
Frederico Duarte Garcia
Faculdade de Medicina da Universidade Federal de Minas Gerais
Belo Horizonte - MG, Brasil

RADIOLOGIA E DIAGNÓSTICO POR IMAGEM
Luciana Costa Silva
Faculdade de Medicina da Universidade Federal de Minas Gerais
Belo Horizonte - MG, Brasil

CONSELHO EDITORIAL
Ahmed Helmy Salem
Assiut University Hospitals & Faculty of Medicine Tropical Medicine & Gastroenterology Department
Assiut EGYPT

Aldo da Cunha Medeiros
Centro Ciências da Saúde da UFRN
Natal - RN, Brasil

Almir Ribeiro Tavares Júnio
Faculdade de Medicina da UFMG
Belo Horizonte - MG, Brasil
Antônio Luiz Pinho Ribeiro
Faculdade de Medicina da UFMG
Belo Horizonte - MG, Brasil

Aroldo Fernando Camargos
Faculdade de Medicina da UFMG
Belo Horizonte - MG, Brasil

Bruno Caramelli
Faculdade de Medicina da USP
São Paulo - SP, Brasil

Bruno Zilberstein
Faculdade de Medicina da USP
São Paulo - SP, Brasil

Carlos Teixeira Brandt
Centro de Ciências da Saúde da UFPE
Recife - PE, Brasil

Cor Jesus Fernandes Fontes
Faculdade de Medicina da UFMT
Cuiabá - MT, Brasil

Dulciene Maria Magalhães Queiroz
Faculdade de Medicina da UFMG
Belo Horizonte - MG, Brasil

Edmundo Anderi Júnior
Faculdade de Medicina do ABC
São Paulo, SP - Brasil

Enio Cardillo Vieira
Instituto de Ciências Biológicas da UFMG
Belo Horizonte - MG, Brasil

Fábio Leite Gastal
Hospital Mãe de Deus
Porto Alegre - RS, Brasil

Fabio Zicker
Organizaçao Mundial da Saúde
Genebra, SUIÇA

Federico Lombardi
Universtá degli Studi di Milano
Milano, ITALY

Francisco José Dutra Souto
Universidade Federal do Mato Grosso
Cuiabá - MT, Brasil

Genival Veloso de França
Centro de Ciências da Saúde da UFPB
João Pessoa - PB, Brasil

Georg Petroianu
Department of Cellular Biology & Pharmacology Herbert Wertheim College of Medicine
Florida International University
Miami, FL - USA

Gerald Minuk
University of Manitoba, Department of Internal Medicine
Manitoba, CANADA

Geraldo Magela Gomes da Cruz
Faculdade de Ciências Médicas de MG
Belo Horizonte - MG, Brasil

Giselia Alves Pontes da Silva
Centro de Ciências da Saúde da UFPE
Recife - PE, Brasil

Henrique Leonardo Guerra
PUC Minas
Belo Horizonte - MG, Brasil

Henrique Neves da Silva Bittencourt
Centre Hospitalier Universitaire Sainte-Justine - Universite de Montreal
Montreal - QC, CANADÁ

Jacques Nicoli
Instituto de Ciências Biológicas da UFMG
Belo Horizonte - MG, Brasil

Jair de Jesus Mari
Faculdade de Medicina da UNIFESP
São Paulo - SP, Brasil

João Carlos Pinto Dias
Centro de Pesquisas René Rachou-FIOCRUZ
Belo Horizonte - MG, Brasil

João Carlos Simões
Curso de Medicina da Faculdade Evangélica do Paraná ( FEPAR)
Curitiba, PR - Brasil

João Galizzi Filho
Faculdade de Medicina da UFMG
Belo Horizonte - MG, Brasil

José Carlos Nunes Mota
Departamento de Medicina da UFS
Aracaju, SE - Brasil

José da Rocha Carvalheiro
Faculdade de Medicina de Ribeirão Preto/USP
São Paulo, SP - Brasil

Leonor Bezerra Guerra
Instituto de Ciências Biológicas da UFMG
Belo Horizonte - MG, Brasil

Luiz Armando Cunha de Marco
Faculdade de Medicina da UFMG
Belo Horizonte - MG, Brasil

Luiz Henrique Perocco Braga
McMaster University, Department of Surgery/Urology
Hamilton, Ontário, Canadá

Manoel Roberto Maciel Trindade
Departamento de Cirurgia da UFRGS
Porto Alegre, RS - Brasil

Marco Antonio de Avila Vitoria
Organização Mundial da Saude - OMS
Genebra, SUIÇA

Marco Antonio Rodrigues
Faculdade de Medicina da UFMG
Belo Horizonte - MG, Brasil

Maria Inês Boechat
Dept. of Radiological Sciences
David Geffen School of Medicine at UCLA
University of Califórnia
Los Angeles - CA, USA

Mauro Martins Teixeira
Instituto de Ciências Biológicas da UFMG
Belo Horizonte - MG, Brasil

Mircea Beuran
Clinical Emergency Hospital Bucharest
Bucharest, ROMENIA

Naftale Katz
Fundação Oswaldo Cruz,
Centro de Pesquisas René Rachou
Belo Horizonte - MG, Brasil

Nagy Habib
Imperial College London. Department of Surgery
London, UK

Nicolau Fernandes Kruel
Universidade Federal de Santa Catarina - UFSC e UNISUL
Florianópolis. SC - Brasil

Nilson do Rosário Costa
Escola Nacional de Saúde Pública/Fiocruz
Rio de Janeiro, RJ - Brasil

Orlando da Silva
Department of Paediatrics, UWO
Neonatal Intensive Care Unit
London, Ontario, Canadá

Paulo Roberto Corsi
Faculdade de Ciências Médicas da Santa Casa de SP
São Paulo, SP - Brasil

Pedro Albajar Viñas
Organização Mundial da Saúde
Genebra, Suiça

Pietro Accetta
UFF / Faculdade de Medicina
Niterói - RJ - Brasil

Protásio Lemos da Luz
Universidade de São Paulo - Incor
São Paulo - SP, Brasil

Renato Manuel Natal Jorge
Universidade do Porto
Porto - Portugal

Roberto Marini Ladeira
Secretaria Municipal de Saúde de Belo Horizonte
Belo Horionte - MG, Brasil

Rodrigo Correa de Oliveira
Fundação Oswaldo Cruz, Centro de Pesquisas René Rachou, Laboratório de Imunologia
Belo Horizonte - MG, Brasil

Ruy Garcia Marques
Universidade do Estado do Rio de Janeiro
Rio de Janeiro - RJ, Brasil

Sandhi Maria Barreto
Faculdade de Medicina da UFMG
Belo Horizonte - MG, Brasil

Sérgio Danilo Pena
Instituto de Ciências Biológicas - UFMG
Núcleo de Genética Médica - GENE
Belo Horizonte - MG, Brasil

William Hiatt
Colorado Prevention Center
Denver, Colorado, USA

RMMG
Revista Médica de Minas Gerais
33/S5

## EXPEDIENTE

**EDITOR GERAL:**
Agnaldo Soares Lima (FM/UFMG)

**EDITOR ADMINISTRATIVO:**
Alan Junio Brito Guimarães (Associação Médica de Minas Gerais)

**INSTITUIÇÕES MANTENEDORAS:**
Associação Médica de Minas Gerais - AMMG UNIMED - BH

**INDEXADA EM:**
LILACS - Literatura Latino-Americana e do Caribe em Ciências da Saúde;
LATINDEX - Sistema Regional de Información em Línea para revistas Científicas da América latina, El Caribe y Portugal.

**ISSN:**
**Versão Impressa:** 0103-880X
**Versão eletrônica: e-ISSN:** 2238-3182

**Arquivada em:**
Internet Archive
Biblioteca Nacional

**Disponível em:**
Site: www.rmmg.org
E nos sites da:
Associação Médica de Minas Gerais
Faculdade de Medicina da UFMG
Portal de Periódicos CAPES

**Início da Publicação:**
v.1, n.1, jul./set. 1991

**Periodicidade:** Contínua

**Normas para publicação, instruções aos autores e submissão de manuscritos estão disponíveis em:**
Submissão de Manuscritos (Orientações aos Autores)
Sobre a RMMG (Políticas e Normas de Publicação)

**Submissão de artigos:**
Sistema de Gestão de Periódicos "Scholar One":
https://mc04.manuscriptcentral.com/rmmg

**Correspondências:**
Revista Médica de Minas Gerais
Associação Médica de Minas Gerais
Av. João Pinheiro, 161
30130-183 - Belo Horizonte- MG - Brasil
Telefone: 55 - (31) 3247-1612 /
55 - (31) 3247-1680

**Diagramação:**
Museale - Serviços Gráficos e Culturais
www.museale.com.br

RMMG
Revista Médica de Minas Gerais
33/S5

## CARTA AO EDITOR

Estimado Dr. Agnaldo Soares Lima,

Venho, por meio desta, solicitar a publicação dos artigos melhor avaliados pela banca avaliadora do VI Congresso Acadêmico de Oftalmologia (CAO), realizado nas datas 05 e 06 de outubro de 2022.

Iniciado em 2017, o CAO tem como missão preencher a lacuna de conhecimento sobre Oftalmologia na graduação de medicina e criar uma comunidade de acadêmicos interessados na área. Com um conteúdo rico, atual e diversificado, temos trazido palestrantes de todas as partes do país.

Com o intuito de estimular a produção científica e o maior envolvimento no meio acadêmico, o evento contou com sessão de apresentações, onde foram apresentados 35 trabalhos na forma de e-pôsters.

Os trabalhos enviados que cumpriram as condições descritas no Edital passaram por uma seleção prévia, e os melhores foram avaliados em relação ao ineditismo, interesse científico, metodologia utilizada e adequação de linguagem. Foram aceitos trabalhos de relatos de casos, artigos originais e revisões de literatura.

A banca avaliadora atesta a qualidade técnica dos trabalhos, o cumprimento do método científico e a ausência de plágio e outras práticas danosas nos trabalhos aprovados.

Certo de sua compreensão e aceite, antecipamos os nossos cordiais agradecimentos.

Dra. Juliana Lambert Orefice

RMMG
Revista Médica de Minas Gerais
33/S5

## EDITORIAL

Nas últimas duas edições virtuais do Congresso Acadêmico de Oftalmologia (CAO), pudemos divulgar amplamente nosso evento por meio das plataformas digitais, sem as limitações impostas pela distância - tornando o congresso, assim, mais acessível a acadêmicos interessados por oftalmologia em todo o Brasil. Em nossa sexta edição, no entanto, o modelo presencial foi retomado, e o VI CAO foi sediado na Faculdade Ciências Médicas de Minas Gerais. Apesar das vantagens do modelo virtual, a oportunidade de assistir de perto palestrantes renomados nos prestigiando com aulas brilhantes foi um dos motivos que tornou o VI CAO um evento ímpar.

O evento foi realizado no teatro Feluma, e contamos com a participação de 253 congressistas. Contamos ainda com a continuidade dos workshops presenciais, tendo em vista o sucesso que tivemos na edição anterior.

Optamos por manter o modelo virtual para o envio e apresentação de trabalhos científicos, com o intuito de facilitar o acesso, mantendo o alto nível de publicações que temos apresentado em nosso congresso. Foram aceitos 80 trabalhos para a avaliação, dentre os quais 35 foram apresentados na forma de e-poster e os seus resumos estão contidos no presente suplemento, juntamente com a versão completa das apresentações mais bem avaliadas.

Nossos sinceros agradecimentos aos nossos orientadores, Dra. Juliana Oréfice e Dr. Luciano Mesquita, que nos apoiaram durante todo o planejamento e execução do VI CAO. Gostaríamos de agradecer, também, à Faculdade Ciências Médicas de Minas Gerais, a todos os acadêmicos membros da Comissão Organizadora, aos nossos patrocinadores e aos nossos apoiadores, que viabilizaram a realização deste evento incrível.

Desejamos a todos uma boa leitura deste suplemento, e aguardamos ansiosamente a todos na próxima edição do CAO. Tenham a certeza de que, novamente, iremos nos empenhar em busca da excelência, para trazer aos nossos ouvintes as melhores experiências possíveis.

Cordialmente,

**Comissão Organizadora do VI Congresso Acadêmico de Oftalmologia**

RMMG
Revista Médica de Minas Gerais
33/S5

## COMITÊ AVALIADOR DOS TRABALHOS
## VI CONGRESSO ACADÊMICO DE OFTALMOLOGIA

**1. Sérgio Jacobovitz**
Instituição: Faculdade Ciências Médicas de Minas Gerais. Belo Horizonte - MG, Brasil

**2. Luciano Mesquita Simao**
Instituição: Faculdade Ciências Médicas de Minas Gerais. Belo Horizonte - MG, Brasil

**3. Fabio Borges Nogueira**
Instituição: Faculdade Ciências Médicas de Minas Gerais. Belo Horizonte - MG, Brasil

**4. Rinaldo Borges De Almeida**
Coordenador do setor de estrabismo do Instituto de Olhos Ciências Médicas. Belo Horizonte - MG, Brasil

**5. Erika Magalhães Diniz**
Coordenadora do setor de retina do Instituto de Olhos Ciências Médicas. Belo Horizonte - MG, Brasil

**6. Daniel Fulgêncio De Moura**
Coordenador do setor de glaucoma do Instituto de Olhos Ciências Médicas. Belo Horizonte - MG, Brasil

**7. Juliana d'Avila Andrade**
Instituição: Centro Oftalmológico de Minas Gerais. Belo Horizonte - MG, Brasil

## APOIADORES

LAOOR UFMG

CBO Conselho Brasileiro de Oftalmologia

SMO Sociedade Mineira de Oftalmologia

SBO Sociedade Brasileira de Oftalmologia

CLEV FCMMG

DALM

## PATROCINADORES

EssilorLuxottica

ScheinMed Produtos médicos pronta entrega

SAMMG Sociedade de Acadêmicos de Medicina de Minas Gerais

EDITORA PASTEUR

Inmedic Brasil

Oculart Centro de Cuidado à Pessoa Monocular

OftBook Mobile App

jb jalecos bordados

girotur viagens

JALEKO

RMMG
Revista Médica de Minas Gerais

# RESUMOS

Resumo

# AMBLIOPIA CAUSADA POR TOCOTRAUMATISMO POR FÓRCEPS: RELATO DE CASO

Laura Parreira Pires Gonçalves[1,2], Bernardo Guimarães Lara de Carvalho[1,2], Letícia Arriel Crepaldi[1,2]

1. Faculdade Ciências Médicas de Minas Gerais (FCMMG), Belo Horizonte – Minas Gerais, Brasil.
2. Instituto de Olhos Ciências Médicas (IOCM), Pós Graduação Ciências Médias (PGCM-MG), Belo Horizonte – Minas Gerais, Brasil.
Autor correspondente: Laura Parreira Pires Gonçalves
lauraparreirapg@yahoo.com.br

OBJETIVO: Descrever um caso de ambliopia associada ao uso de fórceps, ressaltando importância da avaliação oftalmológica do neonato na prevenção de ambliopia. RELATO DE CASO: Paciente masculino, 18 anos, hígido, compareceu ao Instituto de Olhos Ciências Médicas com queixa de baixa de visão (BAV) desde a infância no olho direito (OD), referiu histórico de tocotraumatismo por fórceps. Nega estrabismo na infância, mas refere uso de oclusor no olho esquerdo (OE) na tentativa de melhorar visão no OD. Nega cirurgias oftalmológicas ou outros traumas oculares. Ao exame: ortotrópico. Acuidade visual corrigida (AVC): OD conta dedos a 2 metros, sem melhora com refração e OE 20/20: +1,75, -0,75 x 175°. À biomicroscopia ,notaram-se três estrias verticais no endotélio corneano de OD, compatíveis com ruptura da membrana de Descemet centrais e sem alterações OE. À fundoscopia, sem alterações em disco óptico e brilho macular adequado para idade em ambos os olhos. Posteriormente, paciente submetido a teste de lente de contato rígida em OD para avaliação de potencial visual, sem melhora da AVC. DISCUSSÃO: A membrana de Descemet é uma estrutura do endotélio da córnea susceptível à ruptura, principalmente em recém-nascidos pois é muito mais fina ao nascimento (3-4 micra) do que em um adulto (10-12 micra). Rupturas da membrana de Descemet induzidas por fórceps obstétrico ocorrem por compressão vertical do olho entre o teto orbitário e a lâmina do instrumento, resultando em rupturas verticais por estiramento. Esses pacientes podem ter acuidade visual reduzida por opacificação corneana, astigmatismo induzido e/ou ambliopia e, na idade adulta, também podem apresentar edema secundário à descompensação endotelial gradual de um endotélio previamente comprometido. Lesões corneanas podem passar despercebidas pelo pediatra sendo subdiagnosticados os casos de lacerações. Portanto, a avaliação oftalmológica no recém-nascido é de suma importância para diagnóstico e tratamento precoce de afecções oculares intraparto.

**Palavras-chave:** Ambliopia. Traumatismos do Nascimento. Instrumentos Cirúrgicos.

Resumo

# ALTERAÇÕES DA MICROVASCULATURA RETINIANA NA COVID-19: ACHADOS DA ANGIOTOMOGRAFIA DE COERÊNCIA ÓPTICA

Guilherme Lopes Machado[1], Daniel Augusto Pereira de Carvalho[1], Felipe de Melo Dayrell[1], Giovanna de Melo Dayrell[1], Indramara de Melo Pinto[2]

1. Faculdade Ciências Médicas de Minas Gerais (FCMMG), Belo Horizonte – Minas Gerais, Brasil.
2. Centro de Oftalmologia Dra. Indramara Melo, Lagoa da Prata – Minas Gerais, Brasil.

Autor correspondente: Guilherme Lopes Machado, 20101.00013@cienciasmedicasmg.edu.br

INTRODUÇÃO: O mecanismo pelo qual o vírus SARS-CoV-2 infecta as células se dá pelo reconhecimento e ligação ao receptor da enzima conversora de angiotensina 2 (ECA2), presente em diversos órgãos e também na retina nas células ganglionares, de Müller, endoteliais e fotorreceptoras. A COVID-19 cursa com disfunção endotelial envolvendo mecanismos vasoconstritores e inflamatórios, bem como com um estado de hipercoagulabilidade capaz de levar à isquemia microvascular. Nesse sentido, a angiotomografia de coerência óptica (OCTA), uma técnica de imagem nova, não invasiva e reprodutível, tem se mostrado promissora para a avaliação da circulação retiniana nos coriocapilares (CC) e nos plexos capilares superficial (PCS) e profundo (PCP), além de analisar a densidade dos vasos (DV) e a zona avascular foveal (ZAF), promovendo detecção de alterações microvasculares retinianas envolvidas na patogênese da doença. OBJETIVOS: Evidenciar, através de busca na literatura, a relação patogênica entre a COVID-19 e as possíveis alterações da microvasculatura retiniana provocadas pela doença mediante uso da OCTA. METODOLOGIA DE BUSCA: Revisão de literatura nas bases de dados BVS, Pubmed e SciELO, utilizando os descritores "Covid-19" e "optical coherence tomography angiography". Foram selecionados artigos na língua inglesa e portuguesa, dos quais foram analisados os títulos e resumos para posterior leitura na íntegra. DISCUSSÃO: A maioria dos estudos com OCTA em pacientes com COVID-19 relatou redução da DV superficiais e profundos do plexo capilar na retina, principalmente nas regiões da fóvea e da parafóvea em diferentes quadrantes, quando comparados com controles saudáveis. Evidenciou-se também maior ZAF nesse grupo de indivíduos, bem como alterações da densidade de perfusão macular (DPm) e presença de exsudatos algodonosos. Entretanto, certos trabalhos não observaram diferenças significativas da microvasculatura retiniana na COVID-19 e outros estudos observaram aumento na DV e na DPm. CONSIDERAÇÕES FINAIS: Os estudos analisados indicam que fenômenos trombóticos e inflamatórios podem ocorrer na retina de pacientes acometidos pelo SARS-CoV-2, portanto esses indivíduos estão sujeitos a apresentar riscos para complicações vasculares retinianas. Todavia, são necessárias investigações que avaliem a transitoriedade ou permanência das alterações, bem como possíveis sequelas funcionais dessas mudanças. Finalmente, os resultados sugerem o uso de OCTA como marcador microvascular e como técnica auxiliar para diagnóstico, avaliação e acompanhamento de comorbidades envolvidas na patogênese do COVID-19.

**Palavras-chave:** Tomografia de Coerência Óptica. Retina. Covid-19.

Resumo

# RELATO DE CASO: UVEÍTE ANTERIOR RECORRENTE EM PACIENTE DO SEXO FEMININO PORTADORA DE ESPONDILOARTRITE AXIAL HLA-B27 NEGATIVO

Elisa Vilella de Assis[1], Luiza Higino Cruz[2], Luísa Santana Santos[2], Paulo Roberto de Oliveira Santos[2], Roque de Assis Júnior[3].

[1] Faculdade Ciências Médicas de Minas Gerais (FCMMG), Belo Horizonte – Minas Gerais, Brasil;
[2] Pontifícia Universidade Católica de Minas Gerais (PUCMG), Contagem – Minas Gerais, Brasil;
[3] Instituto Roque de Assis Júnior (IRAJ), Guanhães – Minas Gerais, Brasil.
Autor correspondente: Elisa Vilella de Assis, elisa.assis2@gmail.com

INTRODUÇÃO: A uveíte anterior (UA) é a inflamação do trato uveal anterior, caracterizada pela presença de precipitados ceráticos (PKS) em câmara anterior. Sua recorrência aponta para a necessidade de investigação quanto à etiologia, que abrange basicamente causas infecciosas ou imuno-mediadas. O presente documento trata-se de um caso raro de UA recorrente devido a Espondiloartrite Axial (EpA) em paciente jovem do sexo feminino com sorologia negativa para HLA-B27. DESCRIÇÃO DO CASO: MAGP, 56 anos, feminino. Em 2003, à primeira consulta, queixa de dor ocular unilateral e visão turva. À biomicroscopia, olho esquerdo (OE) apresentando hiperemia conjuntival, edema palpebral, PKS pigmentados, edema corneano e flare. Prescrito tratamento para UA com tropicamida e dexametasona tópicos e betametasona subconjuntival. Solicitada revisão laboratorial (RL) incluindo ácido úrico, EPF, FAN, fator reumatoide, VHS e PPD, sem alterações. Em 2011, quadro similar em olho direito (OD), com repetição de RL e acréscimo de sorologia para HLA-B27, resultado negativo. Repetido tratamento, com melhora. Novo episódio em 2012, OE, com encaminhamento para reumatologia, que descartou etiologia reumatológica. Apresentou outros 3 episódios em OE entre 2013 e 2015, também responsivos ao tratamento, mantendo RL sem alterações. Novamente encaminhada ao reumatologista em 2017 devido a persistente suspeita de UA associada à espondiloartrite. Realizada Ressonância Nuclear Magnética (RNM), sem evidências de EpA. Novos episódios em 2019 (OE) e em 2021 (OD), reencaminhada à reumatologia. Solicitada nova RNM que evidenciou sacroileíte bilateral importante, com componente crônico e componente de alteração inflamatória em evolução, confirmando o diagnóstico de EpA após dezoito anos de episódios recorrentes de UA. DISCUSSÃO: A UA unilateral recorrente é classicamente associada à EpA, mais especificamente à Espondilite Anquilosante. A paciente em questão, apesar do quadro oftalmológico típico, não apresentava diagnóstico reumatológico por não se encaixar nos critérios, destacando-se a sorologia negativa para HLA-B27. Considerando o surgimento das alterações na RNM dezoito anos após início das crises de UA, este caso corrobora com a teoria de alguns autores de que a UA possa ser a manifestação clínica inicial da EpA Indiferenciada, que ao longo dos anos pode evoluir para EpA. Quanto ao tratamento, até o momento, não há terapêutica comprovadamente eficaz na prevenção da recorrência de UA associada às EpAs. Entretanto, estudos com imunobiológicos têm se mostrado promissores na mudança da história natural da doença e, portanto, são alvos de interesse dos oftalmologistas, já que demonstram potencial para proporcionar um melhor manejo da UA recorrente associada às EpAs. CONCLUSÃO: Considerando a prevalência da EA em homens (3:1) e sua associação significativa à presença de HLA-B27 (90%), o caso relatado apresenta relevância clínica ao descrever uma paciente que sobressai às estatísticas. Ademais, destaca a importância de se atentar aos casos de UA recorrente como manifestação precoce da EpA, apesar da sorologia negativa para HLA-B27, bem como aos avanços das terapêuticas utilizadas no seu manejo. Assim, a fim de evitar complicações e sequelas permanentes e, sobretudo, melhorar a qualidade de vida do paciente, faz-se necessária estreita colaboração entre oftalmologistas e reumatologistas.

**Palavras-chave:** Espondilite. Uveíte Anterior. Antígenos HLA.

Resumo

# SÍNDROME DE AXELFELD-RIEGER ASSOCIADA A GLAUCOMA AVANÇADO

Gabriela Gonzaga Miranda[1], Isadora Brito Coelho[1], Camila Dias Medeiros[1]

[1] Instituto de Olhos Ciências Médicas (IOCM), Belo Horizonte – Minas Gerais, Brasil
Autor correspondente: Gabriela Gonzaga Miranda, gonzaga.gabriela@hotmail.com

INTRODUÇÃO: A Síndrome de Axenfeld-Rieger (S.A.R.) uma disgenesia iridocornena de origem genética, com padrão autossômico dominante, que afeta múltiplos órgãos e tem patogêneses desconhecida, com provável defeito no desenvolvimento da crista neural. Foram encontradas mutações em diversos genes, incluindo PITX2, PAX6 e FOXC1. As alterações oculares caracterizam-se por anormalidades da córnea periférica, íris e ângulo da câmara anterior. Incluem embriotóxon posterior, aderências de íris periférica e anomalias irianas como policoria e corectopia. Em cerca de 50% dos casos, desenvolve-se glaucoma, o qual frequentemente é de difícil controle, necessitando de tratamento cirúrgico. Os sinais sistêmicos incluem anomalias craniofaciais, dentais, umbilicais, cardiovasculares, entre outras. O objetivo do presente trabalho é relatar um caso de S.A.R associada a glaucoma avançado e alterações sistêmicas e oftalmológicas. DESCRIÇÃO DO CASO: Feminino, 37 anos, encaminhada ao Instituto de Olhos da Ciências Médicas para acompanhamento de glaucoma avançado no olho esquerdo (OE) e olho cego direito doloroso (OD). Negava comorbidades, uso de medicações e traumas oculares. Em uso dos colírios hipotensores oculares maleato de timolol, dorzolamida e travoprosta no OE. À ectoscopia havia má formações dentárias e hérnia com hiperplasia de pele umbilical. Ao exame oftalmológico, acuidade visual corrigida (AV) de ausência de percepção luminosa no OD e 20/70 no OE, pela tabela de Snellen. À biomicroscopia havia catarata rubra e corectopia, impregnação corneana superior e córnea irregular com edema inferior no OD. No OE, pseudopolicoria, embriotóxon e dispersão do pigmento nasal. Gonioscopia inviável no OD e ângulo fechado no OE com pressão intraocular (PIO) de 50 e 38 mmHg no OD e OE, respectivamente. Ao exame fundoscópico observou-se uma escavação óptica subtotal, com notch temporal inferior, atrofia beta temporal acentuada e perda de rima neural no OE. Baseado na clínica da paciente, foi diagnosticado S.A.R. e indicou-se cirurgia fistulizante de trabeculectomia (TREC) no OE. Atualmente, AV sem percepção luminosa em OD e 20/100 em OE. DISCUSSÃO: A S.A.R. é uma entidade complexa, sobretudo quando não diagnosticada precocemente, em que o tratamento inadequado ou tardio pode acarretar diversos prejuízos funcionais permanentes. O paciente poderá apresentar as manifestações sistemicas associadas as alterações oculares típicas, como embriotóxon posterior, aderências de íris periférica e anomalias irianas como policoria e corectopia. Em cerca de 50% dos casos, desenvolve-se glaucoma, o qual frequentemente é de difícil controle, necessitando de tratamento cirúrgico. Dessa forma, a paciente do caso em questão apresentava características clínicas compatíveis com o diagnóstico de Síndrome de Axenfeld-Rieger. Não resta dúvidas que o reconhecimento precoce da doença é fundamental, a fim de iniciar o tratamento precocemente e evitar a progressão do dano glaucomatoso. CONCLUSÕES: Cerca de metade dos casos de S.A.R evoluem com glaucoma de difícil controle. Dessa forma, faz-se necessária uma avaliação oftalmológica e exame físico minuciosos para reconhecimento da Síndrome de Axenfeld-Rieger, a fim de se realizar o diagnóstico e tratamento precoces, evitando, assim, a progressão do dano glaucomatoso e a evolução desfavorável para dano visual grave.

**Palavras-chave:** Axenfeld-Rieger. Glaucoma.

Resumo

# ANÁLISE CLÍNICA DE REAÇÃO ADVERSA AO USO DE HIALURONIDASE MIMETIZANDO CELULITE ORBITÁRIA EM BLOQUEIO ANESTÉSICO PERIBULBAR: REVISÃO DE LITERATURA

Mariana Almeida Botelho[1], Elys Valois Souza Ferreira[2], João Victor Simões Raimundo[3]

1 Faculdade Ciências Médicas de Minas Gerais (FCMMG), Belo Horizonte – Minas Gerais, Brasil;
2 Centro Universitário de Valença (UNIFAA), Valença – Rio de Janeiro, Brasil.
3 Universidade Estadual de Campinas (UNICAMP), Campinas – São Paulo, Brasil.
Autor correspondente: Mariana Almeida Botelho, marianaalmeida_96@hotmail.com

Introdução: O bloqueio peribulbar é uma forma eficaz de obter acinesia para cirurgias intraoculares. É comum o uso de hialuronidase como adjuvante por aumentar a dispersão pelo tecido e, consequentemente, a eficácia dos anestésicos. A Hyalosima é uma proteína derivada de bovinos e ovinos presente em muitas formulações utilizadas e que, apesar de segura, pode causar complicações graves ameaçadoras à visão. Objetivos: Identificar as principais causas de intolerância à hialuronidase e sua apresentação clínica. Metodologia de busca: Revisão de literatura com busca bibliográfica na base de dados PUBMED, SCIELO e LILACS, utilizando os operadores booleanos AND e OR com as palavras-chave "hyaluronidase", "peribulbar", "anesthesia", "anesthetic", "allergy" obtidas pela plataforma Descritores em Ciências da Saúde (DeCs), publicadas nos últimos 10 anos, sendo selecionados textos em inglês e português. Discussão: A inflamação orbitária após o uso de hialuronidase é uma emergência médica em virtude das graves complicações. Os estudos avaliados corroboraram maior incidência quando houve presença de Hyalosima, uma proteína alergênica derivada de bovinos e ovinos presente em muitas formulações utilizadas. Em relação à apresentação clínica pós operatória a presença de edema, eritema periorbital, quemose, proptose, oftalmoplegia e diminuição da acuidade visual são os achados mais comuns que devem alertar o médico assistente da possibilidade dessa intercorrência anestésica. Além disso, os exames de imagem apontam em sua maioria aumento dos músculos extraoculares e acúmulo de gordura retrobulbar sugestivo de inflamação orbital que podem, erroneamente, levar ao diagnóstico de celulite periorbitária. Dessa forma, para diferenciar as etiologias alergênicas das inflamatórias, houve preferência pelo teste de contato em antebraço direito utilizando 80 UTR (0,2 ml) intradérmico de hyalozima diluída em água destilada em face anterior do antebraço direito e 0,2 ml de ropivacaína 1% em face anterior do antebraço esquerdo, é comumente empregado. O teste apresenta-se positivo na presença de edema progressivo cerca de 12 horas após a aplicação. Todavia, quando o quadro mostra-se avançado, houve concordância entre os autores a respeito da baixa necessidade dessa propedêutica, sendo indicado antibioticoterapia empírica, uma vez que a celeridade do tratamento é fundamental para evitar amaurose. Considerações finais: A demora no diagnóstico correto pode resultar em perda irreversível da visão. A identificação precoce é fundamental para prevenir a redução grave de acuidade visual, devendo o médico assistente estar devidamente preparado.

**Palavras-chave:** Hialuronoglucosaminidase. Peribulbar. Anestesia. Anestésicos. Hipersensibilidade.

Resumo

# MANIFESTAÇÕES OFTALMOLÓGICAS DECORRENTES DA INFECÇÃO POR VÍRUS MONKEYPOX: UMA REVISÃO DE LITERATURA

Isabela Carvalho[1], Eduarda Teixeira[1], Isadora Zebral[1], Júlia Dorneles[1], Eliane Carvalho[2]

1 Faculdade Ciências Médicas de Minas Gerais (FCMMG), Belo Horizonte – Minas Gerais, Brasil
2 Universidade Federal de Minas Gerais (UFMG), Belo Horizonte – Minas Gerais, Brasil
Autor correspondente: Isabela Lamounier de Carvalho, 20101.00035@cienciasmedicasmg.edu.br

INTRODUÇÃO: O Monkeypox (MPX), também conhecido como varíola símia ou varíola dos macacos, consiste em uma doença zoonótica causada pelo monkeypox (MPXV), um vírus de dupla fita de DNA, membro do gênero Orthopoxvirus e da família Poxviridae, que recentemente tem chamado a atenção de autoridades de saúde de forma global. Embora o primeiro caso de infecção em humanos tenha sido relatado no ano de 1970, a doença foi notificada no Brasil pela primeira vez em maio de 2022 e já é responsável por um surto endêmico. A MPX é consideravelmente conhecida pela comunidade médica, tendo em vista os diversos estudos científicos já realizados desde que a doença foi identificada pela primeira vez. Todavia, há ainda poucas pesquisas que apontem a prevalência de alterações oculares provocadas pelo Monkeypox, as quais não têm recebido a devida importância, sobretudo por parte da atenção primária. OBJETIVOS: Apresentar e detalhar as principais repercussões oftalmológicas encontradas na literatura relativa a pacientes infectados pelo vírus monkeypox. METODOLOGIA DE BUSCA: foi realizada uma revisão de literatura por meio da procura por publicações datadas a partir de 2014 nas bases de dados PubMed e SciELO, em português e inglês, utilizando os descritores "varíola dos macacos", "monkeypox", "saúde ocular" e "conjuntivite". DISCUSSÃO: Até o presente momento, os oftalmologistas afirmam que há cerca de nove principais alterações oculares decorrentes da monkeypox, quais sejam, o aumento dos gânglios linfáticos perioculares, a formação de vesículas na órbita e nas pálpebras, blefarite, conjuntivite, lesão focal conjuntival, úlcera de córnea, fotofobia ou aversão à luz, ceratite e até mesmo a descrição de perda da visão. As lesões aparecem inicialmente como máculas, que evoluem para pápulas e posteriormente para vesículas. Estas são formadas na região palpebral e, aliadas ao aumento dos gânglios linfáticos perioculares, podem evoluir com lesões oculares na conjuntiva ou na córnea. Nas regiões citadas, o vírus pode provocar úlcera de córnea, com consequente perda de acuidade visual, o que agrega maior morbidade à doença. A Varíola dos macacos representa um perigo à saúde ocular, principalmente para os grupos de risco, que incluem crianças, imunodeprimidos e gestantes, os quais devem ser foco de maior atenção e cuidado. CONSIDERAÇÕES FINAIS: Embora grande parte das manifestações oftalmológicas associadas à varíola símia sejam incomuns, é recomendável que os profissionais da saúde incorporem a doença como parte de seu diagnóstico diferencial, ao se depararem com casos semelhantes que apresentem alterações como conjuntivite, blefarite, ceratite ou lesões de córnea, sobretudo em virtude do crescimento exponencial do número de casos. Ademais, torna-se imprescindível que seja otimizada a disponibilidade de recursos oftalmológicos em áreas endêmicas do vírus com objetivo de reduzir os riscos de sequelas visuais significativas nos indivíduos acometidos. Por fim, entende-se que dados acerca das alterações oculares advindas da infecção pelo MPXV ainda são limitados, de maneira que é imperativo que haja um movimento contínuo de pesquisa e análise a respeito dos desdobramentos dessa infecção para a saúde ocular.

**Palavras-chave:** Monkeypox. Saúde Ocular. Conjuntivite. Varíola dos macacos.

Resumo

# TRABECULOPLASTIA POR LASER DE MICROPULSO COMO ALTERNATIVA TERAPÊUTICA NO TRATAMENTO DE GLAUCOMA: UMA REVISÃO BIBLIOGRÁFICA

Jordano Marigo[1], Bruno Faria1, Júlia Gomes[1], Marcelo Roitberg[1]

1Faculdade de Ciências Médicas de Minas Gerais, (FCMMG), Belo Horizonte – Minas Gerais, Brasil
Autor correspondente: Jordano Brandão Marigo, jordanobmarigo@gmail.com

INTRODUÇÃO: O glaucoma é uma neuropatia óptica degenerativa progressiva, caracterizada pela lesão da camada de células ganglionares retinianas com destruição da faixa neural do nervo óptico, sendo a segunda maior causa de cegueira no mundo, e a principal causa de cegueira irreversível. A pressão intraocular (PIO) é o principal fator de risco tratável para a doença, portanto o médico oftalmologista deve estar atualizado sobre as modalidades terapêuticas emergentes. Nesse sentido, a trabeculoplastia a laser com argônio (ALT) e a trabeculoplastia seletiva a laser (SLT) são duas modalidades de tratamento a laser já utilizadas para algumas formas e estágios da doença. Uma outra modalidade de laser, a trabeculoplastia com laser de micropulso (MLT) surgiu há cerca de 10 anos e foi utilizada para tratamento do edema macular secundário a oclusões da veia central da retina, retinopatia diabética e coriorretinopatia serosa central, porém recentemente, o MLT vem sendo avaliada para tratamento do glaucoma primário de ângulo aberto, mostrando-se promissora tanto na redução da Pressão Intraocular (PIO), como também pós operatórios menos complicados, dada a sua menor chance de causar queimaduras à malha trabecular e menos danos aos tecidos adjacentes, com menor formação de cicatrizes no tecido trabeculado. OBJETIVOS: Avaliar a eficácia da trabeculoplastia com laser de micropulso (MLT) como opção terapêutica para a redução da pressão intraocular (PIO) na terapêutica de Glaucoma Primário de Ângulo Aberto e compará-lo com o SLT. METODOLOGIA DE BUSCA: Revisão bibliográfica elaborada por meio das bases de dados Pubmed e Scielo, utilizando os descritores “Micropulse Laser”, “Trabeculoplasty”, “MLT” e “SLT”. Foram utilizados artigos em inglês, publicados entre 2015 e 2022. DISCUSSÃO: O MLT é capaz de produzir uma redução estatisticamente significativa da PIO e uma redução no número de medicações utilizadas em pacientes portadores de glaucoma primário de ângulo aberto. Percebeu-se também que a redução da PIO foi progressiva, encontrando-se valores menores na 24 semana quando comparada à 1a, 2a, 3a e 4a semanas do procedimento. O MLT possui um bom perfil de segurança com mínimas complicações como raros picos isolados de pressão e discreta, se existente, inflamação, ambos em geral auto-limitados. Há poucos estudos comparando o MLT com o ALT e o SLT. MLT parece ser um pouco inferior ao ALT e similar ao SLT em termos de eficácia, porém mais seguro e com menos efeitos adversos. Entretanto, a duração do efeito do laser e o melhor protocolo de aplicação ainda precisam ser melhor elucidados. CONSIDERAÇÕES FINAIS: A MLT é uma alternativa terapêutica promissora no tratamento de glaucoma que se mostrou eficaz na redução da PIO. Entretanto, a duração do seu efeito e a melhor técnica de aplicação ainda precisam ser determinados. Por fim, são necessários mais estudos sobre o tema, com maior robustez científica, antes que recomendações definitivas sobre a aplicação desse laser no glaucoma primário de ângulo aberto possam ser emitidas. Por fim, ressalta-se a necessidade de diagnóstico precoce do glaucoma primário de ângulo aberto, para que os pacientes tenham melhores resultados no tratamento e um melhor prognóstico.

**Palavras-chave:** Glaucoma. Lasers. Trabeculectomia. Micropulso.

Resumo

# OCLUSÃO DA ARTÉRIA CENTRAL DA RETINA SECUNDÁRIA A AORTITE SIFILÍTICA: RELATO DE CASO

Isabela Gomes Sales[1], Júlia Dias Monteiro de Castro[2], Júlia Costa Lopes[2], Lara Girardelli Caires Vidal[2], Luis Felipe da Silva Alves Carneiro[3]

1 Faculdade de Ciências Médicas de Minas Gerais (FCMMG), Belo Horizonte – Minas Gerais, Brasil;
2 Faculdade de Ciências Médicas de Minas Gerais (FCMMG), Belo Horizonte – Minas Gerais, Brasil;
3 Clínica de Urgência da Santa Casa de Misericórdia de Belo Horizonte, Belo Horizonte – Minas Gerais, Brasil.
Autor correspondente: Isabela Gomes Sales, isabelagomess2016@gmail.com

Introdução: A artéria central da retina é um vaso terminal que irriga os dois terços internos da retina. O bloqueio do fluxo sanguíneo nessa artéria culmina em uma perda abrupta e unilateral da acuidade visual, decorrente de uma isquemia retiniana de rápida instalação. A sua incidência é de 8,5 por 100 mil pessoas, mais frequente em homens de 60 anos com aterosclerose e hipertensão arterial sistêmica. A etiologia dessa oclusão pode estar associada a placas ateroscleróticas, endocardite, mixoma atrial, vasculites sistêmicas e arterite de células gigantes. O quadro é uma emergência oftalmológica com prognóstico ruim. Para evitar o infarto total da retina, é preciso restabelecer a circulação retiniana o mais rápido possível e identificar a causa da isquemia, a fim de prevenir a perda de visão permanente. Descrição do caso: Paciente masculino, 59 anos, procurou serviço de emergência devido à redução súbita e indolor da acuidade visual em olho esquerdo há 48 horas. Realizou tomografia de crânio e punção liquórica, e foi encaminhado para avaliação oftalmológica na Clínica de Olhos da Santa Casa de Belo Horizonte. Ao exame, apresentava acuidade visual corrigida de 20/20 em olho direito e percepção luminosa à esquerda. Presença de defeito pupilar aferente relativo à esquerda (pupila de Marcos Gunn). A biomicroscopia era inocente e tonometria de 17mmHg bilateralmente. À fundoscopia do olho direito, havia atrofia peripapilar e discretas alterações do epitélio pigmentado da retina inespecíficas. E no olho esquerdo, edema difuso das camadas internas da retina e oclusão da artéria central retiniana, com mácula em cereja. A angiografia fluorescente confirmou um tempo braço-retina prolongado à esquerda e defeito extenso de enchimento arterial. Na vigência do quadro, foi solicitada propedêutica completa para trombofilias, ecodoppler de carótidas, ecocardiograma e sorologia para sífilis. O ecograma mostrou obstrução da carótida interna bilateralmente inferior a 50% e o ecocardiograma mostrou insuficiência aórtica moderada, associada à dilatação aneurismática da raiz da aorta e aorta ascendente. A sorologia para sífilis confirmou a etiologia da aortite. O paciente foi internado e tratado com ceftriaxona por 14 dias, devido a indisponibilidade de penicilina cristalina. Discussão: A oclusão da artéria central da retina pode ocasionar a perda permanente da visão, caso a isquemia não seja atenuada em até 120 minutos. Esse quadro isquêmico originado por uma manifestação tardia da sífilis é extremamente raro. O Treponema pallidum possui tropismo em relação à aorta ascendente, resultando em uma aortite sifilítica. A avaliação da perda de visão aguda e indolor levanta a suspeita da oclusão arterial. Para a confirmação do diagnóstico, solicita-se fundoscopia e angiofluoresceinografia. A fim de identificar o foco do embolismo e prevenir outra embolização e complicações, a ultrassonografia e ecocardiografia com doppler de carótida devem ser realizadas. Conclusão: A investigação da etiologia da oclusão da artéria central retiniana é imprescindível para evitar um novo evento isquêmico no olho contralateral ou em outro local. Dessa forma, é preciso que o oftalmologista se atente às doenças de base que podem desencadear o quadro.

**Palavras-chave:** Artéria Retiniana. Sífilis Cardiovascular. Sífilis.

Resumo

# TERAPIA COM TACROLIMO PARA CERATOCONJUNTIVITE VERNAL

Carolina Lorraine Henriques Dias[1], Sofia Garcia Rocha[1], Julliano Alves Carneiro Filho[1], Pamela de Souza Haueisen Barbosa[2]

[1] Universidade Federal de Rondonópolis (UFR), Rondonópolis – Mato Grosso, Brasil;
[2] Santa Casa de Rondonópolis, Rondonópolis – Mato Grosso, Brasil.
Autor correspondente: Carolina Lorraine Henriques Dias, carolina.dias@aluno.ufr.edu.br

INTRODUÇÃO: A ceratoconjuntivite vernal (VKC) é um tipo de conjuntivite alérgica grave. Ela é comum em homens de 5 a 20 anos com histórico atópico de eczema, asma e alergias sazonais. A VKC normalmente reaparece a cada primavera, sendo responsável por grandes perdas socioeconômicas, devido ao recorrente afastamento e às complicações. Atualmente, o tratamento da VKC é baseado em colírios com anti-histamínicos ou cromoglicato de sódio, mas são insuficientes, requerendo a adição de corticosteróides, que aumenta o risco de complicações como glaucoma e catarata. Dessa forma, o estudo de novas medicações para VKC, como o tacrolimo (TAC) se torna importante. OBJETIVO: Analisar criticamente a literatura acerca da utilização de TAC para tratamento de VKC. METODOLOGIA DE BUSCA: Este trabalho traz uma revisão integrativa de estudos, que foram extraídos das bases de dados: SciELO, LILACS e ScienceDirect; utilizando os descritores: "Tacrolimo", "Conjuntivite Alérgica", "Conjuntivite Aguda", "Ceratoconjuntivite" a ""Ceratoconjuntivite Vernal". Foram incluídos 8 estudos, na língua inglesa e portuguesa, publicados entre 2015 e 2020. DISCUSSÃO: O TAC é um medicamento promissor, que vem sendo alvo de estudos atuais. Foi realizado um ensaio clínico randomizado duplo-cego comparando a eficácia do colírio de TAC 0,03% e do colírio de cromoglicato 4% em três momentos, dia 15, 30 e 90. Nesse estudo, houve diferença estatisticamente significativa entre o uso das medicações em relação ao grau de severidade para os sintomas de: prurido no dia 90 (p=0,001), sensação de corpo estranho no dia 15 (p=0,042), fotofobia no dia 30 (p=0,041) e para os sinais de atividade inflamatória limbar nos dias 15 (p=0,011) e ceratite no dia 30 (p=0,048). Além disso, nenhum efeito adverso relevante foi notado, exceto queimação na aplicação. Um outro estudo clínico randomizado duplo-cego, comparando o uso de TAC 0,005% e interferon-alfa-2b, pôde-se concluir que ambos foram efetivos e aparentemente seguros para tratamento de VKC. Em um estudo retrospectivo com pacientes em tratamento prolongado com TAC tópico 0,03% para avaliação da aderência, eficácia e segurança da medicação, observou-se que há uma boa adesão ao tratamento de uso prolongado, além de ser eficaz e segura para VKC. Uma meta-análise acerca da eficácia de TAC no tratamento das conjuntivites alérgicas, as evidências demonstraram que o TAC foi eficaz, incluindo o uso para a VKC, melhorando significativamente e controlando os sinais e sintomas oculares dos pacientes, possuindo poucas reações adversas. Todavia, essa meta-análise ficou limitada pelos poucos estudos realizados e pela qualidade destes. CONSIDERAÇÕES FINAIS: Dessa forma, é notável o potencial do TAC como forma terapêutica de VKC. Por ser um medicamento acessível e de maior segurança para o uso, configura-se como uma alternativa para o tratamento da VKC em crianças e adolescentes. Entretanto, é necessária a realização de estudos para a comprovação de sua eficácia e segurança, para sua indicação terapêutica.

**Palavras-chave:** Conjuntivite Alérgica. Conjuntivite Vernal. Ceratoconjuntivite. Tacrolimo.

Resumo

# DOENÇA DE STARGARDT: RELATO DE CASO

Gabriela Moreira[1], Arthur Queiroz[2], Lucas Leite[2], Luisa Coscarelli[1], Helio Pimentel Neto[3]

[1] Pontifícia Universidade Católica de Minas Gerais (PUC-MG), Betim – Minas Gerais, Brasil;
[2] Faculdade de Tecnologias e Ciências (UNI FTC), Salvador – Bahia, Brasil;
[3] Centro Oftalmológico de Minas Gerais (COMG), Belo Horizonte – Minas Gerais, Brasil
Autor correspondente: Gabriela Freitas Moreira, gabrielafreitasmoreiraa@gmail.com

INTRODUÇÃO: A Doença de Stargardt (STGD1) é uma distrofia com incidência de 1:10000. A doença apresenta mais comumente herança autossômica recessiva causada por variantes no gene ABCA4, lócus 1p21-22. A fisiopatologia base é descrita como perda progressiva bilateral da visão e deposição de substâncias de pigmento lipofuscínico na mácula. O presente relato tem como intuito descrever um caso suspeito de doença de Stargardt. DESCRIÇÃO DO CASO: R.S.R., 31 anos, sexo masculino, queixa-se de baixa acuidade visual há mais de 10 anos com piora lentamente progressiva da visão. Nega comorbidades, uso de medicamentos e história familiar de doenças oftalmológicas. Ao exame apresentava acuidade visual com correção 20/100 em olho direito e 20/70 em olho esquerdo. A biomicroscopia não apresentava alterações. A fundoscopia apresentava disco fisiológico, brilho macular reduzido com aspecto em bronze batido em AO. Solicitado propedêutica para distrofia macular. Em angiofluorosceinografia evidenciou-se hiperfluorescência por efeito em janela da região foveolar com aspecto em bull's eye em AO. A auto-fluorescência apresentou hipoautofluorescência em região macular por provável atrofia do EPR e áreas puntiformes de hiperautofluorescência em polo posterior. O eletro-retinograma de campo total apresentou discreto aumento do tempo implícito da onda b, nas fases escotópica, escotópica máxima e fotópica; porém com morfologia e amplitude das ondas a e b dentro dos padrões da normalidade em todas as fases do exame. Devido às características observadas nos exames, associadas à história clínica e patológica pregressa do paciente aventou-se a hipótese de doença de Stargardt, optando-se por acompanhamento em serviço. No momento não foi realizado teste genético devido a ausência de disponibilidade. DISCUSSÃO: A STGD1 é uma causa comum de perda visual central em pacientes jovens secundária ao acúmulo de proteínas similares a lipofucsina em EPR. A acuidade visual desses pacientes encontra-se entre 20/50 e 20/200, havendo piora lentamente progressiva. O achado clínico clássico se caracteriza pela atrofia foveal precoce cercada por lesões amareladas, redondas ou pisciformes, os flecks, ao nível do EPR. Na angiofluorosceinografia cerca de 80% dos pacientes apresentam o achado de "dark coroide" devido ao bloqueio da fluorescência coroidal, associado ao defeito foveal em janela, que em casos avançados evolui para maculopatia em bull's eye. A autofluorescência pode apresentar lipofucsina dentro das manchas e áreas de atrofia, representando disfunção dos fotorreceptores. O eletrorretinograma e o eletro-oculograma em geral se apresentam normais em fases iniciais. CONCLUSÕES: Até o presente momento não existem tratamentos totalmente efetivos para a doença. Entretanto, visto o drástico impacto que essa síndrome tem na qualidade de vida dos pacientes, estudos e opções terapêuticas têm sido analisadas, entre elas, a terapia gênica, que vem sendo testada através de estudos como Stargen I/II, Avanced Cell Technology e Saffron. Além disso, devido a importância do gene ABCA4 no processamento da vitamina A no ciclo visual, o uso desta pode estar relacionado à piora da doença, estando proscrita para esses pacientes.

**Palavras-chave:** Degeneração Macular. Doença de Stargardt.

Resumo

# O AUMENTO DA INCIDÊNCIA DE MIOPIA ENTRE JOVENS EM DECORRÊNCIA DO USO CRESCENTE DE DISPOSITIVOS COM TELA DURANTE A PANDEMIA DE COVID-19

Ana Eliza Ribeiro Lima[1], Amanda Cristina Moraes Vieira[1], Beatriz Eleonora Bicalho Matoso[1], Júlia Silva Souza[1], Mariana Godoy Leite[1]

1Faculdade Ciências Médicas de Minas Gerais (FCMMG) - Belo Horizonte – Minas Gerais, Brasil
Autor correspondente: Júlia Silva Souza, juliassouza4@hotmail.com

INTRODUÇÃO: A pandemia do COVID-19 afetou milhões de pessoas e transformou fundamentalmente a sociedade, incitando mudanças drásticas no dia a dia dos indivíduos, inclusive com a instituição de medidas de controle como o isolamento social, por exemplo. Dessa forma, houve uma adaptação da rotina para sistemas remotos, com o ensino à distância e uma diminuição do tempo de entretenimento e brincadeiras ao ar livre. Sabe-se que esses fatores estão relacionados ao aumento da incidência de distúrbios visuais refrativos, sendo o principal deles a miopia. OBJETIVOS: Demonstrar a correlação entre o aumento no tempo de exposição às telas e o crescimento da incidência de miopia entre jovens, durante a pandemia do COVID-19. METODOLOGIA DE BUSCA: Trata-se de uma revisão sistemática da literatura, realizada a partir da busca de artigos nas bases de dados SciELO, PubMed e BVS com os buscadores "Miopia em crianças" e "COVID 19". DISCUSSÃO: Durante a maior parte dos anos de 2020 e 2021, devido a pandemia do COVID-19, foram instituídas ações para prevenir a disseminação da doença, sendo uma das principais o distanciamento social, que foi acompanhado pela quarentena e por novas formas de produtividade, como o home - office e o ensino à distância. Dessa forma, milhares de crianças e jovens em idade escolar passaram a adaptar-se às aulas e outras atividades acadêmicas integralmente online, por meio de computadores e tablets, o que aumentou consideravelmente o tempo de exposição deste público às telas. Além disso, este contexto também restringiu a circulação dos indivíduos e reduziu a prática de atividades ao ar livre, o que tornou os dispositivos com tela, a melhor opção de entretenimento, socialização e acesso à informação. Sabe-se que este fenômeno trouxe consigo consequências negativas, principalmente para a população pediátrica, já que a exposição demasiada às telas é prejudicial para a visão. A miopia é reconhecida como o distúrbio visual refrativo mais incidente no mundo e caracterizada como uma dificuldade de focalização da imagem; e o uso excessivo de telas mostrou-se como fator de risco e possivelmente com relação causal pelo aumento de sua incidência no período de 2020 e 2021 entre jovens. CONSIDERAÇÕES FINAIS: Considerando a relação intrínseca entre a crescente exposição às telas e o aumento da incidência de miopia entre os jovens no contexto da pandemia de COVID-19, demonstrada na literatura, é essencial o desenvolvimento de outros estudos mais aprofundados sobre o assunto. Nesse sentido, é necessário abordar as possíveis consequências deste cenário a longo prazo, visto que o prognóstico atualmente vem se demonstrando desfavorável e pode influir negativamente, não apenas no âmbito da saúde visual, mas também na qualidade de vida. Por fim, a conscientização por meio da produção científica pode contribuir para o esclarecimento mais aprofundado acerca do assunto e inclusive embasar a implementação de medidas públicas de promoção à saúde oftalmológica, para prevenir o agravamento desse contexto e melhorar a qualidade de vida desses jovens.

**Palavras-chave:** Miopia. Adolescente. Tempo de Tela. Pandemias. COVID-19.

Resumo

# PERDA VISUAL BILATERAL POR OCLUSÃO VASCULAR RETINIANA MISTA APÓS VACINA OXFORD/ASTRAZENECA CONTRA A COVID-19

Carlos Eduardo de Menezes e Souza Filho[1], Larissa Maria Ferrarez Faria[2], Lucas Nunes Bandeira de Melo[2]; Anna Cristina Higino Rocha[3]; Grazielle Fialho de Souza[3].

[1] Universidade Federal de Minas Gerais (UFMG), Belo Horizonte – Minas Gerais, Brasil;
[2] Faculdade de Ciências Médicas de Minas Gerais (FCMMG), Belo Horizonte – Minas Gerais, Brasil;
[3] Hospital São Geraldo (HSG), Belo Horizonte – Minas Gerais, Brasil
Autor correspondente: Carlos Eduardo de Menezes e Souza Filho, carlosemsouzafilho@gmail.com

INTRODUÇÃO: As vacinas contra a COVID-19 que utilizam novas tecnologias estão sendo utilizadas em larga escala e seus efeitos colaterais ainda são pouco conhecidos. A raridade e morbidade do caso aqui descrito o faz importante de ser relatado devido a sua provável relação com a vacina Oxford/Astrazeneca contra a COVID-19. DESCRIÇÃO DO CASO: YBES, 35 anos, masculino, hígido, foi avaliado no setor de Urgência Oftalmológica com queixa de perda aguda da visão em ambos os olhos (AO) com um dia de evolução. O paciente recebeu a primeira dose da vacina Oxford/Astrazeneca contra a COVID-19 e no dia seguinte iniciou cefaléia, mialgia e febre, seguidos pela baixa acuidade visual (AV) súbita. A AV na admissão era 20/800 em AO e à fundoscopia de AO apresentava área de edema pálido na região macular e temporal superior e hemorragia epirretiniana e vítrea, além de tortuosidade vascular aumentada na mesma topografia. A angiografia fluoresceínica evidenciou imagens sugestivas de trombos em arteríolas e vênulas. O hemograma revelou policitemia (hemoglobina de 18,2g/dl e hematócrito de 53,6%) sem trombocitopenia. Foi avaliado pela clínica médica, hematologia e reumatologia, mas não foi encontrada nenhuma patologia associada. O tratamento foi realizado com Prednisona 60mg e Ácido Acetilsalicílico 100mg. Após 1 ano de seguimento a AV foi de 20/125 em OD e 20/160 em OE com atrofia geográfica acometendo mácula em AO. DISCUSSÃO: Já foram descritos na literatura efeitos adversos trombóticos relacionados às vacinas contra a COVID-19, em especial à Oxford/Astrazeneca. As principais causas aventadas para tais eventos adversos são reações inflamatórias induzidas, endotelites, alterações de viscosidade sanguínea, ou ainda a vacina como gatilho para doenças subjacentes. As alterações oftalmológicas aqui relatadas podem ser consideradas como um efeito adverso raro e grave secundário à vacina Oxford/astrazeneca contra a COVID-19, ao se considerar a relação temporal entre a vacinação e o início dos sintomas, as manifestações oculares já documentadas como efeitos colaterais de várias outras vacinas e os sintomas oculares relacionados a COVID-19, embora mais estudos sejam necessários. CONCLUSÃO: Efeitos adversos raros e de longo prazo das vacinas contra a COVID-19 são ainda desconhecidos e devem ser notificados e estudados para aumentar o perfil de segurança das vacinas e contribuir para a prevenção de complicações graves.

**Palavras-chave:** Oclusão da Veia Retiniana. Efeitos Colaterais e Reações Adversas Relacionados a Medicamentos. Vacinas. ChAdOx1 nCoV-19. COVID-19.

Resumo

# IDENTIFICANDO O DIAGNÓSTICO CLÍNICO ATRAVÉS DO SEQUENCIAMENTO DE EXOMA PARA DIRECIONAR O CUIDADO MÉDICO: CASO BRASILEIRO DE SÍNDROME DE SENIOR-LOKEN

Ana Luiza Fernandes Ottoni Porto[1,2], Fernanda Belga Ottoni Porto[2]

1 Universidade Federal de Juiz de Fora (UFJF), Juiz de Fora – Minas Gerais, Brasil
2 INRET Clínica e Centro de Pesquisa, Belo Horizonte – Minas Gerais, Brasil
Autor correspondente: Ana Luiza Fernandes Ottoni Porto, analuizaporto01@gmail.com

INTRODUÇÃO: A Síndrome de Senior-Loken (SLSN) é caracterizada por nefronoftise (NPHP), com retinose pigmentar (RP). A prevalência é de 1 em 1.000.000 indivíduos. Descrevemos aqui uma paciente que apresentava nefropatia e hepatopatia, em que o diagnóstico da RP e sua investigação levaram ao diagnóstico da Síndrome de Senior Loken tipo 8 (SLSN-8), primeiro caso brasileiro relatado. DESCRIÇÃO DO CASO: Paciente de 24 anos, feminino, filha de pais não consanguíneos e assintomáticos, com longa história de nictalopia e perda progressiva do campo visual. Apresentava acuidade visual OD -5,00esf -1,75cil x10 20/20 e OE -6,25esf -1,00cil x175 20/20. Campimetria computadorizada tubular inferior a 15 graus em cada olho. As imagens da retina mostram estreitamento vascular, pigmentos na periferia; autofluorescência revela diminuição da autofluorescência difusa com preservação da autofluorescência foveal e pequenos pontos hipoautofluorescentes na região peridiscal e nasal. A tomografia de coerência óptica mostra apagamento das camadas externas da retina com relativa preservação na região foveal e diminuição da espessura retiniana. Apresentava nefropatia diagnosticada como hidronefrose bilateral, evoluindo para insuficiência renal crônica; hipertensão arterial sistêmica diagnosticada aos 11 anos de idade; hepatite autoimune progredindo com insuficiência hepática e litíase hepática. Em 2013, o painel NGS com 226 genes relacionados à retinopatia foi negativo. Em 2019, o sequenciamento de exoma identificou uma variante em homozigose c.2891T>C (p.Leu964Pro) do gene WDR19 (NM_025132.4). Essa variante nunca foi previamente descrita na literatura médica, está descrita nos bancos populacionais (ExAC no frequency) e registrada na ClinVar (ID: 985153). Os algoritmos de predição de patogenicidade (SIFT, PolyPhen-2, Align-GVGD) preveem que essa variante seja disruptiva. DISCUSSÃO: A SLSN foi descrita em 1961 por Senior e Loken, que relataram casos de crianças com nefronoftise associado à degeneração retiniana. A SLSN é uma ciliopatia autossômica recessiva caracterizada por RP e nefronoftise, que geralmente se apresenta nas duas primeiras décadas de vida. A gravidade da manifestação ocular é variável, sendo a Amaurose Congênita de Leber a forma mais grave e a RP a menos grave, caracterizada por perda progressiva do campo visual, nictalopia e pigmentação retiniana. As manifestações renais ocorrem após o nascimento ou durante a infância, e são idênticas às da nefronoftise isolada, incluindo poliúria, polidipsia, enurese secundária, anemia, nefrite intersticial crônica e cistos renais exofíticos, podendo levar à hidronefrose, como apresentado pela paciente; insuficiência renal aguda ou crônica e à doença renal terminal. Pode haver a dilatação dos ductos intrahepáticos, cistos hepáticos, fibrose hepática, obesidade e distúrbios neurológicos. Geralmente esses sintomas possuem início insidioso e os pacientes progridem para doença renal em estágio final antes dos 20 anos de idade. Como o início da doença é insidioso, o diagnóstico precoce da SLNS a partir do quadro oftalmológico permitiu melhor investigação, diagnóstico, monitoramento e tratamento das manifestações sistêmicas associadas. CONCLUSÕES: Descrevemos uma paciente com SLSN-8 (OMIM #616307) com RP, nefronoftise e insuficiência hepática associada à variante c.2891T>C do gene WDR19, variante nunca antes descrita na literatura e primeiro caso brasileiro relatado.

**Palavras-chave:** Distrofias Retinianas. Pigmentos da Retina. Retina. Ciliopatias. Retinite Pigmentosa.

Resumo

# IODOPOVIDONA PARA TRATAMENTO DE CONJUNTIVITE ADENOVIRAL

Sofia Garcia Rocha[1], Julliano Alves Carneiro Filho[1], Carolina Lorraine Henriques Dias[1], Pamela de Souza Haueisen Barbosa[2]

[1] Universidade Federal de Rondonópolis (UFR), Rondonópolis – Mato Grosso, Brasil
[2] Santa Casa de Rondonópolis, Rondonópolis – Mato Grosso, Brasil
Autor correspondente: Sofia Garcia Rocha, sofia.garcia@aluno.ufr.edu.br

INTRODUÇÃO: A conjuntivite adenoviral é uma das principais infecções oculares externas e gera altos custos socioeconômicos, visto a alta contagiosidade e a consequente necessidade de isolamento prolongado. Apesar da alta prevalência, ainda não há um consenso acerca do tratamento da conjuntivite adenoviral. Atualmente, o tratamento visa o alívio dos sintomas e a prevenção de complicações inflamatórias, com o uso de corticosteroides, entretanto não é capaz de reduzir a infecciosidade dos pacientes. Portanto, o uso de iodopovidona (PVI) no tratamento da conjuntivite adenoviral mostra-se promissor devido ao baixo custo e capacidade antiadenoviral. OBJETIVO: Analisar criticamente a literatura acerca da utilização de PVI para tratamento de conjuntivite adenoviral. METODOLOGIA DE BUSCA: Este trabalho traz uma revisão integrativa de estudos, que foram extraídos das bases de dados: SciELO, LILACS e ScienceDirect; utilizando os descritores: "Agentes Antiadenovirais", "Dexametasona", "Conjuntivite Aguda", "Povidona" e "Iodopovidona". Foram incluídos 8 estudos, na língua inglesa, portuguesa e alemã, publicados entre 2003 e 2022. DISCUSSÃO: A PVI é um dos agentes antiadenovirais mais promissores para o tratamento de conjuntivite aguda. Em estudo in vitro, foi atestado que o PVI em uma concentração de 0,8% se mostrou eficaz contra adenovírus livres, sendo estes indetectáveis após 10 minutos e mais fracamente eficaz contra os vírus em desenvolvimento intracelular. Ademais, em estudo retrospectivo a PVI apresentou redução significativa no tempo de recuperação da doença, quando comparada ao tratamento com trifluorotimidina (TFT), que é considerado clássico na Turquia, local em que o estudo foi realizado. Em contraponto, em ensaio clínico duplo-cego uma solução oftálmica de PVI 1,25% mostrou-se ineficaz contra conjuntivites virais. Já em outro estudo piloto, uma combinação de preparação de PVI com dexametasona apresentou-se benéfica na diminuição da titulação de adenovírus. Quanto à segurança da PVI, um estudo experimental avaliou a toxicidade do colírio de PVI a 2,5% e a 0,5% sobre a superfície ocular, concluindo que o colírio de PVI a 2,5% comprometeu a regeneração epitelial, causou conjuntivite em 100% dos olhos testados, além de gerar em menores quantidades secreção de aspecto mucoso, ceratite ponteada, edema estrômico leve, úlcera de córnea e degeneração hidrópica das células endoteliais, não sendo adequado para utilização em intervalos de até uma hora. Já o colírio de PVI a 0,5%, assim como nos controles, observou-se completa regeneração da lesão epitelial ($p<0,001$). CONSIDERAÇÕES FINAIS: É notável portanto, o grande potencial da PVI para a diminuição da ocorrência de epidemias de conjuntivites adenovirais. Por ser uma droga de fácil acesso e de baixo custo, a PVI manifesta-se como uma iminente alternativa para o tratamento da conjuntivite em países subdesenvolvidos. Entretanto, é necessária a realização de maiores estudos para a comprovação de sua eficácia e a formulação segura efetiva, a fim de esclarecer discordâncias e dúvidas.

**Palavras-chave:** Conjuntivite Viral. Povidona-Iodo. Antiadenovirais.

Resumo

# SÍNDROME DE GRADENIGO: UMA RARA CONDIÇÃO ASSOCIADA A PARALISIA DE VI NERVO

Maria Clara Campos Diniz Duarte[1], Thábata Machado Correia Domingues[1], Aline Alves Matoso[1], Gabriela Gontijo Vieira[1]

1. Instituto de Olhos Hospital Universitário Ciências Médicas (IOCM), Belo Horizonte – Minas Gerais, Brasil
Autor correspondente: Gabriela Gontijo Vieira, gabigontijo@yahoo.com.br

A Síndrome de Gradenigo (SG) é uma complicação rara de otite média aguda (OMA) caracterizada por otorréia purulenta, paralisia do nervo abducente e dor na área de inervação do nervo trigêmeo. Acomete o ápice da parte petrosa do osso temporal e estruturas adjacentes, como o sexto nervo craniano, gerando alterações oftalmológicas, como esotropia. Paciente JKLY, masculino, 3 anos, compareceu à consulta oftalmológica devido a quadro de estrabismo convergente bilateral de início há 2 meses. Apresentou quadro de OMA, tratado com antibioticoterapia, sem melhora completa dos sintomas. Após 1 mês de evolução, apresentou febre, hipoacusia e sinais clínicos de mastoidite. Foi internado e evoluiu com quadro de estrabismo convergente. A tomografia (TC) realizada evidenciou aumento da densidade lateral do seio transverso, pansinusopatia e obliteração da mastoide bilateral, confirmando trombose de seio transverso direito e otomastoidite bilateral. Foi realizada timpanotomia, antibioticoterapia venosa e anticoagulação plena. A criança manteve otalgia significante à direita, refratária aos analgésicos comuns, sugestionando um quadro de dor neuropática, tratado com gabapentina. Foram realizadas uma angioressonância com contraste evidenciando manutenção da trombose venosa do seio transverso direito, sem alterações neurológicas. A criança recebeu alta com persistência da esotropia optando por anticoagulação plena por 6 meses. Ao exame oftalmológico apresentava: acuidade visual sem correção 20/20 em ambos os olhos, ausência de anormalidades à biomicroscopia e fundoscopia; ao teste ortóptico, teste de cobertura sem correção: esotropia para longe e perto de 45 dioptrias prismáticas; movimentação ocular com hiperfunção dos oblíquos inferiores e hipofunção dos oblíquos superiores e do reto lateral esquerdo. O tratamento proposto foi a oclusão alternada dos olhos durante 4 horas por dia, visando evitar contratura do reto medial e optado aguardar possível resolução espontânea do estrabismo. O paciente será reavaliado em 4 meses para acompanhamento do quadro e reavaliação do tratamento. Uma vez que o paciente apresentou quadro clássico da SG, foi realizada TC apontando quadro de trombose no seio transverso direito, confirmado posteriormente com angiorresonância. O paciente necessitou de tratamento com anticoagulação plena. Em relação ao estrabismo, a literatura mostra resolução espontânea dentro de alguns meses do tratamento clínico. Assim seu quadro de esotropia será acompanhado com tratamento conservador, já que a tendência natural é a resolução completa espontânea, sem a necessidade de intervenção cirúrgica. A SG deve ser levada em consideração como diagnóstico diferencial ao se deparar com crianças com OMA e estrabismo adquirido. A história e os achados clínicos direcionam o diagnóstico, que é confirmado com a propedêutica radiológica. Os avanços na radiologia facilitaram o diagnóstico da síndrome e o aprimoramento dos antibióticos tornaram este quadro mais raro. O diagnóstico precoce permite um manejo conservador evitando intervenções cirúrgicas ou sequelas graves.

**Palavras-chave:** Síndrome de Gradenigo. Paralisia do VI Nervocraniano. Esotropia.

Resumo

# A IMPORTÂNCIA DO TRATAMENTO OFTALMOLÓGICO NA SÍNDROME DE SJOGREN PRIMÁRIA

Ana Luiza Ferreira Silva[1], Antonietta Saldanha Alves Bortolone Merlo[1], João Pedro Araújo Brant[2]

1 Faculdade Ciências Médicas de Minas Gerais (FCM-MG), Belo Horizonte – Minas Gerais, Brasil
2 Médico do grupamento de saúde da aeronáutica de Lagoa Santa, Lagoa Santa – Minas Gerais, Brasil
Autor correspondente: Ana Luíza Ferreira Silva, analuiza.brilho@gmail.com

Introdução: A síndrome de Sjögren (SS) é uma doença autoimune de caráter crônico, progressivo e inflamatório que afeta, principalmente, as glândulas exócrinas salivares e lacrimais devido a infiltração de linfócitos nesses locais, culminando em um prejuízo estrutural e funcional dessas glândulas e na doença do olho seco, uma das complicações mais prevalentes. A SS é resultado da interação entre fatores ambientais e genéticos e pode apresentar-se como primária (SSp) ou secundária (SSs) a doenças do tecido conjuntivo, como lúpus eritematoso e artrite reumatóide. Ainda que a SSp seja uma das doenças autoimunes mais comuns, a sua manifestação oftalmológica é pouco diagnosticada, uma vez que queixas de secura são de difícil investigação médica. Ressalta-se que estudos acerca da prevalência da doença registram valores com intervalo variável de 0,04% a 4,8%, cujas diferenças decorrem da utilização de distintos critérios diagnósticos e referências para avaliação das glândulas lacrimais e salivares. Ademais, a síndrome do olho seco ou ceratoconjuntivite seca (CCS) afeta significativamente a qualidade de vida do indivíduo, portanto, salienta-se a relevância do tratamento. Objetivos: Descrever os tratamentos disponíveis para as manifestações oftalmológicas da síndrome de Sjogren primária. Metodologia: Revisão de literatura realizada com os descritores nas bases de dados SciELO e PubMed entre os anos 2017 e 2022, nos idiomas português e inglês. Discussão: A síndrome do olho seco é frequentemente de difícil manejo, devido a fraca correlação entre os sinais e sintomas e o mau reconhecimento dos subtipos. Dessa forma, o tratamento para as manifestações oculares da SSp compreende uma abordagem tópica e sistêmica no que se refere à gravidade da doença, além da possibilidade de tratamento cirúrgico. O tratamento tópico com colírios lubrificantes e géis oculares é considerado a primeira linha de escolha, uma vez que aumenta o volume do filme lacrimal e reduz o atrito entre a pálpebra e a superfície ocular, sendo comumente utilizados para melhora dos sintomas, os lubrificantes à base de hialuronato de sódio (HS) em diferentes concentrações. A segunda linha de tratamento são os colírios anti-inflamatórios que reduzem o processo inflamatório causando uma estabilização da superfície ocular e alívio dos sintomas oculares, entretanto o seu uso a longo prazo está associado a efeitos colaterais, como desenvolvimento de glaucoma e catarata, sendo, portanto, pouco recomendado. Com relação ao tratamento sistêmico, a pilocarpina de uso oral é atualmente a principal escolha, uma vez que estimula a secreção das glândulas exócrinas por atuar como um agonista parassimpaticomimético colinérgico nos receptores muscarínicos (M3). O procedimento cirúrgico consiste em um tampão de ponto para diminuir o fluxo e manter o volume do filme lacrimal, entretanto ainda é pouco utilizado pois pode levar a acúmulo de proteína pró-inflamatória local, o que tornaria o caso mais grave. Considerações Finais: Dessa maneira, o acompanhamento oftalmológico de indivíduos com SS é extremamente importante, visto que a secura ocular pode cursar com lesões corneais permanentes e, em casos graves, levar à perda visual. Assim, o tratamento ocular é essencial para alívio sintomático e, por conseguinte, melhora na qualidade de vida dos indivíduos.

**Palavras-chave:** Síndrome de Sjogren. Oftalmologia. Síndromes do Olho Seco. Terapêutica.

Resumo

# SÍNDROME DE ALPORT DIAGNOSTICADA A PARTIR DA AVALIAÇÃO BIOMICROSCOPICA: RELATO DE CASO

Ana Luisa Souto Gandra[1], Bernardo Guimarães Lara Carvalho[1], Marcella Moreira Madeira[2], Letícia Arriel Crepaldi[1]

[1] Instituto de Olhos Ciências Médicas (IOCM), Belo Horizonte – MG.
[2] Universidade Federal de Lavras (UFLA), Lavras – MG.

Autor correspondente: Ana Luisa Souto Gandra. E-mail: analuisagandra@hotmail.com

INTRODUÇÃO: A Síndrome de Alport é caracterizada pela tríade clássica de nefrite hereditária progressiva, surdez neurossensorial e alterações oftalmológicas que ocorrem por mutações na cadeia alfa-5 do colágeno tipo IV, presente nas membranas basais do glomérulo, cóclea, saco capsular e retina. Essa síndrome tem padrão de herança ligada ao X em 85% dos casos, tendo nestes o predomínio de acometimento do sexo masculino. Em outros 15%, pode ser autossômica recessiva ou dominante, sem predominância de gênero. DESCRIÇÃO DO CASO: Paciente do sexo masculino, 36 anos, com queixa de baixa acuidade visual (BAV) antiga e hipoacusia, pior após transplante renal em 2011. Paciente nega uso de óculos ou cirurgias oftalmológicas prévias. Relata hematúria macroscópica desde a infância e, em consulta ao prontuário da nefrologia, consta Insuficiencia renal de etiologia indefinida. Atualmente em uso de tacrolimus, micofenolato, prednisona e enalapril. Ao exame, refração dinâmica -3,50E –0,50C X 115° (20/100) e –3,00E –1,25 C X 30° (20/100). À biomicroscopia, córneas transparentes, íris trófica, cristalinos transparentes, presença de lenticone anterior em ambos os olhos (AO). À fundoscopia, sem alterações perceptíveis ao exame. PIO 12 mmHg AO. Após avaliação, optou-se por iniciar propedêutica para facoemulsificação AO devido à baixa acuidade visual, mesmo com correção, causada pela anomalia morfológica do cristalino. DISCUSSÃO: Um dos marcadores na Síndrome de Alport é a hematúria microscópica persistente, frequentemente associada à hematúria macroscópica em crianças e adolescentes e proteinúria em crianças maiores e adultos. O envolvimento ocular geralmente é específico, sendo que as alterações oculares mais comuns são o lenticone anterior e a retinopatia dot-and-fleck. Anormalidades do cristalino como o lenticone anterior ocorrem em até 25% das pessoas e a maioria dos pacientes com essa alteração tem associação à síndrome de Alport. Essa alteração oftalmológica está relacionada com aberrações ópticas internas, o que resulta em redução da qualidade visual. Para o tratamento, a facoemulsificação é um procedimento considerado eficaz para garantir melhor AV nesses pacientes, porém, é descrito o risco de fragilidade e de instabilidade de cápsula anterior e dificuldade na capsulorrexe. CONCLUSÃO: Considerando a importância do tratamento multidisciplinar, é de extrema importância o conhecimento de tal síndrome para o diagnóstico oftalmológico e sindrômico do paciente, assim como o adequado manejo.

**Palavras-chave:** Nefrite hereditária. Lenticone. Facoemulsificação. Hematúria.

Resumo

# NEURORRETINITE UNILATERAL EM PACIENTE JOVEM - A IMPORTÂNCIA DO SEGUIMENTO PARA A DEFINIÇÃO DIAGNÓSTICA

Marcella Moreira Madeira[1], Ana Madeira Carneiro Freitas[2], Lívia Araújo Soares Prado[1], Luiza Machado Ribeiro Glória[2], Gustavo Moreira Madeira [3]

[1] Universidade Federal de Lavras (UFLA), Lavras – MG.
[2] Faculdade de Ciências Médicas de Minas Gerais (FCMMG), Belo Horizonte-MG.
[3] Instituto dos Olhos Ciências Médicas (IOCM), Belo Horizonte – MG.
Autor correspondente: Marcella Moreira Madeira, marcellamadeira@hotmail.com

INTRODUÇÃO: A neurite óptica engloba qualquer afecção inflamatória do nervo óptico, incluindo lesões desmielinizantes, idiopáticas ou infecciosas. A neurorretinite é uma forma incomum apresentada como papilite associada a comprometimento retiniano e figura de estrela macular, sendo potencialmente grave. Pode ser uma manifestação clínica atípica da toxoplasmose, doença causada pelo protozoário Toxoplasma gondii. DESCRIÇÃO DO CASO: Masculino, 21 anos, atendido em 04/07/20 com dor ocular e turvação visual à direita há um dia, com piora progressiva. Negava outros sintomas e episódios prévios. Ao exame apresentava acuidade visual em olho direito (OD) de 20/200. À fundoscopia e à retinografia apresentava edema importante de disco óptico, hemorragias peridiscais e edema de mácula em OD; olho esquerdo (OE) sem alterações. À tomografia de coerência óptica apresentava no OD fluido subrretiniano com descolamento seroso da mácula; OE sem alterações. Encaminhado para avaliação neurológica hospitalar com suspeita de neurite óptica desmielinizante. Ressonância nuclear magnética não foi conclusiva. Optado por iniciar pulsoterapia com metilprednisolona em 05/07/20 por 4 dias. Realizadas punções lombar e rastreio infeccioso em 07/07/20 devido à possibilidade de neurorretinite infecciosa. Exames demonstraram apenas IgG positivo para toxoplasmose; laboratório não possuía sorologia para Bartonella. Em 10/07/20 solicitou-se interconsulta oftalmológica devido à piora do quadro. Na fundoscopia do OD foi observado disco óptico com bordas mal definidas, pequeno infiltrado justadiscal nasal, estrela macular incipiente e hemorragias em polo posterior, sugerindo neurorretinite. Após nova anamnese direcionada, percebeu-se histórico de arranhadura de gato há 2 meses, sendo aventada hipótese diagnóstica de neurorretinite por Bartonella henselae; iniciado tratamento em 15/07/20 com Doxiciclina 100mg. Avaliado novamente em 17/07/20, quando apresentou fundoscopia do OD com meios levemente turvos, foco de retinocoroidite justadiscal nasal exsudativo e estrela macular incipiente. Em região de média periferia temporal, apresentava cicatriz pigmentada com ¼ de diâmetro de disco. Diagnóstico de neurorretinite por toxoplasmose ocular tornou-se mais provável. Iniciado Bactrim-F, associado à doxaciclina, para o tratamento da toxoplasmose ocular. Após quinze dias do início do tratamento o paciente evoluiu com melhora visual importante - acuidade visual 20/25 em OD - mantendo acompanhamento laboratorial. DISCUSSÃO: Inicialmente pode ser difícil diferenciar diagnósticos de neurorretinites e neurites ópticas, pois a clínica e a fundoscopia podem ser semelhantes. Suspeitando-se de doença desmielinizante é importante descartar causas infecciosas antes de realizar pulsoterapia, visto que isso pode piorar o quadro ocular, como ocorreu no caso. Já num contexto de neurorretinite, é necessário fazer diagnóstico diferencial entre toxoplasmose e doença da arranhadura do gato, causada pela Bartonella henselae e principal causa da doença. Na neurorretinite por toxoplasmose, como grande parte da população apresenta IgG positivo para Toxoplasma gondii, a sorologia geralmente é insuficiente para definir diagnóstico. Nesses casos, o protozoário estabelece-se inativo dentro de cistos teciduais, sem provocar inflamação, até que, devido à alterações imunológicas, é ativado e começa um processo inflamatório, como neurorretinite. Assim, o diagnóstico pode ser inicialmente difícil. CONCLUSÃO: É fundamental realizar diagnóstico diferencial criterioso nos casos de neurorretinite para estabelecer tratamento adequado e, assim, minimizar complicações.

**Palavras-chave:** Neurite Óptica. Doença da Arranhadura de Gato. Toxoplasmose.

Resumo

# AVANÇOS E OBSTÁCULOS NA TERAPIA GÊNICA PARA TRATAMENTO DE RETINOSE PIGMENTAR POR MUTAÇÃO BIALÉLICA NO GENE RPE65: REVISÃO DE LITERATURA

Luísa Santana Santos[1], Artur Carvalho Diamante[1], Luiza Souto Borges Baêta[2], Thaísa Pacheco Vilela[3], Hélio de Andrade Pimentel Neto[3]

1 Pontifícia Universidade Católica de Minas Gerais (PUCMG), Contagem – MG.
2 Faculdade de Minas (FAMINAS), Belo Horizonte – MG.
3 Centro Oftalmológico de Minas Gerais (COMG), Belo Horizonte – MG.
Autor correspondente: Luísa Santana Santos. E-mail: luisasantana1805@gmail.com

INTRODUÇÃO: A Retinose Pigmentar (RP) faz parte do grupo de degenerações retinianas hereditárias (DRH) que afetam os fotorreceptores e o epitélio pigmentar da retina. Atualmente, já foram identificados diversos genes relacionados à RP, sendo aqueles relacionados ao gene RPE65 alvo de estudo para a terapia gênica (TG). Diante disso, estudos na área têm se mostrado promissores no tratamento dessa patologia ao buscar retardar os sintomas, que incluem: nictalopia, perda visual central, fotofobia, nistagmo e anormalidades pupilares. OBJETIVO: Abordar e compreender a TG no tratamento da RP por mutações bialélicas do gene RPE65, suas perspectivas e atualidade no campo da medicina translacional. METODOLOGIA DE BUSCA: Revisão narrativa por meio da coleta de artigos científicos dos últimos 5 anos nas bases de dados PubMed e CAPES, contendo os descritores Terapia Gênica, Retinose Pigmentar e RPE65. A seleção destes foi feita por critérios previamente estabelecidos. DISCUSSÃO: As DRH podem ser causadas por mais de 280 mutações descritas até o momento, sendo variantes relacionadas ao gene RPE65 responsáveis por 0,6 a 6% dos casos de RP. Dentre esses casos, a TG é possível solução para o tratamento não só de RP como também da Amaurose Congênita de Leber, uma vez que a mutação pode levar a diferentes patologias. A primeira TG, chamada Voretigene neparvovec-rzyl (VN; marca Luxturna®, Spark Therapeutics Inc, Filadélfia, PA, EUA), aprovada pelo FDA e pela EMA, consiste em uma injeção subretinal contendo um adenovírus como vetor fornecendo uma cópia funcional do gene RPE65 humano a pacientes contendo tal mutação bialélica. Contudo, tal droga ainda apresenta obstáculos que precisam ser estudados a fim de amplificar o tratamento da RP para mais pacientes. Primeiramente, é necessário que o paciente tenha genes acionáveis - genótipos que podem se beneficiar do tratamento -, além de uma quantidade suficiente de células retinianas viáveis. Ademais, a VN ainda é considerada com baixa relação custo-efetividade incremental (RCEI), devido ao seu alto custo (425 mil dólares) e à comparação com outras intervenções possíveis. No entanto, vale ressaltar que a área da TG é altamente promissora e vem tendo efeitos positivos naqueles pacientes que a recebem. Os resultados da fase 1 de pacientes tratados com VN revelam uma possível eficácia de tratamento por até 7 anos e outros estudos evidenciam melhora da acuidade visual de 20/400 para 20/100 e 10% de melhora no índice de função visual após 3 meses da aplicação. Além disso, apesar dos testes de avaliação do progresso ainda serem experimentais, a exemplo do teste de mobilidade de multi-luminância e teste de limite de sensibilidade à luz de campo completo, verifica-se melhoras estatisticamente significativas entre pacientes tratados e grupo controle. CONSIDERAÇÕES FINAIS: Nesse sentido, compreende-se a entrada da VN no mercado como passo fundamental para responder diversas perguntas quanto ao desenvolvimento da TG na oftalmologia, de modo a abrir novas portas a essa área e incentivar novas pesquisas e novas drogas capazes de alterar o curso natural de DHR, com ênfase na RP, a fim de melhorar a qualidade de vida de pacientes portadores de tais doenças.

**Palavras-chave:** Terapia Gênica. Retinose Pigmentar. RPE65.

Resumo

# TELANGIECTASIA MACULAR IDIOPÁTICA DO TIPO 2: UM RELATO DE CASO

Pedro Guilherme Magela Machado Soares[1], Maria Eduarda Corradi Ferreira[1], Lara de Cássia Dutra Teixeira[1], Bernardo Santos Corrêa[1], Victor Fellipe Justiniano Barbosa[1]

[1]Universidade Federal de Juiz de Fora, UFJF, Juiz de Fora – MG.
Autor correspondente: Pedro Guilherme Magela Machado Soares. E-mail: pgmagelaa@gmail.com

INTRODUÇÃO: A telangiectasia macular idiopática do tipo 2 (Mactel tipo 2) é uma patologia caracterizada principalmente por anormalidades presentes na rede capilar ao redor da fóvea, que ocasiona a atrofia de diversos elementos retinianos. Ainda, é importante ressaltar que a doença Mactel tipo 2 possui uma prevalência de apenas 0,1% na população de faixa etária entre 43 e 86 anos. Nesse sentido, esse relato de caso tem como objetivo abordar e discutir os aspectos clínicos e o diagnostico diferencial dessa rara doença no caso em questão. DESCRIÇÃO DO CASO: Paciente do sexo feminino, 75 anos, compareceu ao serviço de Oftalmologia do Hospital Universitário da Universidade Federal de Juiz de Fora (HU-UFJF) para consulta no ambulatório de catarata a fim de avaliar indicação de cirurgia corretiva. Apresentava como queixa baixa acuidade visual (BAV) de caráter progressivo. História patológica pregressa de hipertensão arterial sistêmica em uso de Losartana e de Diabetes Mellitus tipo 2 em uso de Glifage. Negou histórico familiar de cegueira ou glaucoma. Ao exame físico: Acuidade visual do olho direito 20/100 e do olho esquerdo 20/50; Tonometria: 14/14 mmHg; Biomicroscopia evidenciava em ambos os olhos conjuntivas calmas, córneas transparentes, câmaras anteriores formadas sem reação de câmara anterior, pupilas fotorreagentes, cristalinos transparentes; Fundoscopia evidenciava em ambos os olhos vítreos claros, NOC com bordas regulares, escavações fisiológicas, máculas com reflexo foveal reduzido, retinas aplicadas. Exames complementares: Retinografia e angiofluoresceinografia (de 2019) com laudo de imagens sugestivas de telangiectasia macular idiopática tipo 2; angiografia por tomografia de coerência óptica (de 2021) com laudo de dilatação telangiectasicas e distorções dos capilares plexos retinianos superficiais e profundos. A hipótese diagnostica foi de Mactel tipo 2. Como conduta, foi solicitado nova tomografia de coerência óptica e nova angiografia por tomografia de coerência óptica, bem como retorno para acompanhamento do caso no setor de retina do HU-UFJF. DISCUSSÃO: A telangiectasia macular idiopática do tipo 2 manifesta-se com acometimento geralmente bilateral da acuidade visual devido a presença de variações patológicas na rede capilar perifoveal. Possui evolução em duas fases, a primeira sendo não proliferativa apresentando apenas áreas de telangiectasia e atrofia foveal; já a segunda é caracterizada como proliferativa, onde se encontra um processo de neovascularização coroidal evidente. Dessa forma, o caso apresentado se assemelha à clínica da doença em decorrência da progressão de baixa acuidade visual como consequência da fisiopatologia da Mactel tipo 2. Além disso, os achados de exame físico e de exames de imagem sugerem tanto a presença da enfermidade, quanto a evolução da mesma. Assim como indica a epidemiologia da doença, a paciente do caso descrito encontra-se dentro da faixa etária de maior prevalência patologia. O tratamento diverge conforme o estágio da doença, sendo a injeção de medicamentos antiangiogênicos a terapia mais usual. CONCLUSÕES: Diante do exposto, conclui-se que a doença Mactel tipo 2 é uma enfermidade de extrema raridade, possuindo escassa prevalência. Por fim, seu melhor esclarecimento depende de abordagens mais detalhadas e estudos mais aprofundados acerca de sua fisiopatologia e possíveis tratamentos para benefício do paciente e da comunidade científica.

**Palavras-chave:** Telangiectasia macular. Telangiectasia macular tipo 2. Retina. Oftalmologia.

Resumo

# O DESAFIO DIAGNÓSTICO NO ADENOMA HIPOFISÁRIO INVASIVO: UM RELATO DE CASO

Júlia Sant´Anna Rocha Gomes[1], Cláudia Cássia Gama[1], Patrícia Graziela Braga[1], Silvia Lages Ribeiro[1], Bernardo Fontoura Castro Carvalho[1]

[1] Centro Oftalmológico de Minas Gerais (COMG), Belo Horizonte – MG.
Autor correspondente: Júlia Sant´Anna Rocha Gomes.
E-mail: juliasarogo@gmail.com

INTRODUÇÃO: O macroadenoma hipofisário é um tumor benigno caracterizado por crescimento lento e tamanho maior que 10 milímetros. Seu sítio anatômico está em íntima relação com a via óptica, sendo assim seus principais sintomas incluem distúrbios visuais como alterações campimétricas e baixa acuidade visual. O objetivo deste relato de caso é aumentar a suspeição diagnóstica para esta afecção, visto que o oftalmologista é, muitas vezes, o primeiro profissional a ser procurado pelos pacientes portadores de macroadenoma hipofisário. DESCRIÇÃO DO CASO: AWB, 43 anos, masculino, compareceu a consulta no Centro Oftalmológico de Minas Gerais com queixa de baixa acuidade visual (BAV) progressiva em olho direito (OD) há 6 meses. Ao exame, apresentava acuidade visual com correção: 20/200 (com posição de cabeça) em OD e 20/25 em olho esquerdo (OE); biomicroscopia: sem alterações em ambos os olhos (AO); fundoscopia: palidez de disco em AO, mais acentuada em OD; pressões intraoculares: 18/16 mmHg. Foram solicitados exames complementares. Campo visual computadorizado: OD inviável, OE escotoma absoluto em hemicampo temporal; angiofluoresceínografia: dentro da normalidade em AO; OCT: redução difusa da camada de fibras nervosas em AO; RNM de crânio e órbitas: achados compatíveis com macroadenoma hipofisário com extensão suprasselar, parasselar à direita, com invasão do seio esfenoide, exercendo importante efeito compressivo sobre o quiasma óptico, com sinais de atrofia do mesmo e dos segmentos intracranianos e intraorbitários de ambos os nervos ópticos. Realizado encaminhamento para neurocirurgia para avaliação de exérese cirúrgica do tumor. DISCUSSÃO: Os macroadenomas podem ou não ser funcionais, quando produtores de hormônios geralmente secretam prolactina ou somatotrofina. Os adenomas chamados invasivos caracterizam-se por alcançarem um tamanho grande, excedendo a fossa hipofisária, expandindo-se suprasselarmente e dentro do seio esfenoidal, como no caso relatado. A maioria dos adenomas invasivos é não funcional, por isso o paciente costuma ter um diagnóstico tardio. Os sintomas, quando presentes, estão relacionados ao efeito compressivo do tumor e incluem cefaléia e diminuição da acuidade visual. No campo visual temos como achado clássico a hemianopsia bitemporal por compressão das fibras decussantes no centro do quiasma óptico. Estes defeitos campimétricos podem ser congruentes ou incongruentes, sendo que nos defeitos incongruentes, a exemplo do que ocorreu no caso relatado, temos o acometimento maior de um dos olhos. O OCT, por sua vez, nos auxilia na predição do prognóstico visual. Pacientes que têm defeitos campimétricos significativos, porém com a espessura da camada de fibras nervosas da retina preservada (aproximadamente maior do que 75 micrômetros) tipicamente evoluem bem, independentemente do grau de perda visual pré-operatória. No caso relatado, o fato de haver uma redução difusa da camada de fibras nervosas em AO pode ser um preditor de mal prognóstico visual. CONCLUSÕES: O adenoma hipofisário é a terceira neoplasia primária intracraniana mais comum e a principal causa de compressão do quiasma óptico. Porém, o seu diagnóstico precoce permanece um desafio, visto que seus sintomas são muitas vezes tardios. O oftalmologista, através da suspeita diagnóstica, tem papel fundamental na história natural desta doença e pode alterar de forma favorável o prognóstico visual do seu paciente.
Palavra-Chave: Adenoma. Neoplasia hipofisária. Campo visual. Quiasma óptico.

Resumo

# DISTROFIA RETINIANA COM APRESENTAÇÃO SUGESTIVA DE COROIDEREMIA: UM RELATO DE CASO

Joyce Emanuelle Moreira[1], Mariana Flores Vianna[1], Lucas Assis Costa[2]

[1]Faculdade Ciências Médicas de Minas Gerais (FCMMG), Belo Horizonte – MG.
[2] Instituto de Olhos Ciências Médicas (IOCM), Belo Horizonte – MG.
Autor correspondente: Joyce Emanuelle Moreira. E-mail: joycemoreirae@gmail.com

INTRODUÇÃO: A coroideremia é uma distrofia retiniana hereditária rara, ligada ao X, caracterizada pela degeneração difusa e progressiva do epitélio pigmentar da retina (EPR), fotorreceptores e coriocapilar. Tem prevalência de 1 em 50.000-100.000 indivíduos, predominantemente homens. Associa-se a mutações no gene CHM, que codifica a proteína REP-1. A perda da função desta acarreta em morte celular e degeneração da retina externa. DESCRIÇÃO DO CASO: Paciente RSC, masculino, branco, 55 anos. Encaminhado ao departamento de retina devido a queixa de baixa visual progressiva e de longa data, com início há mais de 10 anos e piora recente, especialmente no olho direito. Histórico de irmão com quadro semelhante e visão subnormal em olho esquerdo e acuidade visual relativamente preservada em olho direito e diagnóstico de distrofia retiniana padrão Stargardt. Comorbidades: hipertensão arterial sistêmica. Negava cirurgias ou patologias oculares prévias conhecidas. Ao exame: Acuidade visual corrigida 20/100 em olho direito e 20/40 em olho esquerdo. Biomicroscopia evidenciava apenas catarata nuclear incipiente, sem outras alterações. Fundoscopia: Presença de áreas de atrofia/rarefação do EPR macular difusamente em ambos os olhos, com áreas de mobilização de pigmento em pólo posterior. Angiografia demonstrava, desde as fases precoces, presença de extensa área de hiperfluorescência correspondendo a áreas de completa ausência de coriocapilar e EPR e camadas retiniana, com ilha central de hiperfluorescência correspondendo a tecido foveal remanescente em olho esquerdo, e atrofia completa em olho direito. OCT macular: Anormalidade na retina neurossensorial (fotorreceptores/EPR), com atrofia difusa em região foveal e presença de tubulações na retina externa.DISCUSSÃO: A apresentação clínica da coroideremia inicia-se geralmente em torno da primeira década de vida, com nictalopia. Tende a progredir com visão central poupada até aproximadamente quinta a sexta décadas, com evolução para acometimento foveal, tal como no caso descrito. Detecção de casos homólogos em familiares, principalmente do sexo masculino, reforçam o diagnóstico, que pode ser confirmado através de testagem genética quando disponível. Exames complementares como a tomografia de coerência óptica (OCT) e autofluorescência corroboram a avaliação prognóstica e permitem o acompanhamento da progressão da doença. Atualmente, não há alternativas terapêuticas conhecidas que possam reduzir a progressão desta distrofia, porém perspectivas futuras incluem terapia gênica com vetor adenoviral, já utilizada em pacientes com amaurose congênita de Leber. CONCLUSÕES: Distrofias retinianas apresentam-se, de modo geral, como casos desafiadores com possibilidade de progressão, afetando indivíduos em idade produtiva. Seguimento com propedêutica complementar e aconselhamento familiar são essenciais.

**Palavras-chave:** Coroideremia. Degeneração retiniana. Relato de Caso.

Resumo

# SÍNDROME DE KLIPPEL-TRENAUNAY-WEBER: RELATO DE CASO

Igor Librelon Vargas[1], Amanda Calheiros Bertão[2], Paula dos Santos Ribeiro Laborne Mendonça[2]

[1]Faculdade Ciências Médicas de Minas Gerais (FCMMG), Belo Horizonte – MG.
[2]Instituto de Olhos Ciências Médicas (IOCM), Belo Horizonte – MG.
Autor correspondente: Igor Librelon Vargas. E-mail: igorlvargas@gmail.com

INTRODUÇÃO: A síndrome de Klippel-Trenaunay-Weber (SKTW) é uma doença rara caracterizada clinicamente pela presença de hemangioma plano, alterações venosas como malformações e varizes, hipertrofia óssea e de tecidos moles. A SKTW é pouco frequente em nosso meio e merece destaque por ser progressiva e de grave morbidade. DESCRIÇÃO DO CASO: Y.G.M., 12 anos, feminino, compareceu no departamento de glaucoma do Instituto de Olhos do Hospital Universitário Ciências Médicas de Minas Gerais (IO-HUCM) acompanhada da mãe no dia 27/07/2022. Na consulta, foi observada pressão intraocular elevada. No relatório enviado pelo neurologista assistente foi descrito o diagnóstico de SKTW, atraso neuropsicomotor e crises convulsivas em controle com o uso contínuo de oxcarbazepina. A mãe informou histórico de cirurgia oftalmológica aos 07 meses no olho direito (OD) devido a glaucoma congênito. Além disso, aos 09 anos realizou a colocação de tubo (Ahmed Glaucoma Valve) no OD. Refere que há três anos está sem acompanhamento oftalmológico por questões financeiras. Negou uso de colírio, história familiar de glaucoma ou amaurose e alergias medicamentosas. Ao exame, apresentava acuidade visual sem correção (AVSC) de movimentos de mãos OD e 20/150 (tabela de Snellen) no olho esquerdo (OE). À biomicroscopia do OD, evidenciou macrocórnea, ceratite microbolhosa temporal superior com tubo tocando o endotélio, sinequia anterior devido à inflamação crônica, e cristalino turvo. No OE, córnea encontrava-se transparente, câmara anterior ampla e observado ectrópio uveal. A pressão intraocular de ambos os olhos era 24mmHg e não foi possível realizar a fundoscopia, uma vez que a paciente não apresentava-se colaborativa ao exame. Solicitado, então, gonioscopia e fundoscopia sob sedação para documentação e acompanhamento da paciente. DISCUSSÃO: As alterações oftalmológicas associadas à SKTW incluem anormalidades vasculares da órbita, íris, retina, coróide e nervo óptico. Entre os achados, estão: varizes de órbita, varicoses retinianas, angioma coróide e melanoma, heterocromia iridiana, estrabismo e glaucoma. Devido à complexidade da síndrome, que possui natureza progressiva e ampla variedade de apresentações clínicas, os pacientes devem ser tratados de forma individualizada por uma equipe médica multidisciplinar. O manejo da SKTW é predominantemente conservador, mas cirurgia, terapia à laser, escleroterapia e terapia embólica também podem ser utilizadas. Quanto às repercussões oculares, o tratamento padrão para o glaucoma tem sido o tratamento medicamentoso contínuo combinado com cirurgias, com o objetivo de controlar a pressão intraocular e prevenir danos ao nervo óptico. CONCLUSÃO: A SKTW é uma síndrome rara, de grande complexidade e de ampla variedade de apresentações, dessa forma novos estudos devem ser realizados para um melhor entendimento da síndrome e para garantir um melhor tratamento aos acometidos.

**Palavras-chave:** Malformações vasculares. Mancha vinho do porto. Glaucoma.

Resumo

# IMPORTÂNCIA DA TOMOGRAFIA DE COERÊNCIA ÓPTICA (OCT) PARA O PROGNÓSTICO VISUAL NO MACROADENOMA HIPOFISÁRIO: UM RELATO DE CASO

Denise Borges de Andrade Mendanha[1], Ava Cristina Viegas Almeida[1], Mariana Almeida Botelho[2], Bernardo Merrighi de Figueiredo Amaral[2], Luciano Mesquita Simão[3]

1Instituto de Olhos Ciências Médicas-Belo Horizonte, Minas Gerais-BH.
2Faculdade Ciências Médicas de Minas Gerais - FCMMG-BH.
3Docente da Faculdade Ciências Médicas de Minas Gerais, Belo Horizonte-MG.

Autor correspondente: Denise Borges de Andrade Mendanha. E-mail: denisemedicinaevangelica@gmail.com

INTRODUÇÃO: O objetivo desse relato de caso é discutir com o valor do OCT nas lesões de vias ópticas. Os macroadenoma de hipófise é um tumor benigno caracterizado pelo aumento proliferativo de células produtoras de hormônios tróficos. O diagnóstico acontece comumente em decorrência da alteração visual decorrente da compressão quiasmática pelo tumor. A Tomografia de Coerência Óptica (OCT) permite uma previsão da recuperação visual após o tratamento do macroadenoma ao permitir o conhecimento do estágio da compressão quiasmática pelo tumor. DESCRIÇÃO DO CASO: Uma paciente, de 79 anos, encaminhada ao serviço de neuro-oftalmologia após apresentar, à avaliação oftalmológica inicial, baixa visual há 4 anos e palidez temporal de nervo óptico bilateral. Ao exame apresentava acuidade visual no OD 20/20-2 e no OE 20/100-2 , percepção de escotoma temporal ao teste de campo visual por confrontação e ao teste de Amsler associado à diminuição da percepção de contraste e da visão cromática por Ishihara em ambos os olhos. As pupilas eram fotorreagentes e não havia defeito pupilar aferente relativo. O campo visual computadorizado confirmou alteração de defeito bitemporal e a OCT revelou redução da camada de fibras nervosas em retina nasal bilateralmente, além de redução global e importante da camada de fibras nervosas peripapilar (OD 60 µm e OE 54 µm). Os resultados da OCT e da campimetria computadorizada sugerindo a hipótese diagnóstica de uma lesão expansiva em topografia do quiasma óptico foi, posteriormente, confirmada por achado compatível com macroadenoma hipofisário à tomografia computadorizada de crânio. A paciente foi encaminhada ao serviço de urgência de Neurocirurgia. DISCUSSÃO: A OCT demonstrou uma diminuição da espessura das camadas plexiforme interna e células ganglionares da retina temporal e nasal em ambos os olhos e diminuição da espessura da camada de fibras nervosas maculares nasais bilaterais. Esses achados são condizentes com a ocorrência da degeneração retrógrada na via óptica anterior por compressão quiasmática ao demonstrar, além da cronicidade do processo patológico, o mau prognóstico de recuperação visual, independentemente da opção terapêutica, sendo a justificativa do encaminhamento ao serviço de urgência para mitigar maior dano visual. CONCLUSÃO: O caso ilustra o OCT como ferramenta prognóstica no manejo das lesões de vias ópticas.

**Palavras-chave:** Tomografia De Coêrencia Óptica. Neoplasias Hipofisárias. Campo Visual.

Resumo

# RETINOSQUISE FOVEOMACULAR IDIOPÁTICA ESTRELADA NÃO-HEREDITÁRIA - SNIFR: UM RELATO DE CASO

Marcos Dantas Do Vale[1], Esther Faria Sousa Santos[1], Luiz Gustavo Sá Anacleto[1], Maria Clara de Araújo Gontijo[1], Marcos Antônio Barbosa Do Vale[2]

[1]Faculdade Ciências Médicas de Minas Gerais (FCMMG), Belo Horizonte – MG.
[2]Escola Bahiana de Medicina e Saúde Pública (EBMSP), Salvador - BA.
Autor correspondente: Marcos Dantas do Vale. E-mail: dantasmarcos27@gmail.com

INTRODUÇÃO: A retinosquise simboliza a separação anormal das camadas da retina. Com isso, pode ocorrer uma deficiência visual a depender da região afetada. A retinosquise foveal estrelada é mais comumente associada à retinosquise juvenil ligada ao cromossomo X, devido a uma mutação do gene RS1. Além disso, existem outras causas menos frequentes de retinosquise macular. A retinosquise foveomacular idiopática estrelada não-hereditária (SNIRF) é descrita como uma nova categoria de retinosquise foveal estrelada. DESCRIÇÃO DO CASO: Paciente do sexo feminino, 67 anos, queixava-se de baixa acuidade visual (BAV) nos dois olhos, que impactava em seus afazeres diários. Ao exame, o olho direito (OD) apresentava acuidade visual de 20/60 e o olho esquerdo (OE) 20/40. A biomicroscopia apresentava catarata em ambos os olhos, com câmara anterior opticamente vazia. Pressão intraocular de 12 mm/Hg, e, ao exame de fundo de olho, evidenciava descolamento seroso da retina. Foi realizada uma Tomografia de Coerência Óptica (OCT) que confirmou o diagnóstico de maculosquise, uma retinosquise na região macular com expansão da plexiforme externa, nesse caso, mais acentuada no OD. DISCUSSÃO: A SNIFR, se apresenta, geralmente, de forma assintomática ou com poucos sintomas, podendo ter também, uma característica de bilateralidade. Podem ser considerados diagnósticos diferenciais: Maculopatia Miópica Tracional, Síndrome da Tração Vítreo Macular, Maculopatia pela Fosseta de Disco Óptico e Maculosquise ligada ao cromossomo X. Uma vez que, o aspecto tomográfico da retina nos exames de OCTs desses possíveis diagnósticos são semelhantes. O quadro clínico de SNIFR foi confirmado como primeira hipótese diagnóstica, principalmente, pelas características sintomáticas e individuais da paciente, com relevância à sua idade e sexo. A exclusão dos diagnósticos diferenciais ocorreu pela ausência de sinais referentes à outras enfermidades, como: paciente não apresentava fosseta de nervo óptico, tração vítreo macular e não tinha miopia. Ademais, não se enquadrava como retinosquise senil, já que atingia a mácula e não a periferia da retina. CONCLUSÕES: A SNIFR é uma patologia incomum e de difícil diagnóstico, podendo ser detectada pelo exame de fundo de olho e pela OCT de domínio espectral, em conjunto com a história do paciente. O tratamento cirúrgico é uma abordagem inovadora, que constitui-se da realização de vitrectomia, com remoção da membrana limitante interna, troca fluido-gasosa e tamponamento intraocular com gás C3F8, resultando na restauração da estrutura retiniana e a eliminação de componentes tracionais residuais. Observa-se então, uma boa resposta terapêutica, com o retorno das camadas retinianas ao seu leito original, alcançando uma acuidade de 20/30 no OD - único submetido ao procedimento cirúrgico - e uma significativa melhora na qualidade de vida da paciente.

**Palavras-chave:** Retinosquise. Degeneração Macular. Vitrectomia.

Resumo

# VITREORRETINOCOROIDOPATIA DOMINANTE: ADVIRC: RELATO DE CASO

João Vitor Fortuna Laranjeira[1], Otávio Lima dos Reis[1], Gabriela Picchioni Baêta[1], Juliana Lambert Oréfice[1,2]

[1]Faculdade Ciências Médicas de Minas Gerais (FCMMG), Belo Horizonte – MG.
[2]Centro Oftalmológico de Minas Gerais (COMG), Belo Horizonte - MG
Autor correspondente: João Vitor Fortuna Laranjeira. E-mail: joaovlaranjeira@gmail.com

INTRODUÇÃO: A vitreorretinocoroidopatia dominante é uma doença genética rara caracterizada por mutação no gene BEST1, e causa anomalias no desenvolvimento ocular. DESCRIÇÃO DO CASO: Paciente MVS, feminina, 35 anos, comparece para consulta com queixa de baixa de visão progressiva em ambos os olhos. Ao exame apresentava: acuidade visual com correção: OD: 20/50 e OE 20/125; à biomicroscopia: OD: câmara anterior sem alterações, câmara vítrea: céls 1+/4+, opacidade 1+/4+, catarata subcapsular 1+/4+. OE: câmara anterior: sem alterações, câmara vítrea: céls 2+/4+, opacidade 2+/4+, catarata subcapsular 2+/4+. Tomografia de coerência óptica (TCO)identificou presença de edema de mácula em ambos os olhos. Retinografia: mobilização pigmentar de forma circunferencial em quase toda a média periferia com delimitação abrupta na região do equador posterior, presença de pontos branco-amarelados visíveis na região nasal. O diagnóstico inicial era incerto, mas foi levantada a hipótese de uveíte intermediária. A conduta foi acompanhar durante 6 semanas, solicitar OCT e retinografia, associado ao uso de cloridrato de dorzolamida 2% de 8/8 horas em AO, flurbiprofeno 0,03% de 8/8 horas e acetozolamida 250 mg por via oral, 0,5 comprimido de 8/8 horas. Após 6 semanas, a paciente apresentou OD: 20/20, OE: 20/80, TCO: AO com diminuição da espessura macular,OD: Degeneração tubular nas camadas externas da retina. OE: Nota-se tração vitreomacular justafoveolar. Dessa forma, foi levantada a hipótese de vitreorretinocoroidopatia dominante, que foi confirmada pela mutação no gene BEST 1, encontrado na membrana basolateral do epitélio pigmentar da retina. DISCUSSÃO: Os achados clínicos e sintomas variam de acordo com a fase da doença, sendo a manifestação inicial representada por uma inflamação não infecciosa da cavidade vítrea o que, neste caso, levou à hipótese inicial de uveíte intermediária. À medida que a doença progride, é possível perceber outras alterações no exame clínico, como: hiperpigmentação circunferencial na retina periférica, opacidades retinianas brancas punctatas, catarata subcapsular, sinéquia da íris, tração vítrea, neovascularização. Em estágios mais avançados, também surgem alterações na câmara anterior: íris bombe, seclusão pupilar, glaucoma neovascular com fechamento de ângulo, e sinéquias anteriores periféricas. O estágio final é caracterizado por phthisis bulbi e descolamento tracional total da retina. O diagnóstico é feito pela suspeição clínica, associada à história familiar, alterações no eletrorretinograma e no eletro-oculograma. Os principais diagnósticos diferenciais são distrofia miotônica associada a retinopatia retinose pigmentar concêntrica. O tratamento é sintomático aliado ao manejo de complicações, como a presença de edema de macula e neovascularização coroidiana. CONCLUSÃO: Trata-se de uma doença rara que pode ser de difícil diagnóstico, o qual foi facilitado pelos avanços nos testes genéticos. Ademais, apesar de não haver tratamento específico, a maioria dos pacientes mantém uma acuidade visual relativamente boa durante a vida. Estudos com terapias genéticas por meio de injeções subretinianas de adenovírus com cópias do gene BEST 1 têm demonstrado resultados promissores, mas a aplicabilidade em humanos ainda não é segura.

**Palavras-chave:** Vitreorretinocoroidopatia dominante. ADVIRC. Doença genética.

Resumo

# CORIORRETINITE ATÍPICA: UM RELATO DE PRIMO DIAGNÓSTICO DE NEUROSSÍFILIS E IMUNODEFICIÊNCIA HUMANA (HIV)

Giovana Rodrigues De Martin[1], Rubens Maciel Martins Pereira[1], Isadora Vieira Menicucci[1]

1 Faculdade Ciências Médicas de Minas Gerais (FCMMG), Belo Horizonte – MG. Autor correspondente: Giovana Rodrigues De Martin. E-mai: giovanarodriguesdm@gmail.com

INTRODUÇÃO: A sífilis é uma doença causada pelo Treponema pallidum, infectocontagiosa, com grande prevalência mundial. Sua transmissão pode ocorrer por contato sexual, transfusão sanguínea ou de maneira congênita. O envolvimento ocular da doença tem aumentado muito no Brasil nos últimos anos, e deve ser considerado uma manifestação da neurossífilis, demonstrando um problema grave de saúde pública. DESCRIÇÃO DO CASO: Paciente masculino, 52 anos, procura o serviço de urgência queixando-se de baixa acuidade visual e hiperemia em olho direito, percebida há sete dias. Nega outros sintomas associados. Nega história patológica prévia. Ao exame, apresentava acuidade visual em olho direito (OD) de conta dedos a 20 cm e em olho esquerdo (OE) de 20/25. Pressão intraocular pelo tonômetro de Goldmann de 10 em OD e 12 em OE. À biomicroscopia de OD: conjuntiva hiperemiada, córnea com PKS granulares difusos, puntatas, fácico, câmara anterior formada com reação de 3+/4+, flúor negativo. A fundoscopia demonstrava 02 lesões brancacentas, com bordas mal delimitadas em região nasal e inferior, não confluentes; 01 lesão em média periferia nasal de menor tamanho, brancacenta e com bordas mal definidas, com ponto suspeito de necrose retiniana, de aspecto também exsudativo; HAZE vítreo 1-2+ com celularidade vítrea abundante, disco aparentemente definido. Olho esquerdo sem alterações significativas. O caso foi discutido em equipe e a hipótese inicial foi de coriorretinite atípica, sendo solicitado rastreio infeccioso de urgência no mesmo dia. Resultados laboratoriais: teste rápido de HIV reagente, VDRL superior a 1:2048, toxoplasmose IgG 0,10, PCR 16,62; os demais exames dentro dos parâmetros de normalidade. Posteriormente, foi confirmado imunodeficiência humana adquirida com contagem de CD4 e Western-blot. Também foi realizada punção liquórica com critérios de inclusão para neurossífilis. DISCUSSÃO:Pacientes com a Síndrome da Imunodeficiência Adquirida (AIDS) podem apresentar alterações significativas da história natural de várias infecções comuns, incluindo a sífilis, o que pode aumentar a gravidade dos casos e a precocidade de neurossífilis. A maioria dos pacientes com sífilis ocular apresenta diminuição da acuidade visual após uveíte posterior, que geralmente se manifesta como coriorretinite multifocal, como no caso acima. Outras manifestações incluem necrose retiniana e neurite óptica. No entanto, normalmente as apresentações são atípicas e em pacientes não sabidamente soropositivos, o que demanda atenção dos oftalmologistas e necessidade de diagnóstico rápido. O diagnóstico de sífilis ocular deve sempre ser considerado neurossífilis e requer realização de punção lombar. A pesquisa do líquido cefalorraquidiano (LCR) é essencial para excluir o envolvimento do SNC e determinar a necessidade de punção lombar repetida para avaliar a resposta ao tratamento, como no caso acima. O tratamento padrão ouro envolve o uso de penicilina cristalina endovenosa em regime hospitalar, bem como antibiótico profilaxia devido a baixa imunidade dos pacientes. CONCLUSÕES: As manifestações oculares atípicas de doenças como a sífilis pode ser o primeiro achado de um paciente imunossuprimido. As alterações iniciais são inespecíficas, como baixa acuidade visual, e por isso demandam experiência do médico oftalmologista. O tratamento precoce evita sequelas tanto a nível visual quanto a nível sistêmico.

**Palavras-chave:** Sífilis. Neurossífilis. Imunossupressão humana. Neurorretinite. Baixa acuidade visual.

Resumo

# A SÍNDROME DE URBACH-WIETHE: UM RELATO DE CASO

Gustavo Arantes[1], Júlia Marques[1], Isabela Araujo[1], Lara Teixeira[2], Aline Matos[2]

1Universidade Federal de Juiz de Fora (UFJF).
2Hospital Universitário da Universidade Federal de Juiz de Fora (HU-UFJF).
Autor correspondente: Gustavo Candiá Arantes. E-mail: gu.gucandia@gmail.com

INTRODUÇÃO: A Síndrome de Urbach-Wiethe é uma genodermatose autossômica recessiva causada pela mutação no gene da proteína 1 da matriz extracelular (ECM 1) que acarreta na deposição de material hialino na pele, mucosa oral, estruturas intraoculares e órgãos internos, principalmente trato respiratório superior e sistema nervoso central. O objetivo deste relato é descrever e divulgar o caso desta condição rara, como forma de ampliar o conhecimento acerca dessa patologia. DESCRIÇÃO DO CASO: Paciente do sexo feminino, 35 anos, encaminhada ao serviço de Oftalmologia pelo Departamento de Dermatologia devido ao diagnóstico confirmado por biópsia, em outubro de 2021, de Síndrome de Urbach-Wiethe. Apresentava cefaleia e lesões cutâneas, na mucosa oral e pálpebras, com início na infância e aumento progressivo do número de lesões. No momento da consulta, queixava-se de prurido ocular, bolhas em margem palpebral que iniciaram com quadro de hiperemia seguido de sangramento e olho seco. Em uso de Nortriptilina, Levitiracetan, Diost e saliva artificial por xerostomia. Ao exame físico: Acuidade Visual com Correção (AVCC): 20/20 em ambos os olhos; Tonometria: 12/12mmHg; Na Biomicroscopia apresentava em olho direito lesões císticas em margens palpebrais, de onde emergem cílios em diversas direções, alguns em pálpebra inferior e 1 em pálpebra superior tocando a córnea, ceratite epitelial, íris trófica, cristalino transparente; e em olho esquerdo, lesões císticas em margem palpebral de onde emergem cílios em diversas direções, alguns tocando região da carúncula, córnea transparente, íris trófica, cristalino transparente. À fundoscopia de ambos os olhos: vítreo transparente, escavação fisiológica. Retina aplicada. Reflexo foveal preservado. Vasos sem alterações. Como conduta, foi realizada a epilação dos cílios triquiáticos, prescrito lubrificante e slicitado retorno para avaliar necessidade de eletrólise ou cauterização a laser dos cílios triquiáticos, em caso de recorrência. DISCUSSÃO: A proteinose lipóide inicia-se geralmente na primeira infância com rouquidão, seguido de erupção cutânea, como no caso descrito, podendo envolver superfícies extensoras (cotovelos e joelhos) com hiperceratose acentuada em resposta a traumas menores. Já as manifestações oculares são descritas desde os primeiros relatos da doença. Conjuntamente à blefarose moniliforme que é constituída por agrupamento de pápulas, em forma de contas de um rosário, como visto em nosso caso, é possível encontrar alterações em qualquer parte do olho, como córnea, conjuntiva, esclera, malha trabecular, íris/pupila, cristalino, retina e ducto nasolacrimal. Além do valor diagnóstico, as lesões palpebrais acompanham a infiltração das glândulas de Zeiss, Moll e Meibomius, causando madarose, triquíase e, às vezes, distiquíase. Nenhum tratamento eficaz é conhecido e o manejo é orientado para melhora sintomática. As lesões palpebrais podem ainda ser tratadas com colírios anti-histamínicos, remoção cirúrgica e terapia com laser de CO2. CONCLUSÕES: A condição descrita é muito rara e uma abordagem multidisciplinar é necessária para seu diagnóstico e condução terapêutica desses pacientes. As manifestações oculares são consideradas infrequentes, o que requer atenção e melhor descrição na literatura.

**Palavras-chave:** Proteinose Lipoide de Urbach e Wiethe. Oftalmologia. Dermatopatias genéticas.

Resumo

# DESENVOLVIMENTO DE MEMBRANA NEOVASCULAR SUBRETINIANA SECUNDÁRIA À COROIDOPATIA PUNTATA INTERNA: UM RELATO DE CASO

Hugo de Rezende Mafra[1], Ana Fayga Rezende Mafra[2], Gabriela Gonzaga[2], Carlos Henrique de Azevedo Mafra[3]

1Instituto de Olhos Ciências Médicas (IOCM), Belo Horizonte – MG.
2Faculdade Ciências Médicas de Minas Gerais (FCMMG), Belo Horizonte – MG.
3Santa Casa, Belo Horizonte - MG.
Autor correspondente: Hugo de Rezende Mafra. E-mail: mafra.hugo@yahoo.com.br

Introdução: A coroidopatia puntata interna (PIC) trata-se de uma uveíte posterior que compõe o grupo da síndrome dos pontos brancos, um conjunto de coriorretinopatias inflamatórias nas quais há a presença de lesões brancas múltiplas e discretas na profundidade da retina e da coroide. Estatisticamente, a PIC é uma condição com baixa incidência na população, usualmente bilateral e assimétrica, que afeta principalmente mulheres brancas, jovens, míopes e previamente hígidas. Descrição do caso: Paciente do sexo feminino, 42 anos, foi atendida no Instituto de Olhos Ciências Médicas com queixa de baixa acuidade visual (BAV) súbita em olho direito (OD), após ter se despertado com fotopsias. Referiu cronologia de 3 meses, com piora progressiva do quadro. Relata ser portadora de Diabetes Mellitus tipo 2. Ao exame oftalmológico, apresentava alto nível de miopia, OD com refração -13,00x-1,25x5° e olho esquerdo (OE) com refração -15,50x-0,50x25°. Além disso, apresentou melhor acuidade visual corrigida (MAVC): conta dedos junto ao rosto (CDJR) OD e 20/30 em OE. Biomicroscopia sem alterações em OE. Presença de ceratite puntata difusa discreta em OD. Mapeamento de retina, em ambos os olhos (AO): Fundus Miopicus. OD: vítreo claro, disco oblíquo, atrofia peripapilar importante, rarefação difusa de epitélio pigmentar da retina (EPR), brilho macular alterado com lesão acinzentada elevada sugestiva de membrana vascular subretiniana (MNVSR), regiões de atrofia coriorretinianas numulares maculares e próximas a média periferia nasal. Angiografia fluorescente indicou hiperfluorescência macular nas fases tardias por staining e extravasamento de contraste por leakeage AO. Tomografia de coerência óptica de OD atestou a presença de dobras da membrana limitante interna com tração vertical/tangencial, presença de espaços hiporreflectivos intrarretinianos e depósito de material hiperrefletivo nas camadas externas. Discussão: A literatura indica que essa doença inflamatória é geralmente assintomática. No entanto, verifica-se que alguns pacientes apresentam fotopsias, turvação visual, escotomas paracentrais e metamorfopsia. Durante a fase aguda, poucas lesões de 100-300 micra branco-amareladas ao nível do EPR ou coroide podem ser observadas sem sinais inflamatórios de segmento posterior. Contudo, há quadros de desenvolvimento de membrana neovascular subretiniana (MNVSR), de fibrose subretiniana ou de lesões que na fóvea, que representam complicações com grave ameaça a visão do paciente. Esse desfecho complicado foi observado na paciente em questão, que apresentou MNVSR e, consequentemente, teve comprometimento da AV, o que justifica sua queixa inicial. Nesse caso, não foi realizado diagnóstico precoce, havendo prejuízo na AV. A abordagem terapêutica recomendada nessa doença varia a depender da localização das lesões, estágio da doença e presença de MNVSR. Enquanto a PIC geralmente é tratada com esteróides sistêmicos ou locais, a presença de complicações neovasculares, como MNVSR, que foi abordada no caso, deve ser conduzida com terapia a laser e/ou injeções intravítreas de antifator de crescimento endotelial vascular. Conclusões: Diante disso, torna-se evidente a importância do seguimento oftalmológico seriado e completo, para a análise de achados sugestivos da doença e, assim, seu diagnóstico precoce. Isso possibilita a escolha da terapia mais adequada, bem como o acompanhamento apropriado do paciente, a fim de evitar e detectar rapidamente suas possíveis complicações e seus planos terapêuticos.

**Palavras-chave:** Oftalmologia. Síndrome dos Pontos Brancos. Coroidopatia Interna Ponteada. Acuidade Visual.

Resumo

# MANEJO QUIMIOTERÁPICO DO RETINOBLASTOMA: COMPARAÇÃO DA EFICÁCIA E SEGURANÇA DO USO DE MELFALANO COM E SEM TOPOTECANO

Gabriel Merrighi de Figueiredo Amaral[1], Arthur Kalil Santana Nasser[1], Gabriel Freitas Fraga[1], Isabella Monteiro Barbosa de Souza[1], Fábio Nishimura Kanadani[2]

[1] Acadêmicos de Medicina da Faculdade Ciências Médicas de Minas Gerais, Belo Horizonte, MG – Brasil.
[2] Coordenador do Glaucoma Instituto, Belo Horizonte, MG - Brasil.
Autor correspondente: Gabriel Merrighi de Figueiredo Amaral. E-mail: gabrielmerrighi14@gmail.com

INTRODUÇÃO: O retinoblastoma é o tumor maligno intraocular mais frequente na criança, correspondendo de 2 a 4 % dos tumores malignos pediátricos. Originário da membrana neuroectódermica da retina embrionária, os sinais e sintomas variam conforme tamanho e localização. Há 20 anos, o tratamento de retinoblastoma era sinônimo de enucleação ou radioterapia externa que, na maioria das vezes, causava enoftalmia e acentuadas deformidades faciais. Entretanto, as novas técnicas têm-se mostrado eficientes na regressão tumoral, como a quimioterapia intra-arterial e intra-vítrea. Para essas técnicas, o fármaco de primeira escolha é o Melfalano, que pode ser usado combinado, ou não, ao Topotecano. OBJETIVO: Revisar a eficácia e segurança do uso do fármaco Melfalano, com e sem a adição do Topotecano, no tratamento quimioterápico do retinoblastoma. METODOLOGIA DE BUSCA: Revisão integrativa da literatura, com busca nas bases de dados PubMed e SciELO, com os descritores "Efficacy", "Safety" "Retinobastoma", "Melphalan" e "Topotecan". Foram incluídos 5 artigos originais publicados entre 2020 e 2021 em revista indexada, com desenho de estudo de coorte, realizados com pacientes com retinoblastoma. Os critérios de exclusão foram: artigos anteriores ao recorte temporal de 5 anos, com inconsistência metodológica entre objetivos e desfechos, e representatividade limitada da amostra. DISCUSSÃO: Por meio de estudo comparativo com 77 olhos de 72 pacientes, KIRATLI observou que a taxa de enucleação, naqueles tratados apenas com Melfalano, foi de 62,5% e para os pacientes medicados com Melfalano simultaneamente ao Topotecano, esse índice foi de 10,8%. STACEY demonstrou uma menor diferença em seu estudo com 193 pacientes e 208 olhos, em que o grupo tratado com Melfalano e Topotecano obteve taxa de salvamento do globo ocular de 66%, enquanto o tratado apenas com Melfalano foi de 58%. Em outro estudo, com 29 pacientes e 35 olhos, OPORTO observou que nos procedimentos realizados com Melfalano e Topotecano, a taxa de sucesso foi de 77% e todos os 10 pacientes com apenas um olho restante evitaram a enucleação. No quarto estudo, com 26 pacientes e 27 olhos, TAICH analisou que 21 olhos (77,8%), que receberam Melfalano combinado com Topotecano, foram preservados e somente 3 necessitaram a enucleação. No último estudo comparado, NADELMANN concluiu que, a partir da pesquisa com 28 olhos com retinoblastoma submetidos à quimioterapia intra-vítrea, a aplicação de Melfalano e Topotecano proporcionou uma melhora do quadro clínico. Os estudos evidenciaram, no geral, que o uso exclusivo de Melfalano gerou uma toxicidade à retina. Por outro lado, a utilização do Topotecano sozinho não ofereceu nenhum tipo de toxicidade e o uso dos dois medicamentos combinados geraram melhores resultados, tanto no controle do quadro do olho com retinoblastoma, quanto na preservação do globo ocular. CONSIDERAÇÕES FINAIS: O uso combinado de Melfalano e Topotecano mostrou-se seguro e eficaz, além de proporcionar resultados significativamente melhores em termos de não aumentar a toxicidade hematológica e evitar a enucleação, comparado ao uso do Melfalano como agente único.

**Palavras-chave:** Eficácia. Segurança. Retinoblastoma. Melfalano. Topotecano.

Resumo

# SÍNDROME DE PERKINS: UM RELATO DE CASO

Gabriela Diniz Rabelo Bicalho[1], Gabriela Moreira Ireno[2], Gabriele Santos Pontello Neves[2], Geovana Madureira Teixeira Lacerda Alves[2], Luiza Cesar Correa[3]

Geovana Madureira Teixeira Lacerda Alves[2], Luiza Cesar Correa [3]
[1] Faculdade Ciências Médicas de Minas Gerais, Belo Horizonte – MG.
[2] Faculdade Ciências Médicas de Minas Gerais, Belo Horizonte – MG.
[3] Centro Oftalmológico de Minas Gerais, Belo Horizonte – MG.

Autor correspondente: Gabriela Diniz Rabelo Bicalho. E-mail: gabrielabicalho2000@hotmail.com

INTRODUÇÃO: A uveíte anterior crônica ou iridociclite crônica (IC) consiste na inflamação do trato uveal, por um período superior a 6 semanas. Em até 60% do público infantil, sua manifestação pediátrica é capaz de gerar deficiência visual e complicações oculares como catarata, glaucoma e sinéquias. Em até 50% das IC pediátricas a uveíte se apresenta de forma idiopática, contudo, quando associada a doenças sistêmicas, ela é majoritariamente acompanhada pela artrite juvenil idiopática (AIJ). Nesse contexto, identifica-se a Síndrome de Perkins, termo criado para caracterizar quadros de IC que acometem predominantemente pacientes jovens do sexo feminino sem comprometimento articular ou sistêmico. DESCRIÇÃO DO CASO: Paciente, sexo feminino, 4 anos, com baixa acuidade visual de início há 8 meses e relato de coloração esbranquiçada em ambos os olhos. Mãe menciona que a paciente apresentou prejuízos na leitura durante as atividades escolares, começou a colidir em obstáculos e confundir objetos antes reconhecidos. Ao exame, paciente com sinéquias irido-cristalinianas e opacidades corneanas em ambos os olhos, acuidade visual sem correção em olho direito 20/200 e olho esquerdo conta dedos a 1 metro. Sem outras alterações. Mãe nega quaisquer queixas sistêmicas de artrite. O diagnóstico suspeito era de Iridociclite crônica sem comprometimento articular ou sistêmico (Síndrome de Perkins). Foi iniciado propedêutica laboratorial para doenças autoimunes evidenciando FAN reagente e placa metafásica cromossômica reagente com padrão nuclear homogêneo 1:320. Metotrexato 20 mg por semana e ácido fólico foram iniciados após acompanhamento com reumatologia pediátrica. Foi realizada Ceratectomia Superficial com ácido etilenodiamino tetra acético sob sedação em ambos os olhos para auxiliar na remoção da ceratopatia em faixa. Paciente evoluiu bem ao procedimento apresentando melhora da acuidade visual para 20/25 em ambos os olhos, punctatas de cálcio difusas, sinéquias irido-cristalinianas e catarata cortical anterior em ambos os olhos. DISCUSSÃO: A Síndrome de Perkins é uma condição rara que acomete crianças abaixo de 16 anos de idade, e quando não diagnosticada ou mantida sem tratamento, pode levar a cegueira nesses pacientes. O diagnóstico é realizado inicialmente por meio do exame oftalmológico, o qual engloba o exame com lâmpada de fenda, de fundo de olho e a avaliação da medida da acuidade visual. As manifestações clínicas descritas estão relacionadas ao acúmulo de células inflamatórias na câmara anterior do olho e à formação de sinéquias na evolução. Menos de 2% dos pacientes podem queixar- se de sintomas visuais. Além disso, devem ser solicitados exames laboratoriais a fim de investigar doenças autoimunes. Nessa síndrome, o Fator Antinuclear pode estar presente em até 30% dos casos e não há alteração articular ou doença sistêmica que justifique os achados inflamatórios uveais. O metotrexato é a primeira linha de tratamento na infância e adolescência em que há necessidade de terapia imunossupressora. Para melhora da acuidade visual, foi realizada a Ceratectomia Superficial devido a grande opacidade visual. CONCLUSÕES: Portanto, visto a relevância do caso discutido e a excelente evolução, é imprescindível o diagnóstico e tratamento precoces para evitar complicações. Assim, faz-se necessário a monitorização contínua por oftalmologista juntamente ao serviço de reumatologia.

**Palavras-chave:** Iridociclite crônica. Uveíte anterior. Criança. Síndrome de Perkins.

Resumo

# NECROSE RETINIANA AGUDA APÓS CIRURGIA DE FACOEMULSIFICAÇÃO

Marcela Carneiro Rabello Teixeira[1], Paula dos Santos Ribeiro Laborne Mendonça[2], Amanda Calheiros Bertão[2], Fábio Borges Nogueira[2]

1 Acadêmica de Medicina da Faculdade Ciências Médicas de Minas Gerais (FCMMG), Belo Horizonte – MG.
2 Instituição de Olhos Ciências Médicas (IOCM), Belo Horizonte – MG.
Autor correspondente: Marcela Carneiro Rabello Teixeira. E-mail: marcelarabello2011@hotmail.com

INTRODUÇÃO: A necrose retiniana aguda (NRA) é um quadro raro de retinite necrotizante infecciosa. Os vírus herpes simples (HSV) e o vírus varicela zóster (VVZ), são as principais etiologias. O diagnóstico e o tratamento precoces são indispensáveis. Este é um relato de caso de uma paciente hígida que desenvolveu NRA logo após cirurgia de facoemulsificação (FACO). DESCRIÇÃO DO CASO: Feminino, 66 anos, foi submetida a FACO e implante de lente intraocular no olho esquerdo (OE). Cirurgia sem intercorrências. No segundo dia do pós operatório (DPO), nada digno de nota. No sexto DPO, apresentava dor no OE e piora da acuidade visual (AV). Ao exame: AV OE movimento de mãos. Na BIO OE: Edema de córnea 2+, reação de câmara anterior 2+, fibrina, membrana pupilar e com pressão intraocular normal. ECO-B OE: vítreo claro, retina aplicada, CA formada e LIO tópica. Optado por remoção de membrana pupilar OE. No primeiro DPO da reabordagem para remoção da membrana pupilar, paciente sem queixas. BIO OE: hiperemia conjuntival +1, edema de córnea +2 e ausência de membrana pupilar. No sexto DPO da reabordagem, BIO OE: Edema de córnea +2, reação de CA +2, membrana pupilar. ECO B: retina aplicada e vitreíte leve. Quatro semanas após a última reabordagem cirúrgica, paciente apresentava AV de conta dedos a 2 metros e foi possível pela primeira vez a avaliação do fundo de olho, sendo observada a presença de vitreíte leve, mácula edemaciada com lesões amareladas numulares, vasculite arterial, áreas de necrose retiniana envolvendo regiões da periferia nasal e inferior. Estabeleceu-se o diagnóstico de NRA e a paciente foi encaminhada imediatamente para internação e início do tratamento. DISCUSSÃO: A NRA é uma forma de retinite necrotizante infecciosa que acomete tipicamente indivíduos imunocompetentes de todas as idades. O quadro inicial é unilateral em ⅔ dos casos e apresenta-se com hiperemia, dor ocular, diminuição da acuidade visual e visão turva. A redução da AV está relacionada ao descolamento retiniano, vitreíte crônica, membrana epirretiniana, edema macular, isquemia e neuropatia óptica. O diagnóstico é clínico baseado na presença de um ou mais focos de necrose retiniana localizadas na retina periférica, disseminação circunferencial, vasculopatia oclusiva com envolvimento arterial, reação inflamatória na câmara anterior e vitreíte. O exame de reação em cadeia da polimerase (PCR) e ultrassonografia ocular podem ser úteis também para o diagnóstico. O prognóstico é reservado, com mais da metade dos acometidos mantendo visão de 0,10. Na ausência de tratamento apropriado, o olho contralateral é acometido em 30% dos casos. A terapêutica inclui antivirais em dose de carga, seguida de dose de manutenção, bem como tratamento local. CONCLUSÕES: A necrose retiniana aguda (NRA) é uma condição grave que precisa ser diagnosticada precocemente para que o tratamento seja instituído o mais rápido possível. A avaliação clínica da paciente em questão foi dificultada pela opacidade de meios intraoculares decorrentes, inicialmente, da cirurgia de facoemulsificação, prejudicando o diagnóstico precoce e contribuindo para a piora do prognóstico visual.

**Palavras-chave:** Necrose Retiniana Aguda. Retinite Necrotizante. Facoemulsificação.

Resumo

# GLAUCOMA RELACIONADO À CORTICOTERAPIA TÓPICA EM CRIANÇAS: RELATO DE CASO

Rubens Maciel Martins Pereira[1], Giovana Rodrigues De Martin[1], Isadora Menicucci Vieira[1]

[1] Faculdade Ciências Médicas de Minas Gerais, Belo Horizonte - MG.
Autor correspondente: Rubens Maciel Martins Pereira. E-mail: rubensmp2009@gmail.com

INTRODUÇÃO: O glaucoma é uma neuropatia óptica progressiva que provoca escavação do nervo óptico e perda funcional de campo visual, comumente associado a aumento da pressão intraocular. Medicamentos corticosteroides podem induzir o glaucoma devido a elevação da pressão intraocular, às vezes com dano permanente ao nervo óptico. Essas medicações, por meio de várias vias de administração, são comumente prescritas para crianças, e seus possíveis danos oculares podem ser ainda mais graves e devastadores em crianças do que em adultos. DESCRIÇÃO DO CASO: Paciente do sexo feminino, 2 anos de idade, comparece ao serviço de oftalmologia com suspeita de glaucoma com escavação aumentada. A mãe relata aumento de lacrimejamento em ambos os olhos nos últimos dois meses, não associado a blefaroespasmo ou problemas ao piscar. Nega história patológica prévia ou problemas na gestação. Nega história familiar de glaucoma. Relata que a paciente faz uso de Clenil inalatório nasal duas vezes ao dia, há 8 meses. À biomicroscopia apresentava em ambos os olhos (AO): conjuntiva clara, córneas transparentes, câmara anterior formada sem reação, ausência de buftalmo, ausência de estrias de HAAB. Fundoscopia e retinografia demonstram relação escavação-disco (E-D) 0,8 em AO e pressão intraocular com tonômetro ICARE de 14 mmHg em AO às 16 horas. DISCUSSÃO: O glaucoma é uma das principais causas de cegueira irreversível no mundo, por isso, é fundamental o entendimento das variáveis causadoras para um diagnóstico precoce. Os esteroides tópicos são os mais utilizados em crianças, e por isso, os mais relacionados ao desenvolvimento de glaucoma infantil. Os corticosteroides aplicados tópica e sistemicamente têm um efeito complexo na malha trabecular, com alguns estudos sugerindo alteração genética, menor filtração de humor aquoso e consequente aumento da pressão intraocular. Novas descobertas em genética melhoram a compreensão da patogênese, embora muitas questões permaneçam sem resposta. A neuropatia causada em crianças é ainda mais grave, pois além de atrapalhar o desenvolvimento correto da visão, pode acarretar em ambliopia de um ou ambos os olhos, dificuldade de desenvolvimento social e de adaptação ao meio ambiente. O caso em questão levanta a suspeita entre a relação do uso de corticoterapia tópica por períodos prolongados e o desenvolvimento de neuropatia óptica, embora não seja possível descartar diagnósticos menos prováveis como glaucoma congênito. CONCLUSÕES: O glaucoma secundário ao uso de corticoides se caracteriza como uma doença iatrogênica que pode facilmente levar a cegueira se não for diagnosticada precocemente. Os corticosteroides são amplamente utilizados na prática clínica para o tratamento de muitas doenças sistêmicas e oculares, principalmente em crianças, e por isso, esforços devem ser feitos para detectar a elevação da PIO precocemente e evitar essa forma de neuropatia irreversível.

**Palavras-chave:** Corticoide. Criança. Glaucoma.

RMMG
Revista Médica de Minas Gerais

# ARTIGOS COMPLETOS

Revisão de literatura

# ALTERAÇÕES ESTRUTURAIS DA CÓRNEA E A ESTIMATIVA DO INTERVALO PÓS MORTE: UMA REVISÃO SISTEMÁTICA

Amélia Soares de Melo[1], Yara Vieira Lemos[1], Juliana Lambert Oréfice[2].

[1]Faculdade Ciências Médicas de Minas Gerais (FCMMG), Belo Horizonte - Minas Gerais, Brasil
2Instituto dos Olhos Ciências Médicas (IOCM), Belo Horizonte - Minas Gerais, Brasil
Autor correspondente: Amélia Soares de Melo, Email: amelo0801@gmail.com

**RESUMO**

INTRODUÇÃO: A córnea, distinta estrutura de tecido avascular e transparente do olho, por vezes é acometida por alterações patológicas, iatrogênicas ou traumáticas durante a vida, mas também sofre alterações morfológicas após a morte. Consequentemente, o estudo da córnea tem sido uma área de interesse na ciência forense, principalmente para a estimativa do intervalo pós-morte (IPM). A literatura forense sobre a relação entre as alterações oculares e o IPM tem tradicionalmente focado em variações relacionadas às concentrações de metabólitos e elementos intraoculares. No entanto, as mudanças estruturais do olho ao longo do tempo merecem a mesma atenção porque há evidências de sua relevância no auxílio para a determinação do IPM. OBJETIVO: Reunir e analisar estudos envolvendo alterações estruturais da córnea que possam auxiliar médicos legistas na estimativa do intervalo pós-morte. Esta revisão visa destacar o conhecimento atual que existe neste campo e também identificar caminhos promissores para futuras investigações. METODOLOGIA: Trata-se de uma revisão sistemática, cuja operacionalização iniciou-se com uma consulta aos Descritores em Ciências da Saúde (DeCS), por meio da Biblioteca Virtual em Saúde (BVS) para conhecimento dos descritores universais. Foram, portanto, utilizados como descritores os termos em inglês "Postmortem Interval", "Autopsy", "Ophthalmology" e "Cornea". As buscas para a elaboração deste artigo foram feitas com base na National Library of Medicine, por meio da base de dados PUBMED. RESULTADOS E DISCUSSÃO: As alterações morfológicas da córnea em consequência do IPM são fenômenos bem conhecidos, com descrições na literatura que datam desde o século passado. As limitações mais importantes e comuns encontradas nos estudos revisados foram: as pequenas populações de estudo, a falta de dados robustos necessários para produzir um banco de dados confiável, as análises subjetivas de profissionais, os parâmetros examinador-dependentes, e o foco das investigações apenas em IPMs curtos. Embora os fenômenos estudados não possam ainda ser usados para estimar o IPM, existem expectativas de que com as próximas inovações tecnológicas aplicáveis à prática forense, a determinação da espessura da córnea poderá ser usada em um futuro próximo para se complementar os métodos que em conjunto são utilizados para se estimar o tempo decorrido desde a morte de um indivíduo. Nesse contexto, é possível perceber que não apenas o estudo tradicional sobre as alterações oculares microscópicas e bioquímicas no IPM merecem atenção, mas também os estudos sobre as alterações macroscópicas e não bioquímicas, sobretudo as relacionadas à espessura da córnea, uma vez que apontam para resultados mais promissores. CONSIDERAÇÕES FINAIS: Estimar o intervalo de tempo desde a morte de um indivíduo de uma forma prática e confiável continua sendo uma das mais antigas e complexas questões debatidas na ciência e na prática forense. Houve um progresso significativo no conhecimento da ciência forense oftalmológica utilizando novas tecnologias que têm permitido o surgimento de novas possibilidades para a compreensão desse campo, de modo que, a oftalmologia pode auxiliar o trabalho da medicina legal também neste aspecto.

**Palavras-chave:** Intervalo pós-morte. Córnea. Oftalmologia. Medicina Legal.

## INTRODUÇÃO

A córnea, distinta estrutura de tecido avascular e transparente do olho, faz parte da túnica externa do globo ocular, cobrindo a íris, a pupila e a câmara anterior.[1] Ela atua como barreira de proteção e fornece uma superfície refrativa anterior adequada para o olho. No adulto médio, a córnea possui formato elíptico, com diâmetro horizontal de aproximadamente 12,0 mm e diâmetro vertical de cerca de 11,5 mm. Sua espessura é de aproximadamente 0,5 mm na região central, aumentando gradualmente em direção à periferia.[1,2]

Ao longo da vida, por vezes a córnea é acometida por alterações patológicas, iatrogênicas ou traumáticas, sendo que, após a morte também sofre alterações morfológicas.[2] Com o decesso a córnea torna-se turva e enrugada ao longo do tempo devido à desidratação, degeneração e necrose gradual das células, bem como pelo espessamento irregular do estroma corneano.[1,2] Consequentemente, o estudo da córnea tem sido uma área de interesse na ciência forense, principalmente para a estimativa do intervalo pós morte (IPM). No entanto, a literatura forense tem tradicionalmente focado em variações relacionadas às concentrações de metabólitos e elementos intraoculares em detrimento das alterações estruturais ou morfológicas.[3]

Apesar disso, estudos sobre as mudanças estruturais do olho ao longo do tempo também têm ganhado destaque nos últimos anos, pois, há evidências de sua relevância no auxílio para a determinação do IPM.[2,3] Vários estudos relatam uma correlação entre a opacidade e espessura corneana e o IPM. Na prática forense tradicional, o examinador observa principalmente a opacidade da córnea a olho nu sem auxílio de qualquer instrumento. Nesse contexto, esforços para utilizar a tecnologia de análise de imagem computadorizada para quantificar a opacidade da córnea e estimar o IPM têm sido valorizados.[3]

## OBJETIVO

Reunir e analisar estudos envolvendo alterações estruturais da córnea que possam auxiliar médicos legistas na estimativa do intervalo pós-morte. Esta revisão visa destacar o conhecimento atual que existe neste campo e também identificar caminhos promissores para futuras investigações.

## METODOLOGIA

Trata-se de uma revisão sistemática cuja operacionalização iniciou-se com uma consulta aos Descritores em Ciências da Saúde (DeCS), por meio da Biblioteca Virtual em Saúde (BVS) para conhecimento dos descritores universais. Foram, portanto, utilizados como descritores os termos em inglês *"Postmortem Interval", "Autopsy", "Ophthalmology" e "Cornea"*. As buscas para a elaboração deste artigo foram feitas com base na *National Library of Medicine*, por meio da base de dados PubMed. Os idiomas selecionados para a pesquisa foram o inglês, o espanhol e o português. Inicialmente foram encontrados 45 artigos que foram reduzidos a 10 após análise dos critérios de exclusão. Foram descartados os artigos com foco em alterações microscópicas, histopatológicas e bioquímicas da córnea.

## RESULTADOS E DISCUSSÃO

Os principais dados obtidos nos referenciais teóricos utilizados neste trabalho podem ser observados na *Tabela 1.*

**TABELA DE RESULTADOS**

| Autor e Ano | Parâmetro Estudado | Espécie | Nº de Casos | Método de Análise | Tempo máx. após a morte |
|---|---|---|---|---|---|
| Aoki, T. (1965)[4] | Opacidade | Humanos | n/a | Observação direta | 36 horas |
| Wroblewski, B. (1970)[5] | Opacidade | Humanos | 96 | Observação direta | 03 dias |
| Balci, Y. *et al.* (2010)[6] | Opacidade | Humanos | 100 | Observação direta | 22 horas |
| Kumar, B. *et al.* (2012)[7] | Opacidade | Humanos | 238 | Observação direta | > 36 horas |
| Zhou, L. *et al.* (2010)[8] | Opacidade | Coelhos | 6 | Imagens computador | 47 horas |
| Cantürk, I. *et al.* (2017)[9] | Opacidade | Humanos | 10 | Imagens computador | 15 horas |
| Zheng J, *et al.* (2021)[10] | Opacidade | Humanos | n/a | Corneal-Smart Phone | 72 horas |
| Napoli, PE. *et al.* (2016)[11] | Espessura | Ovelhas | 23 | OCT | 96 horas |
| Nioi, M. *et al.* (2018)[12] | Espessura | Ovelhas | 15 | OCT | 72 horas |
| Napoli, PE. *et al.* (2020)[13] | Espessura | Humanos | 58 | OCT | 19 horas |

**Tabela 1.** Resultados obtidos após a realização da pesquisa por tipo de parâmetro, espécie, tamanho da amostra, método e intervalo máximo de tempo decorrido desde a morte.

Os resultados encontrados por essa revisão revelam que as novas pesquisas têm desvendado alguns métodos de análise da córnea no intervalo após a morte com o auxílio de novas tecnologias que têm permitido o surgimento de novas possibilidades para a compreensão desse campo. Dentre esses métodos, os achados mais relevantes são:

## Opacidades da Córnea

### A) Método: observação direta.

A córnea é fisiologicamente um meio transparente. Pode, contudo, tornar-se variavelmente opaca devido a condições patológicas, em casos de rejeição de transplante, ou como um ajuste anormal a diferentes tipos de trauma.[1,2]

Estudos sobre a transparência da córnea e o IPM remontam desde 1965 quando Aoki concluiu que em todos os seus casos estudados, por até 8-12h após a morte, a córnea permanecia transparente, e, entre 12h e 18h, 15% apresentaram algum sinal de opacidade. No período de 18-24 horas, 25% estavam opacas e este valor subiu para 75% nas 24-36 horas após a morte. Ademais, Aoki também observou que havia alguma variação sazonal de opacidade, na medida em que foi relatado um aumento da sua intensidade nos casos observados no verão em comparação com o inverno. Em seu trabalho, no entanto, não restou definido claramente o método pelo qual foram medidas as opacidades, de modo que entendemos terem sido análises subjetivas.[4]

Em 1970 Wroblewski e Ellis investigaram as alterações oculares após a morte com intuito de remoção de órgãos para transplante. Nos 96 casos examinados, foi relatado que antes de 2h após a morte, apenas uma opacidade mínima podia ser observada na córnea. No entanto, após 2h, 74% dos casos apresentaram opacidade da córnea mais significativa. Sendo assim, conclui-se que a ausência completa desse fenômeno indicaria um intervalo decorrido desde a morte inferior a 2h.[5]

Quatro décadas depois, Balci *et al* estudaram 100 casos e observaram que se os olhos forem mantidos fechados entre as observações, a opacidade da córnea aumentaria significativamente após 8h. Ademais, constatou-se que o uso de géis ou lágrimas artificiais para fins de medição pode afetar a aparência da opacidade da córnea. Nesse sentido, entendeu-se que as avaliações macroscópicas da córnea devem ser feitas no primeiro exame macroscópico antes da aplicação de géis ou lágrimas.[6]

Em 2012, Kumar *et al.* descreveram alterações póstumas na transparência da córnea em função de duas variáveis: o IPM e o clima. Na maioria dos casos, verificou-se que a córnea permanece transparente e úmida dentro do intervalo de 0 à 06h. Torna-se transparente e seca entre 06 e 12h; transparente à turva em 12-24h; turva à opaca em 24-36h e finalmente opaca em um período maior que 36h. Em sequência, notou-se que as mudanças ocorrem mais em clima quente e úmido. Em segundo lugar ficou o clima quente e seco. Em terceiro, o clima frio e úmido, e por fim, o clima com menores mudanças, restou o clima frio e seco.[7]

Em suma, nos quatro trabalhos citados, as variações na transparência/opacidade da córnea foram observadas de forma direta e descritas subjetivamente pelos pesquisadores.[4,5,6,7]

### B) Método: Análise de imagens computadorizadas

Com a evolução da tecnologia, novas perspectivas para a análise da opacidade da córnea têm surgido.[3] Modelos computacionais têm sido desenvolvidos para extrair características específicas das imagens da córnea e elaborá-las para fazer inferências sobre o tempo decorrido desde a morte. Resumidamente, esses métodos são essencialmente baseados na extração de recursos de cor e textura de imagens de opacidades corneanas. Dessa forma, os sistemas de computadores e banco de dados criam e aplicam algoritmos para selecionar e classificar os dados identificados.[8,9]

Zhou *et al.* foram os primeiros a desenvolver esses modelos computacionais, mas os validaram em modelos com animais (coelhos). Em seu trabalho, as regiões da córnea foram extraídas a partir de imagens de olhos de coelhos e descritas por recursos baseados em cores e texturas, que representam as alterações da córnea em diferentes IPM. Os resultados mostraram que o novo método foi estável, não invasivo e conveniente. Uma limitação do estudo é que foram analisadas as córneas apenas quando os olhos estavam abertos. Além disso, outros fatores que influenciam os resultados e precisam ser levados em consideração incluem a variação individual, sexo, idade, temperatura ambiente, etc. Sendo assim, mais estudos são necessários para confirmar se os resultados podem ser aplicados a seres humanos e alcançar melhores resultados.[8]

Canturk *et al.* foram os primeiros a traduzir e desenvolver esta tecnologia para propor e validar um modelo confiável para uso em humanos. No entanto, este grupo de pesquisadores enfatizou que, embora essa tecnologia seja de fácil uso, aumentando a confiabilidade e eficácia do método, os modelos usados por esses sistemas requerem coleta e compartilhamento de dados suficientes sobre opacidades corneanas em bancos de dados específicos. Em resumo, o uso de modelos computacionais é atualmente limitado pela falta de dados robustos necessários para produzir um modelo confiável.[9]

### C) Método: Corneal-Smart Phone

Mais recentemente, em 2021, Zheng J, *et al.* apresentou à comunidade científica uma inovação tecnológica que visa alcançar verdadeiramente uma estimativa IPM quantitativa, não destrutiva e objetiva com base em análises da opacidade da córnea. Neste estudo, foi desenvolvido um dispositivo que pode ser usado para coletar imagens da córnea de cadáveres em cenas de crime ao ar livre. Além disso, a aquisição de imagens da córnea é combinada com a análise de imagens digitais em um aplicativo de smartphone de modo que os usuários podem estimar rapidamente o IPM na cena do crime.[10]

O estudo analisou a correlação entre os valores de seis recursos de cores (RGB, HSV) e o IPM para analisar quantitativamente as

alterações da opacidade da córnea após a morte. A característica de cor RGB da imagem da córnea dentro de 72h após a morte mostrou uma correlação positiva com IPM ($p < 0,01$). A tendência positiva foi mais aparente dentro de 12-60h após a morte. Já o recurso de cor HSV da imagem da córnea dentro de 72h após a morte não teve correlação óbvia com IPM ($p > 0,05$).[10]

Nesse sentido, o modelo RGB, mais comumente usado na análise de imagens, pode refletir de forma abrangente as mudanças de intensidade clara e escura das imagens. O modelo HSV, por sua vez, concentra-se na representação das cores em termos de sua tonalidade, saturação e valor, que não é sensível a pequenas mudanças nas imagens em preto, branco e cinza. Sendo assim, o modelo RGB é mais adequado para representar as mudanças na opacidade das imagens da córnea do que o modelo HSV.[10]

Estudos futuros serão necessários para continuar a fortalecer o design inteligente, desenvolver e expandir a função da interface do dispositivo. Além disso, é essencial coletar ativamente mais dados e imagens sobre a córnea humana após a morte para análise, de modo a alcançar verdadeiramente uma estimativa IPM quantitativa, não destrutiva e objetiva.[10]

### Espessura da córnea
### Método: Tomografia de Coerência Óptica (OCT)

A córnea é uma membrana complexa e sua espessura é variável, sendo mais espessa na periferia e mais fina na área central. Sua estrutura é composta por cinco camadas: epitélio, camada de *Bowman*, estroma, membrana de *Descemet* e endotélio.[1,2]

Em 2016, Napoli *et al.* avaliou as variações da espessura central da córnea após a morte em um modelo animal (ovelhas) utilizando a tomografia de coerência óptica portátil (OCT). Este dispositivo relativamente complexo é normalmente usado em prática clínica oftalmológica. Sua aplicação no campo forense foi associada a uma boa confiabilidade de medição. Quarenta e seis globos oculares foram analisados em diferentes IPM. Os resultados apontaram que a média da espessura central da córnea diminuiu imediatamente após a morte e depois aumentou, com dois picos em 6h e 24h. Embora os dados comprovem a confiabilidade do OCT portátil para medidas paquimétricas da córnea, estudos futuros devem verificar a abordagem quantitativa e qualitativa em modelos humanos.[11]

Em 2018, foi a vez do grupo de pesquisadores Nioi *et al.* confirmarem esses resultados usando também um sistema OCT em 30 olhos de ovelhas adultas. As imagens de OCT foram realizadas em diferentes momentos desde a morte, gerando um mapa paquimétrico, possibilitando a análise morfológica e estrutural para cada ponto de tempo. Após um afinamento inicial dos tecidos, a espessura do estroma aumentou da 2ª até a 6ª hora.[12]

Mais recentemente, em 2020, Napoli *et al.* realizou 5.568 medições em 58 olhos humanos usando um sistema OCT portátil. Seus resultados indicaram que esta técnica tem alta repetibilidade e reprodutibilidade, podendo, portanto, ser considerado um método confiável para abordagem da estimativa do IPM. Além disso, registrou-se que nas primeiras 19h após a morte, o padrão de variações na espessura da córnea é altamente influenciado pelo fato do olho ser deixado aberto entre as medições: quando é deixado aberto, observa-se uma rápida redução na espessura em IPMs iniciais, enquanto quando está fechado, este parâmetro progressivamente aumenta. Os autores levantaram a hipótese de que essas diferenças são devido à evaporação do filme lacrimal desprotegido do olho quando é deixado aberto e a penetração progressiva do líquido movendo-se sob pressão osmótica da câmara anterior.[13]

Com base nesta evidência, a espessura da córnea pode ser considerada um parâmetro interessante para a estimativa do IPM. Suas variações ao longo do tempo foram bem descritas pelos pesquisadores através de uma técnica de imagem (OCT) que pode gravar rapidamente varreduras de alta resolução sem a necessidade de qualquer contato com a córnea e que pode ser realizado próximo ao cadáver usando dispositivos portáteis.[11-13]

## CONSIDERAÇÕES FINAIS

As alterações morfológicas da córnea durante o IPM são fenômenos bem conhecidos, com descrições na literatura que datam desde o século passado.[1-3] As limitações mais importantes e comuns encontradas nos estudos revisados foram: as pequenas populações de estudo, a falta de dados robustos necessários para produzir um banco de dados confiável, as análises subjetivas de profissionais, os parâmetros examinador-dependentes, e o foco das investigações apenas em IPMs curtos.[4-13] Embora os fenômenos estudados não possam ainda ser usados para estimar o IPM, existem expectativas de que com as próximas inovações tecnológicas aplicáveis à prática forense, a determinação da espessura da córnea poderá ser usada em um futuro próximo para se complementar os métodos que em conjunto são utilizados para se estimar o tempo decorrido desde a morte. Nesse contexto, é possível perceber que não apenas o estudo tradicional sobre as alterações oculares microscópicas e bioquímicas no IPM merecem atenção, mas também os estudos sobre as alterações macroscópicas e não bioquímicas, sobretudo as relacionadas à espessura da córnea, uma vez que apontam para resultados mais promissores.

Estimar o intervalo de tempo desde a morte de um indivíduo de uma forma prática e confiável continua sendo uma das mais antigas e complexas questões debatidas na ciência e na prática forense.[3] Houve um progresso significativo no conhecimento da ciência forense oftalmológica utilizando novas tecnologias que têm permitido o surgimento de novas possibilidades para a compreensão desse campo, de modo que, a oftalmologia pode auxiliar o trabalho da medicina legal também nesse aspecto.

## REFERÊNCIAS

1. Eghrari AO, Riazuddin SA, Gottsch JD. Overview of the Cornea: Structure, Function, and Development. Prog Mol Biol Transl Sci. 2015;134:7-23.

2. Riordan-Eva P, Whitcher JP. Oftalmologia Geral de Vaughan & Asbury. 17 ed. Porto Alegre: Artmed, 2011.

3. Jaafar S, Nokes LD. Examination of the eye as a means to determine the early postmortem period: a review of the literature. Forensic Sci Int. 1994 Feb;64(2-3):185-9.

4. Aoki T. Studies on the estimation of time after death. Jikeikai Med. J. 1965, 1, 3–18.

5. Wróblewski B, Ellis M. Eye changes after death. Br J Surg. 1970 Jan;57(1):69-71.

6. Balci Y, Basmak H, Kocaturk BK, Sahin A, Ozdamar K. The importance of measuring intraocular pressure using a tonometer in order to estimate the postmortem interval. Am J Forensic Med Pathol. 2010 Jun;31(2):151-5.

7. Kumar B, Kumari V, Mahto T, Sharma A, Kumar A. Determination of time elapsed since death from the status of transparency of cornea in Ranchi in different weathers. J Indian Acad Forensic Med. 2012;34(4):336-338.

8. Zhou L, Liu Y, Liu L, Zhuo L, Liang M, Yang F, *et al.* Image analysis on corneal opacity: a novel method to estimate postmortem interval in rabbits. J Huazhong Univ Sci Technolog Med Sci. 2010 Apr;30(2):235-9.

9. Cantürk I, Çelik S, Feyzi Şahin M, Yağmur F, Kara S, Karabiber F. Investigation of opacity development in the human eye for estimation of the postmortem interval. Biocybernet. Biomed. Eng, 2017; 37(3): 559-565.

10. Zheng J, Huo D, Wen H, Shang Q, Sun W, Xu Z. Corneal-Smart Phone: A novel method to intelligently estimate postmortem interval. J Forensic Sci. 2021 Jan;66(1):356-364.

11. Napoli PE, Nioi M, d'Aloja E, Fossarello M. Post-Mortem Corneal Thickness Measurements with a Portable Optical Coherence Tomography System: a Reliability Study. Sci Rep. 2016 Jul 26;6:30428.

12. Nioi M, Napoli PE, Demontis R, Locci E, Fossarello M, d'Aloja E. Morphological analysis of corneal findings modifications after death: A preliminary OCT study on an animal model. Exp Eye Res. 2018 Apr;169:20-27.

13. Napoli PE, Nioi M, Gabiati L, Laurenzo M, De-Giorgio F, Scorcia V, *et al.* Repeatability and reproducibility of post-mortem central corneal thickness measurements using a portable optical coherence tomography system in humans: a prospective multicenter study. Sci Rep. 2020 Sep 2;10(1):14508.

Artigo original

# AVALIAÇÃO DA ACUIDADE VISUAL DE PACIENTES IDOSOS EM PROJETO DE EXTENSÃO DA LIGA ACADÊMICA DE OFTALMOLOGIA NO AMBULATÓRIO CIÊNCIAS MÉDICAS

Maria Thereza Costa Lima de Castro Miserani[1], Gabriela Picchioni Baêta[1], Isabela Matos Takahashi[1], João Vitor Fortuna Laranjeira[1], Lara Lorenzon Carim[1], Maria Clara Grassi Mendes Marinho[1], Mariana Prates Camilo[1], Juliana Lambert Orefice[2].

1. Faculdade Ciências Médicas de Minas Gerais (FCMMG), Belo Horizonte - Minas Gerais, Brasil
2. Instituto dos Olhos Ciências Médicas (IOCM), Belo Horizonte - Minas Gerais, Brasil

Autor correspondente: Maria Thereza Miserani - e-mail. mtmiserani@gmail.com

**Resumo**

Introdução: A importância das ligas acadêmicas (LA) nas instituições de ensino superior do Brasil é indiscutível. O departamento de pesquisa da LA de Oftalmologia (OFTALMOLIGA) da Faculdade Ciências Médicas de Minas Gerais oferece aos ligantes a oportunidade de realizar projetos de cunho científico para o enriquecimento curricular e profissional acadêmico. Desta forma, a OFTALMOLIGA realizou a presente pesquisa visando determinar o perfil de acuidade visual de pacientes idosos avaliados durante as ações de extensão na sala de espera do Ambulatório Ciências Médicas (ACM). Objetivo: Avaliar o perfil da acuidade visual dos pacientes idosos do ACM durante as atividades de extensão da OFTALMOLIGA. Métodos: Estudo observacional e transversal realizado por meio de entrevista e avaliação da acuidade visual pela Tabela de Snellen em 204 pacientes na sala de espera do ambulatório. Resultados: Dentre os 204 idosos avaliados, 17,1% cursaram com Baixa Acuidade Visual (BAV) em olho direito e 19,6% em olho esquerdo. Em relação às comorbidades, cursaram com BAV 56,7% dos 37 pacientes com catarata; 22,2% dos 9 com glaucoma; 66,7% dos pacientes com glaucoma + catarata; 41,5% dos 65 com HAS; 17,6% dos 17 com DM e 20,0% dos 40 pacientes com HAS + DM. Conclusão: A frequência de BAV dos participantes mostrou-se inferior aos demais estudos presentes na literatura, todavia a baixa visão encontra-se relacionada à presença de comorbidades como catarata, glaucoma, HAS e DM, o que vai ao encontro de estudos previamente publicados.

**Palavras-chave:** Acuidade visual. Oftalmologia. Erros de Refração.

## INTRODUÇÃO

As faculdades de medicina possuem uma carga horária definida e visam a garantir uma formação médica dentro de seus respectivos programas, entretanto, algumas áreas e especialidades são pouco abordadas nesse contexto. Dessa forma, as ligas acadêmicas (LA) surgiram para suprir algumas dessas lacunas. As expressões das ligas nas faculdades de medicina podem ser em torno de qualquer assunto, sempre motivados pelo interesse comum de alunos, sendo que, geralmente, estão relacionadas às especialidades médicas.[1,2]

No Brasil, pela literatura, há relatos da criação da primeira liga acadêmica na área médica no ano de 1920.[3] A Liga de Combate à Sífilis e outras doenças sexualmente transmissíveis da Universidade de São Paulo (USP) estabeleceu um marco histórico para as faculdades de medicina. A união dos alunos objetivava que estudantes colocassem em prática os conhecimentos adquiridos em meio universitário em prol de um projeto social com as comunidades. Durante o I Encontro Nacional das LA de Oftalmologia, em 2013, foi criada a Associação Brasileira de LA de Oftalmologia (ABLAO), visando a integração cientifico social dos estudantes de medicina que visavam aprofundar seus conhecimentos nessa área. A LA de Oftalmologia da Faculdade de Ciências Médicas de Minas Gerais (OFTALMOLIGA) faz parte da ABLAO tendo grande visibilidade no meio.[2-4]

As atividades propostas pelas LA são de elaboração conjunta entre os acadêmicos e os respectivos orientadores, sendo fundamental que haja uma correlação entre os interesses institucionais e sociais envolvidos. Para isso, existe uma tríade de atividades: ensino, pesquisa e extensão, que objetiva a contemplação de múltiplas esferas que participam das LA. Fazem parte as aulas teóricas, elaboração e discussão de casos clínicos, seminários, congressos, simpósios, minicursos, atividades práticas, atividades sociais, além da participação ativa nos ambulatórios.[5] As atividades de extensão são fundamentadas na promoção à saúde, com intuído de conscientização, alerta, divulgação de informações cruciais para diferentes públicos, podendo ser realizadas campanhas de saúde com participação de organizações não governamentais e centros comunitários, além de atividades ao ar livre.[6]

É de extrema importância a união dessas atividades com a pesquisa, já que esta auxilia a determinar a eficácia das atividades propostas e do impacto obtido, dessa forma, transformando as ações realizadas em materiais para publicação, levantamento de dados e informações de utilidade pública e cunho científico.[1,2,6]

A pesquisa "Avaliação da Acuidade Visual de Pacientes Idosos em Projeto de Extensão da Liga Acadêmica de Oftalmologia no Ambulatório Ciências Médicas" foi um projeto de grande magnitude encabeçado pela OFTALMOLIGA, que possibilitou a união das esferas de pesquisa e extensão. O atual estudo teve o intuído de avaliar acuidade visual dos pacientes idosos do ambulatório para analisar a frequência de Baixa Acuidade Visual (BAV) nesta população específica e, assim, embasar futuros projetos da liga.

Sabe-se que a refração é matéria primordial de toda avaliação oftalmológica e faz parte do cotidiano dos oftalmologistas. O teste de acuidade visual permite detectar, o mais precocemente possível, deficiências como ambliopia e erros de refração. Por ser um teste que exige um treinamento simples, prático, efetivo e que não demanda de muitas tecnologias, é o alvo perfeito para um projeto de pesquisa que una os interesses acadêmicos e sociais, além de possuir uma acurácia de 87,1%.[7] O método mais usado é a Tabela de Snellen, desenvolvida pelo oftalmologista francês Hermann Snellen no final do século XIX, com base na letra E, consistindo em fileiras de letra E voltadas nas quatro direções. A acuidade visual, apesar de não ser o único dos parâmetros de desempenho funcional do sistema visual, permite que seja quantificado a capacidade de descriminação de formas e contrastes e é o que mais genericamente exprime sua adequação, estando relacionado à transmissão de luz pelas diferentes estruturas oculares e a presença de doenças nas referidas estruturas. A presença da baixa acuidade visual (BAV) tem a idade avançada como um de seus fatores de risco principais. Pacientes idosos (a partir 60 anos) estão mais propensos a cursar com quadros de catarata, degeneração macular, glaucoma e retinopatia diabética e/ou hipertensiva, que são fatores fortemente prejudiciais à visão.[7,8]

Com base nesses conceitos, o presente estudo, uniu duas esferas do ensino acadêmico: a pesquisa e a extensão. Os alunos da LA de Oftalmologia (OFTALMOLIGA) da Faculdade Ciências Medicas de Minas Gerais, seguindo as exigências do Ministério da Saúde, atuaram em atividade de extensão e coleta de dados, de maneira a detectar a acuidade visual nos pacientes, o que abriu portas para orientações fundamentais e direcionamento para consulta especializada com oftalmologistas.

## METODOLOGIA

### Tipo de Estudo

Trata-se de um estudo observacional, transversal realizado por meio de entrevista com os pacientes em sala de espera no Ambulatório Ciências Médicas, na cidade de Belo Horizonte, Minas Gerais. Para compreender a necessidade da avaliação, foram identificadas as recomendações do Ministério da Saúde e foram coletados dados na Biblioteca Virtual em Saúde e nos bancos de dados SciELO, Lilacs e PubMed com os descritores: "acuidade visual" e "baixa acuidade visual".

### Participantes

A amostra foi composta de pacientes idosos na área de espera para serem atendidos no Ambulatório Ciências Médicas. Os critérios de inclusão foram: ter pelo menos 60 anos e concordar em participar da pesquisa por meio de assinatura do Termo de Consentimento Livre e Esclarecido (TCLE). Os critérios de exclusão foram: ter menos de 60 anos ou não consentir com a pesquisa. Foi realizado o cálculo amostral para avaliar a acuidade visual de pacientes idosos no Ambulatório Ciências Médicas através da fórmula:

$$n = \frac{\left(z_{\alpha/2}\right)^2 \hat{p}(1-\hat{p})}{E^2}$$

sendo:
$\alpha$: nível de significância
$z_{\alpha/2}$: quantil da distribuição Normal Padrão referente ao nível de significância
$\hat{p}$: proporção estimada
E: erro máximo permitido

Considerando 5% de significância, 7% de erro e uma abordagem conservadora para $\hat{p}$ (que a considera como 50%), o tamanho amostral é de 196 participantes. Dividindo a amostra igualmente entre os 12 momentos de extensão, a amostra final é de 17 participantes por encontro, totalizando 204 participantes.

## Procedimentos e coletas de dados

Visto que o presente projeto foi realizado na sala de espera do ambulatório, os procedimentos para coleta de dados foram: abordar, entre os pares, o paciente, explicar sobre o projeto e entregar o Termo de Consentimento Livre e Esclarecido para ser lido; quando consentido, foi preenchido formulário de coleta de dados e realizada a avaliação da acuidade visual. Além disso, foi informado ao paciente que o tempo mínimo estimado para a coleta de informações era de 10 minutos e o máximo de 20 minutos.

## Aspectos Éticos

Este é um estudo sem qualquer tipo de medida intervencionista, não havendo realização de procedimentos, nem coleta de material de nenhuma natureza. Os dados foram coletados após aprovação do Comitê de Ética e Pesquisa da Faculdade Ciências Médicas de Minas Gerais, segundo parecer 5.380.576 e CAAE 57072222.1.0000.5134.

Os autores garantem o cumprimento da resolução 466/12 do CNS-MS e o sigilo quanto às informações pessoais dos sujeitos envolvidos, se comprometendo a não divulgar nomes, iniciais, imagens ou qualquer dado que possibilite sua identificação.

## Análise de Dados

As variáveis categóricas serão apresentadas como frequências simples e percentuais e as variáveis numéricas, como média ± desvio-padrão e/ou mediana (1º quartil – 3º quartil). As variáveis numéricas serão submetidas ao teste de Normalidade de Anderson-Darling e para possíveis comparações de médias/medianas será utilizado o teste t ou o teste de Mann-Whitney.

Para avaliar possíveis associações entre variáveis categóricas será utilizado o teste Qui-quadrado. Será utilizado nível de significância de 5% e os dados serão analisados no software R versão 4.0.3.

# RESULTADOS

Foram avaliados 204 pacientes idosos na sala de espera no Ambulatório Ciências Médicas. A variável (**Idade)** é apresentada a seguir com as suas respectivas frequências simples e percentuais.

**Tabela 1- Idade**

| Idade | Frequência Absoluta | Frequência Relativa (%) |
|---|---|---|
| (60-65) | 67 | 32,8% |
| (66-70) | 49 | 24,0% |
| (71-75) | 36 | 16.6% |
| (76-80) | 27 | 13,2% |
| (81-85) | 15 | 7,4% |
| (86-90) | 7 | 3,4% |
| (91-95) | 1 | 0,5% |
| (96-100) | 2 | 1,0% |

A média das idades estimadas é de 69,58 anos com um desvio padrão de 8,05 anos, indicando uma variabilidade relativa em torno do valor médio de 11,57%.

A variável **(Sexo)** é apresentada na **Tabela 2** com as frequências simples e percentuais associadas.

**Tabela 2 - Sexo**

| Sexo | Frequência Absoluta | Frequência Relativa (%) |
|---|---|---|
| Feminino | 133 | 65,2% |
| Masculino | 71 | 34,8% |
| TOTAL | 204 | NA |

Dos 204 entrevistados, cerca de 65,2% são do sexo feminino enquanto que 34,8% são do sexo masculino.

A variável (**Acuidade visual do Olho Direito**) apresenta as frequências simples e percentual na **Tabela 3** a seguir.

**Tabela 3- Acuidade Visual do Olho Direito**

| Acuidade Visual | Frequência Absoluta | Frequência Relativa (%) |
|---|---|---|
| 20/20 | 45 | 22.1% |
| 20/25 | 41 | 20.1% |
| 20/30 | 29 | 14,2% |
| 20/40 | 34 | 16,7% |
| 20/50 | 20 | 9,8% |
| 20/70 | 14 | 6,9% |
| 20/100 | 6 | 2,9% |
| 20/200 | 15 | 7,4% |
| TOTAL | 204 | NA |

Dos 204 respondentes, cerca de 82,9% apresenta acuidade visual igual ou superior a 20/50 e cerca de 17,1% inferior a 20/50.

A **Tabela 4** apresenta as frequências simples e relativas para a variável (**Acuidade visual do Olho Esquerdo**).

**Tabela 4- Acuidade Visual do Olho Esquerdo**

| Acuidade Visual | Frequência Absoluta | Frequência Relativa (%) |
|---|---|---|
| 20/20 | 53 | 26,0% |
| 20/25 | 39 | 19,1% |
| 20/30 | 21 | 10,3% |
| 20/40 | 23 | 11,3% |
| 20/50 | 28 | 13,7% |
| 20/70 | 15 | 7,4% |
| 20/100 | 8 | 3,9% |
| 20/200 | 17 | 8,3% |
| TOTAL | 204 | NA |

Dos 204 respondentes, cerca de 80,4% apresenta acuidade visual igual ou superior a 20/50 e cerca de 19,6% inferior a 20/50.

A **Tabela 5** apresenta o comportamento para a variável (**Usa óculos/lentes de contato?**) com as frequências simples e percentuais associadas às suas respostas observadas.

**Tabela 5 – Usa óculos/lente de contato?**

| Resposta | Frequência Absoluta | Frequência Relativa (%) |
|---|---|---|
| Não | 39 | 19,1% |
| Sim | 165 | 80,9% |
| TOTAL | 204 | NA |

Dos 204 pacientes respondentes para esta pergunta, cerca de 80,9% afirmaram que usam óculos/lentes de contatos e 19,1% afirmaram que não usam óculos/lentes de contatos.

A **Tabela 6** apresenta o comportamento para a variável (**Está satisfeito(a) com os (as) óculos/lentes de contato?**) com as respectivas frequências simples e percentuais.

**Tabela 6 – Satisfação com óculos/lentes de contato**

| Resposta | Frequência Absoluta | Frequência Relativa (%) | Frequência Válida (%) |
|---|---|---|---|
| Sim | 77 | 37,7% | 46,7% |
| Não | 62 | 30,4% | 37,6% |
| Mais ou menos | 26 | 12,7% | 15,8% |
| NA | 39 | 19.1% | - |
| TOTAL | 204 | NA | NA |

Dos 204 entrevistados cerca de 19,1% não responderam a essa pergunta enquanto que 46,7% afirmaram que estão satisfeitos com o uso de óculos/lentes, 15,8% mais ou menos satisfeitos e 37,6% afirmaram que não estão satisfeitos com o uso.

A **Tabela 7** apresenta a variável (**Portador de Comorbidades)** com as respectivas frequências simples e percentuais encontradas, em relação ao total de 204 pacientes entrevistados.

**Tabela 7- Portador de Comorbidades**

| Comorbidades | Frequência Absoluta | Frequência Relativa (%) |
|---|---|---|
| Catarata | 37 | 18,1% |
| Glaucoma | 9 | 4,4% |
| Glaucoma+Catarata | 3 | 1,5% |
| HAS[1] | 65 | 31,9% |
| DM[2] | 17 | 8,3% |
| HAS[1]+DM[2] | 40 | 19,6% |

[1]Hipertensão Arterial Sistêmica; [2] Diabetes Mellitus

Dos 204 entrevistados, 18,1% afirmavam possuir catarata, 4,4% glaucoma, 1,5% catarata + glaucoma, 31,9% HAS, 8,3% DM e 19,6% HAS + DM.

A **Tabela 8** apresenta as associações das variáveis **(Portador de Comorbidades** e **Baixa Acuidade Visual - BAV)** com as respectivas frequências simples e percentuais (em relação aos itens descritos na **Tabela 7**).

**Tabela 8 - Associação de Comorbidades com Baixa Acuidade Visual - BAV**

| Comorbidades | BAV (Frequência Absoluta) | BAV (Frequência Relativa (%) |
|---|---|---|
| Catarata | 21 | 56,7% |
| Glaucoma | 2 | 22,2% |
| Glaucoma+Catarata | 2 | 66,7% |
| HAS[1] | 27 | 41,5% |
| DM[2] | 3 | 17,6% |
| HAS+DM | 8 | 20,0% |

[1]Hipertensão Arterial Sistêmica; [2] Diabetes Mellitus

Cursam com BAV: 56,7% dos 37 pacientes com catarata; 22,2% dos 9 com glaucoma; 66,7% dos pacientes com glaucoma + catarata; 41,5% dos 65 com HAS; 17,6% dos 17 com DM e 20,0% dos 40 pacientes com HAS + DM.

## DISCUSSÃO

Segundo o Conselho Brasileiro de Oftalmologia (CBO) a baixa acuidade visual (BAV) é definida como a acuidade visual inferior a 20/60, pela Tabela de Snellen, sendo a idade avançada um de seus fatores de risco principais. Pacientes idosos (a partir 60 anos) estão mais propensos a cursar com quadros de catarata, degeneração macular, glaucoma e retinopatia diabética e/ou hipertensiva, que são fatores fortemente prejudiciais à visão.[9] Segundo Romani *et al*,[10] os acometimentos visuais em pessoas acima dos 80 anos são de 15 a 30 vezes maiores do que entre pessoas de 40 a 50 anos, sendo assim, a BAV considerada uma queixa frequentemente referida na população idosa.[10]

De acordo com o IBGE (2019), a população idosa deve dobrar no Brasil até o ano de 2042, na comparação com os números de 2017, quando o país tinha 28 milhões de idosos, ou 13,5% do total da população. Esse cenário somado ao fato de que a baixa visão tem forte influência na funcionalidade de pacientes idosos, ilustra a importância da avaliação e acompanhamento oftalmológico desta população.[9]

O presente estudo evidenciou que, dentre os 204 idosos avaliados, 17,1% cursam com BAV em olho direito e 19,6% em olho esquerdo, sendo esses a soma dos indivíduos com acuidade visual inferior a 20/60 (20/70, 20/100 e 20/200), evidenciadas nas **Tabelas 3 e 4.** Vale ressaltar que essas medidas foram realizadas com correção, ou seja, os pacientes que faziam uso de lentes corretivas foram avaliados utilizando-as. Tais dados evidenciam frequências de BAV inferiores a outros estudos realizados anteriormente. Friedman *et al*,[11] em estudo realizado em Instituição de Longa Permanência na Inglaterra, com 468 pacientes idosos, 63,7% dos participantes possuíam acuidade visual inferior a 20/60 e 30,3% inferior a 20/100. Filho *et al*,[12] em estudo com 580 pacientes idosos em Pernambuco, evidenciou BAV em 71,1% dos indivíduos. Por fim, Hirvela *et al*,[13] em estudo com 476 pacientes em comunidade da Finlândia, observou que 53% dos indivíduos possuíam a acuidade visual inferior a 20/60. Acredita-se, portanto, que os resultados da presente pesquisa estejam consideravelmente abaixo da média prevista pela literatura

podendo, assim, serem levantadas algumas hipóteses: por estarem sendo avaliados pacientes em um serviço de saúde, pode-se cogitar que esses encontram-se em acompanhamento médico regular e, dessa forma, tenham suas comorbidades melhor controladas; além disso, o ambulatório no qual foi realizada a pesquisa permite a realização de encaminhamentos dos pacientes para consultas com a Oftalmologia, o que facilita o acesso dos mesmos à avaliação oftalmológica; por fim, as **Tabelas 5 e 6** evidenciam que 80,9% dos entrevistados faziam uso de lentes de contato/óculos durante a avaliação, sendo que 46,7% desses estavam satisfeitos e 15,8% mais ou menos, ou seja, infere-se que esses pacientes façam ou já fizeram algum acompanhamento oftalmológico. Dessa forma, estes fatores caracterizam-se como limitações desta pesquisa e, possivelmente, justificam a menor frequência de BAV dentre os pacientes avaliados neste estudo.[11-13]

Segundo a Organização Mundial de Saúde (OMS),[14] as principais causas de Baixa Acuidade Visual (BAV) relacionadas à idade incluem a presença de glaucoma, catarata, Hipertensão Arterial Sistêmica (HAS), Diabetes Mellitus (DM) e a má correção de erros de refração, sendo que estes dados podem variar de acordo com os regiões em que são mensurados, assim como a disponibilidade de serviços de saúde de cada região. Desta forma, a associação entre comorbidades e BAV foi avaliada nesta pesquisa e será discutida a seguir.

O presente estudo evidenciou que dos 204 entrevistados, 18,1% afirmavam possuir catarata, 4,4% glaucoma, 1,5% catarata + glaucoma, 31,9% HAS, 8,3% DM e 19,6% HAS + DM (**Tabela 7**). Destes, cursavam com BAV 56,7% dos 37 pacientes com catarata; 22,2% dos 9 com glaucoma; 66,7% dos pacientes com glaucoma + catarata; 41,5% dos 65 com HAS; 17,6% dos 17 com DM e 20,0% dos 40 pacientes com HAS + DM (**Tabela 8**). Tais dados vão ao encontro de um estudo realizado por Kim SY,[15] que avaliou a relação de BAV com a presença de comorbidades de 993 pacientes em serviço de saúde na Coreia. Este estudo evidenciou que cursavam com BAV: 52,3% dos pacientes com catarata; 18,5% dos indivíduos com glaucoma; 62,4% dos entrevistados com glaucoma + catarata; 36,15 dos pacientes com HAS; 10,4% dos indivíduos com DM e 15,0% dos pacientes com HAS + DM. Ou seja, apesar das frequências de BAV mensurados na presente pesquisa estarem ligeiramente superiores daquelas apresentadas por Kim SY,[15] evidenciou-se que a presença de comorbidades nos indivíduos avaliados nesta pesquisa está associada à baixa visão, conforme previsto pela literatura médica.

Por fim, cabe ressaltar que esta pesquisa apresenta amostra significativa e critérios de inclusão e exclusão adequados para garantir um bom controle de qualidade dos dados. Os resultados encontrados e discutidos nos permitem afirmar que a presença de BAV na população estudada encontram-se abaixo da média encontrada na literatura devido à algumas limitações deste estudo previamente descritas. Todavia, os pacientes avaliados que cursam com BAV possuem frequência de associação com comorbidades similar a estudos previamente realizados.

## CONCLUSÃO

Portanto, conclui-se que a presente pesquisa realizada pela OFTALMOLIGA possibilitou determinar o perfil de acuidade visual de pacientes idosos na sala de espera do Ambulatótio Ciências Médicas, cumprindo com objetivo estabelecido. Foi evidenciada frequência de BAV menor que a média descrita na literatura, porém foi demonstrada relação direta entre comorbidades como catarata, glaucoma, HAS e DM e a presença de BAV. Conforme previsto anteriormente, estes dados serão utilizados para embasar futuros projetos da liga.

## REFERÊNCIAS

1. Silva SA, Flores O. Ligas Acadêmicas no Processo de Formação dos Estudantes. Rev Bras Educ Med. 2015;39(3):410-17
2. Santana ACDA. Ligas acadêmicas estudantis. O médico e a realidade. Medicina (Ribeirão Preto). 2012;45(1):96-8.
3. Cavalcante ASP, Vasconcelos MIO, Lira GV, Henriques RLM, Albuquerque INM, Maciel GP, *et al*. As Ligas Acadêmicas na Área da Saúde: Lacunas do Conhecimento na Produção Científica Brasileira. Rev Bras Educ Med. 2018;42(1):199-206.
4. Melo Neto AP, Martins AF, Alves PVB, Carvalho VR, Melo PGA, Pinheiro VGF. Liga acadêmica do pulmão: extensão universitária como parte da formação médica. SANARE. 2015;14(2):15-19.
5. Barbieri LG, Mendonça RR, Guimarães DF, Barbieri DGFV. Liga acadêmica de fisioterapia em ortopedia e traumatologia no esporte: um relato de experiência. Rev Ciênc Ext. 2015;11(1):161-170.
6. Holanda VN, Sousa AK, Vandesmet VCS, Torres CMG, Milfont WG, Bezerra AS, *et al*. Liga acadêmica de bioquímica clínica: experiência de implantação e participação na primeira liga acadêmica numa instituição de ensino superior de Juazeiro do Norte – Ceará. Rev Ens. Bio. 2015;13(3):87-99.
7. Bicas HEA. Acuidade visual: Medidas e notações. Arq Bras Oftalmol. 2002;65:375-84.
8. Zapparoli M, Klein F, Moreira H. Avaliação da acuidade visual pela Tabela de Snellen. Arq Bras Oftalmol. 2009;72(6):783-8.
9. Ottaiano JAA, Ávila MP, Umbelino CC, Taleb AC. As condições de saúde ocular no Brasil. 1ª Edição. São Paulo: CBO, 2015. 104 p.
10. Romani FA. Prevalência de transtornos oculares na população de idos residentes na cidade de Veranópolis, RS, Brasil. Arq Bras Oftalmol. 2005;68(5):649-55.
11. Friedman DS, Munoz B, Massof RW, Bandeen-Roche K, West SK. Grating visual acuity using the preferential-looking method in elderly nursing home residents. Invest Ophthalmol Vis Sci. 2002 Aug;43(8):2572-8.
12. Bravo Filho VTF, Ventura RU, Brandt CT, Sarteschi C, Ventura MC. Impacto do déficit visual na qualidade de vida em idosos usuários do sistema único de saúde vivendo no sertão de Pernambuco. Arq Bras Oftalmol. 2012;75(3):161-5.

13. Hirvelä H, Koskela P, Laatikainen L. Visual acuity and contrast sensitivity in the elderly. Acta Ophthalmol Scand. 1995 Apr;73(2):111-5.
14. World Health Organization. Blindness and Vision Impairment [online]. Genebra, Suíça; 2022. Disponível em: https://www.who.int/news-room/fact-sheets/detail/blindness-and-visual-impairment.
15. Kim SY, Moon BY, Cho HG, Yu DS. Visual Acuity Outcomes in Diseases Associated with Reduced Visual Acuity: An Analysis of the National Health Insurance Service Database in Korea. Int J Environ Res Public Health. 2022 Jul 17;19(14):8689.

Revisão de literatura

# Melanoma Iridociliar: Patologia e Tratamentos Disponíveis

Gabriela Picchioni Baêta[1], Mariana Prates Camilo[2], Larissa Lima Magalhães[3], Fábio Borges Nogueira[4]

[1] Faculdade Ciências Médicas de Minas Gerais (FCMMG), Belo Horizonte - Minas Gerais, Brasil – ORCID: https://orcid.org/0000-0002-2406-3271
2Faculdade Ciências Médicas de Minas Gerais (FCMMG), Belo Horizonte - Minas Gerais, Brasil – ORCID: https://orcid.org/0000-0001-9993-3078
3Faculdade Ciências Médicas de Minas Gerais (FCMMG), Belo Horizonte - Minas Gerais, Brasil – ORCID: https://orcid.org/0000-0002-0973-1585
4Instituto de Olhos Ciências Médicas (IOCM), Oncologia Ocular e Retina, Belo Horizonte - Minas Gerais, Brasil

Autor Correspondente: Mariana Prates Camilo - E-mail: marianapratesc@uol.com.br Oncologia Ocular – Instituto de Olhos Ciências Médicas (IOCM), Belo Horizonte - Minas Gerais, Brasil.

**RESUMO**

INTRODUÇÃO: O melanoma é a malignidade primária mais comum da íris, mas representa apenas 3% a 10% de todos os melanomas uveais. Trata-se de uma patologia que, diagnosticada precocemente, tem um bom prognóstico. METODOLOGIA: Revisão literária que utilizou artigos disponíveis na íntegra publicados entre 1985 e março de 2022. RESULTADOS: Utilizando o descritor: melanoma, íris, oftalmologia, úvea nas bases de dados PubMed e Scielo, foram encontrados 57 artigos. Após análise criteriosa, 10 referências foram selecionadas e utilizadas. CONCLUSÃO: estudos têm associado à radioterapia e a excisão cirúrgica do tumor com o melhor prognóstico, taxa de sobrevivência e qualidade de vida. No entanto, apesar dos avanços abordando a genética e patogênese tumoral, não há, até o momento, nenhum algoritmo terapêutico eficiente no controle da doença metastática, responsável por um desfecho fatal rápido em quase 50% dos pacientes.

**Palavras-chave:** Neoplasias da Íris. Terapêutica. Iridociclectomia. Neoplasias Oculares.

## INTRODUÇÃO

O melanoma é a malignidade primária mais comum da íris, mas representa apenas 3% a 10% de todos os melanomas uveais. Trata-se de uma patologia que, diagnosticada precocemente, tem um bom prognóstico. Como fatores de risco identificados na literatura, poucos são validados além da cor da pele clara e da cor da íris azul a cinza.[1] Não há predileção por sexo ou lateralidade do olho, mas cerca de 80% dos melanomas de íris surgem na metade inferior da íris.[2] Esses tumores são neoplasias passíveis de biópsia excisional a depender de seu tamanho, e a excisão cirúrgica pode ser limitada à íris (iridectomia), corpo ciliar (ciclectomia), ou envolver ambos os tecidos (iridociclectomia). Quando indicada, a excisão cirúrgica da lesão tem a vantagem de fornecer diagnóstico, prognóstico e tratamento em um único procedimento cirúrgico.[3]

## METODOLOGIA

Trata-se de uma revisão, na qual a busca dos artigos foi realizada nas bases de dados PubMed e SciELO, entre fevereiro e março de 2023. Para isso, utilizaram-se os descritores em inglês e português: melanoma, íris, oftalmologia, úvea. A pesquisa incluiu estudos dos últimos 38 anos. Foram utilizados artigos na língua inglesa e portuguesa. Trabalhos que não se enquadram nos critérios de inclusão e que não abordaram a patologia no resumo foram excluídos da seleção.

## RESULTADOS

Foram identificados 57 artigos científicos na busca das bases de dados eletrônicas. Após a retirada das duplicatas, foi realizada uma triagem pelo título e resumo de trabalhos. Desses, 19 pesquisas foram selecionadas para leitura na íntegra, sendo que 10 foram escolhidas para a análise qualitativa.

Todos os estudos incluídos na análise são revisões na língua inglesa. As características desses trabalhos estão listadas na Tabela 1.

Tabela 1: Análise dos artigos utilizados na descrição.

| Autor | Ano de publicação | Tipo de Estudo |
|---|---|---|
| Jensen, O. A. | 1993 | Pesquisa Epidemiológica |
| Russo A, Avitabile T, Reibaldi M, Bonfiglio V, Pignatelli F, Fallico M, Caltabiano R, Broggi G, Russo D, Varricchio S, *et al* | 2020 | Revisão Sistemática |
| Branisteanu DC, Bogdanici CM, Branisteanu DE, Maranduca MA, Zemba M, Balta F, Branisteanu CI and Moraru | 2021 | Revisão Sistemática |
| Shields JA, Shields CL, De Potter P, Singh AD. | 1996 | Revisão Sistemática |
| Singh AD, Turell ME, Topham AK. | 2011 | Revisão Sistemática |

## DISCUSSÃO

### Epidemiologia e prevalência:

O melanoma da úvea é uma doença rara, que afeta predominantemente indivíduos caucasianos de idade mais avançada. A idade mediana para o diagnóstico é 62 anos. A doença apresenta uma incidência crescente com a idade, sendo rara nas crianças e adolescente e predominando no sexo masculino.[4,5]

Observa-se que a maioria dos estudos retrospectivos não distingue a localização anatômica do melanoma uveal, portanto, há poucos recursos para determinar a prevalência ou incidência do melanoma da íris. O Eye Pathology Institute of Denmark, Copenhagen, estimou uma média de 6,5 casos de melanoma de íris por 10 milhões de habitantes por ano entre 1961 e 1985.[6]

### Diagnóstico

A patologia geralmente tem características clínicas marcantes e o diagnóstico pode ser feito através de um exame clínico realizado por um oftalmologista experiente usando biomicroscopia de lâmpada de fenda ou oftalmoscopia indireta.[7] Na maioria dos casos, o tumor é circunscrito, localizado inferiormente e induz corectopia (distorção pupilar). Ectrópio da íris, hifema, glaucoma secundário, catarata e extensão extraocular são as complicações mais frequentes.[8] Exames complementares podem ocasionalmente ser usados para estabelecer o diagnóstico em casos atípicos[7] e embora a biomicroscopia ultrassônica (UBM) e a tomografia de coerência óptica (OCT) sejam ferramentas úteis na avaliação de pequenos tumores anteriores, a ultrassonografia B-scan pode avaliar melhor tumores maiores com extensão posterior. A punção aspirativa com agulha fina é a responsável pela confirmação histopatológica do diagnóstico.[9]

Após o diagnóstico firmado, algumas estratégias de tratamento estão disponíveis atualmente. A escolha de tratamento nos casos de melanoma de Íris baseia-se no tamanho, localização e extensão do tumor, na função visual, no estado do outro olho, na idade, no estado de saúde do paciente e na presença de metástase. Por ser um tumor geralmente de crescimento lento, em casos diagnosticados em estágios iniciais, o monitoramento e acompanhamento de perto pode ser avaliado, no entanto o plano terapêutico pode consistir em cirurgia e/ou radioterapia.[7]

Em relação às cirurgias, várias opções vêm sendo avaliadas como tratamento. A enucleação, considerada padrão ouro para tumores intraoculares, é indicada para melanomas muito extensos e em casos refratários a opções mais conservadoras, porém deve ser feita de forma cuidadosa devido ao risco de metástase pela corrente sanguínea. A iridectomia setorial tem se mostrado uma boa opção nos casos que induzem glaucoma secundário e interferem na visão.[10]

Outras possibilidades cirúrgicas são: a iridociclectomia que é preferida em tumores de íris de crescimento rápido envolvendo o ângulo, a esclerovectomia (ressecção transescleral) que inclui a ressecção da esclera, do tumor, da coróide e da retina; e a esclerovectomia lamelar que é menos invasiva para a retina, mas com uma alta taxa de recidiva.[7]

A radioterapia é uma possibilidade, por meio da braquiterapia, na qual uma placa radioativa é acoplada na esclera adjacente ao melanoma sendo considerado um tratamento altamente eficaz, mas com uma taxa significativa de formação de catarata e cicatrizes nas pálpebras. Esse tratamento se dá de forma personalizada de acordo com o tamanho do tumor e pode ser feito com diferentes tipos de isótopos, entre eles o rutênio 106 e iodo 125. Os resultados têm mostrado uma diminuição do tamanho do tumor e tem reduzido a necessidade de enucleação.[8]

A radioterapia por feixe de prótons, é um tratamento conservador mais recente, no qual são usados prótons ou íons de hélio como partículas carregadas para fornecer a radiação com mais precisão e segurança com a quantidade necessária de energia. Seus resultados têm sido comparados a braquiterapia, porém com a vantagem de gerar menos danos aos tecidos adjacentes.[8]

A fototerapia a laser foi um dos primeiros tratamentos conservadores descritos e hoje vem sendo considerada uma técnica limitada e em desuso devido às altas taxas de recidiva. Outra opção é a Termoterapia transpupilar (TTT) que usa um infravermelho

próximo laser de diodo gerando uma elevação de temperatura em torno de 45º graus oferecendo bons resultados quando associada à braquiterapia. Um novo tratamento chamado terapia fotodinâmica (PDT) usando verteporfina está sendo estudado e vem sendo considerado promissor, todavia ainda necessita de estudos para validação. Para os raros casos de metástase, a quimioterapia tem mostrado resultados limitados, seja no esquema de monoterapia, ou nos esquemas combinados. Ensaios clínicos estão em andamento para avaliar a eficácia e segurança de novas terapias imunológicas para tratar metástases, porém não estão isentos de efeitos colaterais.[8]

## CONCLUSÃO

Desse modo, conclui-se que estudos têm associado a radioterapia e a excisão cirúrgica do tumor com o melhor prognóstico, taxa de sobrevivência e qualidade de vida. No entanto, apesar dos avanços abordando a genética e patogênese tumoral, não há, até o momento, nenhum algoritmo terapêutico eficiente no controle da doença metastática, responsável por um desfecho fatal rápido em quase 50% dos pacientes. Assim, apesar de um avanço substancial nos desfechos dos pacientes acometidos pela patologia, ainda faz-se necessário o desenvolvimento de mais trabalhos de qualidade para trazer resultados mais robustos e acurados acerca do tratamento e abordagem da doença metastática nessa afecção oftalmológica.

## REFERÊNCIAS

1. Egan KM, Seddon JM, Glynn RJ, Gragoudas ES, Albert DM. Epidemiologic aspects of uveal melanoma. Surv Ophthalmol. 1988 Jan-Feb;32(4):239-51.
2. Singh AD, Rennie IG, Seregard S, Giblin M, McKenzie J. Sunlight exposure and pathogenesis of uveal melanoma. Surv Ophthalmol. 2004 Jul-Aug;49(4):419-28.
3. Kersten RC, Tse DT, Anderson R. Iris melanoma. Nevus or malignancy? Surv Ophthalmol. 1985 May-Jun;29(6):423-33.
4. Kaliki S, Shields CL. Uveal melanoma: relatively rare but deadly cancer. Eye (Lond). 2017 Feb;31(2):241-257.
5. Aronow ME, Topham AK, Singh AD. Uveal Melanoma: 5-Year Update on Incidence, Treatment, and Survival (SEER 1973-2013). Ocul Oncol Pathol. 2018 Apr;4(3):145-151.
6. Jensen OA. Malignant melanoma of the iris. A 25-year analysis of Danish cases. Eur J Ophthalmol. 1993 Oct-Dec;3(4):181-8.
7. Shields JA, Shields CL, De Potter P, Singh AD. Diagnosis and treatment of uveal melanoma. Semin Oncol. 1996 Dec;23(6):763-7.
8. Branisteanu DC, Bogdanici CM, Branisteanu DE, Maranduca MA, Zemba M, Balta F, *et al*. Uveal melanoma diagnosis and current treatment options (Review). Exp Ther Med. 2021 Dec;22(6):1428.
9. Russo A, Avitabile T, Reibaldi M, Bonfiglio V, Pignatelli F, Fallico M, *et al*: Iris Melanoma: Management and prognosis. Appl Sci. 2020;10:8766.
10. Singh AD, Turell ME, Topham AK. Uveal melanoma: trends in incidence, treatment, and survival. Ophthalmology. 2011 Sep;118(9):1881-5.

Revisão de literatura

# MIGS: alternativas promissoras para o tratamento de glaucoma - Revisão de Literatura

Daniel Fulgêncio de Moura[1], Thábata Machado Correia Domingues[2], João Vitor Fortuna Laranjeira[3], Gabriela Picchioni Baêta[4], Victor Souza Mares[5], Marina Cândido Tosi[6], Thalita Baptisteli Fernandes[7], Beatriz Maria Monteiro Sousa[8].

1. Instituto de Olhos Ciências Médicas de Minas Gerais (IOCM), Belo Horizonte - Minas Gerais, Brasil - ORCID: https://orcid.org/0009-0009-6661-3524

2. Instituto de Olhos Ciências Médicas de Minas Gerais (IOCM-BH), Belo Horizonte - Minas Gerais, Brasil - ORCID: https://orcid.org/0000-0002-2290-6933

3. Faculdade Ciências Médicas de Minas Gerais (FCMMG), Belo Horizonte - Minas Gerais, Brasil - ORCID: https://orcid.org/0000-0002-6967-5677

4. Faculdade Ciências Médicas de Minas Gerais (FCMMG), Belo Horizonte - Minas Gerais, Brasil – ORCID: https://orcid.org/0000-0002-2406-3271

5. Faculdade Ciências Médicas de Minas Gerais (FCMMG), Belo Horizonte - Minas Gerais, Brasil - ORCID: https://orcid.org/0009-0009-9121-3004

6. Faculdade Ciências Médicas de Minas Gerais (FCMMG), Belo Horizonte - Minas Gerais, Brasil - ORCID: https://orcid.org/0009-0006-3044-0797

7. Faculdade Ciências Médicas de Minas Gerais (FCMMG), Belo Horizonte - Minas Gerais, Brasil - ORCID: https://orcid.org/0000-0002-2085-3479

8. Faculdade Ciências Médicas de Minas Gerais (FCMMG), Belo Horizonte - Minas Gerais, Brasil - ORCID: https://orcid.org/0009-0004-3254-3496

Autor correspondente: João Vitor Fortuna Laranjeira
E-mail: joaovlaranjeira@gmail.com

**RESUMO:**
Introdução: O glaucoma é uma neuropatia óptica crônica, potencialmente progressiva. Trata-se da principal causa de cegueira irreversível no mundo e a segunda causa geral de cegueira. Diante deste contexto, as MIGS (acrônimo do inglês minimally invasive glaucoma surgery, com tradução procedimentos minimamente invasivos para glaucoma), propõem a redução pressórica de maneira mais segura, previsível e com menos complicações, quando comparada às técnicas cirúrgicas antiglaucomatosas convencionais, podendo beneficiar os portadores de glaucoma de ângulo aberto leve e moderado. Metodologia: Trata-se de um estudo de revisão de literatura através das bases de dados: SciELO, Google Acadêmico e PubMed, buscando majoritariamente artigos recentes e relevantes na literatura. Resultados: As MIGS trabeculares, as mais difundidas em nosso meio, permitem a realização da trabeculectomia (TREC) mais tardiamente, pois evitam a manipulação conjuntival. São indicadas para pacientes com glaucoma de ângulo aberto leve e moderado, ou seja, de modo geral em estágios mais precoces da doença. Seu objetivo é facilitar a drenagem de humor aquoso por meio da malha trabecular por meio de dois mecanismos distintos. Existe o bypass trabecular por meio do implante de um dispositivo (iStent®, iStent Inject® e Hydrus®); Há também os realizados por meio de uma excisão/abertura no trabeculado (Trabecutome®, GATT e Kahook Dual Blade®). Conclusão: Apesar das boas expectativas com relação ao impacto das MIGS no tratamento do glaucoma, são procedimentos relativamente recentes. Desta forma, ainda são necessários mais ensaios clínicos para avaliar a eficácia das MIGS em longo prazo, os possíveis efeitos colaterais e complicações advindos da técnica e o real impacto na qualidade de vida dos portadores de glaucoma. Mesmo assim, as MIGS têm chances reais, nos próximos anos, de se consolidarem entre as principais opções de tratamento do glaucoma, com a possibilidade de, com tratamento precoce, evitar a progressão da doença para estágios mais avançados.

**Palavras-chave:** Glaucoma. Glaucoma de Ângulo Aberto. Implantes para Drenagem de Glaucoma. Hipertensão Ocular. MIGS.

## INTRODUÇÃO

O glaucoma é uma neuropatia óptica crônica, potencialmente progressiva, caracterizada por alterações típicas do disco óptico e da camada de fibras nervosas da retina, com repercussões características no campo visual (CV). Trata-se da principal causa de cegueira irreversível no mundo e a segunda causa geral de cegueira adquirida. Existem diferentes tipos de glaucoma, são eles: glaucoma primário de ângulo aberto (GPAA), glaucoma primário de ângulo fechado (GPAF), glaucoma de pressão normal (GPN), glaucoma congênito e glaucomas secundários.[1]

Um dos principais fatores de risco e o único modificável para desenvolver a doença é a hipertensão ocular, que aumenta em até seis vezes a sua incidência, sendo tão maior o risco, quanto maior a pressão intraocular (PIO). Os fatores de risco variam entre os diferentes tipos de glaucoma, no caso do GPAA, que é a forma mais comum no nosso meio, os principais são: hipertensão arterial sistêmica, uso de corticóide tópico ou sistêmico, raça negra, história familiar, miopia e idade avançada.[2]

A maioria dos pacientes portadores de glaucoma, assim como os portadores de outras doenças crônicas, nas fases iniciais a doença é assintomática, sendo o diagnóstico feito incidentalmente, na maior parte das vezes, durante o exame oftalmológico de rotina. A perda visual é bilateral, assimétrica e indolor, inicialmente com aparecimento de escotomas, evoluindo para perda do CV periférico e visão tubular, que é uma manifestação tardia.[3]

O tratamento do glaucoma consiste em interromper ou retardar a progressão da doença, através da redução da PIO, até o limite máximo considerado o alvo, de forma individualizada para cada paciente. Este controle é inicialmente clínico, na maioria dos casos, através do uso de colírios hipotensores, ou realizado por meio de procedimentos à laser, como a trabeculoplastia seletiva (SLT).[3] Caso o tratamento clínico seja ineficaz ou em casos mais avançados, deve-se considerar o tratamento cirúrgico, classicamente a trabeculectomia ou os implantes de drenagem. Estas abordagens possuem grande eficácia na redução da PIO, mas apresentam número elevado de complicações, motivo pelo qual, geralmente, são indicadas apenas quando outras formas de tratamento não obtêm sucesso ou em quadros muito avançados.[3]

Diante deste contexto, tem ganhado cada vez mais espaço um grupo de procedimentos cirúrgicos pouco invasivos, as MIGS (acrônimo do inglês minimally invasive glaucoma surgery, com tradução procedimentos minimamente invasivos para glaucoma), que propõem a redução pressórica de maneira mais segura, previsível e com menos complicações, quando comparada às técnicas cirúrgicas antiglaucomatosas convencionais, podendo beneficiar os portadores de glaucoma de ângulo aberto leve e moderado.[3] As MIGS podem ser divididas, hoje em dia, em cirurgias angulares ou trabeculares, subconjuntivais e supracoroidais, sendo que esta última ainda não apresenta implantes disponíveis no país. O foco do artigo são as técnicas trabeculares, já que são as mais difundidas no nosso meio.

## METODOLOGIA

Trata-se de um estudo de revisão de literatura, através da busca de artigos nas bases de dados SciELO, PubMed e Google Acadêmico, entre fevereiro e março de 2023. Foram utilizadas as palavras chaves: Glaucoma, Glaucoma de Ângulo Aberto, Implantes para Drenagem de Glaucoma, Hipertensão Ocular e MIGS. A pesquisa incluiu majoritariamente estudos dos últimos sete anos, com um artigo fora dessa faixa temporal que foi publicado em 2003 e com resumo disponível na íntegra. Ao final da pesquisa, foi realizada uma nova busca na bibliografia dos estudos incluídos para identificar novos estudos relevantes para essa revisão. Foram utilizados artigos na língua inglesa e portuguesa.

## DISCUSSÃO

As MIGS trabeculares correspondem a um grupo de técnicas cirúrgicas destinado a melhorar a segurança e a previsibilidade do tratamento cirúrgico do glaucoma. Uma das vantagens destes procedimentos, é que evitam a manipulação conjuntival, permitindo a realização de uma trabeculectomia (TREC) mais tardiamente, se for necessário. Além disso, apresentam em comum: abordagem ab interno, pouco traumática; eficácia comprovada; elevado perfil de segurança; e recuperação visual rápida.[4,6]

As MIGS exigem uma correta seleção de casos para que se obtenha o resultado esperado. São indicadas para os glaucomas de ângulo aberto leve e moderado, sendo realizadas stand alone ou associadas à cirurgia de catarata. Entre as contraindicações temos principalmente os glaucomas de ângulo fechado, tanto primários quanto secundários, sendo que no caso dos primeiros, quando associados à facectomia, a contraindicação pode ser relativa.[5]

Diferente das técnicas convencionais, a indicação das MIGS é feita em estágio mais precoce da doença, ampliando assim o arsenal terapêutico, e trazendo uma série de benefícios, como PIO controlada de maneira mais consistente nas 24h, diminuição da quantidade de gotas de colírios hipotensores por dia com todas as suas vantagens, melhora da aderência ao tratamento e alto perfil de segurança.

As MIGS trabeculares buscam facilitar a drenagem do humor aquoso por meio da via fisiológica, a malha trabecular, através de dois mecanismos de ação distintos. Há aquelas que realizam um bypass trabecular por meio do implante de um dispositivo, um stent (iStent®, iStent Inject® ou Hydrus®). Existem também os feitos através de excisão/abertura do trabeculado (Trabecutome®, GATT e Kahook Dual Blade®). Entre outros que não estão disponíveis no mercado brasileiro.[4]

### iStent® (Glaukos Corporation, San Clemente, Estados Unidos)

O iStent® é um implante que tem o objetivo de realizar um bypass trabecular, ou seja, estabelecer uma comunicação direta entre a câmara anterior e o canal de Schelemm. O dispositivo possui três gerações, mas apenas as duas primeiras são comercializadas no Brasil: a primeira geração, o iStent® Trabecular, é um implante de titânio revestido de heparina e não magnético. As suas dimensões do stent são personalizadas para um ajuste e retenção naturais no espaço do canal de Schelemm. Já a segunda geração, o iStent® Inject também é um implante de titânio, porém agora com o tamanho reduzido. A sua principal vantagem é que o injetor é carregado com dois stents possibilitando uma cirurgia mais acurada.[9]

Sob visualização gonioscópica direta, o iStent® Trabecular é injetado perfurando a malha trabecular e deslizando para o canal de Schlemm. No caso da cirurgia realizada com o iStent® Inject, não é necessário canalizá-lo e os stents são posicionados cerca de 60º entre si, sem necessidade de retirar o injetor, objetivando atingir o maior número de canais coletores possível. O objetivo da cirurgia consiste em restabelecer o fluxo fisiológico de humor aquoso e restabelecer a passagem pelo canal de Schlemm. Normalmente é indicada associada à facectomia, obtendo um melhor resultado na operação.[11]

Os estudos mostram que a inserção de um iStent®, um dos dispositivos mais utilizados, de forma isolada, reduz a PIO em até 22%, associada a uma redução média de 1,2 no uso de colírios antiglaucomatosos. Este resultado pode ser ainda melhor quando o procedimento é associado à facectomia. Samuelson *et al.* sugerem que o implante de iStent® combinado com facectomia, reduz a PIO de maneira sustentada nos casos de glaucoma leve a moderado. Existe ainda evidência de que o uso de mais de um iStent® no mesmo olho leva à redução adicional da PIO. Foi o que demonstraram Katz *et al.* De acordo com esse estudo prospectivo e randomizado, o implante de um único iStent® proporcionou queda de 30% da PIO, enquanto dois ou três iStent® levaram à redução média de 37% e

47%, respectivamente.[15,16]

Um estudo feito a partir de uma série de casos prospectivos, não controlados, avaliou 41 pacientes submetidos à cirurgia de catarata associada ao implante do iStent® por 7 anos. A PIO média antes do procedimento era de 21,3 (± 4,96) mmHg com o uso de médio de 2,17 (±0,95) colírios tópicos. Depois de 6 meses do procedimento foi atingido o pico de redução com a média de 16,05 (± 3,43) mmHg e uso de 0,55 (±0,9) medicamentos, após 24 meses a PIO se manteve muito similar, média de 16,12 mmHg, mas com um aumento do número de colírios para 1,02 (± 1,15). Ao final do acompanhamento, aos 7 anos, a PIO estava notadamente estável com 16,42 (± 3,27), com um o uso de colírios em 1,58 (±1,17).[25]

Um estudo multicêntrico prospectivo comparativo que avalia os efeitos da cirurgia de catarata e ciclofotocoagulação endoscópica, com ou sem o implante de iStent®, em pacientes brasileiros com glaucoma mostrou que as reduções percentuais foram significativamente maiores, e a PIO média e os medicamentos foram significativamente menores no grupo que recebeu o iStent inject®. Com redução da PIO de 43,6% e redução média de medicamentos de 71,5%, respectivamente.[17]

Já em um estudo prospectivo realizado no Reino Unido, foi realizada a implantação de iStent® em 44 olhos com glaucoma de ângulo aberto durante um procedimento combinado de cirurgia de catarata com implante de lente intraocular (n=40) ou como um procedimento isolado (n=4). A pressão intraocular (PIO) média no início do estudo foi de 21,5 mmHg e o número médio de medicamentos utilizados foi de 2,3. Após 6 meses, houve uma diminuição significativa tanto na PIO média quanto no número médio de medicamentos utilizados, para 16,5 mmHg (P <0,001) e 0,5 (P <0,001), respectivamente.[15]

## HydrusTM® Microstent (Alcon, Fox Worth, Estados Unidos)

Apesar de ainda não estar disponível no Brasil, a inclusão do Hydrus® se justifica pela qualidade dos estudos realizados. É um dispositivo flexível de drenagem aquosa projetado para ser colocado ab interno, onde contorna a malha trabecular e dilata o canal de Schlemm. Assim, ele também fornece um by-pass trabecular e restabelece a drenagem do humor aquoso.[8]

Um estudo prospectivo randomizado com 556 pacientes e um seguimento de 24 meses comparou o resultado de facectomia associada ao implante do Microstent com apenas facectomia para a redução da pressão ocular. No final do período de acompanhamento 77,3% dos pacientes que receberam o Microstent atingiram uma redução de 20% da PIO, comparada com 55,7% dos sujeitos que foram submetidos apenas à facectomia. Ademais, como consequência do implante 78% dos pacientes não precisavam mais de drogas, comparado a 48% daqueles sem o dispositivo.[19]

Uma extensão do estudo acima acompanhou os pacientes por mais 3 anos, até que completassem 60 meses de pós-operatório, sendo um dos principais objetivos medir a capacidade do dispositivo de promover a manutenção da visão dos pacientes. Dessa forma, foi avaliado dados de 5 anos de campo visual e de perímetro automatizado para determinar a taxa de progressão da perda visual. Os resultados foram que os pacientes submetidos à facectomia associada ao Hydrus® tiveram uma redução na taxa de progressão de perda visual maior do que submetidos apenas a cirurgia de catarata ao final do estudo. A perda com o Hydrus® foi de -0,29 (-0,40; -0,18) dB/ano, comparado com -0,51 (-0,67; -0,35) dB/ano, ou seja, uma redução na progressão média de -0,22 dB/ano com o Microstent.[27]

Outro estudo randomizado com 148 pacientes comparando o Hydrus® com o iStent® como único tratamento para GAA com um acompanhamento de 12 meses demonstrou superioridade do Hydrus® em conseguir alcançar pressões intraoculares <18 mmHg sem o uso de medicações tópicas: 30,1% comparado com 9,3% do iStent® (P = 0.002). Também foi maior a porcentagem de pacientes que tiveram uma redução em pelo menos 20% da PIO: 39,7% com Hydrus® e 13,3% (P <0.001) com iStent®. Além disso, ao final do período de acompanhamento 46,6% dos pacientes Hydrus® estavam sem medicações para o glaucoma, já o iStent® apresentou um resultado de 24,0%.[4,18]

## Gonioscopy-assisted transluminal trabeculotomy (GATT)

A trabeculotomia transluminal assistida por gonioscopia (GATT) consiste em uma goniotomia ab interno realizada no quadrante nasal, abordando o canal de Schlemm com fio cirúrgico de nylon ou polipropileno, que é conduzido internamente, avançado em circunferência de 360º, o fio é então usado para abrir o trabeculado doente, realizando uma trabeculotomia em toda sua extensão, anulando assim a resistência oferecida pela malha trabecular e permitindo a passagem de humor aquoso diretamente para o canal de Schlemm. Essa técnica pode ser feita de maneira isolada, ou associada com a facoemulsificação.[10,12]

Um estudo de observacional avaliou o desfecho de 124 pacientes em 24 meses que foram submetidos à GATT associada à facoemulsificação, 58 olhos, ou GATT isolada, 66 olhos. Considerando os grupos juntos, eles apresentaram uma diminuição média de 41,50% na PIO ao final do período de acompanhamento. Quanto ao número de medicações, 78% dos pacientes submetidos à GATT não precisaram de drogas ao final dos dois anos.[20]

De maneira similar, uma pesquisa retrospectiva para avaliar o resultado da GATT associada ou não à facectomia, após seis meses, em 69 pacientes, demonstrou uma queda média na PIO em 11,6 mmHg. Em relação à terapia medicamentosa, houve uma redução do número médio de fármacos utilizados de 2,79 antes da cirurgia para 0,76 após os seis meses, e cerca de 60% dos pacientes não precisaram mais de terapia medicamentosa ao fim desse período.[10]

Um estudo de coorte avaliou 74 pacientes que haviam sido submetidos à GATT, todos operados por um mesmo cirurgião, que tinham pelo menos 36 meses de seguimento pós-operatório. A PIO pré-operatória média era de 27,0 (± 10,0) mmHg e ao fim dos 4 anos que foram avaliados era de 14,8 (±6,5) mmHg, o que representa uma queda de aproximadamente 45%. Além disso, o número de medicamentos também reduziu: passaram de 3,2 (±1,0) antes da cirurgia para 2,3 (±1,0) aos 36 meses.[26]

Outro estudo, que acompanhou 35 pacientes ao longo de dois anos, avaliou essa técnica em olhos previamente submetidos à cirurgia incisional para glaucoma. Nestes, PIO média antes da GATT era de 25,7 mmHg com 3,2 medicamentos em média, já aos 24 meses depois a PIO média era 15,4 com uso médio de 2,0 medicamentos.[21]

## Kahook Dual Blade (KDB; New World Medical Incorporated, Rancho Cucamonga, Estados Unidos)

O "KDB" tem o objetivo de restabelecer a drenagem do humor aquoso através da excisão de um segmento da malha trabecular, manualmente, usando de um bisturi oftálmico e criando assim abertura para o canal de Schlemm e facilitando a drenagem do humor aquoso. O bisturi apresenta uma base distal especializada que consiste em uma ponta fina que se alarga posteriormente, uma rampa que se estende a partir da ponta e um par de lâminas paralelas que facilitam a realização do procedimento.[7]

Uma análise retrospectiva realizada na Arábia Saudita com 55 olhos submetidos ao KDB, acompanhados por três anos, verificou uma PIO média prévia ao procedimento de 20,4 mmHg e 36 meses depois do KDB de 13.9 mmHg. Dos pacientes acompanhados, 75% obteve uma redução de pelo menos 20% na PIO ao fim do estudo. Além disso, o número médio de medicamentos foi reduzido de 3,2 para 2,0 com 36 meses depois da cirurgia.[22]

Um estudo retrospectivo que acompanhou 197 olhos por 12 meses submetidos ao KDB isolado e KDB associado

à facoemulsificação demonstrou que 71,8% dos pacientes do procedimento combinado e 68,8% do KDB isolado obtiveram uma redução de pelo menos 20% da PIO.[4,23]

### Trabectome® (MicroSurgical Technology, Redmond, Estados Unidos)

A trabeculotomia ab interno com Trabectome tem importância histórica por ser uma das primeiras MIGS trabeculares. O Trabectome, assim como o "KDB" consiste na remoção de uma porção da malha trabecular e da parede interna do canal de Schlemm, melhorando a drenagem do humor aquoso.[4,24]

Um estudo de coorte prospectivo, com pacientes fácicos submetidos ao Trabectome isolado ou Trabectome associado à facoemulsificação, acompanhou 653 pacientes por 12 meses. Inicialmente a PIO média era de 23,6 mmHg, antes do procedimento, e ao fim do período de acompanhamento a PIO média foi de 16,0 mmHg. O número de medicamentos em uso também reduziu de 2,6 para 1,3.[24]

## CONCLUSÃO

As MIGS são procedimentos minimamente invasivos, que objetivam reduzir de maneira menos agressiva a PIO em portadores de glaucoma. Estudos demonstraram que a redução da PIO varia em média entre 3,2 e 12,6 mmHg, sendo mais significativa em pacientes com a PIO elevada. A magnitude da redução da PIO tem relação com o número de dispositivos implantados durante a cirurgia, quando é o caso, ou com a associação a outros procedimentos, como à facectomia.[15] Estes procedimentos tem se mostrado uma opção promissora dentre as terapêuticas cirúrgicas no glaucoma.[14]

O tratamento cirúrgico convencional do glaucoma é indicado quando os demais tratamentos, como colírios, não estão evitando a progressão da doença, ou em casos muito avançados. As MIGS possibilitam um tratamento mais precoce, já nos casos leves a moderados, reduzindo as complicações associadas a quadros avançados, como a perda visual progressiva e irreversível, melhorando o prognóstico visual e proporcionando maior qualidade de vida para o paciente em longo prazo.[14]

A redução do número de medicações é uma grande vantagem e torna mais efetiva a terapêutica, uma vez que a não adesão ao tratamento do glaucoma é significativa, seja por dificuldade de administração das medicações que são no formato de colírios, pela posologia, pelos efeitos colaterais ou simplesmente pelo fato de a maioria dos casos apresentarem-se de forma assintomática.[13]

Outras potenciais vantagens das MIGS incluem recuperação pós-operatória mais rápida, menos impacto sobre as atividades de vida diária e de lazer, um perfil de segurança satisfatório e menor risco de danificar outras estruturas oculares, que podem requerer tratamentos ou cirurgias adicionais posteriormente.[13]

Apesar de suas vantagens, a maioria dos pacientes submetidos a esses procedimentos alcançam reduções pressóricas em torno de 03 mmHg, mais discretas em comparação com as cirurgias filtrantes antiglaucomatosas tradicionais. Por este motivo, em geral, apresentam uma indicação mais restrita a paciente com glaucoma até estágios moderados e não substituem a trabeculectomia e os implantes de drenagem nos casos cuja redução pressórica necessita ser mais expressiva. Além disso, a maior parte, é considerada uma opção de alto custo, principalmente no nosso meio, sendo uma grande barreira para sua realização e difusão da técnica.[14] Ademais, por serem feitos pela via interna, para a correta realização, é necessário adquirir novas habilidades cirúrgicas, além da dificuldade inerente da gonioscopia cirúrgica para pessoas não treinadas.[13]

Apesar das boas expectativas com relação ao impacto no tratamento do glaucoma, são procedimentos relativamente recentes. Desta forma, ainda são necessários mais ensaios clínicos para avaliar a eficácia das MIGS em longo prazo, os possíveis efeitos colaterais e complicações advindos da técnica e o real impacto na qualidade de vida dos portadores de glaucoma. Além disso, ainda são procedimentos pouco acessíveis por causa de seu alto custo. Apesar disso, as MIGS têm chances reais, nos próximos anos, de se consolidarem entre as principais opções de tratamento do glaucoma. Com a possibilidade de, com tratamento precoce, evitar a progressão da doença para estágios mais avançados, mudando o paradigma da doença e a prevalência de cegueira por esta causa.

## REFERÊNCIAS

1. Urbano AP, Freitas TG, Arcieri ES, Urbano AP, Costa VP. Avaliação dos tipos de glaucoma no serviço de oftalmologia da UNICAMP. Arq Bras Oftalmol 2003;66:61-5.
2. Comissão Nacional de Incorporação de Tecnologias no Sistema Único de Saúde. Protocolo Clínico e Diretrizes Terapêuticas do Glaucoma. Brasília, DF: Ministério da Saúde, 2022.
3. Kanadani FN, Prata TS, Resende LS, Magalhães LL. Manuais de Medicina Ambulatorial da Faculdade Ciências Médicas de Minas Gerais: Oftalmologia. 1 ed. Belo Horizonte: Editora Universitária Ciências Médicas de MG; 2021.
4. Lima FL, Diniz-Filho A, Suzuki Júnior ER. Procedimentos Minimamente Invasivos para Glaucoma: uma revisão atualizada da literatura. Rev Bras Oftalmol. 2022;81:e0105.
5. Guedes RAP. Cirurgias micro-invasivas do glaucoma. Vale a pena? Rev Bras Oftalmol. 2019;78(4):217-8.
6. Miguel AIM. Update sobre a Utilidade Clínica das Cirurgias de Glaucoma Minimamente Invasivas (MIGS). Rev Soc Port Oftalmo. 2022;46(3):189-192.
7. Dorairaj S, Radcliffe NM, Grover DS, Brubaker JW, Williamson BK. A Review of Excisional Goniotomy Performed with the Kahook Dual Blade for Glaucoma Management. J Curr Glaucoma Pract. 2022 Jan-Apr;16(1):59-64
8. Samet S, Ong JA, Ahmed IIK. Hydrus microstent implantation for surgical management of glaucoma: a review of design, efficacy and safety. Eye Vis (Lond). 2019 Oct 22;6:32.
9. Manasses DT, Au L. The New Era of Glaucoma Micro-stent Surgery. Ophthalmol Ther. 2016 Dec;5(2):135-146.
10. Ćwiklińska-Haszcz A, Żarnowski T, Wróbel-Dudzińska D, Kosior-Jarecka E. The Efficacy and Safety of the GATT Procedure in Open-Angle Glaucoma-6-Month Results. Int J Environ Res Public Health. 2023 Feb 3;20(3):2759.
11. Resende AF, Patel NS, Waisbourd M, Katz LJ. iStent® Trabecular Microbypass Stent: An Update. J Ophthalmol. 2016;2016:2731856.
12. Schehlein EM, Kaleem MA, Swamy R, Saeedi OJ. Microinvasive Glaucoma Surgery: An Evidence-Based Assessment. Expert Rev Ophthalmol. 2017;12(4):331-343.
13. Fellman RL, Mattox C, Singh K, Flowers B, Francis BA, Robin AL, *et al*. American Glaucoma Society Position Paper: Microinvasive Glaucoma Surgery. Ophthalmol Glaucoma. 2020 Jan-Feb;3(1):1-6.
14. Shah M. Micro-invasive glaucoma surgery - an interventional glaucoma revolution. Eye Vis (Lond). 2019 Sep 29;6:29.
15. Pillunat LE, Erb C, Jünemann AG, Kimmich F. Micro-invasive glaucoma surgery (MIGS): a review of surgical

procedures using stents. Clin Ophthalmol. 2017 Aug 29;11:1583-1600.

16. Katz LJ, Erb C, Carceller Guillamet A, Fea AM, Voskanyan L, Giamporcaro JE, *et al*. Long-term titrated IOP control with one, two, or three trabecular micro-bypass stents in open-angle glaucoma subjects on topical hypotensive medication: 42-month outcomes. Clin Ophthalmol. 2018 Jan 31;12:255-262.

17. Lima FE, Geraissate JC, Ávila MP. A multicenter prospective comparative study evaluating cataract surgery and endoscopic cyclophotocoagulation either with or without iStent inject implantation in Brazilian patients with glaucoma. Int Ophthalmol. 2023 May;43(5):1665-1676.

18. Ahmed IIK, Fea A, Au L, Ang RE, Harasymowycz P, Jampel HD, *et al*. A Prospective Randomized Trial Comparing Hydrus and iStent Microinvasive Glaucoma Surgery Implants for Standalone Treatment of Open-Angle Glaucoma: The COMPARE Study. Ophthalmology. 2020 Jan;127(1):52-61.

19. Samuelson TW, Chang DF, Marquis R, Flowers B, Lim KS, Ahmed IIK, *et al*. A Schlemm Canal Microstent for Intraocular Pressure Reduction in Primary Open-Angle Glaucoma and Cataract: The HORIZON Study. Ophthalmology. 2019 Jan;126(1):29-37.

20. Wan Y, Cao K, Wang J, Sun Y, Du R, Wang Z, *et al*. Gonioscopy-assisted Transluminal Trabeculotomy (GATT) combined phacoemulsification surgery: Outcomes at a 2-year follow-up. Eye (Lond). 2023 Apr;37(6):1258-1263.

21. Grover DS, Godfrey DG, Smith O, Shi W, Feuer WJ, Fellman RL. Outcomes of Gonioscopy-assisted Transluminal Trabeculotomy (GATT) in Eyes With Prior Incisional Glaucoma Surgery. J Glaucoma. 2017 Jan;26(1):41-45.

22. Albuainain A, Al Habash A. Three-year clinical outcomes of phacoemulsification combined with excisional goniotomy using the kahook dual blade for cataract and open-angle glaucoma in Saudi Arabia. Saudi J Ophthalmol. 2022 Aug 29;36(2):213-217.

23. Sieck EG, Epstein RS, Kennedy JB, SooHoo JR, Pantcheva MB, Patnaik JL, *et al*. Outcomes of Kahook Dual Blade Goniotomy with and without Phacoemulsification Cataract Extraction. Ophthalmol Glaucoma. 2018 Jul-Aug;1(1):75-81.

24. Okeke CO, Miller-Ellis E, Rojas M; Trabectome Study Group. Trabectome success factors. Medicine (Baltimore). 2017 Jun;96(24):e7061.

25. Ziaei H, Au L. Manchester iStent study: long-term 7-year outcomes. Eye (Lond). 2021 Aug;35(8):2277-2282.

26. Liu WW, Petkovsek D, Shalaby WS, Arbabi A, Moster MR. Four-year Surgical Outcomes of Gonioscopy-assisted Transluminal Trabeculotomy in Patients with Open-Angle Glaucoma. Ophthalmol Glaucoma. 2023 Jan 23:S2589-4196(23)00031-5.

27. Montesano G, Ometto G, Ahmed IIK, Ramulu PY, Chang DF, Crabb DP, *et al*. Five-Year Visual Field Outcomes of the HORIZON Trial. Am J Ophthalmol. 2023 Feb 21;251:143-155.

Relato de caso

# NEUROPATIA ÓPTICA ISQUÊMICA NÃO ARTERÍTICA APÓS FACOEMULSIFICAÇÃO: UM RELATO DE CASO

Alberto Andrade Horta Dumont[1], Clara Chagas Barbosa Santos[2], Marcelo Gonçalves de Oliveira[2], Luciano Mesquita Simão[3].

1 Instituto dos Olhos Ciências Médicas - IOCM-MG.
2 Faculdade de Ciências Médicas Minas Gerais – FCMMG.
3 Faculdade de Ciências Médicas de Minas Gerais; Instituto dos Olhos Ciências Médicas - IOCM-MG.

Autor correspondente: Luciano Mesquita Simão. E-mail: lucianosimao@gmail.com

## RESUMO

INTRODUÇÃO: A neuropatia óptica isquêmica anterior- não arterítica (NOIA-NA) ocorre devido a uma falha da circulação da artéria ciliar posterior responsável pelo suprimento sanguíneo da porção anterior do nervo óptico associada à perda variável de visão. Os principais fatores de risco são diabetes mellitus, hipertensão arterial, hipercolesterolemia, doença isquêmica (cardiovascular/cerebrovascular), síndrome da apneia do sono, tóxica (ou seja, associada ao uso de certos medicamentos) e cirurgias do segmento anterior. OBJETIVO: Relatar um caso clínico de NOIA-NA que se desenvolveu após procedimento de cirurgia de catarata por facoemulsificação com ênfase nos fatores de risco associados a tal ocorrência. RELATO DO CASO: Um paciente de 72 anos, assistido em serviço de referência em oftalmologia do estado de Minas Gerais, submetido à facoemulsificação (FACO) com implante de lente intra-ocular (LIO) no olho direito (OD) no dia 07/06/22 e no olho esquerdo (OE) no dia 05/07/22, ambas sem intercorrências e com boa evolução no pós-operatório imediato. Após sete meses de pós-operatório, o paciente relata quadro progressivo e indolor de baixa de visão à esquerda há menos de uma semana associado à presença de escotomas no campo visual. Ao mapeamento de retina no OE encontrou-se edema de disco óptico com hemorragias em chama de vela, aumento da tortuosidade vascular e reflexo foveal fisiológico. DISCUSSÃO: A hipótese de NOIA-NA, ocorrida no sétimo mês de pós-operatório de FACO sem intercorrências, foi a causa mais presumida, a partir da clínica, da realização de exames complementares e do acompanhamento. Portanto, a baixa de visão unilateral, indolor, aguda associada aos defeitos sugestivos no campo visual, caracterizados por defeitos altitudinais ou escotomas nasais, aos achados à tomografia de coerência óptica (OCT) de aumento da espessura da camada de fibras peripapilares do disco óptico e a história do uso de inibidores da fosfodiesterase tipo 5 (tadalafila) podem associar à ocorrência de NOIA-NA conforme já descrito na literatura. CONCLUSÃO: A conduta foi expectante em decorrência da falta de eficácia do tratamento, comprovada cientificamente. No entanto, a orientação quanto a necessidade do controle mais rigoroso dos fatores de risco cardiovasculares se faz de suma importância para se evitar a possibilidade de recorrência da NOIA-NA, em especial no olho contralateral.

**Palavras-chave:** Neuropatia Óptica Isquêmica Anterior não Arterítica. Isquemia do Nervo Óptico. NOAI-NA. Facoemulsificação.

## ABSTRACT

INTRODUCTION: Nonarteritic anterior ischemic optic neuropathy (AION) is associated to the failure of the blood supply of the posterior ciliary arteries to the anterior portion of the optic nerve with variable stages of vision loss. The main risk factors are diabetes mellitus, hypertension, hypercholesterolemia, ischemic disease (cardiovascular/cerebrovascular), sleep apnea syndrome, toxic (i.e., associated to some drugs) and ophthalmologic surgeries. OBJECTIVE: Report a clinical case of nonarteritic anterior ischemic neuropathy developed after cataract surgery procedure by phacoemulsification. CASE REPORT: A 72-year-old patient, followed by a reference ophthalmologic service in the state of Minas Gerais, underwent to an uneventful phacoemulsification (FACO) with intraocular lens (IOL) implantation in the right eye on 06/07/22, and in the left eye on 07/05/22. However, the patient complained about progressive visual loss during one week seven months after the surgery in the left eye. The funduscopy exam revealed optic disc edema with peripapillary flame-shaped hemorrhages, increased vascular tortuosity and physiologic foveal reflex. DISCUSSION: The hypothesis of NAION was raised due to the clinical symptoms, ancillary exams, and follow-up. Therefore, each case of acute, unilateral, and painless visual loss associated to visual field defects as altitudinal or nasal scotoma with OCT findings of optic disc edema, and the use of phosphodiesterase type 5 inhibitors (tadalafil) may be related to NAION. CONCLUSION: No treatment was prescribed since there was no scientific proven efficacy one associated to NAION. However, more rigid control of the cardiovascular risk factors were advised to preclude the re-occurrence of the disease, especially in the fellow eye.

Keywords: Nonarteritic Anterior Ischemic Optic Neuropathy. Optic Nerve Ischemia. NAION. Phacoemulsification.

## INTRODUÇÃO

A neuropatia óptica isquêmica anterior- não arterítica (NOIA-NA) ocorre devido a uma falha da circulação da artéria ciliar posterior responsável pelo suprimento sanguíneo da porção anterior do nervo óptico associada à perda variável de visão. Os principais fatores de risco são diabetes mellitus, hipertensão arterial, hipercolesterolemia, doença isquêmica (cardiovascular/cerebrovascular), síndrome da apneia do sono, tóxica (ou seja, associada ao uso de certos medicamentos) e cirurgias do segmento anterior [1].

A NOIA-NA já foi bem documentada após diversos procedimentos cirúrgicos como angioplastia miocárdica, blefaroplastia, etc. No entanto, o presente relato destaca a sua ocorrência após a extração de catarata por facoemulsificação (FACO)2,3,4. Contudo, esta correlação é, ainda, pouco explicada e requer seu mecanismo ser melhor estudado[2,3,4,5].

Acredita-se que a fisiopatologia esteja relacionada a isquemia segmentar da circulação da artéria ciliar posterior, afetando o suprimento da porção anterior do nervo óptico[3,4]. É possível sugerir a ocorrência da NOIA-NA após FACO em categorias, 1,2,5 sendo o tipo imediato, o ocorrido em dias, e o tipo tardio, em semanas ou meses, após o procedimento cirúrgico[2,3,4,5].

Acredita-se, ainda, que a pressão intraocular (PIO) aumentada durante o procedimento esteja mais relacionada com o tipo imediato, enquanto no caso da tardia, os fatores de risco ainda estão sendo estudados[1,2,3,6].

Observa-se na literatura que a incidência de NOIA-NA após extração de catarata é significativamente maior do que a sua incidência anual não relacionada ao procedimento. Segundo MCulley *et al*, a incidência de NOIA-NA após 6 semanas e 6 meses do procedimento de extração de catarata é de 34,6 em 100.000 (com 95% CI. 4,2-125) e 51,8 em 100.000 (95% CI, 10,7–151), respectivamente. Isso pode representar uma ocorrência de NOIA-NA a cada 2000 casos de extração de catarata, sendo, portanto, uma ocorrência muito incomum. Além disso, não há consenso na literatura relacionado ao período de maior susceptibilidade da ocorrência de NOIA-NA após FACO [1,3,6,7].

## RELATO DE CASO

Um paciente de 72 anos, hígido, em uso de tadalafila, sem história oftalmológica prévia, ex-tabagista (30 anos/maço, cessou tabagismo há 20 anos) assistido em serviço de referência em oftalmologia do estado de Minas Gerais, foi submetido à FACO com implante de LIO no olho direito no dia 07/06/22 e no olho esquerdo no dia 05/07/22, ambas sem intercorrências intra operatórias e com boa evolução no pós-operatório. À época apresentava avaliação no OE sem alterações à biomicroscopia e à fundoscopia. A PIO era de 14 mmHg. No entanto, no dia 23/02/23, ou seja, sete meses após procedimento cirúrgico da FACO no OE, o paciente retorna queixando-se de baixa acuidade visual neste olho de início há menos de uma semana acompanhado de escotoma no campo visual. Negava trauma ocular. À biomicroscopia foram encontradas conjuntivas calmas, córneas transparentes, câmara anterior formada sem reação, íris trófica, pseudofacia bilateralmente. À fundoscopia havia no OD disco róseo com relação E/D (0,2/0,2), brilho macular fisiológico e no OE, edema de disco óptico com hemorragias em chama de vela, aumento da tortuosidade vascular e reflexo foveal fisiológico. Paciente foi avaliado no departamento de neuro-oftalmologia em 01/03/23, com permanência de baixa de visão no OE, estável e negava sinais ou sintomas de arterite temporal, como hipersensibilidade em região temporal, cefaleia, claudicação de mandíbula, febre, impotência ou perda de peso. A tonometria era de 14 mmmHg bilateralmente. Os exames de tomografia de coerência óptica (OCT), angiofluoresceinografia (AGF) e campo visual computadorizado (24-2) revelaram no olho esquerdo, respectivamente, edema de disco óptico, extravasamento de contraste com hemorragias em chama de vela na topografia de disco óptico e escotoma nasal .

Resultados da Tomografia de Coerência Óptica (OCT) de disco óptico, angiofluorescência (AGF) e campo visual computadorizado.

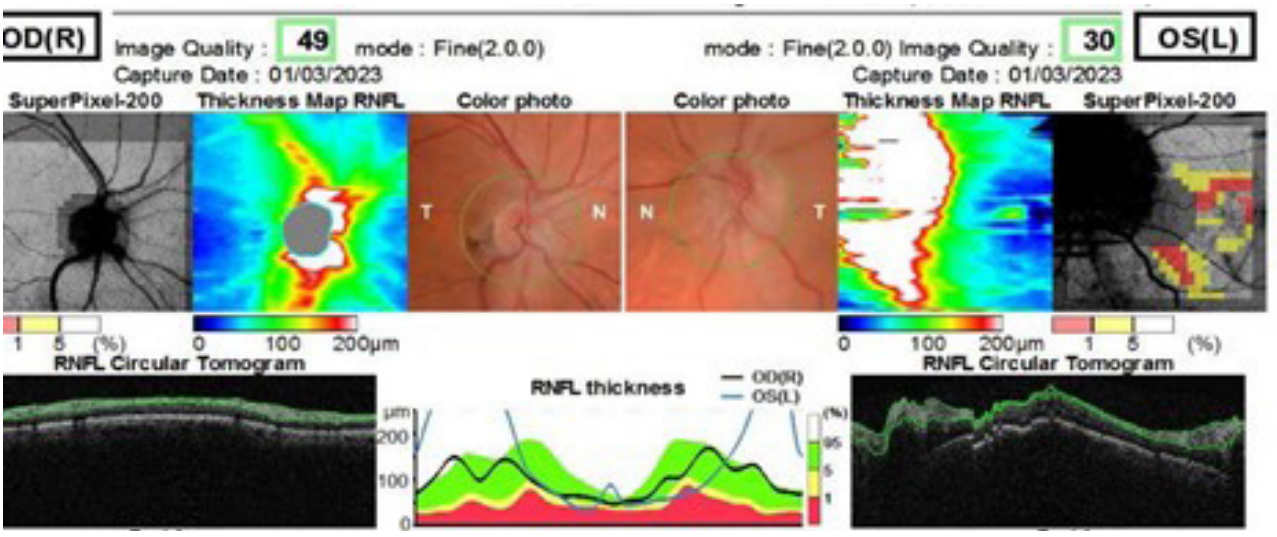

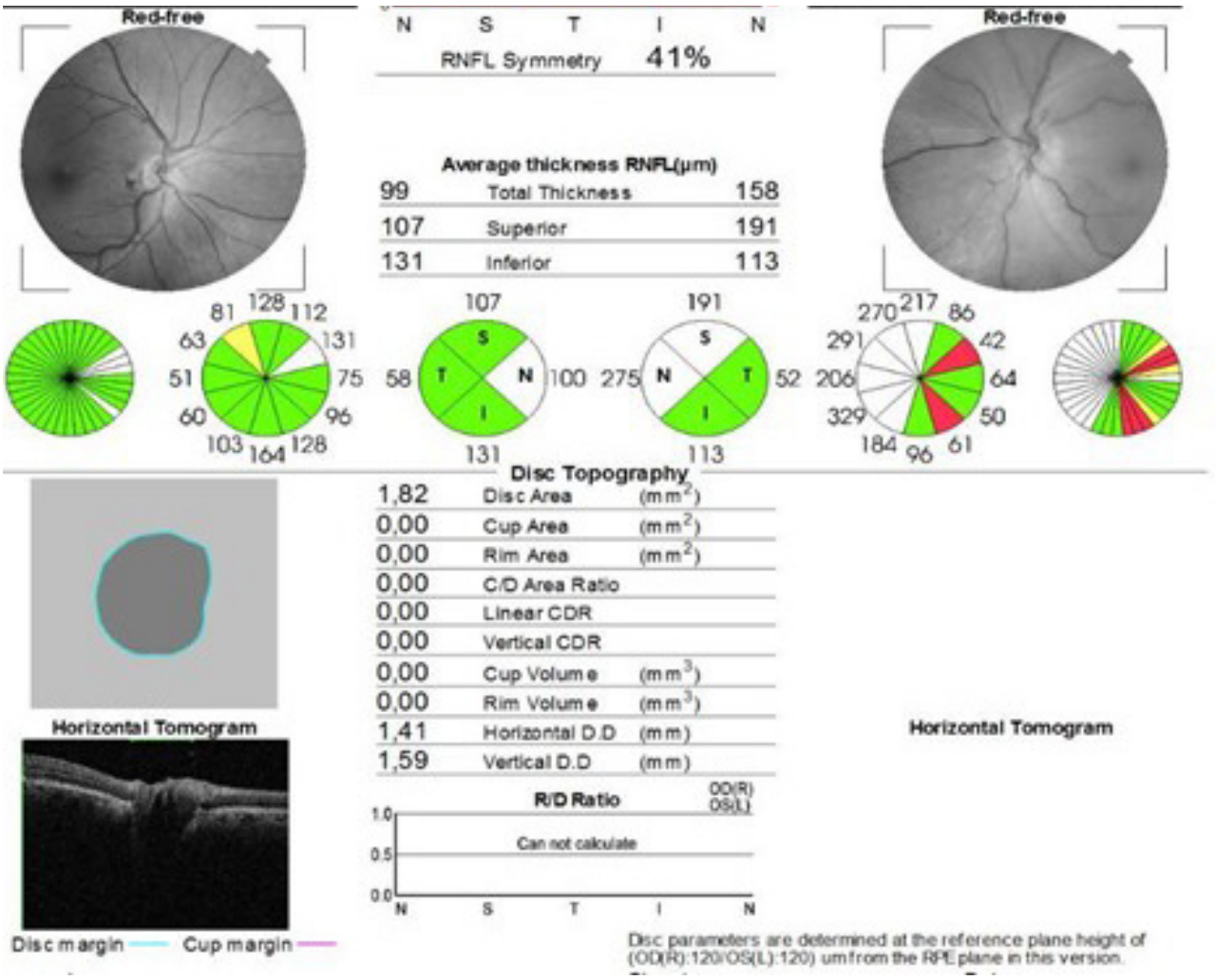


Imagem 1 - Tomografia de Coerência Óptica (OCT) de disco óptico demonstra resultado no OD dentro da normalidade e no OE edema de disco óptico.

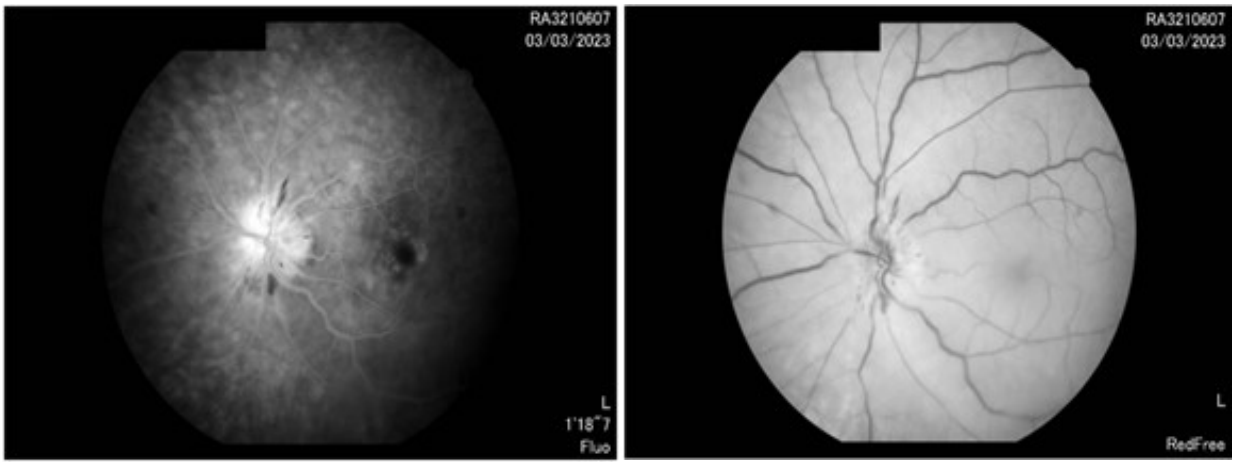


Imagem 2 e 3 - Angiofluorescência (AGF) e retinografia (red-free) demonstram hiperfluorescência e extravasamento de contraste com hemorragias em chama de vela na topografia de disco óptico esquerdo

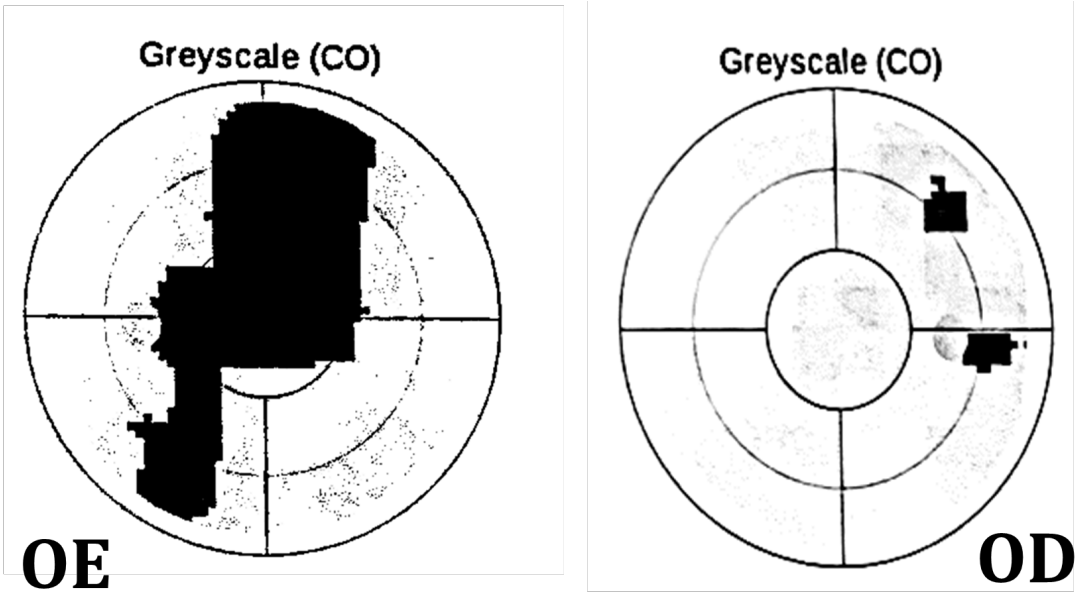


Imagem 4 - Campo Visual computadorizado revela no OD escotoma temporal relativo discreto e no OE escotoma absoluto predominante nasal.

## DISCUSSÃO

A NOAI-NA, é uma forma grave de deficiência visual que é resultante de um suprimento sanguíneo insuficiente das artérias ciliares posteriores. É caracterizada pela súbita perda visual, indolor e, na maior parte dos casos, irreversível, a qual é acompanhada por defeito pupilar aferente e edema de disco óptico[1,3]. Estudos sugerem certo padrão no surgimento dos sintomas com percepção da BAV pelo próprio paciente. Principalmente no momento do primeiro despertar no pós-cirúrgico, com progressão gradual da perda de visão e alterações de campo visual, evidenciados nos testes de confrontação associados a níveis de acuidade visual 20/200 ou piores[4,5,8,9]. Entretanto, há também relatos de início da sintomatologia de forma mais tardia, com mais frequência relacionada ao pós-cirúrgico de catarata [6.9.10,11].

A incidência de NOAI-NA, de acordo com Mansukhani *et al.* varia de acordo com o tempo pós facoemulsificação para determinar se é uma NOAI-NA pós cirúrgica (NOIApc) ou se é uma NOIA espontânea (NOIAe)[6]. Em contexto pós-cirúrgico, a incidência em 2 meses, foi de 8,6 (95% IC 2,2 - 34,5) enquanto a espontânea foi de 6,9 (95% IC 5,7 - 8,4) por 100.000 pessoas por ano.[6] Por outro lado, em um período de 1 ano após cirurgia de catarata, a incidência foi de 38,9 (95% IC 20,2 - 74,7) e da NOIAe foi de 6,5 (95% IC 5,3 - 7,9) por 100.000 pessoas por ano (p<0,001). O tempo médio de incidência de NOIApc foi de 25,5 meses (espectro, 38 dias a 12,7 anos)[6]. Comparando a NOIApc e NOIAe não houve diferença estatística em relação à raça, diabetes mellitus, hiperlipidemia, apneia obstrutiva do sono, doença arterial coronariana, infarto miocárdio, entre outros[6]. Entretanto, elas divergem em relação à idade média de incidência, 79 e 64 anos, respectivamente[6]. Uma outra consideração em relação à maior incidência de NOIApc é o fato de mais pacientes serem submetidos ao procedimento de FACO anualmente, a maior longevidade e a falta de determinação de tempo de sua ocorrência, em especial no tipo tardio, que varia de semanas, meses a anos.

O presente caso de NOIApc foi considerado devido à sintomatologia, tempo pós-operatório, quadro clínico, fundoscopia e achados aos exames complementares como campo visual, OCT e angiofluoresceinografia. Havia, ainda, história de ex-tabagismo e uso prévio de fosfodiesterase tipo 5 (tadalafila), sendo este último um relevante fator de risco a ser considerado.

A evolução da NOAI-NA na maioria dos casos leva a diminuição da acuidade visual de forma irreversível, com a possibilidade de acometimento do outro olho, - um desfecho comumente relatado na literatura - [11,12].

O manejo e tratamento da NOAI-NA ainda permanece incerto. Alguns estudos relatam que há algum benefício do uso de ácido acetil salicílico (aspirina) como medida de prevenção da recorrência e da instalação do quadro de NOAI-NA no olho contralateral, a conduta eleita no caso em questão foi expectante, devido a precariedade de estudos que denotem superioridade entre outros protocolos existentes em relação a conduta expectante. Portanto, a melhor estratégia consiste na prevenção primária dos fatores de risco associados à maior incidência de NOIA-NA.

## CONCLUSÃO

Há poucos estudos que correlacionam NOIA-NA a FACO, sendo o mecanismo fisiopatológico ainda não muito bem explicado. O presente caso de NOIA-NA ocorrida em período pós-operatório tardio de FACO ressalva a importância de se controlar os fatores de risco modificáveis, no momento pré-operatório da FACO, que

anualmente vem sendo cada vez mais realizada globalmente. A documentação clínica prévia dos casos é de suma importância, a fim de criar um conhecimento e embasamento científico para a identificação e conduta de outros casos semelhantes.

## REFERÊNCIAS

1. Fontes BM, Jung LS, Soriano ES, Chicani CF. Nonarteritic anterior ischemic optic neuropathy after uneventful phacoemulsification: case report. Arq Bras Oftalmol. 2007;70(3):544–546.
2. Mc Culley TJ, Lam BL, Feuer W. A Comparison of Risk Factors for Postoperative and Spontaneous Nonarteritic Anterior Ischemic Optic Neuropathy. J Neuroophthalmol. 2005; 25(1):22-24.
3. McCulley TJ, Lam BL, Feuer WJ. Incidence of nonarteritic anterior ischemic optic neuropathy associated with cataract extraction. Ophthalmology. 2001 Jul;108(7):1275–8.
4. Al-Madani MV, Al-Raqqad NK, Al-Fgarra NA, Al-Thawaby AM, Jaafar AA. The risk of ischemic optic neuropathy post phacoemulsification cataract surgery. Pan Afr Med J. 2017; 28:53.
5. Morrow MJ. Ischemic Optic Neuropathy. Continuum (Minneap Minn). 2019;25(5):1215–1235.
6. Mansukhani SA, Chen JJ, Fairbanks AM, Foster RC, Erie JC, Baratz KH, *et al*. A Population-Based Study of Anterior Ischemic Optic Neuropathy Following Cataract Surgery. Am J Ophthalmol. 2021;222:157–165.
7. Berry S, Lin WV, Sadaka A, Lee AG. Nonarteritic anterior ischemic optic neuropathy: cause, effect, and management. Eye Brain. 2017; 9:23–28.
8. Moradi A, Kanagalingam S, Diener-West M, Miller NR. Post–Cataract Surgery Optic Neuropathy: Prevalence, Incidence, Temporal Relationship, and Fellow Eye Involvement. Am J Ophthalmol. 2017;175: 183–193.
9. Lee H, Kim CY, Seong GJ, Ma KT. A Case of Decreased Visual Field after Uneventful Cataract Surgery: Nonarteritic Anterior Ischemic Optic Neuropathy. Korean J Ophthalmol. 2010;24(1):57-61.
10. Lam BL, Jabaly-Habih H, Al-Sheikh N, Pezda M, Guirgis MF, Feuer WJ, *et al*. Risk of non-arteritic anterior ischaemic optic neuropathy (NAION) after cataract extraction in the fellow eye of patients with prior unilateral NAION. Br J Ophthalmol. 2007;91(5):585–587.
11. Moradi A, Kanagalingam S, Diener-West M, Miller NR. Post–Cataract Surgery Optic Neuropathy: Prevalence, Incidence, Temporal Relationship, and Fellow Eye Involvement. Am J Ophthalmol. 2017; 175:183–193.
12. Nguyen LT, Taravella MJ, Pelak VS. Determining whether delayed nonarteritic ischemic optic neuropathy associated with cataract extraction is a true entity. J Cataract Refract Surg. 2006;32(12): 2105–2109

Revisão de literatura

# O papel dos antiangiogênicos no tratamento do edema macular diabético: uma revisão da literatura

Otávio Lima dos Reis[1], Larissa Fouad Ibrahim[2], Lucas Assis Costa[3], Bruno Cabaleiro Cortizo Freire[4], Erika Magalhães Diniz[5].

1 Faculdade Ciências Médicas de Minas Gerais. Belo Horizonte - MG, Brasil.
2 Instituto de Olhos Ciências Médicas. Belo Horizonte - MG, Brasil.
3 Instituto de Olhos Ciências Médicas. Belo Horizonte - MG, Brasil.
4 Universidade Federal de Minas Gerais. Belo Horizonte - MG, Brasil.
5 Instituto de Olhos Ciências Médicas. Belo Horizonte - MG, Brasil.

Autor correspondente: Otávio Lima dos Reis. Email: olreis98@gmail.com

**RESUMO**

Introdução: O Diabetes Mellitus é uma doença de alta prevalência na população mundial, e uma das principais causas de cegueira adquirida no mundo. Edema macular pode estar presente em qualquer estágio da retinopatia diabética, e é a principal complicação associada à baixa acuidade visual. Objetivo: Abordar o histórico e função das drogas antiangiogênicas no tratamento do edema macular diabético. Métodos: Revisão narrativa, com busca realizada nas bases de dados PubMed. Resultados: Foram incluídos 46 artigos que abordaram o papel dos antiangiogênicos no tratamento do edema macular diabético. Discussão: O controle glicêmico é a principal medida de prevenção das complicações do diabetes, com grande impacto na necessidade de futuras intervenções oftalmológicas. Na presença de edema macular diabético, tratamento com injeções de antiangiogênicos é o padrão-ouro, com alta eficácia e segurança. Os principais representantes dessa classe são bevacizumab, ranibizumab e aflibercept. Em olhos com acuidade visual melhor ou igual a 20/40, todos apresentaram resultados semelhantes. brolucizumab e faricimab são novos agentes que têm apresentado resultados promissores. Conclusão: Os antiangiogênicos são a primeira linha para tratamento do edema macular diabético, sendo de extrema importância na reabilitação visual.

**Palavras-chave:** Diabetes Mellitus. Edema macular diabético. Retinopatia diabética. Antiangiogênicos. Anti-VEGF.

## INTRODUÇÃO

Devido à elevada prevalência e possibilidade de complicações multissistêmicas, o Diabetes Mellitus (DM) tem importante influência na morbimortalidade mundial. A retinopatia diabética, principal manifestação ocular associada, constitui uma das principais causas de cegueira adquirida irreversível. De acordo com dados da Vigilância de Fatores de Risco e Proteção para Doenças Crônicas por Inquérito Telefônico (VIGITEL) 2021, 9,1% da população brasileira acima de 18 anos informou ser diabética[1]. Entre os pacientes diabéticos, aproximadamente 35% são afetados pela retinopatia[2], sendo o edema macular diabético (EMD) a principal causa de baixa acuidade visual, e que pode ser observado em qualquer estágio da doença.

Caracterizado pelo vazamento de fluido extracelular da mácula devido a quebra da barreira hematorretiniana, o EMD tem como teoria fisiopatológica proposta o tempo prolongado de hiperglicemia nos capilares retinianos. Este promove uma redução da perfusão da retina interna, e também na tensão de oxigênio, levando a resposta autorregulatória das arteríolas retinianas com dilatação e aumento da pressão hidrostática dos capilares. Este mecanismo resulta em lesão endotelial e resposta favorável à síntese de fatores de crescimento endotelial vascular (VEGF) e outros fatores de permeabilidade capilar, levando a extravasamento vascular e acúmulo de fluido intrarretiniano na mácula[3]. Por definição, edema macular consiste em qualquer espessamento retiniano ou exsudato duro dentro da área correspondente a um diâmetro papilar (1500mm), a partir do centro da fóvea. A diminuição da visão central, especialmente para perto, é a principal alteração visual, especialmente quando há acometimento foveal. Além disso, pode apresentar-se com metamorfopsia e/ou micropsia[4].

Os principais exames complementares para avaliar o EMD são a tomografia de coerência óptica (OCT) e a angiografia com fluoresceína. Quando o fluido se acumula na camada plexiforme externa da retina, geralmente em etapas iniciais, é possível visualizar, na angiografia com fluoresceína, a formação de espaços com aspecto petaloide (edema macular cistoide). Além disso, esse exame permite a visualização de áreas de hipofluorescência, sugerindo edema isquêmico de fibras nervosas, e áreas de hiperfluorescência tardia, resultantes da alteração da permeabilidade vascular, com consequente extravasamento lipídico na mácula[4].

O OCT, por sua vez, é o exame mais sensível para o diagnóstico do EMD, permitindo identificar padrões de espessamento retiniano, tais como espessamento isolado das camadas externas da retina, a formação de espaços cistoides e presença de líquido sub-retiniano[4]. Além disso, esse exame também pode ser utilizado para avaliar a resposta terapêutica do edema macular.

Em 1985, muito antes do surgimento dos antiangiogênicos, o estudo ETDRS (Early Treatment Diabetic Retinopathy Study) avaliou a efetividade da fotocoagulação a laser na progressão da retinopatia diabética, demonstrando redução de 50% do risco de perda visual moderada em pacientes com edema macular clinicamente significativo[5]. Nos 20 seguintes, o laser focal macular era o padrão ouro para o tratamento do edema macular diabético, até o surgimento da terapia farmacológica que revolucionaria o tratamento do edema macular diabético.

A primeira droga anti-VEGF usada no tratamento do EMD foi o pegaptanib, um inibidor seletivo da ação de VEGF165[3]. No primeiro ano após comercialização observaram-se resultados insatisfatórios e inconsistentes, com perda de acuidade visual e persistência do aumento do fluido macular ao longo do tempo, sendo portanto retirada de circulação e não mais utilizada nos dias atuais[6].

Atualmente, as principais drogas utilizadas para o tratamento do edema diabético são bevacizumab, ranibuzumab e aflibercept. A comprovação da eficácia intraocular do uso de bevacizumab e ranibizumab foi documentada em ensaios clínicos randomizados de 2010, enquanto o uso de aflibercept demonstrou benefício em 2014[7,8]. Atualmente, estes medicamentos anti-VEGF têm se mostrado altamente eficazes e seguros, motivo pelo qual têm sido a primeira linha de tratamento para o EMD[3]. Mais recentemente, estudos multicentricos e randomizados de fase 3 mostraram a eficácia do brolucizumab e do faricimab no tratamento do edema diabético.[9,10]

## MATERIAIS E MÉTODOS

Foi realizada revisão narrativa, com busca de artigos indexados nas bases de dados PubMed, em dezembro de 2022, a partir dos descritores "diabetic macular edema" AND ("anti-VEGF" OR "Ranibizumab" OR "Bevacizumab" OR "Aflibercept"). Após a seleção inicial, foi realizada uma nova busca nas referências bibliográficas dos artigos selecionados. Os critérios de inclusão foram estudos realizados em humanos, disponíveis na íntegra, publicados nos últimos 5 anos, em inglês ou em espanhol. Os critérios de exclusão, por sua vez, consistiram em artigos que abordaram outras formas de tratamento ou nos quais o tratamento do EMD com drogas anti-VEGF não era o foco, e estudos de fase pré-clínica avaliando resposta em modelos animais.

## RESULTADOS

Foram encontrados 934 artigos com os termos de busca utilizados. Foram excluídos pelo título os artigos que não abordaram diretamente o tratamento para EMD. Dos artigos restantes, foram excluídos pela leitura do resumo os artigos que não trouxeram informações relevantes sobre o papel terapêutico dos anti-VEGF no EMD. Após a seleção inicial, e consulta das referências bibliográficas dos artigos selecionados, foram encontrados um total de 46 artigos, os quais foram incluídos no presente estudo.

## DISCUSSÃO

A fotocoagulação a laser, anteriormente o padrão-ouro para o tratamento da maculopatia diabética, deu lugar à terapia antiangiogênica, com ampla utilização e eficácia. Considerando-se a fisiopatologia multifatorial da retinopatia diabética e curso prolongado, é importante ressaltar que o controle metabólico é também é peça chave no seguimento. Em pacientes portadores de Diabetes Mellitus tipo 1 foi observado redução na incidência de edema macular e queda na necessidade de fotocoagulação a laser mediante controle rígido da glicemia[11,12]. Foi também estimado que o controle glicêmico em pacientes com Diabetes Mellitus tipo 2 reduz o risco de evolução para necessidade de fotocoagulação a laser em 10 anos de 78% para 29%[13]. Além disso, hipercolesterolemia é associada a aumento na severidade e risco de exsudatos duros[14,15], de modo que pacientes com triglicerídemia e HDL elevados possuem piores resultados na acuidade visual posteriormente a fotocoagulação a laser quando comparado a pacientes não dislipidêmicos mediante estudo prospectivo[16]. A estabilização dos índices de hemoglobina glicada, colesterolemia, triglicerídemia e controle pressórico podem gerar resultados mensuráveis na espessura macular dentro de apenas 6 semanas, sendo de vital importância aliar o controle das patologias de base, em especial o diabetes, ao tratamento para o EMD[17].

### - FATOR DE CRESCIMENTO ENDOTELIAL VASCULAR (VEGF)

As características morfológicas associadas à Retinopatia Diabética (RD) incluem apoptose das células endoteliais vasculares e pericitos, espessamento das membranas basais, oclusão capilar e quebra da barreira hemato-retiniana[18]. O comprometimento da integridade desta estrutura promove a perda de proteínas juncionais, indução de canais transendoteliais, aumento do transporte vesicular, marginação de glóbulos brancos e alteração induzida pela vasodilatação do equilíbrio de Starling. Todas as

alterações supracitadas estão associadas a concentrações elevadas de VEGF[19,20].

A síntese de VEGF é produzida em maior escala devido a hipóxia tecidual[21,22], mediadores pró-inflamatórios[23] e fatores de crescimento[24]. As concentrações aquosas de VEGF em indivíduos diabéticos são 5 vezes maiores que as do grupo controle da mesma idade[25], e são 3 vezes maiores quando encontrada no plasma[26], estando correlacionadas diretamente com a gravidade da retinopatia. Assim, drogas anti-VEGF têm sido estudadas e utilizadas como padrão-ouro no tratamento de EMD, por sua efetividade, eficácia e segurança[27].

## - DROGAS ANTI-VEGF

Atualmente consideradas a primeira escolha no tratamento de EMD, as drogas anti-VEGF são amplamente utilizadas por meio de injeção intravítrea. Os principais representantes dessa classe são os anticorpos anti-VEGF (Bevacizumab), fragmentos de anticorpos anti-VEGF (Ranibizumab) e as proteínas de fusão (Aflibercept)[28]. Vale ressaltar que todas essas drogas atuam na isoforma VEGF-A, porém as proteínas de fusão também se ligam na isoforma VEGF-B e no fator de crescimento placentário[3,29]. O bevacizumabe permanece sem aprovação explícita pela ANVISA para retinopatia diabética[30], o que faz do seu uso off-label para tal finalidade. Há diversos estudos que comprovam a eficácia do uso para EMD, que demonstrou superioridade na redução da espessura da retina quando comparado à terapia com laser[31].

A necessidade de múltiplas aplicações, devido ao curso crônico da doença, e dificuldades na adesão ao tratamento são responsáveis pela diminuição da efetividade prática dos antiangiogênicos. Há estudos indicando que a refratariedade com persistência do edema ocorre em até 25% dos casos, mesmo com terapia crônica[32]. Apesar disso, a melhora da acuidade visual de pacientes com EMD crônico mostrou-se similar a aqueles com completa resolução do edema[33].

A aplicação das medicações anti-VEGF pode levar a aumento temporário na pressão intraocular (PIO), no entanto, inferior ao uso de corticoterapia intravítrea[34,35]. Nos achados de estudo comparando o uso de Bevacizumab e corticosteroide (triancinolona), o grupo que recebeu Bevacizumab teve uma PIO significativamente inferior e incidência muito menor de hipertensão intraocular quando comparado ao que recebeu triancinolona apenas ou a terapia combinada com os dois fármacos[34].

Nos principais ensaios clínicos, não houve diferença significativa dos resultados terapêuticos entre bevacizumab, ranibizumab e aflibercept para o edema macular diabético com acuidade visual melhor ou igual a 20/40 durante um a dois anos de acompanhamento[35]. Devido ao melhor custo-benefício, muitas vezes se opta pelo uso off-label inicial de bevacizumab no tratamento. Os custos, em dólares, aproximados em 2019 para as drogas anti-VEGF eram de $1230 por dose de ranibizumab (0,3mg), $1850 por dose de aflibercept e menos de $50 por dose de bevacizumab quando compostos para uso intravítreo[36].

O aflibercept, por sua vez, surgiu posteriormente como droga promissora devido ao seu amplo mecanismo de ação, e afinidade por VEGF-A, VEGF-B e fator de crescimento placentário[37]. Essa propriedade potencializa o tratamento por necessitar uma menor frequência de injeções para obter um resultado satisfatório. Em ensaio clínico randomizado comparando tratamento mensal com aflibercept 2.0mg, bevacizumab 1.25mg e ranibizumab 0.3mg, para olhos com acuidade visual igual ou inferior a 20/50 houve resultado significativamente superior na melhora da acuidade visual no grupo que recebeu aflibercept, comparado aos grupos bevacizumabe e ranibizumab, no primeiro ano de acompanhamento[35]. Essa diferença se modifica durante dois anos de acompanhamento, no qual não foi observada superioridade do aflibercept em relação ao ranibizumab[35].

O brolocizumab, que vem sendo recentemente incorporado como opção terapêutica no tratamento anti-VEGF para EMD, é um fragmento de anticorpo variável de cadeia única humanizado (scFv), a menor subunidade funcional de um anticorpo aprovado para uso intravítreo[38]. Os resultados visuais parecem não ser inferiores aos atuais anti-VEGF, e permitem intervalos prolongados de tratamento. Entretanto, os estudos pivotais demonstraram maior risco de eventos inflamatórios intraoculares, vasculite retiniana e oclusão vascular da retina[39].

Mais recentemente, em 2022, foi aprovado pelo FDA para uso no edema macular diabético e DMRI exsudativa o faricimab. Trata-se de um inibidor do VEGF-A e angiopoietina-2 (Ang-2), com os fragmentos moleculares Fab modificados para ligação independente a ambos receptores. Em adição ao bloqueio do VEGF-A, o efeito anti Ang-2 contribui para o aumento da estabilidade vascular e dessensibilização dos vasos à ação do VEGF-A[40].

## ESTUDOS CLÍNICOS RELEVANTES

Em 2009, o estudo READ[41] estabeleceu a comparação entre ranibizumab, laser focal (grid) ou combinação de ambos para o tratamento do edema macular diabético. Entre os três grupos, o primeiro recebeu 0.5mg de ranibizumab na linha de base *(baseline)* e nos meses 1,3 e 5. No segundo, foi realizada fotocoagulação (grid) no *baseline* e no terceiro mês, se necessário. O terceiro grupo, por sua vez, foi submetido a uma combinação de ranibizumab 0.5mg e laser focal na linha de base e no terceiro mês. O desfecho analisado era mudança da melhor acuidade visual corrigida (MAVC) ao final de seis meses em comparação ao *baseline*.

No sexto mês, o ganho médio de acuidade visual em relação ao *baseline* teve variação significativa no primeiro grupo, que recebeu apenas ranibizumab (+7,24 letras, contra -0.43 letras no segundo grupo e +3.80 no terceiro grupo). Dentre os pacientes que completaram os seis meses de seguimento, melhora de 3 ou mais linhas de acuidade visual ocorreu em 22% dos participantes no grupo ranibizumab, contra 0% no grupo laser focal e 8% dentre os que realizaram ranibizumab associado a grid macular, demonstrando melhor desfecho em termos de acuidade visual no protocolo com ranibizumab em relação ao tratamento com laser focal.

O Diabetic Retinopathy Clinical Research Network (DRCRnet)[42], através do protocolo I, publicado em 2010, permitiu a comparação entre quatro grupos randomizados para o tratamento do EMD: o grupo que recebeu injeção simulada (placebo) e laser imediato; injeção de 0.5mg de ranibizumab e laser imediato; injeção de 0.5mg de ranibizumab e laser tardio (após 24 semanas); ou triancinolona 4mg e laser imediato. Foi avaliada após 12 meses de tratamento a variação de melhor acuidade visual corrigida em cada grupo em relação ao *baseline*. O ganho de letras ao final deste período foi de +3, +9, +9 e +4, respectivamente. Porém, em pacientes previamente pseudofácicos no grupo 4, o ganho de letras foi de +8, aproximando-se dos grupos ranibizumab. Em 2012, foi publicada a análise desta amostra após 3 anos de seguimento, avaliando-se apenas os pacientes que receberam ranibizumab, observando-se ganho de +7 e +10 letras nos grupos 2 e 3, respectivamente[42]. Os dados relativos aos 5 anos de seguimento destes pacientes, divulgados em 2015, demonstraram que 62% dos pacientes do grupo 2 e 52% dos pacientes do grupo 3 receberam zero injeções no último ano, evidenciando a possibilidade de manutenção sustentada da acuidade visual após anos de tratamento[43].

O estudo RESTORE, responsável pela aprovação do uso do ranibizumab em 2011 para tratamento do edema diabético, estabeleceu a comparação entre três grupos, avaliando como desfecho a melhor acuidade visual corrigida após 12 meses e a segurança das injeções[44]. Os grupos foram randomizados em: ranibizumab 0.5 mg monoterapia, ranibizumab 0.5 associada a fotocoagulação ou somente fotocoagulação. O ganho de acuidade visual em letras, após o 12° mês, foi respectivamente de 6.8, 6.4 e 0.9 para cada grupo e a proporção de pacientes que ganharam 3 ou mais linhas de acuidade visual neste mesmo período foi de 53%,

44,9% e 23.6%. Também foi avaliada neste estudo a redução da espessura macular ao fim dos 12 meses de tratamento, a qual foi de 118.7µm, 123.3µm e 61.3µm, do primeiro ao terceiro grupo. Na extensão de três anos do estudo[45], os participantes puderam receber tratamento individualizado com ranibizumab conforme evolução da melhor acuidade visual corrigida e progressão do edema. Fotocoagulação a laser durante o seguimento era permitida conforme as guidelines do estudo ETDRS. O ganho de acuidade visual em letras até o mês 36, desde o baseline foi de 8.0, 6.7 e 6.0 nos grupos 1, 2 e 3, demonstrando que os pacientes que haviam recebido apenas laser inicialmente obtiveram melhora significativa da visão após tratamento com ranibizumabe, e a proporção de pacientes que atingiram visão maior ou igual a 20/40 ao fim do terceiro ano foi de 42.2%, 28.9% e 17.6%, respectivamente em cada grupo.

Nos estudos pivotais RISE e RIDE[32], estudos de fase 3 idênticos publicados em 2012, houve randomização em: 0.3mg de ranibizumabe, 0.5mg de ranibizumabe e placebo (injeção simulada). Foram incluídos no estudo pacientes com acuidade visual entre 20/40 e 20/320, com espessura macular central maior ou igual a 275 micra. Pacientes diabéticos não controlados (hemoglobina glicada >12%), hipertensos descontrolados, com histórico de acidente vascular cerebral ou infarto agudo do miocárdio há menos de 3 meses, com histórico de panfotocoagulação antes de 3 meses da seleção, ou injeções intravítreas e cirurgia vitreorretinianas prévias foram excluídos. Comparando-se os grupos, após 24 meses, foi observado que em 44.8% dos pacientes que receberam doses mensais de ranibizumabe 0.5% e 39.2% dos pacientes que receberam ranibizumab 0,3mg apresentaram ganho igual ou superior a 15 letras em comparação ao grupo placebo, no estudo RISE, comparativamente a 33.6%, 45.7% e 12.3% no estudo RIDE. A proporção de pacientes que obtiveram melhor visão corrigida igual ou superior a 20/40 foi de 60%, 63.2% e 37.8% nos grupos ranibizumab 0.3mg, 0.5mg e injeções simuladas, respectivamente, no estudo RISE. No estudo RIDE esta proporção foi de 54.4%, 62.2% e 34.6% entre os grupos. Após os resultados destes estudos, o uso de ranibizumab na dose de 0.3mg foi aprovada para uso nos EUA em 2012.

De modo semelhante, foram realizados os estudos VIVID e VISTA[8] em 2014, que avaliaram o uso de aflibercept para o tratamento do EMD. A diferença para os estudos RISE e RIDE foi que o grupo controle nestes estudos foi a fotocoagulação a laser. Dividiu-se a amostra em grupos de injeção de aflibercept 2mg a cada 4 semanas (2q4) e injeção de aflibercept 2mg a cada 8 semanas (2q8), após 5 injeções mensais consecutivas. No estudo VISTA, o ganho de acuidade visual em letras na semana 52 foi de +12,5, +10,7 e +0,2 para os grupos 2q4, 2q8 e laser respectivamente, e de +10,5, + 10,7 e +1,2 no estudo VIVID. A proporção de pacientes com ganho de 15 ou mais letras de acuidade visual foi, no estudo VISTA, de 41.6%, 31.1% e 7.8% nos respectivos grupos e de 32.4%, 33.3% e 9.1%.

O protocolo V[46], publicado em 2019, teve como objetivo avaliar em pacientes com EMD e boa acuidade visual (melhor ou igual a 20/25) a proporção de pacientes com perda de pelo menos uma linha de visão após 24 meses de seguimento. A amostra foi randomizada em 3 grupos: intervenção ativa de aflibercept 2mg, grupo laser e grupo observação. Caso houvesse diminuição da melhor acuidade visual corrigida de 5 a 9 letras em duas visitas consecutivas, poderia ser utilizado o aflibercept nos outros dois grupos. Como resultado, ao final de 24 meses, a perda de 1 linha ou mais ocorreu em 16%, 17% e 19% entre os grupos aflibercept, laser e observação. A mudança média em letras entre os 3 grupos foi de +0.9 letras, +0,1 letras e -0.4 letras nos respectivos grupos, e foi necessário iniciar terapia antiangiogênica em 25% e 34% dos pacientes nos grupos laser e observação, respectivamente.

A eficácia do brolocizumab, em comparação ao aflibercept, foi avaliada nos estudos pivotais KESTREL e KITE[8], publicados em 2022. Os participantes do estudo foram randomizados em 1:1:1 brolocizumab 3mg, brolocizumab 6mg e aflibercept 2mg no KESTREL e 1:1 brolocizumab 6mg e aflibercept 2mg no estudo KITE. Os grupos submetidos ao tratamento com brolocizumab receberam 5 doses de carregamento a cada 6 semanas, seguido por uma dose a cada 12 semanas, com ajuste opcional a intervalos de 8 semanas caso houvesse atividade do edema. O grupo de tratamento com aflibercept recebeu 5 doses a cada 4 semanas, seguido por intervalos de 8 semanas. Foi avaliado a melhor acuidade visual em relação ao baseline na semana 52, proporção de pacientes que mantiveram a dose a cada 12 semanas, mudança na severidade da retinopatia, melhora anatômica e segurança. Em 52 semanas, o brolocizumab 6mg teve não inferioridade ao aflibercept em termos de ganho de acuidade visual (KESTREL: +9.2 letras contra +10.5 no grupo aflibercept e KITE: + 10.6 letras contra +9.4 no grupo aflibercept). Quanto à espessura foveal central medida no OCT, não foram observadas diferenças significativas no KESTREL, porém no KITE, a redução média de espessura em relação à baseline na semana 52 foi de -164µm no grupo aflibercept, em contraste a -197µm no grupo brolocizumab 6mg. A persistência de fluido sub ou intra-retiniano também foi significativamente menor nos grupos de tratamento com brolocizumab. Ao final de 52 semanas, no estudo KRESTEL, 59.5%, 60.3% e 73.3% dos pacientes mantiveram fluido sugerindo atividade do edema nos grupos brolocizumab 3mg, brolocizumab 6mg e aflibercept 2mg, enquanto no estudo KITE esta proporção foi de 54.2% e 72.9% nos respectivos grupos brolocizumab 6mg e aflibercept 2mg.

Os estudos idênticos YOSEMITE e RHINE[10], estudos de fase III com publicação em 2022, avaliaram pacientes com diabetes mellitus tipo 1 e 2 com EMD em 3 grupos de tratamento: faricimab 6.0mg a cada 8 semanas com dose fixa após tratamento com 6 doses intravítreas em intervalos de 4 semanas, faricimab 6.0 mg em regime de tratamento individualizado até intervalos de 16 semanas após 4 doses com intervalos de 4 semanas, ou aflibercept 2.0mg a cada 8 semanas após 5 doses iniciais com intervalos de 4 semanas. Respectivamente, foram avaliados 940 e 951 pacientes em cada estudo multicêntrico que demonstrou não inferioridade em termos de ganho de letras de acuidade visual na tabela ETDRS, após um ano, com o faricimab a cada 8 semanas (YOSEMITE média de 10.7 letras contra 10.9 no grupo aflibercept e RHINE média de 11.8 contra 10.3 no grupo aflibercept) e faricimab com tratamento individualizado estendido até 16 semanas (YOSEMITE média de 11.6 letras contra 10.9 no grupo aflibercept e RHINE média de 10.8 contra 10.3 no grupo aflibercept). Dessa forma, demonstrou-se que ganhos robustos e resultados anatômicos favoráveis com o faricimab foram possíveis no estudo com dose ajustável até a cada 16 semanas, havendo potencial de extensão da durabilidade do tratamento para pacientes com EMD.

## CONCLUSÃO

Com base nos estudos apresentados, observa-se a relevância dos antiangiogênicos como uma revolução no tratamento do edema macular diabético. Destaca-se o bevacizumab por seu baixo custo em relação aos demais, com resultados terapêuticos relevantes. Seu uso ainda é off-label para essa finalidade, mas diversos estudos têm comprovado a eficácia e segurança. O aflibercept e o ranibizumab são, até o presente momento, as drogas com aprovação das agências reguladoras mundiais, mais utilizadas para o tratamento do edema macular diabético, mostrando-se eficazes na maior parte dos casos. Drogas mais recentes como faricimab e brolocizumab também apresentam-se como possibilidades no tratamento, com resultados satisfatórios nos estudos clínicos pivotais, destacando-se a possibilidade de maior intervalo entre as aplicações com o faricimab, fato este que ainda necessita de estudos *post hoc* para ser estabelecido.

Apesar da segurança e eficácia destas drogas, há possibilidade de refratariedade e estagnação da acuidade visual mesmo após longos ciclos de tratamento. A necessidade de acompanhamento crônico

com múltiplas visitas e aplicações comumente compromete a adesão do paciente e, por conseguinte, a efetividade do tratamento. Assim, permanece como um grande desafio a adesão ao tratamento a longo prazo e, para este fim, drogas que possibilitem maior intervalo entre as aplicações, poderão ser de grande valia no arsenal terapêutico.
Finalmente, mas não de menor importância, faz-se fundamental ressaltar que no nosso meio, especialmente no Sistema Único de Saúde (SUS), a droga utilizada é predominantemente o bevacizumab, por seu menor custo em um sistema de recursos financeiros escassos. Assim, seriam de grande valia estudos que comparassem a eficácia e a segurança destas diferentes drogas na nossa população, até mesmo para auxiliar políticas de saúde pública mais racionais.

## REFERÊNCIAS

1. Departamento de Análise de Situação de Saúde. Vigilância de Fatores de Risco e Proteção para doenças crônicas por inquérito telefônico, VIGITEL 2021. Brasília, DF: Ministério da Saúde, 2022.
2. Koç İ, Kadayıfçılar S, Eldem B. Real-World Results of Intravitreal Ranibizumab, Bevacizumab, or Triamcinolone for Diabetic Macular Edema. Ophthalmologica. 2018;239(2-3):85-93.
3. Browning DJ, Stewart MW, Lee C. Diabetic macular edema: Evidence-based management. Indian J Ophthalmol. 2018 Dec;66(12):1736-1750.
4. Motta MM dos S, Coblentz J, Melo LGN de. Aspectos atuais no diagnóstico do edema macular diabético. Rev brasoftalmol. 2009Jan;68(1):59–63.
5. Photocoagulation for diabetic macular edema. Early Treatment Diabetic Retinopathy Study report number 1. Early Treatment Diabetic Retinopathy Study research group. Arch Ophthalmol. 1985 Dec;103(12):1796-806.
6. Kiire CA, Morjaria R, Rudenko A, Fantato A, Smith L, Smith A, *et al*. Intravitreal pegaptanib for the treatment of ischemic diabetic macular edema. Clin Ophthalmol. 2015 Dec 11;9:2305-11.
7. Rajendram R, Fraser-Bell S, Kaines A, Michaelides M, Hamilton RD, Esposti SD, *et al*. A 2-year prospective randomized controlled trial of intravitreal bevacizumab or laser therapy (BOLT) in the management of diabetic macular edema: 24-month data: report 3. Arch Ophthalmol. 2012 Aug;130(8):972-9.
8. Brown DM, Schmidt-Erfurth U, Do DV, Holz FG, Boyer DS, Midena E, *et al*. Intravitreal Aflibercept for Diabetic Macular Edema: 100-Week Results From the VISTA and VIVID Studies. Ophthalmology. 2015 Oct;122(10):2044-52.
9. Brown DM, Emanuelli A, Bandello F, Barranco JJE, Figueira J, Souied E, *et al*. KESTREL and KITE: 52-Week Results From Two Phase III Pivotal Trials of Brolucizumab for Diabetic Macular Edema. Am J Ophthalmol. 2022 Jun;238:157-172.
10. Wykoff CC, Abreu F, Adamis AP, Basu K, Eichenbaum DA, Haskova Z, *et al*. Efficacy, durability, and safety of intravitreal faricimab with extended dosing up to every 16 weeks in patients with diabetic macular oedema (YOSEMITE and RHINE): two randomised, double-masked, phase 3 trials. Lancet. 2022 Feb 19;399(10326):741-755.
11. Diabetes Control and Complications Trial Research Groupa. Progression of retinopathy with intensive versus conventional treatment in the Diabetes Control and Complications Trial. Ophthalmology. 1995; 102(4): 647-661.
12. The Diabetes Control and Complications Trial Research Group. Early worsening of diabetic retinopathy in the Diabetes Control and Complications Trial. Arch Ophthalmol. 1998; 116(7): 874-886.
13. UK Prospective Diabetes Study Group. Tight blood pressure control and risk of macrovascular and microvascular complications in type 2 diabetes: UKPDS 38. BMJ. 1998, 317(7160): 703-713.
14. Klein BE, Moss SE, Klein R, Surawicz TS. The Wisconsin Epidemiologic Study of Diabetic Retinopathy. XIII. Relationship of serum cholesterol to retinopathy and hard exudate. Ophthalmology. 1991 Aug;98(8):1261-5.
15. Chew EY, Klein ML, Ferris FL, Remaley NA, Murphy RP, Chantry K, *et al*. Association of elevated serum lipid levels with retinal hard exudate in diabetic retinopathy. Early Treatment Diabetic Retinopathy Study (ETDRS) Report 22. Arch Ophthalmol. 1996 Sep;114(9):1079-84.
16. Kremser BG, Falk M, Kieselbach GF. Influence of serum lipid fractions on the course of diabetic macular edema after photocoagulation. Ophthalmologica. 1995;209(2):60-3.
17. Singh R, Abhiramamurthy V, Gupta V, Gupta A, Bhansali A. Effect of multifactorial intervention on diabetic macular edema. Diabetes Care. 2006 Feb;29(2):463-4.
18. Stewart MW. Anti-VEGF therapy for diabetic macular edema. Curr Diab Rep. 2014 Aug;14(8):510.
19. Nagy JA, Benjamin L, Zeng H, Dvorak AM, Dvorak HF. Vascular permeability, vascular hyperpermeability and angiogenesis. Angiogenesis. 2008;11(2):109-19.
20. Ku DD, Zaleski JK, Liu S, Brock TA. Vascular endothelial growth factor induces EDRF-dependent relaxation in coronary arteries. Am J Physiol. 1993 Aug;265(2 Pt 2):H586-92.
21. Dor Y, Porat R, Keshet E. Vascular endothelial growth factor and vascular adjustments to perturbations in oxygen homeostasis. Am J Physiol Cell Physiol. 2001 Jun;280(6):C1367-74.
22. Pierce EA, Avery RL, Foley ED, Aiello LP, Smith LE. Vascular endothelial growth factor/vascular permeability factor expression in a mouse model of retinal neovascularization. Proc Natl Acad Sci U S A. 1995 Jan 31;92(3):905-9.
23. Ben-Av P, Crofford LJ, Wilder RL, Hla T. Induction of vascular endothelial growth factor expression in synovial fibroblasts by prostaglandin E and interleukin-1: a potential mechanism for inflammatory angiogenesis. FEBS Lett. 1995 Sep 18;372(1):83-7.
24. Neufeld G, Cohen T, Gengrinovitch S, Poltorak Z. Vascular endothelial growth factor (VEGF) and its receptors. FASEB J. 1999 Jan;13(1):9-22.
25. Funk M, Schmidinger G, Maar N, Bolz M, Benesch T, Zlabinger GJ, *et al*. Angiogenic and inflammatory markers in the intraocular fluid of eyes with diabetic macular edema and influence of therapy with bevacizumab. Retina. 2010 Oct;30(9):1412-9.
26. Noma H, Minamoto A, Funatsu H, Tsukamoto H, Nakano K, Yamashita H, *et al*. Intravitreal levels of vascular endothelial growth factor and interleukin-6 are correlated with macular edema in branch retinal vein occlusion. Graefes Arch Clin Exp Ophthalmol. 2006 Mar;244(3):309-15.

27. Ndisang JF, Rastogi S, Vannacci A. Immune and inflammatory processes in obesity, insulin resistance, diabetes, and related cardiometabolic complications. J Immunol Res. 2014;2014:579560.

28. Andrade GC, Dias JRO, Maia A, Farah ME, Meyer CH, Rodrigues EB. INTRAVITREAL INJECTIONS OF ZIV-AFLIBERCEPT FOR DIABETIC MACULAR EDEMA: A Pilot Study. Retina. 2016 Sep;36(9):1640-5.

29. Dias JRO, Badaró E, Novais EA, Colicchio D, Chiarantin GMD, Matioli MM, *et al*. Preclinical investigations of intravitreal ziv-aflibercept. Ophthalmic Surg Lasers Imaging Retina. 2014 Nov-Dec;45(6):577-84.

30. Núcleo de Avaliação de Tecnologia em Saúde do Hospigtal de Clínicas de Porto Alegre. BEVACIZUMABE. PROGRAMA DE APOIO AO DESENVOLVIMENTO INSTITUCIONAL DO SUS. Conselho nacional de Justiça. 2019.

31. Michaelides M, Kaines A, Hamilton RD, Fraser-Bell S, Rajendram R, *et al*. A prospective randomized trial of intravitreal bevacizumab or laser therapy in the management of diabetic macular edema (BOLT study) 12-month data: report 2. Ophthalmology. 2010 Jun;117(6):1078-1086.e2.

32. Nguyen QD, Brown DM, Marcus DM, Boyer DS, Patel S, Feiner L, *et al*. Ranibizumab for diabetic macular edema: results from 2 phase III randomized trials: RISE and RIDE. Ophthalmology. 2012 Apr;119(4):789-801.

33. Bressler NM, Beaulieu WT, Glassman AR, Blinder KJ, Bressler SB, Jampol LM, *et al*. Persistent Macular Thickening Following Intravitreous Aflibercept, Bevacizumab, or Ranibizumab for Central-Involved Diabetic Macular Edema With Vision Impairment: A Secondary Analysis of a Randomized Clinical Trial. JAMA Ophthalmol. 2018 Mar 1;136(3):257-269.

34. Diabetic Retinopathy Clinical Research Network; Elman MJ, Aiello LP, Beck RW, Bressler NM, Bressler SB, *et al*. Randomized trial evaluating ranibizumab plus prompt or deferred laser or triamcinolone plus prompt laser for diabetic macular edema. Ophthalmology. 2010 Jun;117(6):1064-1077.e35.

35. Wells JA, Glassman AR, Ayala AR, Jampol LM, Bressler NM, Bressler SB, *et al*. Aflibercept, Bevacizumab, or Ranibizumab for Diabetic Macular Edema: Two-Year Results from a Comparative Effectiveness Randomized Clinical Trial. Ophthalmology. 2016 Jun;123(6):1351-9.

36. Ehlers JP, Yeh S, Maguire MG, Smith JR, Mruthyunjaya P, Jain N, *et al*. Intravitreal Pharmacotherapies for Diabetic Macular Edema: A Report by the American Academy of Ophthalmology. Ophthalmology. 2022 Jan;129p(1):88-99.

37. Santhakumaran S, Salimi A, Brunetti VC, Galic J. Efficacy and Safety of Aflibercept Therapy for Diabetic Macular Edema: A Systematic Review and Meta-Analysis. J Curr Ophthalmol. 2022 Jul 26;34(2):133-147.

38. Kuo BL, Singh RP. Brolucizumab for the treatment of diabetic macular edema. Curr Opin Ophthalmol. 2022 May 1;33(3):167-173.

39. Awh CC, Davis EC, Thomas MK, Thomas AS. SHORT-TERM OUTCOMES AFTER INTERIM TREATMENT WITH BROLUCIZUMAB: A Retrospective Case Series of a Single Center Experience. Retina. 2022 May 1;42(5):899-905.

40. Sharma A, Kumar N, Kuppermann BD, Bandello F, Loewenstein A. Faricimab: expanding horizon beyond VEGF. Eye (Lond). 2020;34(5):802-804.

41. Nguyen QD, Shah SM, Heier JS, Do DV, Lim J, Boyer D, *et al*. Primary End Point (Six Months) Results of the Ranibizumab for Edema of the mAcula in diabetes (READ-2) study. Ophthalmology. 2009 Nov;116(11):2175-81.e1.

42. Diabetic Retinopathy Clinical Research Network; Elman MJ, Qin H, Aiello LP, Beck RW, Bressler NM, *et al*. Intravitreal ranibizumab for diabetic macular edema with prompt versus deferred laser treatment: three-year randomized trial results. Ophthalmology. 2012 Nov;119(11):2312-8.

43. Elman MJ, Ayala A, Bressler NM, Browning D, Flaxel CJ, Glassman AR, *et al*. Intravitreal Ranibizumab for diabetic macular edema with prompt versus deferred laser treatment: 5-year randomized trial results. Ophthalmology. 2015 Feb;122(2):375-81.

44. Mitchell P, Bandello F, Schmidt-Erfurth U, Lang GE, Massin P, Schlingemann RO, *et al*. The RESTORE study: ranibizumab monotherapy or combined with laser versus laser monotherapy for diabetic macular edema. Ophthalmology. 2011 Apr;118(4):615-25.

45. Schmidt-Erfurth U, Lang GE, Holz FG, Schlingemann RO, Lanzetta P, Massin P, *et al*. Three-year outcomes of individualized ranibizumab treatment in patients with diabetic macular edema: the RESTORE extension study. Ophthalmology. 2014 May;121(5):1045-53.

46. Baker CW, Glassman AR, Beaulieu WT, Antoszyk NA, Browning DJ, Chalam KV, *et al*. Effect of Initial Management With Aflibercept vs Laser Photocoagulation vs Observation on Vision Loss Among Patients With Diabetic Macular Edema Involving the Center of the Macula and Good Visual Acuity: A Randomized Clinical Trial. JAMA. 2019;321(19):1880–1894.

Relato de caso

# Perfuração escleral com reação de câmara anterior e tamponamento espontâneo com tratamento conservador: um relato de caso

## *Scleral perforation with anterior chamber reaction and spontaneous tamponade with conservative treatment: a case report*

Isabela Matos Takahashi[1], Arthur Amaral Nassaralla[2], Isabella Breves Amaral e Silva[1], Juliana Lambert Oréfice[1,2].

1Faculdade Ciências Médicas de Minas Gerais
2Centro Oftalmológico de Minas Gerais
Autor Correspondente: Isabela Matos Takahashi. Email: isabela_takahashi@yahoo.com.br

**RESUMO**

Introdução O acometimento escleral no trauma ocular é uma situação delicada que requer propedêutica cuidadosa, uma vez que a extensão da lesão pode não ser totalmente visível, colocando em risco a integridade ocular e a função visual do indivíduo. A abordagem cirúrgica é a preconizada nestes casos, visando principalmente a manutenção da anatomia e da acuidade visual. Discussão Apresenta-se a seguir o caso de um paciente com história de traumatismo ocular perfurante em olho direito com câmara anterior formada com reação de 4+/4+, que evoluiu com tamponamento espontâneo de óstio traumático. Embora a abordagem preconizada seja a intervenção cirúrgica, neste caso optou-se pela conduta conservadora que, por sua vez, obteve um resultado satisfatório com manutenção da acuidade visual. Conclusão Usualmente, perfurações esclerais exigem intervenções cirúrgicas. No caso exposto, o tamponamento espontâneo da lesão, que é incomum, permitiu uma abordagem conservadora de sucesso, garantindo função visual preservada em todo o seguimento do episódio.

**Palavras-chave:** Trauma Ocular. Perfuração Escleral. Reação de Câmara Anterior. Tamponamento Espontâneo.

## INTRODUÇÃO

Os traumatismos oculares constituem uma parcela significativa das admissões em serviços de oftalmologia, representando 13,6% das admissões em pronto atendimento de emergência no Brasil[1]. Epidemiologicamente, pacientes do sexo masculino e da faixa etária economicamente ativa são os mais acometidos, bem como as lesões unilaterais são mais recorrentes que as bilaterais. Em adição, as principais causas de traumas oculares são aquelas provenientes de atividades de lazer, seguidas pelas atividades ocupacionais[2].

A perfuração da esclera, por sua vez, é uma lesão traumática muito associada a acidentes de trabalho, usualmente resultante da ação de objetos pontiagudos em alta velocidade, e, para estes casos, preconiza-se a abordagem cirúrgica[3].

Este trabalho tem por propósito relatar um caso atípico de perfuração escleral com reação de câmara anterior em que o tratamento conservador obteve sucesso, não sendo necessária a abordagem cirúrgica.

## RELATO DE CASO

M.A.S., 33 anos, foi admitido no serviço de urgência oftalmológica com história de traumatismo ocular perfurante em olho direito por fragmento metálico proveniente de lixadeira elétrica.

O paciente relatava dor ocular leve e baixa acuidade visual logo após o trauma com melhora gradual. Relata que não usava equipamentos de proteção individual no momento do trauma e que conseguiu retirar o corpo estranho com a própria mão.

No exame, constatou-se acuidade visual 20/20 em ambos os olhos (AO). À biomicroscopia observou-se em olho direito (OD) hiperemia 1+/4+, câmara anterior formada (CAF) com reação de 4+/4+ com formação aglutinados fibrinoides mais concentrados em região temporal superior, sinal de seidel negativo, observado tamponamento espontâneo de óstio traumático em conjuntiva nasal superior, íris trófica e cristalino transparente. A tonometria de aplanação aferia 14mmHg em OD e 14mmHg em olho esquerdo (OE). À fundoscopia do OD: disco fisiológico, persistência de fibras mielínicas peridiscal, polo posterior sem alterações, retina aplicada, meios transparentes. Ecografia sem alterações. Exame biomicroscópico e fundoscópico em OE encontravam-se dentro da normalidade.

Optou-se por tratamento conservador sendo prescrita antibioticoterapia com Ciprofloxacino tópico e oral e corticoide tópico e oral, além de midriático para evitar a formação de sinéquias.

Após 24h, o paciente foi reavaliado e ao exame observou-se células e flare +/+, permanência da uveíte anterior e melhora dos depósitos de fibrina. Com 72hrs, à biomicroscopia não apresentava reação inflamatória na câmara anterior. Durante todo o tratamento, o paciente permaneceu com acuidade visual de 20/20.

## DISCUSSÃO

A estrutura ocular é composta por três túnicas: túnica fibrosa, túnica vascular e túnica nervosa. A esclera e a córnea formam, em conjunto, a camada externa – ou fibrosa - cuja principal função é fornecer proteção às estruturas internas, tendo em vista a fragilidade destas.

O acometimento escleral no trauma ocular é uma situação especialmente delicada, tendo em vista que, por vezes, a extensão da lesão pode não ser totalmente visível, sendo, por isso, indispensável a observação cuidadosa do ferimento [4,5].

Dentre os tipos de lesões com globo ocular aberto que podem acometer a túnica externa, destacam-se as perfurantes e penetrantes. Por definição, a perfuração escleral envolve o acometimento de toda a espessura desta camada, enquanto a penetração acomete a estrutura apenas parcialmente [5,6]. A primeira caracteriza-se ainda pela presença de um orifício de entrada e um de saída, sendo comumente causada por projéteis [7].

As perfurações são causadas na maioria das vezes por objetos pontiagudos como tesouras, anzóis, pregos ou pedaços de madeira. A apresentação clínica é muito variável e depende de alguns fatores, como tamanho e quantidade de corpo estranho, bem como da sua velocidade no momento do trauma. Apesar disso, a manifestação mais comum é, indiscutivelmente, a redução aguda e significativa da acuidade visual. Podem estar também presentes congestão conjuntival, hemorragia subconjuntival e perda da integridade da cápsula anterior do cristalino [4].

O diagnóstico é clínico e o teste de Seidel se faz indispensável para avaliar a presença ou não de vazamento de humor aquoso. A presença de um olho hipotônico ou com Seidel positivo acusa positivamente uma câmara anterior perfurada, quadro este associado a maior risco de infecções com grande potencial de comprometimento da acuidade visual[4].

A abordagem do paciente vítima de perfuração escleral tem por objetivo primário a manutenção da integridade ocular, sua topografia e, consequentemente, a proteção das estruturas nobres que se alojam nas camadas mais internas do globo. O tratamento cirúrgico é, portanto, a abordagem preconizada[3]. Em adição, ferimentos com bordas próximas, sem evidência de acometimento intraocular e sem sinais de infecção ou necrose podem necessitar de adesivos teciduais, que atuam unindo o tecido em descontinuidade, além de fazerem uma importante barreira de contato entre o meio externo e o intraocular[6].

É importante frisar ainda que, durante a avaliação inicial do paciente, caso este apresente outros ferimentos faciais - como fraturas de mandíbula, afundamento malar, nariz, ferimentos cortantes - a cirurgia oftalmológica é prioritária [3].

Ainda, sabe-se que lesões esclerais, especialmente as perfurações, exigem intervenção cirúrgica não só para manutenção da anatomia e da acuidade visual, mas também para reforçar a estrutura escleral e evitar a ocorrência de outros eventos indesejáveis e complicações, como prolapsos e infecções secundárias [7].

Embora a conduta cirúrgica seja a preconizada no manejo da perfuração escleral, no caso exposto optou-se pela conduta conservadora. A nossa decisão deveu-se a ocorrência do tamponamento espontâneo e incomum da lesão, acompanhado de função visual preservada durante todo acompanhamento.

## REFERÊNCIAS

1. Jayme BC, Silva LVB, Rezende LCM, Silva MFA, Moreira TC, Oliveira TMA, *et al* . Principais ocorrências na emergência oftalmológica com enfoque em traumas oculares: uma revisão integrativa. Research, Society and Development. 2023; 12 (1):1-6.
2. Aragaki GN, *et al*.. Estudo epidemiológico dos traumas oculares graves em um Hospital Universitário de São José do Rio Preto - SP. Arquivos Brasileiros de Oftalmologia. 2003; 66(4):473–476.
3. Souza-Dias C. Manual da residência de oftalmologia. Barueri: Manole, 2018.
4. Gurnani B, Kaur K. Scleral And Limbic Lacerations. StatPearls. Treasure Island (FL): StatPearls Publishing. 2022.
5. Scleral Perforation and Penetration. In: Strabismus Surgery and its Complications. Springer, Berlin, Heidelberg.
6. Macsai MS, Fontes BM. Trauma Suturing Techniques. In: Ophthalmic Microsurgical Suturing Techniques. Springer, Berlin, Heidelberg, 2007.
7. Bowling B. Kanski Oftalmologia Clínica: Uma Abordagem Sistêmica. Rio de Janeiro: GEN Guanabara Koogan, 2016

Revisão de literatura

# Ranibizumabe VS Ranibizumabe + fotocoagulação a laser no tratamento de edema macular secundário à oclusão de ramo da veia central da retina

Bruno Penna Faria[1], Bruno César Madeira Malta[1], Jordano Brandão Marigo[1], Vitor Pereira Amorim[1], Gustavo Carlos Heringer[1].

1 Faculdade Ciências Médicas de Minas Gerais (FCMMG), Belo Horizonte, Minas Gerais, Brasil.

Autor Correspondente: Bruno Penna Faria E-mail: brunopfaria01@gmail.com

**RESUMO**

INTRODUÇÃO: A oclusão de ramo da veia central da retina (ORVCR) é uma alteração que pode ocorrer devido à degeneração na parede do vaso, compressão da veia retiniana e alterações hematológicas diversas. Tal oclusão pode levar ao edema macular de retina e à perda visual severa, sendo o tratamento com injeções intravítreas e fotocoagulação a laser duas das principais alternativas terapêuticas disponíveis. Dentre as opções terapêuticas existentes, as injeções intravítreas de Ranibizumabe - um anticorpo monoclonal anti-VEGF que previne a ligação de VEGF nos seus receptores de tipos 1 e 2 - podem ser utilizadas em regime de monoterapia ou associadas à fotocoagulação a laser. OBJETIVOS: Comparar a monoterapia com injeções intravítreas de Ranibizumabe à terapia conjunta de fotocoagulação a laser e injeções de Ranibizumabe no tratamento do edema de mácula secundário à oclusão de ramo da veia central da retina. METODOLOGIA DE BUSCA: Foi realizada busca por artigos com data de publicação entre 2017 e 2022, de maneira independente por dois autores, nas bases de dados Pubmed e Scielo, utilizando os descritores "Laser Coagulation", "Retinal Branch Vein Occlusion", "Macular Edema" e "Ranibizumab" em português e inglês de acordo com a base de dados DeCS/MeSH. Foi realizada revisão bibliográfica com os critérios de inclusão: (1) ser um estudo original, (2) abordar o uso de Ranibizumab e fotocoagulação a laser no tratamento de edema macular secundário à ORVCR. RESULTADOS: Verificou-se melhora significativa na acuidade visual com correção nos grupos que utilizaram a monoterapia com injeções intravítreas de Ranibizumabe, sendo que nos 5 artigos originais analisados, esta melhora foi estatisticamente significante, com valores-p menores que 5%. Percebeu-se também uma melhora significativa na acuidade visual com correção dos grupos que utilizaram a terapia conjunta de injeções intravítreas e terapia de fotocoagulação a laser, entretanto, tais resultados não se mostraram significativamente superiores à monoterapia com Ranibizumabe em nenhum dos estudos analisados. Em relação à redução no número de injeções de Ranibizumabe necessárias, houve discrepância entre os resultados. Dois dos estudos analisados demonstraram uma redução significativa no número de injeções necessárias quando associadas à fotocoagulação a laser, enquanto outros dois estudos demonstraram que não houve diferença no número de injeções necessárias entre os grupos. CONCLUSÃO: As injeções intravítreas de Ranibizumabe se mostraram efetivas no tratamento de edema macular secundário à ORVCR, tanto em monoterapia quanto em associação à fotocoagulação a laser. Além disso, a associação ao lazer não se mostrou superior à monoterapia na melhora da acuidade visual em longo prazo, aumentando, porém, os riscos de complicação. Destaca-se, também, que não houve consenso entre os estudos acerca da necessidade de um número maior de injeções no grupo submetido à monoterapia com Ranibizumabe quando comparado ao grupo submetido à terapia com Ranibizumabe e fotocoagulação. Por fim, são necessários mais ensaios clínicos randomizados - com maiores amostrais - acerca do tema, para elucidar a relação entre a necessidade de mais doses de Ranibizumabe na monoterapia quando comparada à associação com fotocoagulação, visto que o custo de injeções consecutivas pode ser proibitivo para muitos pacientes.

**Palavras-chave:** Ranibizumabe. Fotocoagulação. Oclusão de ramo da veia central da retina. Edema macular.

## INTRODUÇÃO

A oclusão de veia retiniana é a segunda causa mais comum de doença vascular da retina, ficando atrás somente da retinopatia diabética.[1,2] Dentre as possíveis apresentações de oclusão de veia retiniana, a oclusão de ramo da veia central da retina (ORVCR) é uma alteração que pode ocorrer devido à degeneração na parede do vaso, compressão da veia retiniana e alterações hematológicas diversas.[5]

Na ORVCR, a oclusão ocorre normalmente em uma interseção arteriovenosa, onde alterações ateroscleróticas em uma artéria retiniana levam à compressão da veia adjacente e, consequentemente, contribuem para a estase sanguínea, trombose e, em última instância, oclusão.[2] Após a oclusão do ramo, diversas complicações - como o edema de mácula, neovascularização retiniana, hemorragia vítrea e descolamento de retina - podem ocorrer.[1] Dentre as complicações citadas, o edema de mácula, área da retina onde se concentra um grande número de fotorreceptores, cursa com perda visual severa, sendo o tratamento com injeções intravítreas e fotocoagulação a laser duas das principais alternativas terapêuticas disponíveis.[1]

A fotocoagulação a laser foi por muito tempo o tratamento padrão ouro no edema macular secundário à ORVCR. Ela consiste na utilização do laser com o objetivo de diminuir o edema através de diversos mecanismos. Um destes mecanismos é a formação de uma barreira mecânica constituída de tecido cicatricial que impede a progressão do edema para a fóvea.[1] Outro mecanismo pelo qual a utilização de laser diminui o edema macular é a destruição de parte do leito capilar retiniano, reduzindo o influxo de sangue arterial e permitindo a drenagem para leitos capilares adjacentes intactos.[1] Entretanto, com a introdução de novas modalidades de tratamento, se torna necessária a compreensão destes novos métodos e das possibilidades de associação terapêutica.

Em 2004, a utilização de agentes anti-VEGF na medicina começou a avançar após a aprovação do uso de Bevacizumabe para tratamento de câncer de cólon pelo FDA, nos Estados Unidos da América.[3,4] A aprovação do uso destes medicamentos na oftalmologia também teve início neste ano, quando o FDA aprovou o uso de Pegaptanibe na Degeneração macular relacionada à idade (DMRI).[3,4] Entretanto, a aprovação pelo FDA para o uso de Ranibizumabe em doenças oftalmológicas ocorreu apenas em 2006, quando o medicamento teve seu uso aprovado no tratamento da DMRI.[3,4] Atualmente, agentes anti-VEGF são utilizados no tratamento de DMRI, oclusão de veia retiniana (OVR) e retinopatia diabética (RD).

O Ranibizumabe é um anticorpo monoclonal anti-VEGF que previne a ligação do VEGF nos seus receptores de tipo 1 e 2.[5] Foi desenvolvido inicialmente com o objetivo de ter uma molécula menor quando comparada à molécula de Bevacizumabe, obtendo, teoricamente, uma melhor penetração na coroide e um menor risco de obstrução da malha trabecular.[3,4] Entretanto, as hipóteses de que o Bevacizumabe não teria uma boa penetração na coroide e poderia obstruir a malha trabecular foram eventualmente provadas falsas.[3,4] Atualmente o Ranibizumabe é utilizado no tratamento de diversas patologias oculares e pode ser utilizado em regime de monoterapia ou associado à fotocoagulação a laser.[5]

## OBJETIVOS

Os objetivos do presente trabalho são: comparar a monoterapia com injeções intravítreas de Ranibizumabe à terapia conjunta de fotocoagulação a laser e injeções de Ranibizumabe no tratamento do edema de mácula secundário à oclusão de ramo da veia central da retina. A eficácia do tratamento será avaliada por meio da melhor acuidade visual corrigida (MAVC) cujos resultados foram sintetizados em uma tabela.

## METODOLOGIA DE BUSCA

Foi realizada busca por artigos com data de publicação entre 2017 e 2022, de maneira independente por dois autores, nas bases de dados Pubmed e Scielo, utilizando os descritores "Laser Coagulation", "Retinal Branch Vein Occlusion", "Macular Edema" e "Ranibizumab" em português e inglês de acordo com a base de dados DeCS/MeSH. Foi realizada revisão bibliográfica com os critérios de inclusão: (1) ser um estudo original, (2) abordar o uso de Ranibizumabe e fotocoagulação a laser no tratamento de edema macular secundário à ORVCR. ; e com os critérios de exclusão: (1) ser um estudo escrito em línguas que não inglês e português (2) abordar o uso de Ranibizumabe e fotocoagulação a laser em outras etiologias de edema macular. A busca foi realizada com os seguintes comandos: "Laser Coagulation AND Retinal Branch Vein Occlusion AND Macular Edema AND Ranibizumab" e "Oclusão de ramo venoso retiniano AND Fotocoagulação a Laser AND Ranibizumabe AND Edema Macular". Ademais, outros artigos foram utilizados para referencial teórico.

## RESULTADOS

Após aplicação da metodologia de busca, foram encontrados 5 artigos originais para compor a revisão bibliográfica.[5-9] Apesar de utilizarem protocolos de tratamento com ligeiras diferenças, o tratamento de edema macular secundário à ORVCR com injeções intravítreas de Ranibizumabe se mostrou efetivo, tanto em monoterapia quanto em associação à fotocoagulação a laser em todos os estudos analisados.

No trabalho realizado por Cao, Cui e Biskup (2019), os pacientes do grupo da monoterapia com injeções intravítreas de Ranibizumabe (IVR) receberam apenas uma dose de Ranibizumabe no início do período de acompanhamento, enquanto o grupo da terapia associada de Ranibizumabe intravítreo e fotocoagulação a laser (IVR + L) recebeu uma dose de Ranibizumabe e uma sessão de laser 7 dias depois.[5]

No estudo de Goel *et al* (2019), tanto o grupo IVR quanto IVR + L receberam 3 doses de Ranibizumabe com intervalos de 1 mês entre as doses, sendo que após as 3 primeiras injeções, o retratamento com Ranibizumabe seguiu de maneira pro re nata, com os critérios sendo MAVC < 20/40 ou espessura subfoveal central > 300µm. Os pacientes do grupo IVR + L foram submetidos a uma única sessão de fotocoagulação a laser 7 dias após a primeira injeção de Ranibizumabe. Ademais, esses pacientes receberam consideravelmente menos injeções de Ranibizumabe (4,06 ± 0,99) quando comparados ao grupo IVR submetido à monoterapia (5,76 ± 1,3) ( $p < 0,001$).[6]

Em Kumar *et al* (2019), o número de doses de Ranibizumabe para cada grupo foi pré-definido. O grupo IVR recebeu 3 doses de Ranibizumabe, com um intervalo de 4 semanas entre cada dose. Já o grupo IVR + L foi submetido a apenas uma dose de Ranibizumabe seguida por fotocoagulação à laser no 7º dia do estudo, estando elegível para retratamento com laser após 4 meses, com base nos mesmos critérios utilizados no artigo de Goel *et al*.[7]

O estudo dirigido por Song *et al* (2020) se baseou em um esquema pro re nata, duplo cego, em que a escolha por retratamento foi baseada em mudanças na MAVC e pela espessura central da retina (CRT). Pacientes com perdas acima de 5 letras na tabela do Estudo do Tratamento Precoce da Retinopatia Diabética (ETDRS) ou com aumento de CRT superior a 100µm foram tratados a cada 4 semanas. Ambos os grupos em estudo receberam, no mínimo, três injeções de Ranibizumabe, sendo que os pacientes do grupo IVR + L foram submetidos à fotocoagulação 7 dias após a terceira injeção de Ranibizumabe. Dentro dos 12 meses de estudo, apesar de não haver diferença estatisticamente significativa neste sentido ($p = 0,0756$), observou-se uma tendência de maior necessidade de injeções intravítreas para o grupo IVR + L (mediana 6 e IQR 3 - 7), quando comparado ao grupo IVR (mediana 4 IQR 3 - 6).[8]

No artigo de Tadayoni *et al* (2017), os pacientes de ambos os grupos receberam doses mensais de Ranibizumabe até a MAVC se

manter estável por 3 meses consecutivos. Após este período, os pacientes foram submetidos a um regime pro re nata individualizado onde o retratamento com Ranibizumabe era controlado por critérios de estabilidade. No grupo IVR + L, a fotocoagulação era administrada assim que os pesquisadores percebiam a presença de edema macular, com um intervalo mínimo de 4 meses entre as sessões.[9] A dose de Ranibizumabe por injeção intravítrea permaneceu a mesma (0,5 mg) em todos os artigos.[5-9]

Em quatro dos estudos, a medida utilizada para quantificar a melhora da MAVC foi a média do ganho de letras na tabela ETDRS.[6-9] Já no artigo redigido por Cao, Cui e Biskup (2019), a diferença de MAVC foi avaliada na escala logMAR. [5]

Verificou-se melhora significativa da acuidade visual com correção nos grupos que utilizaram a monoterapia com injeções intravítreas de Ranibizumabe, sendo que nos 5 artigos originais analisados, esta melhora foi estatisticamente significante, com valores-p menores que 5%.[5-9] Os valores obtidos por cada estudo estão disponíveis na tabela 1.

| Autores | n | Melhora da AV Corrigida IVR | Melhora da AV Corrigida IVR + L | Diferença entre os tratamentos | Tempo de seguimento |
|---|---|---|---|---|---|
| **KUMAR *et al*; 2019** | 60 | 18.00 ± 8.51 (p < 0.05) | 10.00 ± 10.26 (p < 0.05) | *p* < 0.05 | 6 meses |
| **CAO; CUI BISKUP, 2019** | 40 | 3M = 0.43 ± 0.25<br>(p = 0.01)<br>6M = 0.50 ± 0.27<br>(p = 0.05)<br>12M = 0.54 ± 0.30<br>(p = 0.11) | 3M = 0.4 ± 0.36<br>(p < 0.01)<br>6M = 0.45 ± 0.40<br>(p = 0.01)<br>12M = 0.51 ± 0.39<br>(p = 0.01) | 3M<br>(p = 0.84)<br>6M<br>(p = 0.71)<br>12M<br>(p = 0.84) | 12 meses |
| **SONG *et al*; 2020** | 64 | 17,9 ± 9,0 (p < 0.001) | 18,1 ± 9,9 (p < 0.001) | *p* = 0.5226 | 12 meses |
| **GOEL *et al*; 2019** | 33 | 25.7 ± 8.2<br>(*p* < 0.001) | 23.38 ± 7.6<br>(*p* < 0.001) | *p* = 0.93 | 9 meses |
| **TADAYONI *et al*; 2017** | 363 | 15.0 ± 10.86 (*p* < 0.05) | 15.4 ± 10.76 (*p* < 0.05) | *p* > 0.05 | 24 meses |

Tabela 1: comparação da MAVC após tratamento dos grupos IVR e IVR + L nos estudos analisados.

Percebeu-se também uma melhora significativa na acuidade visual com correção dos grupos que utilizaram a terapia conjunta de injeções intravítreas e fotocoagulação a laser, entretanto, tais resultados não se mostraram significativamente superiores à monoterapia com Ranibizumabe em nenhum dos estudos analisados.[5-9] Em Kumar *et al* (2019), os resultados obtidos pelo grupo IVR se mostraram superiores aos obtidos pelo grupo IVR + L (p<0.05), entretanto, neste artigo, os autores alocaram 3 doses de Ranibizumabe para os pacientes do grupo da monoterapia e apenas uma dose para os pacientes do grupo da associação terapêutica.[7]

Em Cao, Cui e Biskup (2019), estudo no qual os pacientes receberam apenas uma dose de Ranibizumabe intravítreo, na primeira semana do estudo, foi percebida que a melhora da MAVC não foi estatisticamente significante no 6º e 12º mês de acompanhamento (p= 0.05 e p= 0.11, respectivamente) no grupo IVR.[5] Entretanto, no mesmo período, a melhora da MAVC se mostrou estatisticamente significante no grupo IVR + L, obtendo valores p= 0.01 em ambos os meses.[5]

Em relação à redução no número de injeções de Ranibizumabe necessárias, houve discrepância entre os resultados. Dois dos estudos analisados demonstraram uma redução significativa no número de injeções necessárias quando associadas à fotocoagulação a laser,[6,7] sendo que em Kumar *et al* (2019), essa diferença pode ser atribuída à metodologia, visto que o grupo IVR recebeu 3 doses no início do período de acompanhamento, enquanto o grupo IVR + L recebeu apenas uma dose de Ranibizumabe e uma sessão de laser, inicialmente.[7] Em

outros dois estudos foi demonstrado que não houve diferença estatisticamente relevante no número de injeções necessárias entre os grupos.[8,9] Já em Cao, Cui e Biskup (2019), não houve diferença alguma no número de doses, visto que tanto o grupo IVR quanto o grupo IVR + L receberam apenas uma dose de Ranibizumabe intravítreo.[5]

## CONCLUSÃO

As injeções intravítreas de Ranibizumabe se mostraram efetivas no tratamento de edema macular secundário à ORVCR, tanto em monoterapia quanto em associação à fotocoagulação a laser. Além disso, a associação ao lazer não se mostrou superior à monoterapia na melhora da acuidade visual em longo prazo[5-9], aumentando, porém, os riscos de complicação.[5] Destaca-se, também, que não houve consenso entre os estudos acerca da necessidade de um número maior de injeções no grupo submetido à monoterapia com Ranibizumabe quando comparado ao grupo submetido à terapia com Ranibizumabe e fotocoagulação. Por fim, são necessários mais ensaios clínicos randomizados - com maiores amostrais - acerca do tema, para elucidar a relação entre a necessidade de mais doses de Ranibizumabe na monoterapia quando comparada à associação com fotocoagulação, visto que o custo de injeções consecutivas pode ser proibitivo para muitos pacientes.

## REFERÊNCIAS

1. Chatziralli IP, Jaulim A, Peponis VG, Mitropoulos PG, Moschos MM. Branch retinal vein occlusion: treatment modalities: an update of the literature. Semin Ophthalmol. 2014 Mar;29(2):85-107.
2. Wong TY, Scott IU. Clinical practice. Retinal-vein occlusion. N Engl J Med. 2010 Nov 25;363(22):2135-44.
3. Kim LA, D'Amore PA. A brief history of anti-VEGF for the treatment of ocular angiogenesis. Am J Pathol. 2012 Aug 1;181(2):376-9.
4. Whitescarver TD, Hobbs SD, Wade CI, Winegar JW, Colyer MH, Reddy AK, *et al.* A history of anti-VEGF inhibitors in the ophthalmic literature: a bibliographic review. J Vitreoretin Dis. 2020;5(4):304-12.
5. Cao W, Cui H, Biskup E. Combination of grid laser photocoagulation and a single Intravitreal Ranibizumab as an efficient and cost-effective treatment option for macular edema secondary to branch retinal vein occlusion. Rejuvenation Res. 2019 Aug;22(4):335-41.
6. Goel S, Kumar A, Ravani RD, Chandra P, Chandra M, Kumar V. Comparison of ranibizumab alone versus ranibizumab with targeted retinal laser for branch retinal vein occlusion with macular edema. Indian J Ophthalmol. 2019 Jul;67(7):1105-1108.
7. Kumar P, Sharma YR, Chandra P, Azad R, Meshram GG. Comparison of the safety and efficacy of intravitreal ranibizumab with or without laser photocoagulation versus dexamethasone intravitreal implant with or without laser photocoagulation for macular edema secondary to branch retinal vein occlusion. Folia Med (Plovdiv). 2019 Jun 1;61(2):240-8.
8. Song S, Yu X, Zhang P, Gu X, Dai H. Combination of ranibizumab with macular laser for macular edema secondary to branch retinal vein occlusion: one-year results from a randomized controlled double-blind trial. BMC ophthalmology. 2020;20(1):241.
9. Tadayoni R, Waldstein SM, Boscia F, Gerding H, Gekkieva M, Barnes E, *et al.* Sustained benefits of ranibizumab with or without laser in branch retinal vein occlusion: 24-month results of the BRIGHTER study. Ophthalmology. 2017 Dec;124(12):1778-87.

Relato de caso

# SÍNDROME OCULAR ISQUÊMICA: UM RELATO DE CASO

Ana Luisa Souto Gandra[1], Aniel Feitosa da Cruz[2], Marcelo Gonçalves de Oliveira[2], Juliana Lambert Orefice[3].

1. Médica e Residente em Oftalmologia no Instituto dos Olhos Ciências Médicas - IOCM-MG.
2. Acadêmicos de Medicina da UFMG e FCMMG.
3. Professora da Faculdade de Ciências Médicas de Minas Gerais, Diretora do Centro Brasileiro de Ciências Visuais.

Autor correspondente: Juliana Lambert Orefice. E-mail: juorefice@gmail.com

**RESUMO**

INTRODUÇÃO: A síndrome ocular isquêmica (SOI) se manifesta devido a um quadro de hipoperfusão ocular principalmente devido à estenose ou oclusão das artérias carótidas interna e/ou comum que culmina em redução da pressão de perfusão da artéria central da retina. Apresenta maior incidência na população idosa, principalmente acima dos 65 anos e do sexo masculino, devido à íntima correlação entre a SOI e doenças e risco cardiovascular nessa população. OBJETIVO: Relatar um caso de síndrome ocular isquêmica bilateral em uma mulher de 63 anos. RELATO DE CASO: Paciente do sexo feminino, de 63 anos, hipertensa, apresentou dois episódios de AVE isquêmicos. Compareceu ao serviço em março de 2022 queixando-se de baixa acuidade visual (BAV) em ambos olhos (AO), de início em janeiro, pior em olho esquerdo. Foi realizado duplex scan de carótidas que evidenciou oclusão total em território carotídeo esquerdo, sem fluxo sanguíneo e estenose hemodinamicamente significativa em bifurcação/ artéria carótida interna à direita. À fundoscopia, foram visíveis algumas hemorragias retinianas em olho direito e dilatação venosa. À gonioscopia, presença de sinéquias 360. Nesse dia, a pressão intraocular (PIO) era 6 e 9 mmHg. Após avaliação, a equipe médica decidiu iniciar anti-VEGF e panfotocoagulação e orientar a paciente a manter o seguimento com a neurologia e iniciamos anti-VEGF e panfotocoagulação. DISCUSSÃO: A síndrome ocular isquêmica é uma doença rara, mais comum em homens acima de 65 anos, comumente unilateral, com baixa prevalência bilateral (22%), uma vez que sua etiologia está intimamente relacionada com a obstrução da carótida ipsilateral, principalmente por processo aterosclerótico. O aparecimento dos primeiros sinais e sintomas se correlaciona com a arquitetura vascular óptica com pouca circulação colateral, sendo que alguns sinais podem ser identificados em oclusões acima de 50% da carótida. Dada sua associação com o acometimento sistêmico dos vasos, a mortalidade em 5 anos é de cerca de 40%. CONCLUSÃO: A síndrome ocular isquêmica é um quadro raro, com potencial ameaçador à visão associado às etiologias que cursam com oclusão do complexo arterial carotídeo. Avaliação e pesquisa de doenças vasculares associadas, além do tratamento adequado se presentes devem ser realizados. Considerando que os sinais de oclusão carotídea importante podem se manifestar inicialmente nos olhos, o oftalmologista tem papel importante na identificação precoce e prevenção de complicações da SOI.

**Palavras-chave:** Arteriopatias Oclusivas. Neuropatia Óptica Isquêmica. Estenose Carotídea.

**ABSTRACT**

INTRODUCTION: Ischemic ocular syndrome (IOS) manifests itself due to ocular hypoperfusion, mainly due to stenosis or occlusion of the internal and/or common carotid arteries, which culminates in reduced perfusion pressure of the central retinal artery. It presents a higher incidence in the elderly population, mainly over 65 years old and male, due to the close correlation between SOI and cardiovascular diseases and risk in this population. OBJECTIVE: To report a case of bilateral ischemic ocular syndrome in a 63-year-old woman. CASE REPORT: A 63-year-old female patient, hypertensive, presented two episodes of ischemic stroke. She came to the service in March 2022 complaining of BAV with onset in January, worse in the left eye. Carotid duplex scan was performed and showed occlusion in left carotid territory, without blood flow and hemodynamically significant stenosis in bifurcation/internal carotid artery on the right. On fundoscopy, some retinal hemorrhages in right eye and venous dilatation were visible. On gonioscopy, presence of 360 synechiae and iris neovascularization. On that day, the intraocular pressure IOP was 6 and 9 mmHg. After evaluation, the patient was advised to maintain follow-up with neurology and we started anti-VEGF and panphotocoagulation. DISCUSSION: Ischemic ocular syndrome is a rare disease, more common in men over 65 years old, commonly unilateral, with low bilateral prevalence (22%), since its etiology is closely related to ipsilateral carotid obstruction, mainly by an atherosclerotic process. The appearance of the first signs and symptoms correlates with the optic vascular architecture with little collateral circulation, and some signs can be identified in occlusions above 50% of the carotid. Given its association with systemic vessel involvement, the 5-year mortality rate is around 40%. CONCLUSION: Ischemic ocular syndrome is a rare, potentially sight-threatening condition associated with etiologies that course with occlusion of the carotid arterial complex. Evaluation and investigation of associated vascular diseases and appropriate treatment if present should be performed. Considering that signs of significant carotid occlusion may manifest initially in the eyes, the ophthalmologist has an important role in early identification and prevention of complications of SOI.

Keywords: Arterial Occlusive Diseases. Optic Neuropathy. Ischemic. Carotid Stenoses.

## INTRODUÇÃO

A síndrome ocular isquêmica (SOI) se manifesta devido a um quadro de hipoperfusão ocular principalmente devido à estenose ou oclusão das artérias carótidas interna e/ou comum que culmina em redução da pressão de perfusão da artéria central da retina. Além disso, pacientes com uma circulação colateral bem desenvolvida provavelmente não irão cursar com a oclusão total da artéria carótida interna[1,2]. Outras causas de SOI são: dissecção de aneurisma da artéria carótida, arterite de células gigantes, displasia fibrovascular, arterite de Takayasu, síndrome do arco aórtico, doença de Behçet, trauma ou inflamação[1,3].

A SOI ocorre em sua maior totalidade nos idosos, com idade média de 65 anos, sendo rara antes dos 50 anos. A proporção de homens afetados para cada mulher é de 2:1, podendo estar diretamente relacionado com a alta incidência de doenças cardiovasculares nesse grupo. Em 20% dos casos ocorre bilateralmente. Apesar de ser condição rara, apresenta consequências devastadoras e que geralmente cursam com perda irreversível da visão[2,4].

Alterações de campo visual são sintomatologias que podem estar presentes, como na forma de escotoma central, defeitos centrocecal, defeitos nasais, ou presença apenas de ilhas central ou temporal[1]. A presença de dor no olho acometido está presente em cerca de 40% dos casos. Ocorre também sinais tanto em segmento anterior quanto posterior do olho, sendo que no primeiro caso, há sinais de neovascularização da iris, glaucoma neovascular secundário, iridocilite, catarata assimétrica, atrofia de íris e hiporreativa à luz[3]. Em relação aos sinais de porção posterior temos: artérias retinianas estreitadas, telangiectasias perifoveais, veias retinianas dilatadas, hemorragia retiniana medial/periférica, microaneurismas, neovascularização do disco óptico e da retina, sinais do ponto vermelho-cereja e ponto em lã-algodão, hemorragia em humor vítreo e glaucoma de pressão normal[3,4].

## RELATO DE CASO

Paciente do sexo feminino, de 63 anos, hipertensa, apresentou dois episódios de AVE isquêmicos secundário a obstrução de carótidas em 2021, sendo realizada angioplastia em outubro do mesmo ano. Compareceu ao serviço em março de 2022, queixando-se de BAV em AO, de início em janeiro, pior em olho esquerdo. Foi realizado duplex scan de carótidas que evidenciou oclusão total em território carotídeo esquerdo, sem fluxo sanguíneo e estenose hemodinamicamente significativa em bifurcação/ artéria carótida interna à direita. Presença de inversão de fluxo em artéria vertebral. Ao exame, AV era de 20/25 e NPL, com rubeosis iridis, corectopia e sinéquias posteriores. À fundoscopia, foram visíveis algumas hemorragias retinianas em olho direito e dilatação venosa. À gonioscopia, presença de sinéquias 360. Nesse dia, a PIO era 6 e 9 mmHg. Após avaliação, a equipe médica decidiu iniciar anti-VEGF e panfotocoagulação e orientar a paciente a manter o seguimento com a neurologia, que relatou que paciente estava em cuidados paliativos, sem indicação de reabordagem vascular. Logo em seguida da abordagem inicial, a paciente evoluiu com catarata branca em ambos os olhos e foi submetida a facoemulsificação. Porém, não houve melhora visual.

## DISCUSSÃO

A síndrome ocular isquêmica (SOI) decorre de um estado de hipoperfusão ocular crônica[5]. Foi descrita inicialmente em 1963 por Hedges, em um paciente com completa obstrução da artéria carótida e presença de hemorragias e dilatações das veias da retina[1,6].

Considerada uma doença rara, mais comum em homens acima de 65 anos, mais prevalente unilateralmente, com bilateralidade podendo ocorrer em 22% dos casos[1]. A principal causa dessa condição é o estreitamento da artéria carótida ipsilateral principalmente por aterosclerose, normalmente é encontrado um estreitamento de mais de 90% do vaso[1,3]. Pode estar associada à diabetes, à hipertensão e à doença cardiovascular e cerebrovascular, sendo esse último intrinsecamente relacionado ao caso clínico exposto, uma vez que a paciente apresentou dois episódios de AVE isquêmico [7]. O aparecimento da isquemia ocular normalmente ocorre em paciente com pouca circulação colateral, sobretudo na ausência de ramos da artéria ciliar posterior, sendo que os primeiros sinais da doença podem ser vistos com oclusões acima de 50% da carótida[1,8]. A mortalidade em 5 anos é de cerca de 40%, principalmente por doenças cardíacas[7,8].

Embora a aterosclerose seja a causa mais comum, outras possíveis etiologias incluem artrite de células gigantes, displasia fibrovascular, arterite de Takayasu, doença de Behçet, trauma ou complicações após abordagens cirúrgicas[1].

A sintomatologia mais comum inclui baixa acuidade visual e dor ocular e periocular[7,8]. A perda visual normalmente é gradual embora possa ser súbita ou até se manifestar como amaurose fugaz[7].

Os sinais encontrados de isquemia no segmento anterior são congestão e quemose conjuntivais, edema corneano, discreta reação celular e flare de câmara anterior, presença de atrofia e neovascularização iriana (rubeoses iridis), média midríase fixa e catarata em casos avançados[4,5,7]. À fundoscopia, podem ser encontrados afilamento das artérias e dilatação das veias, que não se encontram tortuosas. Cerca de 80% dos pacientes apresentam hemorragias retinianas, principalmente em ponto-borrão, mais comuns em média periferia. Outras alterações incluem edema de disco microaneurismas, pulso arterial espontâneo, telangectasias maculares, edema macular, comunicações arteriovenosas, mácula em cereja, manchas algodonosos e neuropatia óptica isquêmica anterior e posterior[1,5,7]. Embora o desenvolvimento de glaucoma neovascular seja comum, é esperado que a pressão intraocular não esteja elevada, devido ao estado de má perfusão ocular com isquemia do corpo ciliar[4,5,7]. Um fato peculiar sobre esses pacientes é o possível aumento da pressão intraocular após o restabelecimento do fluxo sanguíneo, reiterando a necessidade do acompanhamento oftalmológico contínuo[5].

O prognóstico visual desses pacientes é reservado, com cerca de 58% dos casos evoluindo com acuidade visual menor que conta-dedos em um ano[8]. Cerca de 25% dos pacientes evoluem para percepção luminosa em um ano[7].

Atualmente, o tratamento para SOI inclui o tratamento das suas complicações. A panfotocoagulação pode reduzir a demanda de oxigênio e reduzir a formação de neovasos. A injeção intravítrea de anti-VEGF pode controlar a neovascularização e o edema macular. Em casos de elevação da pressão intraocular, as opções terapêuticas incluem fármacos que reduzem a produção de humor aquoso ou até mesmo a realização de trabeculectomia. Nos casos de inflamação do segmento anterior, as opções para tratamento sintomático incluem corticoides tópicos e midriáticos.

Considerando a gravidade clínica, é indispensável o acompanhamento multidisciplinar. Visando o tratamento da obstrução arterial, o fluxo pode ser restabelecido com a realização de endarterectomia ou a colocação de *stents*[5,7].

## CONCLUSÃO

A síndrome ocular isquêmica é um quadro raro, com potencial ameaçador à visão e à vida. Está associada à oclusão do complexo arterial carotídeo, principalmente de artéria carótida interna e comum, apresenta alto risco de mortalidade, aproximadamente 40% em 5 anos. A avaliação oftalmológica não foi capaz de realizar o diagnóstico precoce de oclusão arterial devido ao fato da paciente apresentar um quadro clínico de evolução crônica com desfechos desfavoráveis (dois episódios de AVE isquêmico) o que instigou uma investigação precoce e ampla do caso para o diagnóstico da etiologia dos eventos cerebrovasculares.

## REFERÊNCIAS

1. Terelak-Borys B, Skonieczna K, Grabska-Liberek I. Ocular Ischemic syndrome - a systematic review. Med Sci Monit. 2012;18(8):RA138–144.
2. Lee D, Tomita Y, yang L, Negishi K, Kurihara T. Ocular Ischemic Syndrome and Its Related Experimental Models. Int J Mol Sci. 2022;23(9):5249.
3. Benjankar M, Sitaula S, Karki P. Ocular ischemic syndrome; A case report. Nepal J Ophthalmol. 2019;11(21):86-90.
4. Vazirani JA, Zadeng Z, Dogra MR, Gupta A. Ocular ischemic syndrome: A classical presentation of an uncommon condition. Indian J Ophthalmol. 2014; 62(5):658-60.
5. Mendrinos E, Machinis TG, Pournaras CJ. Ocular Ischemic Syndrome. Surv Ophthalmol. 2010; 55(1):2-34.
6. Hedges Jr TR. Ophthalmoscopic findings in internal carotid artery occlusion. Am J Ophthalmol. 1963 May;55:1007-12.
7. Kanski JJ. Oftalmologia Clínica. 9ª ed. São Paulo: Guanabara Koogan; 2022. 912 p.
8. Lee D, Tomita Y, Yang L, Negishi K, Kurihara T. Ocular Ischemic Syndrome and Its Related Experimental Models. Int J Mol Sci. 2022;23(9):5249.

# Normas de Publicação

**1.** A Revista Médica de Minas Gerais (RMMG) destina se à publicação de artigos originais, revisões, atualizações terapêuticas, relatos de casos, notas técnicas, comentários, pontos de vista e imagens inéditas das especialidades médicas e demais ciências da saúde.

**2.** A revista tem periodicidade continuada, a partir de 2016, com a seguinte estrutura: Editorial, Artigos Originais, Artigos de Revisão, Atualização Terapêutica, Educação Médica, História da Medicina, Relatos de Caso, Comentários ou Pontos de vista, Imagens, Cartas aos Editores, Comunicados das Instituições Mantenedoras e as Normas de Publicação.

**2.1** Para efeito de categorização dos artigos, considera-se:
**a) Artigo Original:** trabalhos que desenvolvam crítica e criação sobre a ciência, tecnologia e arte da medicina, biologia e matérias afins que contribuam para a evolução do conhecimento humano sobre o homem e a natureza.
**b) Artigos de Revisão:** trabalhos que apresentam síntese atualizada do conhecimento disponível sobre medicina, biologia e matérias afins, buscando esclarecer, organizar, normatizar, simplificar abordagem dos vários problemas que afetam o conhecimento humano sobre o homem e a natureza.
**c) Atualização Terapêutica:** trabalhos que apresentam síntese atualizada do conhecimento disponível sobre a terapêutica em medicina, biologia e matérias afins, buscando esclarecer, organizar, normatizar, simplificar a abordagem sobre os vários processos utilizados na recuperação do ser humano de situações que alteram suas relações saúde doença.
**d) Relato de Caso:** trabalhos que apresentam a experiência médica, biológica ou de matérias afins em função da discussão do raciocínio, lógica, ética, abordagem, tática, estratégia, modo, alerta de problemas usuais ou não, que ressaltam sua importância na atuação prática e mostrem caminhos, conduta e comportamento para sua solução.
**e) Educação Médica:** trabalhos que apresentam avaliação, análise, estudo, relato, inferência sobre a experiência didático-pedagógica e filosófica, sobre os processos de educação em medicina, biologia e matérias afins.
**f) História da Medicina:** trabalhos que revelam o estudo crítico, filosófico, jornalístico, descritivo, comparativo ou não sobre o desenvolvimento, ao longo do tempo, dos fatos que contribuíram para a história humana relacionada à medicina, biologia e matérias afins;
**g) Comentários ou Pontos de Vista:** Apresentação de comentários, opiniões ou ponto de vista sobre assuntos de relevância em todos os campos da medicina, biologia e ciências da saúde em geral, a convite ou demanda espontânea;
**h) Imagem:** Flagrantes registrados de momentos, fenômenos, situações que descrevem alterações biológicas ou médicas de importância para a atualização, reciclagem de conhecimentos, revelados por sua aparência com a descrição e discussão sucinta do registro e indicação de referencias para estudo do assunto;
**i) Cartas aos Editores:** correspondências de leitores comentando, discutindo ou criticando artigos publicados na revista. Sempre que possível, uma resposta dos autores ou editores será publicada junto com a carta;

**3.** Os trabalhos recebidos serão analisados pelo Corpo Editorial da RMMG (Editor Geral, Editores Associados, Conselho Editorial, Revisores e Consultores Ad Hoc). Um trabalho submetido é primeiramente protocolado e analisado quanto a sua apresentação e normas, estando estas em conformidade, o trabalho é repassado aos Editores Associados que indicarão dois revisores da especialidade correspondente. Os revisores são sempre de instituições diferentes da instituição de origem do artigo e são cegos quanto à identidade dos autores e local de origem do trabalho. Após receber ambos os pareceres, os Editores Associados os avalia e decide pela aceitação do artigo, pela recusa ou pela devolução aos autores com as sugestões de modificações. Um manuscrito pode retornar várias vezes aos autores para esclarecimentos mas cada versão é sempre analisada pelos revisores, Editores Associados e/ou o Editor Geral, que detém o poder da decisão final, podendo a qualquer momento ter sua aceitação ou recusa determinada.

**4.** Para os trabalhos resultados de pesquisas envolvendo seres humanos, deverá ser encaminhada uma cópia do parecer de aprovação emitido pelo Comitê de Ética reconhecido pela Comissão Nacional de Ética em Pesquisa (CONEP), segundo as normas da Resolução do Conselho Nacional de Saúde - CNS 466/2012 , e para os manuscritos que envolveram apoio financeiro, este deve estar explicito claramente no texto e declarados na carta de submissão a ausência de qualquer interesse pessoal, comercial, acadêmico, político ou financeiro na publicação do mesmo.

**5.** Os trabalhos devem ser submetidos no sistema de submissão online, no site da RMMG <www.rmg.org>, inserindo o original e suas respectivas ilustrações, anexos e apêndices; Parecer do Comitê de Ética, quando houver; e carta de submissão do manuscrito, dirigida ao Editor Geral, indicando a sua originalidade, a não submissão a outras revistas, as responsabilidades de autoria, a transferência dos direitos autorais para a revista em caso de aceitação e declaração de que não foi omitido qualquer ligação ou acordo de financiamento entre o(s) autor(es) e companhias que possam ter interesse na publicação do artigo.

**6.** Os trabalhos devem ser digitalizados utilizando-se a seguinte configuração: margens esquerda e superior de 3cm e direita e inferior de 2cm; tamanho de papel formato A4 (21 cm X 29,7 cm); espaço entrelinhas de 1,5 cm, fonte Times New Roman, tamanho 12.
7.Para efeito de normalização adota-se o "Requerimentos do Comitê Internacional de Editores de Revistas Médicas" (International Committee of Medical Journal Editors)- Estilo Vancouver - disponível em: <http://www.icmje.org/>

**8.** As referências citadas no texto são numeradas consecutivamente, na ordem em que são mencionadas pela primeira vez, mediante número arábico, sobrescrito, sem parênteses, após a pontuação, quando for o caso, correspondendo às referências listadas no final do artigo. As referencias consequentemente são em ordem numérica e devem ser apresentadas

**9.** Os manuscritos devem ter a seguinte estrutura e ordem:
**a.** Primeira Página: Nome(s) completo do(s) autor(es) acompanhado(s) de sua(s) profissão, maior título, categoria(s) funcional(is) e respectivas(s) afiliação(ções); indicação da instituição onde o trabalho foi realizado; endereço para correspondência; indicação da categoria do artigo (ver item 2.1);
**b.** Segunda Página: Título em português e inglês; Resumo e Abstract (em formato semi-estruturado para os artigos originais)* do trabalho em português, sem exceder o limite de 250 palavras; Palavras-chave e Keywords, de acordo com Descritores em Ciências da Saúde-(DECS) da BIREME (http://bvsalud.org/);
**c.** Terceira Página: TEXTO> Introdução Material, Casuística e Método ou Descrição do Caso, Resultados, Discussão e/ou Comentários (quando couber) e Conclusões;
**d.** Agradecimentos (Opcional);
**e.** Referências como especificado no item 7 dessa norma;
**i.** *Normas: O resumo no formato semi-estruturado deverá ser adotado para os artigos da categoria "artigos originais", compreendendo, obrigatoriamente, as seguintes partes, cada uma das quais indicadas pelo subtítulo respectivo: Introdução; Objetivos; Métodos; Resultados; Conclusões.

**10.** As ilustrações são denominadas: TABELA (tabelas e quadros) e FIGURA (fotografias, gráficos e outras ilustrações). Dentro de cada categoria deverão ser numeradas sequencialmente durante o texto. Exemplo: (Tabela 1, Figura 1). Cada ilustração deve ter um título e a fonte de onde foi extraída. Cabeçalhos e legendas devem ser suficientemente claros e compreensíveis sem necessidade de consulta ao texto. As referências às ilustrações no texto deverão ser mencionadas entre parênteses, indicando a categoria e o número da tabela ou figura. Ex: (Tabela 1, Figura 1). As fotografias deverão ser enviadas conforme as instruções do sistema e não devem ser incorporadas no editor de texto; podem ser em cores e deverão estar no formato JPG, em alta resolução (300 dpi) e medir, no mínimo, 10cm de largura (para uma coluna) e 20cm de largura (para duas colunas). Devem ser nomeadas, possuir legendas e indicação de sua localização no texto.

**11.** As medidas de comprimento, altura, peso e volume devem ser expressas em unidades do sistema métrico decimal (metro, quilo, litro) ou seus múltiplos e submúltiplos. As temperaturas em graus Celsius. Os valores de pressão arterial em milímetros de mercúrio. Abreviaturas e símbolos devem obedecer padrões internacionais. Ao empregar pela primeira vez uma abreviatura, esta deve ser precedida do termo ou expressão completos, salvo se se tratar de uma unidade de medida comum.

**12.** Lista de Checagem: Recomenda-se que os autores utilizem a lista de checagem a seguir:
**a.** Página de Rosto com todas as informações solicitadas;
**b.** Resumo em Português com Palavras-Chave;
**c.** Resumo em Inglês – Abstract e Keywords
**d.** Texto (com citações numeradas por ordem de aparecimento indicadas por algarismos arábicos);
**e.** Referências no estilo Vancouver, numeradas em Ordem de aparecimento das citações no texto;
**f.** Tabelas Numeradas por Ordem de aparecimento
**g.** Figuras numeradas por ordem de aparecimento;
**h.** Legendas e fontes das Tabelas e figuras.

A RMMG É RESULTADO DA PARCERIA ENTRE AS SEGUINTES INSTITUIÇÕES:

VI Congresso Acadêmico de Oftalmologia

AMMG

BIBLIOTECA VIRTUAL
ASSOCIAÇÃO MÉDICA DE MINAS GERAIS

APOIADORES

LAOOR
UFMG

CBO
CONSELHO BRASILEIRO DE OFTALMOLOGIA

SMO
Sociedade Mineira de Oftalmologia

SBO
Sociedade Brasileira de Oftalmologia

CLEV
FCMMG

DALM

PATROCINADORES

EssilorLuxottica

Schein Med
Produtos médicos pronta entrega

SAMMG
SOCIEDADE DE ACADÊMICOS DE MEDICINA DE MINAS GERAIS

EDITORA PASTEUR

Inmedic Brasil

Oculart
Centro de Cuidado à Pessoa Monocular

OftBook
Mobile App

jb jalecos bordados

girotur
viagens

JALEKO